PROEDUCAR
SOCIEDAD LATINOAMERICANA DE CARDIOLOGIA INTERVENCIONISTA

FEBRERO 2009
Volumen 5
Número 4

Director del Programa ProEducar:
Dr. Hugo F. Londero

Director Boletín Educativo:
Dr. José Manuel Gabay

Comité Editorial
Dr. Expedito Ribeiro
Dr. Darío Echeverri
Dr. Gastón Dussaillant
Dr. Ricardo Lluberas
Dr. Ari Mandil
Dr. Pedro Lemos
Dr. Aníbal Damonte
Dr. Leandro Lasave
Dr. Leandro Martínez Riera

Secretaria
Mercedes Boero

Diseño Gráfico
Florencia Álvarez

CONTENIDO

EDITORIAL:
Dr. Ricardo Lluberas ..... 02 VER

REVISIÓN DE TEMAS DE INTERÉS:
Intervenciones Cardíacas: Dr. Jamil A. Saad
"Revascularización miocárdica completa en el Síndrome Coronario Agudo" ..... 03 VER

Intervenciones Extracardíacas: Dr. Alejandro Peirone
"Tratamiento percutáneo de la coartación de aorta en pacientes adultos" ..... 08 VER

ACTUALIDADES DE LA INDUSTRIA: ..... 07 VER

ACTUALIDADES DE LA INDUSTRIA: ..... 11 VER

CASO CLÍNICO: ..... 12 VER

ACTUALIDADES DE LA INDUSTRIA: ..... 13 VER

NOVEDADES BIBLIOGRÁFICAS: ..... 14 VER

ACTUALIDADES DE LA INDUSTRIA: ..... 14 VER

ACTUALIDADES DE LA INDUSTRIA: ..... 15 VER

ACTUALIDADES DE LA INDUSTRIA: ..... 16 VER

INTERROGANDO A LOS EXPERTOS
Entrevista al Dr. Alberto Sampaolesi ..... 17 VER

Número de edición: Volumen 5, Número 4 | **Fecha de edición:** febrero 2009
Directores responsables: Dr. Hugo F. Londero. Dr. José Manuel Gabay
Propietario: SOLACI - Sociedad Latinoamericana de Cardiología Intervencionista AC
Domicilio legal: A.Alsina 2653 2H, Buenos Aires, Argentina.
"Se prohibe la reproducción total o parcial del contenido de este boletín, si no se cita la fuente".
Registro propiedad intelectual: 668553

Anterior
Siguiente
Indice

EDITORIAL: Dr. Ricardo Lluberas

//
Dr. Ricardo Lluberas
Profesor de Cardiología. Hospital de Clínicas. Facultad de Medicina-Universidad de la República
Cardiólogo Intervencionista. Instituto de Cardiología Intervencionista-Casa de Galicia
Montevideo, Uruguay

En el presente número del Boletín Educativo de ProEducar se realizan aportes muy interesantes y novedosos en el campo de la intervención cardiovascular.

Los Dres. Jamil A. Saad y Eduardo B. Falchetto hacen una pormenorizada revisión sobre revascularización miocárdica completa en el síndrome coronario agudo. Este tópico es de sumo interés para los cardiólogos intervencionistas, pues en estos síndromes frecuentemente se debe optar por el tratamiento del vaso culpable.

Los autores concluyen que no hay evidencia contundente a favor de una estrategia de revascularización completa, especialmente por la ausencia de estudios aleatorizados sobre el tema. De todas maneras, recomiendan buscar esta alternativa siempre que sea factible.

El tratamiento percutáneo de la coartación de aorta en adultos es abordado por el Dr. Alejandro Peirone. Trata un tema que es de creciente actualidad para los cardiólogos intervencionistas, pues es cada vez mayor el número de pacientes con cardiopatías congénitas que alcanzan la etapa adulta.

La conclusión del autor es que el manejo percutáneo de la coartación de aorta en el adulto es segura y eficaz y que se recomienda el uso de stent en este grupo de pacientes.

Los Dres. Fava y Valdivieso nos muestran un caso clínico en el que extrajeron un resto de catéter de la arteria pulmonar izquierda en forma percutánea. Se trata de una técnica en la que todo cardiólogo intervencionista debe estar entrenado.

El Dr. Maximiliano Rossi analiza el Registro Massachussets sobre DES vs. BMS en pacientes diabéticos. Sin duda, se trata de nueva información sobre un tema de tanta actualidad como es la evolución de los pacientes tratados con stents liberadores de fármacos en comparación con los tratados con stents convencionales.

Finalmente, el Dr. Alberto Sampaolesi, en diálogo con expertos, nos da su opinión sobre las ventajas reales y potenciales de la nueva generación de stents farmacológicos.

Este nuevo Boletín de ProEducar es una muestra del grado de desarrollo de la Cardiología Intervencionista latinoamericana, de la cual nuestra SOLACI es su fiel representante.

Dr. Ricardo Lluberas
Comité Editorial de ProEducar

Anterior
Siguiente
Indice

REVISIÓN DE TEMAS DE INTERÉS

Intervenciones Cardíacas

Revascularización miocárdica completa en el Síndrome Coronario Agudo

//
Dr. Jamil Abdalla Saad
Coordinador del Servicio de Hemodinamia/ Cardiología Intervencionista del Hospital Felício Rocho e Socor – Belo Horizonte/MG
Coordinador del Servicio de Cardiología del Hospital Felício Rocho – Belo Horizonte/MG
Ex-presidente de la SBHCI

//
Dr. Eduardo Belisario Falchetto
Cardiólogo y residente de Hemodinamia/ Cardiología Intervencionista del Hospital Felício Rocho

Introducción

La permanente evolución en el tratamiento de las coronariopatías, relacionada no sólo con el surgimiento de nuevas técnicas e instrumentales (stents, stents farmacológicos, cirugía de revascularización sin circulación extracorpórea), sino también con nuevos medicamentos (estatinas, terapia antiplaquetaria, inhibidores de la enzima conversora de la angiotensina) hace necesaria una constante revisión de conceptos y conductas en la práctica clínica.

El concepto de Revascularización Miocárdica Completa (RMC) deriva de los primeros estudios sobre cirugía en esta área realizados hace más de 30 años, donde se demostró una menor mortalidad de los pacientes completamente revascularizados sobre los incompletamente revascularizados.

La ausencia de estudios comparativos en poblaciones equivalentemente enfermas, unida a la obsolescencia de estos datos, hace que estas afirmaciones sean bastante relativas en nuestros días. Una rápida consulta a las pautas americanas y europeas comprueba la subjetividad de las orientaciones relacionadas con el tema.

Se torna aún más desafiante analizar el beneficio de la RMC en los pacientes que presentan Síndrome Coronario Agudo, dada la enorme variabilidad de pacientes incluidos en esta condición, tanto del punto de vista clínico como del anatómico.

Entre tanto, la búsqueda de la mejor evidencia disponible unida a la necesidad de ejercitar el raciocinio clínico por la práctica del sentido común hace bastante oportuno abordar este tema tan frecuente en nuestra práctica diaria.

Concepto de Revascularización Miocárdica Completa

No existe una definición clara de lo que sería la RMC. La mayoría de los estudios utilizó criterios anatómicos (con o sin diámetro mínimo del vaso), funcionales (número de territorios isquémicos revascularizados) o criterios basados en un puntaje donde la estenosis en vasos diferentes posee grados diferentes de puntuación y la extensión total de la enfermedad y su tratamiento pasan a ser variables continuas.

Anterior
Siguiente
Indice

REVISIÓN DE TEMAS DE INTERÉS

Revascularización	Definición
Completa anatómica	
Incondicional	Se revascularizan todos los vasos con estenosis, independientemente del tamaño y el territorio irrigado
Condicional	Se revascularizan todos los vasos con estenosis que estén por arriba de un diámetro determinado
Completa funcional	Se reperfunden todos los territorios miocárdicos isquémicos; no es necesario reperfundir las áreas de infarto previo sin miocardio viable
Completa numérica	El número de vasos con estenosis debe ser igual al número de anastomosis distales realizadas
Completa por un valor de corte predeterminado de un puntaje	Se puntualizan las estenosis en vasos diferentes y en localizaciones diferentes con pesos diferentes. La extensión de la enfermedad es una variable continua, el tratamiento es otra variable y el puntaje postratamiento determina la magnitud de la revascularización
Anatómica	Independiente del miocardio viable
Funcional	El puntaje después de la revascularización se calcula en base a la cantidad de miocardio restante bajo riesgo

Diferentes definiciones de RMC encontradas en la literatura

Intervención Coronaria Percutánea (ICP) y Revascularización Miocárdica Completa (RMC)

La capacidad de la ICP de ofrecer RMC al enfermo con coronariopatía multivascular ha sido objeto de consideración desde la época del uso aislado del balón en la angioplastia.

El estudio BARI, realizado entre 1988-91, mostró en el análisis evolutivo de 5 años del grupo de pacientes aleatorizados y del registro que no hubo diferencias en el RR ajustado para muerte, muerte cardíaca e IAM en la comparación RMC vs. RMI; estos últimos necesitaron cirugía en su evolución con más frecuencia.

De los 3 principales estudios comparativos de cirugía vs. stent realizados a finales de los 90 (ARTS, SOS y ERACI) únicamente el primero publicó el resultado evolutivo al cabo de 1 año de los pacientes RMC vs. RMI. Por protocolo, este estudio exigía que en la selección de pacientes el potencial para revascularización completa se considere equivalente entre las alternativas quirúrgicas y percutáneas. A pesar de eso, la RMC se logró con más frecuencia en los pacientes quirúrgicos (84,1%) que en los que recibieron stent (70,5%, $p < 0,001$). Del mismo modo que en otros estudios, los pacientes con revascularización incompleta presentaron mayor número de segmentos arteriales afectados y 3,6 veces más oclusión total que los que tuvieron revascularización completa (19,4% vs. 5,4%, $p < 0,001$). No hubo diferencias en cuanto a la mortalidad analizada aisladamente o en conjunto con infarto y ACV entre los 4 grupos de tratamiento. Si se analiza el grupo del estudio tratado con la ICP (stents), el grupo RMI requirió cirugía con más frecuencia (10% vs. 2%, $p < 0,005$), con la consecuente menor sobrevida libre de eventos al final del primer año (69,4% vs. 76,6%, $p < 0,05$) en comparación con la RMC.

Anterior
Siguiente
Indice

REVISIÓN DE TEMAS DE INTERÉS

	CABG			PCI		
Event	Complete (n=477)	Incomplete (n=90)	*P* Within CABG	Complete (n=406)	Incomplete (n=170)	*P* Within PCI
Death	2.5	4.4	NS	1.7	3.5	NS
Cerebrovascular accident	1.9	0	NS	1.7	1.2	NS
Myocardial infarction	3.4	4.4	NS	4.9	5.9	NS
(Repeat) CABG	0.2	1.1	NS	2.0	10.0	<0.05
(Repeat) PCI	2.1	2.2	NS	13.1	10.0	NS
Any MACCE	11.1	12.8	NS	23.4	30.6	<0.05

NS indicates not significant. Values are percentages.

Eventos cardiovasculares mayores en 1 año en el estudio ARTS, estratificado de acuerdo con la extensión de la revascularización y con la estrategia de tratamiento.

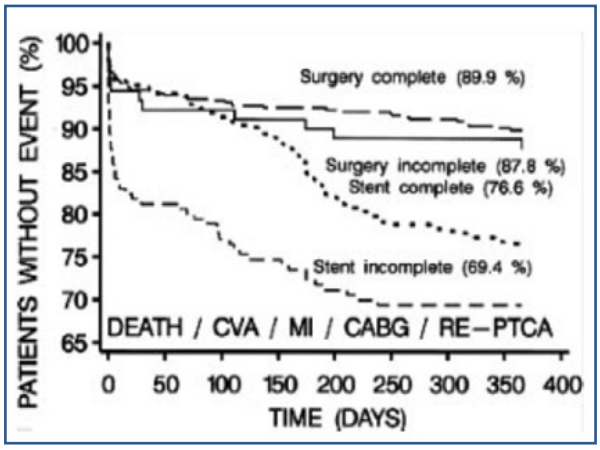

Curva de Kaplan-Meier que muestra la sobrevida libre de eventos cardiovasculares mayores en el estudio ARTS (1 año), estratificados de acuerdo con la extensión de la revascularización y con la estrategia de tratamiento.

Tratamiento de la lesión responsable vs. RMC

Con frecuencia, la elevada ocurrencia de pacientes con enfermedad multiarterial y síndrome coronario agudo (incidencia en algunos estudios: *Boer et al* 56%, PRISM PLUS 66%, RITA3 46%) y el riesgo involucrado en el tratamiento de la lesión responsable cuando se opta por la ICP hacen necesario un enfoque inicial solamente de la última, demorando o incluso desconsiderando el tratamiento posterior de las otras lesiones.

Se publicó únicamente un estudio comparativo sobre el tema. Ijselmuiden *et al* evaluaron la seguridad, la eficacia y los costos de la revascularización completa versus la incompleta en pacientes con enfermedad multiarterial tratados con intervención coronaria percutánea. Es un estudio realizado en un sólo centro, donde se designaron pacientes con dos o más vasos (>= 2 mm de diámetro) afectados por lesiones con >= 50% de estenosis. Todas las obstrucciones deberían ser factibles de tratar por vía percutánea. Apenas 219 de los 4468 pacientes designados inicialmente fueron elegibles (5%). Hubo una menor tasa de éxito inicial en el grupo de la revascularización completa (81,5% vs. 93,7%, p 0,07), a pesar del mismo número de eventos en 24 horas (muerte total o cardíaca, infarto de miocardio, necesidad de CRVM y nueva intervención percutánea en 1 año), (6,3% vs. 7,4%, p 0,79). La tasa de eventos en 30 días (14,4% vs. 9,3%), en 1 año (32,4% vs. 26,9%) y en 4,6 ± 1,2 años (40,4% vs. 34,6%) fue similar en ambos grupos. Se realizó una nueva

intervención percutánea más comúnmente en el grupo de la revascularización incompleta (31,2% vs. 21,2%, p 0,06), principalmente por angina recurrente, siendo la tasa de revascularización de la lesión a tratar del 13%. Hubo menor consumo de material y costo del procedimiento en el grupo con revascularización incompleta, aunque se perdió esa diferencia al cabo de 1 año.

Shishehbor *et al* examinaron la seguridad y la eficacia del tratamiento de la lesión responsable versus la revascularización completa entre pacientes con enfermedad multivascular que se presentaron con angina inestable o con infarto de miocardio sin supradesnivel del ST. Fue un estudio observacional, retrospectivo, con 479 pacientes en el grupo de revascularización completa y 761 pacientes en el grupo de tratamiento de la lesión responsable. El seguimiento fue de 2,3 años y la revascularización completa se asoció a un menor riesgo relativo del resultado combinado de muerte, infarto de miocardio o revascularización (RR 0,8; IC 95% 0,64 a 0,99, p=0,04). Cuando se hizo un análisis ajustado, el riesgo relativo fue aún menor (RR 0,67, IC 95% 0,51 a 0,88, p=0,004). Sin embargo, la diferencia encontrada se debió a un mayor índice de reintervención en el grupo de revascularización incompleta.

La reciente presentación del estudio FAME (TCT, 2008) refuerza la teoría de la revascularización funcionalmente completa en detrimento de la basada exclusivamente en criterios anatómicos. En este estudio, se randomizaron dos grupos de pacientes con enfermedad multivaso (500 en cada rama) para ser revascularizados por evaluación anatómica (todas las lesiones> 50%) o por evaluación funcional (sólo FFR < 0,80).

El grupo de pacientes cuyas lesiones fueran seleccionadas por criterio funcional presentaron menor ocurrencia de MACE (muerte, IAM, nueva revascularización) al final del año 1, comparativamente a los seleccionados por evaluación anatómica (18,4% vs. 13,2%, p=0,02), con reducción de costos y de uso de contraste, y sin aumento de tiempo del procedimiento.

Conclusión

La ausencia de estudios aleatorizados de gran expresión en relación al tema relativiza la recomendación objetiva en cuanto al papel de la RMC en el

REVISIÓN DE TEMAS DE INTERÉS

síndrome coronario agudo. Sin embargo, esta alternativa debe buscarse siempre que sea factible desde el punto de vista técnico, asociada a la evaluación de la importancia funcional del vaso afectado, además de la consideración de la expectativa de vida del paciente y del riesgo quirúrgico implicado. En este escenario, la elección de la ICP presupone la mayoría de las veces la realización de procedimientos por etapas.

Referencias Bibliográficas

1. Ong ATL, Serruys PW. Complete revascularization. Coronary Artery Bypass Graft Surgery Versus Percutaneous Coronary Intervention. Circulation 2006;114:249-55.

2. Ijsselmuiden AJJ, Ezechiels JP, et al. Complete versus culprit vessel percutaneous coronary intervention in multivessel diseases: a randomized comparison. Am Heart J 2004; 148: 467-74.

3. Van den Brand MJB, Rensing BJWM, et al. The effect of completeness of revascularization on event-free survival at one year in the ARTS trial. J Am Coll Cardiol 2002;39:559-64.

4. Shishehbor MH, Lauer MS, et al. In unstable angina or non-ST-segment acute coronary syndrome, should patients with multivessel coronary artery disease undergo multivessel or culprit-only stenting? J Am Coll Cardiol 2007;49:849-54.

ACTUALIDADES DE LA INDUSTRIA

Este es un espacio comercial. Los anuncios son responsabilidad de la empresa patrocinante.

Anterior
Siguiente
Indice

REVISIÓN DE TEMAS DE INTERÉS

Intervenciones Extracardíacas

Tratamiento percutáneo de la coartación de aorta en pacientes adultos

//
Dr. Alejandro Peirone
Hemodinamista pediátrico. Hospital de Niños de la Santísima Trinidad
Córdoba, Argentina

La coartación de aorta (Co Ao) definida como una obstrucción de la aorta descendente localizada próxima al ligamento ductal se encuentra en 1:2.323 nacidos vivos y se ubica sexta en el ranking de cardiopatías congénitas. En la población adulta, aún hoy es causa de significativa morbi-mortalidad debido especialmente a la posibilidad de ruptura y/o disección de la pared aórtica (23%), insuficiencia cardíaca congestiva (18%), hemorragia intracraneal (11%) y endocarditis infecciosa (6%). Otros hallazgos clínicos y de imágenes que avalan su diagnóstico incluyen la existencia de una diferencia de presión arterial sistólica mayor a 20mm Hg entre miembros superiores y miembros inferiores asociados o no a hipertensión arterial sistémica e hipertrofia ventricular izquierda. Las modalidades de imágenes preferidas para su diagnóstico son ecocardiografía Doppler-color, TAC, RNM y angiografía.

Con el objetivo de evaluar los resultados post intervenciones y categorizar las posibles complicaciones es oportuno definir algunos términos como "desgarro intimal": imagen falta de relleno dentro del mismo vaso, "disección": extravasación de contraste por fuera de la luz del vaso y "aneurisma": expansión de la pared aórtica mayor al 10% de la luz normal más próxima. Además, se considera que una Co Ao es "discreta" cuando su extensión es menor a 5mm y de "segmento largo" cuando es mayor a esa longitud.

Nuestra estrategia actual incluye la colocación de stents en pacientes adultos que presentan esta patología sobre todo en coartaciones severas, tubulares y de segmento largo asociadas a hipoplasia proximal del istmo aórtico, y en casos de persistencia de gradientes significativos post dilatación con balón. Esta conducta se basa en que la colocación primaria de stents disminuye el riesgo de disección aguda (McCrindle y col. 1998), limita el *recoil* elástico o re-estenosis (Ebeid y col. 2000) y reduce la formación de aneurismas (Cheatham y col. 2001).

Anterior
Siguiente
Indice

Anterior
Siguiente
Indice

REVISIÓN DE TEMAS DE INTERÉS

Debido a la disponibilidad en nuestro país, utilizamos balones BIB (*balloon in balloon*) sobre los cuales montamos a mano stents *Cheatham-Platinum*® (CP) no cubiertos y cubiertos con PTFE expandido. Los diámetros disponibles de balones se encuentran entre 8mm y 30mm (el balón interno es 1cm más corto y la mitad del diámetro del balón externo) y su longitud varía de 25mm a 55mm. Los stents (90% platino-10 % iridio con sus uniones soldadas con oro 24K) están disponibles de 8mm a 30mm de diámetro y 16, 22, 28, 34, 39, y 45mm de longitud en sus versiones cubierto y desnudo.

Las vainas largas que se deben utilizar para su colocación son 10, 11 y 12F lo que hace que debamos seleccionar pacientes de aproximadamente 12 años y/o con un peso superior a 28 kg para que sea posible el implante evitando poner en riesgo de complicaciones el acceso vascular, con el objetivo futuro de poder llevar el diámetro de los stents a un tamaño acorde a una persona adulta.

Durante el implante, dado a que disponemos de stents cubiertos, no realizamos test de complacencia de la pared aórtica y sólo utilizamos medidas de control de la frecuencia cardíaca (adenosina o marcapasos) en casos de pseudocoartación de aorta o si se requiere colocar un stent cubierto muy próximo o adyacente a la emergencia de un vaso de cabeza y cuello.

De acuerdo al registro liderado por el Dr. T. Forbes de pacientes adultos con stents por coartación o recoartación de aorta de la Universidad de Wayne, Michigan-EE.UU. (*Congenital Cardiovascular Interventional Study Consortium CCISC*), en el cual estamos participando, las complicaciones más frecuentes durante el procedimiento fueron: migración del stent (6%), ruptura del balón (3%), disección de la pared aórtica (1,5%) e injuria de la arteria femoral (1,5 %). Los resultados hemodinámicos y angiográficos agudos fueron muy buenos con una reducción de la presión sistólica de miembros superiores de 141 ± 13 mmHg a 111 ± 9 mmHg, un incremento del diámetro del segmento coartado de 7,3 ± 3 mm a 15,9 ± 3,2 mm y un incremento consecuente del índice Co Ao / Ao descendente de 0,29 ± 0,1 a 0,85 ± 0,15.

Durante el seguimiento a 18 meses (con la modalidad de "Imágenes integradas del arco aórtico": RNM, TAC o nueva angiografía) no se observaron fracturas de stents (aunque otras series estiman su incidencia en aproximadamente 12% con seguimiento más extendido en el tiempo), re-estenosis (13%), desgarros intimales (7,6%), *stroke* (4,5%) y aneurismas (4,5%). El 21% de los pacientes tenían un stent desnudo cruzando la emergencia de vasos de cabeza y cuello sin observarse complicaciones.

También, de acuerdo a lo descripto por Forbes y colaboradores (*Catheterization and Cardiovascular Interventions* 2007; 70: 569-577), el éxito del procedimiento fue mayor en Co Ao "discreta" comparada con "segmento largo" (96,6 vs. 84,5%; $p < 0,001$), mayor diámetro pre-procedimiento (7,4 vs. 5,4mm; SD 2,7; $p < 0,03$) y gradientes menores pre-implante del stent (29,5 vs. 38,1mm Hg; SD 19,9; $p < 0,001$). La posibilidad de encontrar complicaciones en la pared aórtica (aneurisma, disección y/o desgarro intimal) aumentaron con la realización de una angioplastia agresiva pre-colo-

Anterior
Siguiente
Indice

REVISIÓN DE TEMAS DE INTERÉS

cación del stent (11,4 vs. 3%; OR= 4,1; p < 0,001), una edad mayor a 40 años (9,5 vs. 3,4%; OR 2,95; p < 0,05), con la no utilización de anestesia durante el procedimiento (5,8 vs. 19,8 %; SD 0,25; p < 0,001) o si se excede una relación "diámetro del balón / diámetro de la coartación" mayor a 3,5. Entre las causas de migración del stent, la utilización de un balón 2mm mayor en diámetro que la aorta proximal o un balón pequeño en casos de pseudocoartación de aorta fueron las causas más frecuentes. Los accidentes cerebrovasculares fueron observados en personas mayores (> 40 años) que presentaban hipertensión arterial de larga data y estuvieron asociados al posicionamiento de la guía rígida de soporte en el vaso comprometido con el área de isquemia cerebral.

Debido a estos hallazgos, recomendamos la utilización de stents cubiertos en las siguientes circunstancias:

1- Co Ao crítica o atrética
2- Co Ao severa (índice balón / Co Ao ≥ 3,5)
3- Pacientes mayores de 40 años
4- Presencia simultánea de otras lesiones adyacentes (*ductus* arterioso permeable, aneurismas)
5- Ocurrencia de fractura circunferencial en stent previamente implantado

Además, desalentamos el implante de stents en conductos desde aorta ascendente a aorta descendente colocados previamente como forma de paliación quirúrgica por la posibilidad de ruptura de los mismos. Los stents desnudos pueden, de ser necesario, cruzar la emergencia de vasos de cabeza y cuello sin riesgos significativos en pacientes con vasculatura cerebral distal normal.

Es necesario también remarcar que durante el seguimiento de estos pacientes y, sobre todo, para detectar anormalidades de la pared aórtica, el ecocardiograma Doppler-color no es suficiente, debiendo indicarse TAC, RNM o repetir angiografías. Con respecto a la RNM, puede haber dificultades para la visualización de la región que involucra el stent, por lo que se recomienda la realización de cortes en la modalidad T1.

Finalmente, creemos que las intervenciones percutáneas representan actualmente una estrategia segura para pacientes adultos con Co Ao con resultados a corto y mediano plazo satisfactorios. El implante de stent debe ser ofrecido como terapéutica inicial en este grupo de pacientes.

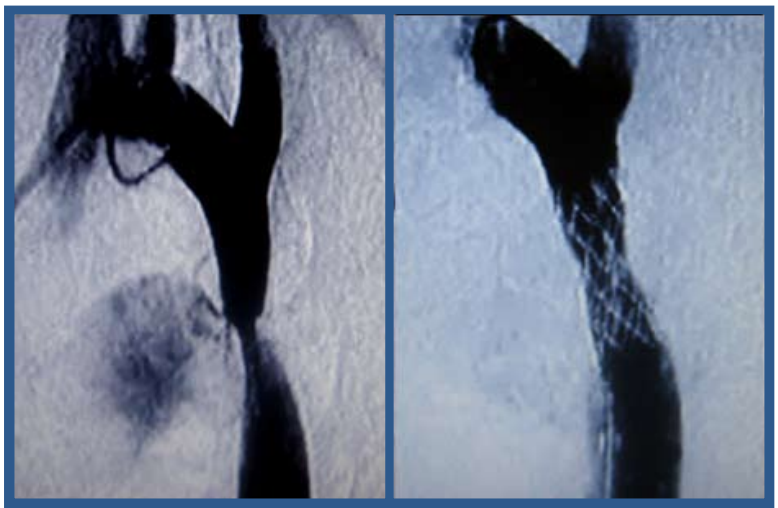

Angiografías pre y post colocación de stent cubierto en paciente con diagnóstico de coartación de aorta nativa asociada a *ductus* arterioso permeable

REVISIÓN DE TEMAS DE INTERÉS

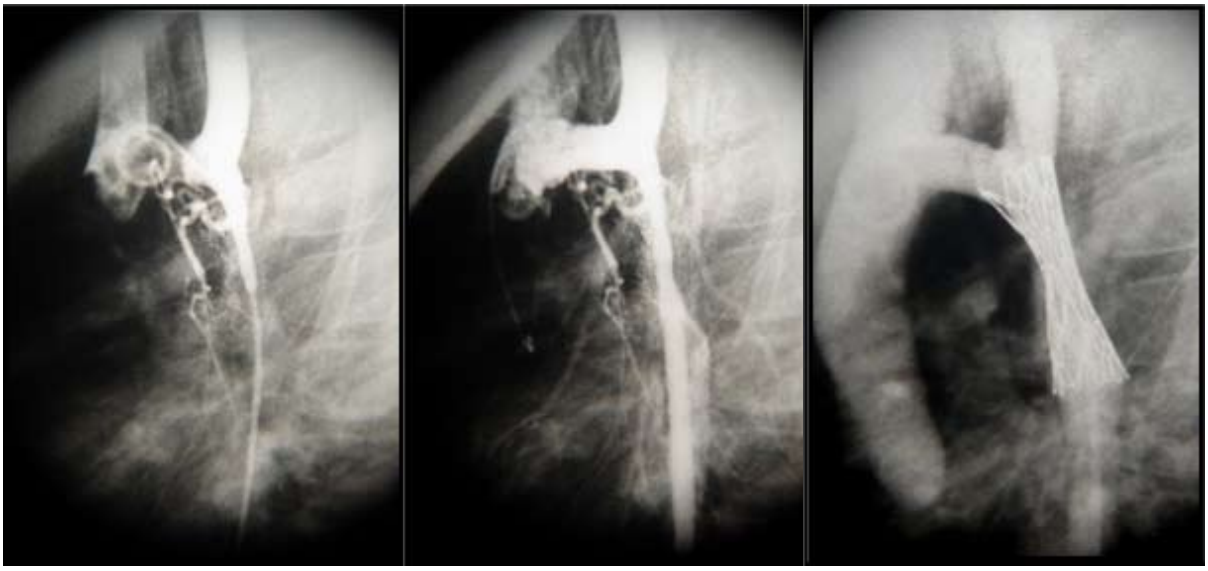

Angiografías pre y post colocación de stent cubierto en paciente con coartación de aorta nativa, severa, y de segmento largo. Nótese la muesca central persistente en la porción media del stent, motivo por el cual se programó nueva dilatación en el futuro con balón de alta presión (dilatación secuencial).

ACTUALIDADES DE LA INDUSTRIA

Este es un espacio comercial. Los anuncios son responsabilidad de la empresa patrocinante.

The SPIRIT of achievement.

Discover the XIENCE behind it.

XIENCE V raises the bar for DES clinical performance.

XIENCE V helps you clear the toughest clinical hurdles to achieve extraordinary patient outcomes vs TAXUS.

SPIRIT III Clinical Trial - 2 Year Results

- 44% reduction in MACE vs TAXUS[1]
- 39% reduction in ischemic TLR vs TAXUS[1]

[1] Gregg Stone, SPIRIT III Two Year Clinical Follow-up, EuroPCR 2008.
TAXUS is a registered trademark of Boston Scientific or its affiliates.
Information contained herein for presentation outside the U.S. and Japan only.
For more information, visit our website at www.XienceV.com.
LA-3039-01 11/2008

Abbott Vascular

Anterior
Siguiente
Indice

PRESENTACIÓN DE CASOS

Extracción de catéter

//
Dr. Carlos Fava. Dr. León Valdivieso
Fundación Favaloro
Buenos Aires, Argentina

Paciente de sexo femenino de 48 años de edad, con antecedente de cáncer bajo tratamiento con quimioterapia a través de un catéter implantable permanente (Portacath®) en vena subclavia izquierda.

Una semana antes se había realizado una mamografía de control y posterior a la misma refiere haber presentado varios episodios de palpitaciones. Concurre a su centro oncológico para realizar tratamiento con quimioterápicos donde se constató, previo a la realización del mismo, que el catéter no presentaba retorno venoso. Motivo por el cual, se decidió realizar una Rx de tórax observándose ruptura de catéter y migración del mismo hacia la arteria pulmonar (arteria basal posterior del lóbulo inferior izquierda), (Figura 1).

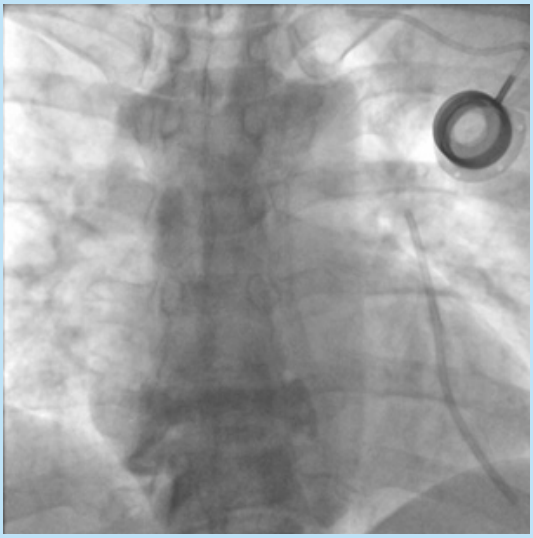

Figura 1

Por tal motivo, es derivada a la Institución para realizar extracción del mismo.

Se realizó punción venosa femoral derecha, se colocó un introductor 8F. Se avanza con una cuerda J 0,035 y un catéter JR4 5F hacia la arteria pulmonar donde se encontraba el catéter, se retira la cuerda J y se avanza un lazo de 10mm, (Figura 2).

Se enlaza el catéter y se comienza a retirarlo hacia la arteria pulmonar izquierda, (Figura 3).

Posteriormente de allí hacia el ventrículo derecho, (Figura 4).

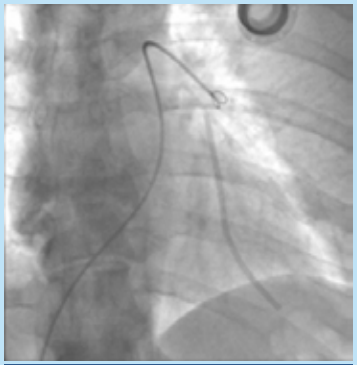

Figura 2

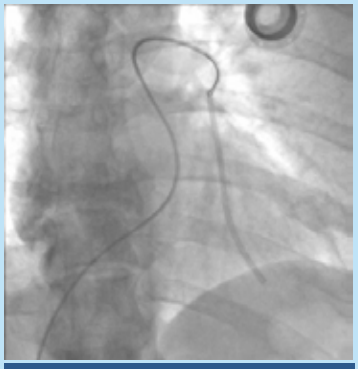

Figura 3

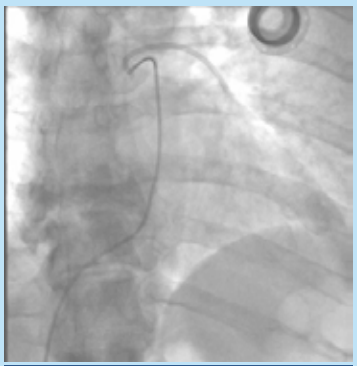

Figura 4

Anterior
Siguiente
Indice

PRESENTACIÓN DE CASOS

Figura 5

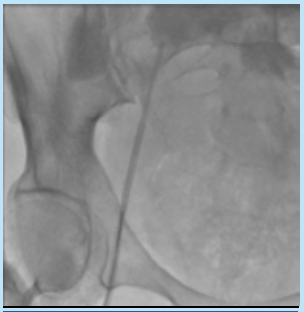

Figura 6

Se continúa retirando el catéter hacia aurícula derecha y luego hacia la Vena Cava Inferior, (Figura 5).

Finalmente es extraído completamente a través del introductor (Figura 6) de manera exitosa y sin complicaciones.

Comentario:

La extracción de cuerpos extraños implica muchas veces cirugías importantes con riesgo para el paciente como en este caso y el riesgo de trombosis de una rama de arteria pulmonar.

La extracción de un cuerpo extraño, como en este caso de un catéter, por vía endovascular permitió lograrlo a través de una punción venosa femoral con bajo riesgo para el paciente y de manera exitosa.

ACTUALIDADES DE LA INDUSTRIA

Este es un espacio comercial. Los anuncios son responsabilidad de la empresa patrocinante.

Anterior
Siguiente
Indice

NOVEDADES BIBLIOGRÁFICAS

Dr. Maximiliano Rossi. Instituto Cardiovascular de Rosario. Argentina

Stents liberadores de droga o stents metálicos en pacientes con Diabetes Mellitus: Resultados del Registro del centro de análisis de datos de Massachussets

Pallav Garg, Sharon-Lise T. Nd, Treacy S. Silbaugh, Robert E Wolf, Katya Zelevinsky, Ann Lovett, Manu R. Varma, Zheng Zhou and Laura Mauri. Circulation 2008; 118; 2277-2285

Un tercio de los pacientes que son sometidos a una angioplastia coronaria son diabéticos. En relación a la población general, poseen mayor extensión de la enfermedad coronaria, mayor incidencia de restenosis y un mayor riesgo de muerte o de infarto de miocardio, luego de un procedimiento percutáneo coronario.

En estudios randomizados, se ha observado una importante reducción en el riesgo de restenosis con la utilización de stents liberadores de drogas (DES) en pacientes diabéticos. Pero los datos, en cuanto a la seguridad de los DES a largo plazo en esta población, son controvertidos.

CONTINÚA »

ACTUALIDADES DE LA INDUSTRIA

Este es un espacio comercial. Los anuncios son responsabilidad de la empresa patrocinante.

Leadership
Abbott Vascular's continuing legacy.

Bringing you a leading portfolio of outstanding products, including DES, metallic stents, guide wires, and carotid stents.

- XIENCE V
- MULTI-LINK VISION
- HI-TORQUE BALANCE MIDDLEWEIGHT
- Xact and Acculink

CAROTID STENTS
85,000
patients treated worldwide

METALLIC STENTS
6,500,000
patients treated worldwide

DRUG ELUTING STENTS
200,000
patients treated worldwide

GUIDE WIRES
15,000,000
patients treated worldwide

Data on file at Abbott Vascular.
Information contained herein for presentation outside the U.S. and Japan only.
LA-5029-01 11/2008 ©2008 Abbott Laboratories.

NOVEDADES BIBLIOGRÁFICAS

Los autores identificaron todos los pacientes con Diabetes Mellitus que habían sido intervenidos con una angioplastia coronaria desde abril del 2003 hasta septiembre del 2004 en los Hospitales del Estado de Massachusetts y compararon la incidencia de muerte, infarto de miocardio y nueva revascularización del vaso culpable a 3 años de seguimiento entre el grupo de pacientes que recibieron un stent metálico (BMS) y el grupo que recibió un stent farmacológico (DES).

Debido a que la elección del tipo de stent no fue randomizada, un *score* de propensión (*propensity score*) fue realizado para homogeneizar las características basales de ambos grupos.

Durante dicho lapso, 5051 pacientes con diabetes fueron tratados con angioplastia coronaria (29% de la población); de éstos, el 66,1% fue tratado con DES y el 33,9% con BMS. Las características clínicas del procedimiento basal previo al *score* de propensión diferían considerablemente entre ambos grupos. En los pacientes diabéticos cuya clínica de presentación fue un SCA con supradesnivel del segmento ST o sin él, los BMS fueron preferidos. En pacientes jóvenes y en pacientes con hipertensión o dislipemia fueron preferidos los DES. Las lesiones en la arteria descendente anterior fueron tratadas preferentemente con DES.

CONTINÚA »

ACTUALIDADES DE LA INDUSTRIA

Este es un espacio comercial. Los anuncios son responsabilidad de la empresa patrocinante.

NOVEDADES BIBLIOGRÁFICAS

Los resultados observados a 3 años no ajustados mostraron una menor incidencia de muerte (DES 14,4% vs. BMS 22,2% p<0,001), infarto de miocardio (DES 13,4% vs. BMS 17,1% p<0,001) y de nueva revascularización del vaso culpable (DES 19,1% vs. BMS 23,1% p<0,001) en el grupo de pacientes que recibieron DES en relación al grupo de pacientes que recibieron BMS.

En los resultados ajustados se continuó observando una menor incidencia de muerte (DES 17,5% vs. BMS 20,7% p<0,02), infarto de miocardio (DES 13,8% vs. BMS 16,9% p<0,02) y revascularización del vaso culpable (DES 18,4% vs. BMS 23,7% p<0,001) en el grupo de pacientes diabéticos que recibieron un DES en relación al grupo que recibió un BMS, a los 3 años.

Los autores concluyeron que la angioplastia coronaria con el uso de DES en pacientes con Diabetes Mellitus fue asociada con una reducción significativa a largo plazo en el riesgo de muerte, infarto de miocardio y de nueva revascularización del vaso culpable, en un gran grupo de pacientes del mundo real.

ACTUALIDADES DE LA INDUSTRIA

Este es un espacio comercial. Los anuncios son responsabilidad de la empresa patrocinante.

INTERROGANDO A LOS EXPERTOS

Entrevista al Dr. Alberto Sampaolesi

DES de primera y segunda generación

//
Dr. Alberto Sampaolesi
Sanatorio Aconcagua. Clínica Universitaria Reina Fabiola.
Córdoba, Argentina

1. ¿Cuáles son las diferencias que distinguen los stents de primera y segunda generación?

Las diferencias fundamentalmente tecnológicas que pueden minimizar la injuria aguda, evitar fenómenos tardíos de hipersensibilidad e inflamación, coagulación y favorecer la re-endotelización en los stents de segunda generación son:

a) físicas del material del stent
- tromboresistencia del Cr-Co y del polímero
- menor espesor de los *struts* (30-40%) y del polímero (50-60%)
- mayor biocompatibilidad o biodegradación de los polímeros
- mayor flexibilidad, navegabilidad y mejor aposición

b) bioquímicas
- alta capacidad de una menor carga (30-40%) de la droga y menor tiempo de liberación

2. ¿Existen diferencias clínicas "en el mundo real" entre los stents de primera y segunda generación?

La diferencia a favor de los limus (primera o segunda generación) en la menor perdida tardía (evidencia de eficacia) y restenosis angiográfica, no se traduce clínicamente en la mayoría de los trabajos, que aunque con resultados algo discordantes, existe una tendencia a una disminución de un 30-40% de eventos mayores (IAM o muerte) o revascularización con la utilización de Everolimus frente a Paclitaxel. En el mundo real las diferencias son más técnicas que clínicas.

3. ¿Usted cree que los índices de trombosis tardía cambiarán con los nuevos DES?

Basados en una estandarización de definiciones (ARC), no existe aumento significativo de la trombosis del stent en estudios randomizados, pero aún así la fisiopatología de los nuevos stents presume una

CONTINÚA »

INTERROGANDO A LOS EXPERTOS

endotelización precoz y completa, lo que podría favorecer su disminución, teniendo en cuenta que es un fenómeno multifactorial. Análisis comparativos precoces muestran una tendencia a favor.

4. ¿Los DES de segunda generación podrían indicarse en pacientes que necesiten menor tiempo de doble terapia antiagregante?

La tecnología y estudios histopatológicos predicen una reendotelización funcional (predictor importante de seguridad a largo plazo) más precoz, lo que nos incitaría a dar una alentadora respuesta afirmativa. Los estudios muestran porcentajes inferiores de trombosis pero no eliminados, por lo que pienso que debemos esperar mayor evidencia en poblaciones importantes, en tiempos adecuados para establecer regímenes antiplaquetarios diferentes. La evaluación con OCT podría darnos una respuesta de la endotelización en humanos y ser útil en ese grupo de pacientes. Además no debemos olvidar que estudios randomizados demostraron el beneficio a 1 año de la doble antiagregación con stents convencionales, ¿por qué abandonarla antes en los stents farmacológicos?

Nos gustaría compartir su opinión sobre los artículos comentados en este número.

Puede escribirnos a: **proeducar@solaci.org**