PROEDUCAR
SOCIEDAD LATINOAMERICANA DE CARDIOLOGIA INTERVENCIONISTA

DEZEMBRO 2010
Volume 7
Número 2

Diretor do Programa ProEducar:
Dr. Hugo F. Londero

Diretor Boletim:
Dr. Leandro I. Lasave

Comitê Editorial
Dr. Dr. Darío Echeverri
Dr. Ricardo Lluberas
Dr. Felipe Heusser
Dr. Ari Mandil
Dr. Aníbal Damonte
Dr. Leandro Martínez Riera
Dr. Marco Wainstein
Dr. Luis Virgen
Dr. Dimytri A. Siqueira
Dr. Juan Simón Muñoz
Dr. José C. Faria García

Secretária
Mercedes Boero

Desenho gráfico
Florencia Álvarez

CONTEÚDO

EDITORIAL:
Dr. Leandro I. Lasave ..... **02** VER

REVISÃO DE TEMAS DE INTERESSE:
Intervenções Cardíacas: Dra. Amanda GMR Sousa- Dr. J. Eduardo Sousa
"Seguranças dos stents farmacológicos" ..... **03** VER

Intervenções Valvulares: Dr. Josep Rodés Cabau-Dr. Rodrigo Bagur
"Implante de válvula aórtica por cateter: Procedimento, vias de abordagem e seleção de pacientes" ..... **09** VER

ATUALIDADES DE A INDÚSTRIA: ..... **06** VER

ATUALIDADES DE A INDÚSTRIA: ..... **08** VER

ATUALIDADES DE A INDÚSTRIA: ..... **13** VER

CASO CLÍNICO: ..... **14** VER

ATUALIDADES DE A INDÚSTRIA: ..... **16** VER

NOVIDADES BIBLIOGRÁFICAS: ..... **17** VER

ATUALIDADES DE A INDÚSTRIA: ..... **17** VER

ATUALIDADES DE A INDÚSTRIA: ..... **18** VER

ENTREVISTA COM OS ESPECIALISTAS
Entrevista com o Dr. Darío Echeverri
"Balões eluidores de fármacos" ..... **19** VER

Número de edição: Volume 7 Número 2 | **Data de edição:** Dezembro 2010
Diretores responsáveis: Dr. Hugo F. Londero
Proprietário: SOLACI -Sociedad Latinoamericana de Cardiología Intervencionista AC
Endereço legal: A. Alsina 2653 2°H
"Proibida a reprodução total ou parcial do conteúdo deste boletim sem mencionar a fonte".
Registro da propriedade intelectual: 829084

EDITORIAL: Dr. Leandro I. Lasave

//
Dr. Leandro I. Lasave
Instituto Cardiovascular de Rosario
Argentina

Se passaram mais de 5 anos da criação do **Programa Educativo ProEducar** e da primeira edição do Boletim em outubro de 2005. Desde então, o ProEducar tem sido o principal veículo de comunicação científica e educação continua da SOLACI.

Desde seu lançamento, o ProEducar foi crescendo aos poucos. À informação fornecida mensalmente no Boletim somaram-se os resumos dos dois congressos mais importantes **(SOLACI** e **TCT)**, as palestras de especialistas, os debates de casos gravados e, recentemente, o curso *"José Gabay"* para intervencionistas em formação, iniciado com sucesso no **Congresso SOLACI 2010**, com previsão para a segunda edição no marco do **Congresso SOLACI Chile 2011.**

A continuidade e o crescimento do ProEducar têm sido e são possíveis graças à enorme colaboração e integração dos cardiologistas intervencionistas da América Latina e dos colegas europeus e estadunidenses que, com desinteressado esforço, contribuíram com a atividade do programa, que atinge mensalmente a mais de 3500 inscritos.

Neste último número de 2010, a doutora Amanda Sousa e o doutor J. Eduardo Sousa, do Instituto Dante Pazzanese de Cardiologia de São Paulo, nos oferecem uma excelente revisão sobre a fisiopatologia e a estratégia de prevenção e tratamento de um tema de vital interesse na Cardiologia Intervencionista atual: a segurança dos stents liberadores de fármacos.

Em sintonia com a atualidade, desde o Instituto Universitário de Cardiologia e Neumonologia de Quebec, Canadá, os doutores Josep Rodés-Cabau e Rodrigo Bagur apresentam um resumo completo das técnicas de implante e seleção de pacientes para tratamento percutâneo da válvula aórtica.

Além disso, neste boletim, os doutores Juan M. Telayna e Ricardo Costantini, do Hospital Universitário Austral, Argentina, apresentam um caso de tratamento percutâneo de fibrodisplasia renal, demonstrando a utilidade diagnóstica do ultrassom intravascular, também nessa patologia.

Seguindo com temas de atualidade, desde Lima, Peru, o Dr. Marco Pastrana resume os resultados aos cinco anos de acompanhamento do estudo MAIN-COMPARE, que compara o implante de stent com a cirurgia no tratamento do tronco da coronária esquerda.

Por último, o Dr. Darío Echeverri, atual Presidente da SOLACI, compartilha conosco a sua opinião sobre um assunto inovador: a utilização dos balões com medicamentos.

Finalmente, gostaria de agradecer a todos os que colaboraram nas edições do Boletim e nas atividades do ProEducar, e aproveito esta oportunidade para convidar aos colegas a participar de alguma forma na formação contínua oferecida pelo ProEducar.

Muy Feliz 2011.

Dr. Leandro I. Lasave
Diretor do Boletim Educativo
ProEducar SOLACI

REVISÃO DE TEMAS DE INTERESSE

Intervenções Cardíacas
Seguranças dos stents farmacológicos

//
Dra. Amanda GMR Sousa
Diretora Geral Instituto Dante Pazzanese de Cardiologia (IDPC)

//
Dr. J. Eduardo MR Sousa
Ex Presidente da SOLACI

A Cardiologia Intervencionista, desde o primeiro procedimento com o balão em 1977, teve um avanço extraordinário, em três décadas e meia de prática e desenvolvimentos. Do balão aos stents e destes aos stents farmacológicos, a Intervenção Coronária Percutânea (ICP) representa um dos procedimentos médicos mais praticados no mundo atual.

A busca incessante do controle das duas principais limitações da angioplastia (a oclusão trombótica do vaso tratado e a reestenose da lesão-alvo), associada aos avanços tecnológicos, que caracterizam nossa época, foram os maiores responsáveis pelos progressos obtidos, no que se refere à segurança e eficácia dessas intervenções.

Entretanto, se a sucessão das eras notadamente trouxe melhoria na manutenção tardia dos resultados, pela redução de necessidade de reintervenções na evolução, a questão da segurança tardia tem sido um tópico de discussão permanente.

Etiopatogenia da oclusão pós-stent

O primeiro passo para a compreensão do fenômeno da oclusão do vaso tratado foi a elucidação dos seus mecanismos. Entendeu-se que esta ocorrência é devida a múltiplos fatores, relacionados: ao paciente, à lesão, ao procedimento (incluindo o próprio instrumental e os aspectos técnicos), assim como ao protocolo medicamentoso associado.
O conhecimento dos preditores de trombose do stent associados ao paciente (diabetes, insuficiência cardíaca ou renal, síndrome coronária aguda e distúrbios hematológicos) e à lesão (complexidade angiográfica) mostrou-se útil para o estabelecimento da melhor estratégia clínica de dilatação (preparo do paciente, momento da ICP, protocolo terapêutico adjunto). Apenas, em raros casos, é que se contraindica a ICP, em função apenas da presença de fatores clínicos ou angiográficos predisponentes à oclusão do vaso tratado. Entre estas excepcionais situações, figura a impossibilidade do paciente manter prolongadamente a terapêutica antitrombótica recomendada (idade avançada, baixo nível sócio-econômico, cirurgia não cardíaca programada entre 30-365 dias, predisposição ao sangramento).

Já os fatores técnicos relacionados ao procedimento são de absoluta relevância e exigem além do minucioso planejamento caso a caso e passo a passo, a observância de estratégias que permitam que se alcance um resultado final de excelência, garantia de maior segurança e menores taxas de complicações isquêmicas relacionadas á intervenção.

REVISÃO DE TEMAS DE INTERESSE

Importância dos fatores técnicos

Na era das endopróteses coronárias, a expansão adequada do stent e a perfeita aposição de suas hastes à parede vascular, precisam ser asseguradas em todos os pacientes. Essa é a razão pela qual, nos primórdios da era dos stents, a contribuição de *Colombo e cols* propondo: o implante guiado com ultrassom intracoronário; a pós-dilatação com alta pressão e a substituição, no protocolo medicamentoso, dos anticoagulantes pelos antiplaquetários, foi capital para viabilizar a nova técnica. Adicionalmente, a capacidade das endopróteses de selar retalhos de tecido na parede vascular, pelo seu próprio mecanismo de dilatação, em muito contribuiu para a prevenção das tromboses e praticamente eliminou as cirurgias de emergência.

O bom resultado angiográfico final associado à observância do protocolo medicamentoso continuam a ser a maior garantia na prevenção das oclusões, razão pela qual se insiste nestes dois aspectos para maior segurança.

Ocorrência temporal da trombose

Até o início desta década, identificavam-se: a oclusão aguda (<24hs, na era dos balões) e a aguda e subaguda (<30 dias, na era dos stents não recobertos). Com a introdução dos stents farmacológicos para uso clínico rotineiro, a partir de 2002, a questão da segurança dos implantes foi novamente revista. Isto porque o revestimento polimérico das próteses de primeira geração (polímeros não bioabsorvíveis) e a liberação local de medicamentos antiproliferativos determinam retardo da formação do tecido reparativo e do endotélio, fatores que contribuem para exposição mais prolongada das hastes da prótese aos elementos do sangue, predispondo à oclusão protética no longo prazo (>30 dias).

Surgem assim novas modalidades temporais do fenômeno de trombose dos stents: a oclusão tardia (entre 30 e 365 dias) e a muito tardia (a partir de um ano de implante). Em verdade, após a revisão cuidadosa dos estudos randomizados, comparando stents farmacológicos e aos ditos convencionais, percebeu-se que também estes últimos apresentavam, ainda que em muito baixo nível, tromboses tardias, antes muito pouco percebidas ou detectadas.

Para se estabelecer, enfim, a exata incidência deste fenômeno e sua ocorrência no tempo, a também para atender à necessidade de uniformização das definições e com isto ter-se melhor compreensão da segurança dos diferentes stents nos distintos subgrupos clínicos e angiográficos tratados, tomou-se a iniciativa de se reunir um grupo de "*experts*" americanos e europeus (ARC= *Academic Research Consortium*), com o objetivo de sistematizar estes critérios. Desta sorte, foram definidos: tipo e ocorrência temporal das tromboses. Quanto ao tipo,

CONTINÚA »

REVISÃO DE TEMAS DE INTERESSE

foram divididas em: definitiva, provável e possível e, quanto à ocorrência no tempo, em: aguda, subaguda, tardia e muito tardia. (Tabela)

Classificação das tromboses do stent, baseada nas definições do grupo ARC – *Academic Research Consortium*

TIPO	
"definitiva"	Síndromes coronárias agudas com comprovação angiográfica ou anatomopatológica de oclusão ou de trombos dentro do stent
"provável"	Mortes inexplicáveis nos primeiros 30 dias pós-implante do stent Infarto agudo do miocárdio que envolva o território irrigado pelo vaso sem confirmação angiográfica
"possível"	Todas as mortes inexplicáveis nos 30 dias seguintes ao implante do stent
Definição temporal	
"aguda"	Nas primeiras 24 horas pós-intervenção percutânea
"subaguda"	A partir do 1° dia até os 30 dias subseqüentes à intervenção
"tardia"	A partir do 1° mês até o 1° ano pós-intervenção percutânea
"muito tardia"	A partir do 1° ano pós-intervenção percutânea

Dupla terapêutica antiplaquetária

Assegurado o implante ótimo do stent, a medida mais eficaz para garantir a segurança do implante é a observância da terapêutica antiplaquetária dupla (com a associação de ácido acetil salicílico [AAS] ao Clopidogrel), que é recomendada em todos os casos.

O pré-tratamento com doses de ataque do Clopidogrel de 300 a 600mg, pelo menos 24hs antes da ICP deve ser ministrado em todos os casos eletivos. Nos de emergência, o implante deve ser precedido por maior dose de ataque (600mg) e, eventualmente, da associação com um terceiro agente antiplaquetário (abciximab, por exemplo), especialmente se houver grande conteúdo de trombos e/ou comprometimento do fluxo coronário.

Os dois agentes são mantidos por um ano, conforme recomendam as diretrizes normativas atuais, nas doses de 100-200mg de AAS e 75mg de Clopidogrel. Vários estudos encontram-se em andamento, com o intuito de responder à questão sobre o mais apropriado tempo de duração da dupla terapêutica antiplaquetária. Ainda, de acordo com as recomendações, após um ano, deve ser mantido o AAS indefinidamente e suspenso o Clopidogrel.

Novos agentes antiplaquetários encontram-se em avaliação, para substituir o Clopidogrel, particularmente nos casos em que há resistência a este agente, comprovada pelos testes de rsposta à medicação ou suspeita pela evidência de um fenômeno trombótico, em vigência do seu uso correto. Entre estes novos medicamentos, destacam-se: o Prasugrel (tienopiridínico de 3ª geração; pró-drogra, como o Clopidogrel, com mais rápida, mais intensa e mais uniforme ação antiplaquetária) e o Ticagrelor (inibidor direto do receptor P2Y12 das plaquetas; administrado a cada 12h, por via oral; com ação reversível após a suspensão do uso e igualmente mais potente que o Clopidogrel).

Vale lembrar, entretanto, que uma grande proporção dos casos de trombose dos stents corresponde ao uso inadequado dos agentes antiplaquetários. Esta falta de perfeita aderência, por parte dos pacientes, corresponde em larga medida à falta de esclarecimentos claros e completos, pelos profissionais da Saúde, sobre a importância do uso

REVISÃO DE TEMAS DE INTERESSE

destes fármacos, para a prevenção das ocorrências trombóticas. Portanto, a perfeita prescrição médica e o aprimoramento destas medidas de elucidação, em muito contribuem para a melhoria da segurança dos implantes.

Perspectivas

Foram indiscutíveis os benefícios clínicos observados com a introdução dos stents farmacológicos. A redução significativa da reestenose, com conseqüente diminuição das intervenções de revascularização na evolução, trouxe melhoria substantiva na efetividade tardia das ICPs, com redução dos eventos maiores no longo prazo. Em alguns subgrupos (SCA), observa-se inclusive que o benefício se estende no sentido de redução da mortalidade.

Contudo, paralelamente, a estes excepcionais resultados, dos stents farmacológicos, preocupações sobre a segurança persistem e novamente tem sido motivo de muitos debates, investigações e propostas. Grande parte da responsabilidade deste fenômeno na face atual tem sido atribuída ao polímero, no caso dos stents farmacológicos de 1ª geração. Esta área tornou-se um tema que tem envolvido grande quantidade de pesquisa de novos desenvolvimentos.

Os stents farmacológicos de 2ª geração têm apresentado polímeros mais biocompatíveis, com resultados de segurança bastante interessantes no médio prazo. A despeito disto, a evolução de novas concepções de endopróteses farmacológicas tem sido freqüente, com o intuito de eliminar o políme-

CONTINÚA »

ATUALIDADES DA INDÚSTRIA

Este é um espaço comercial. Os anúncios são responsabilidade da empresa patrocinadora.

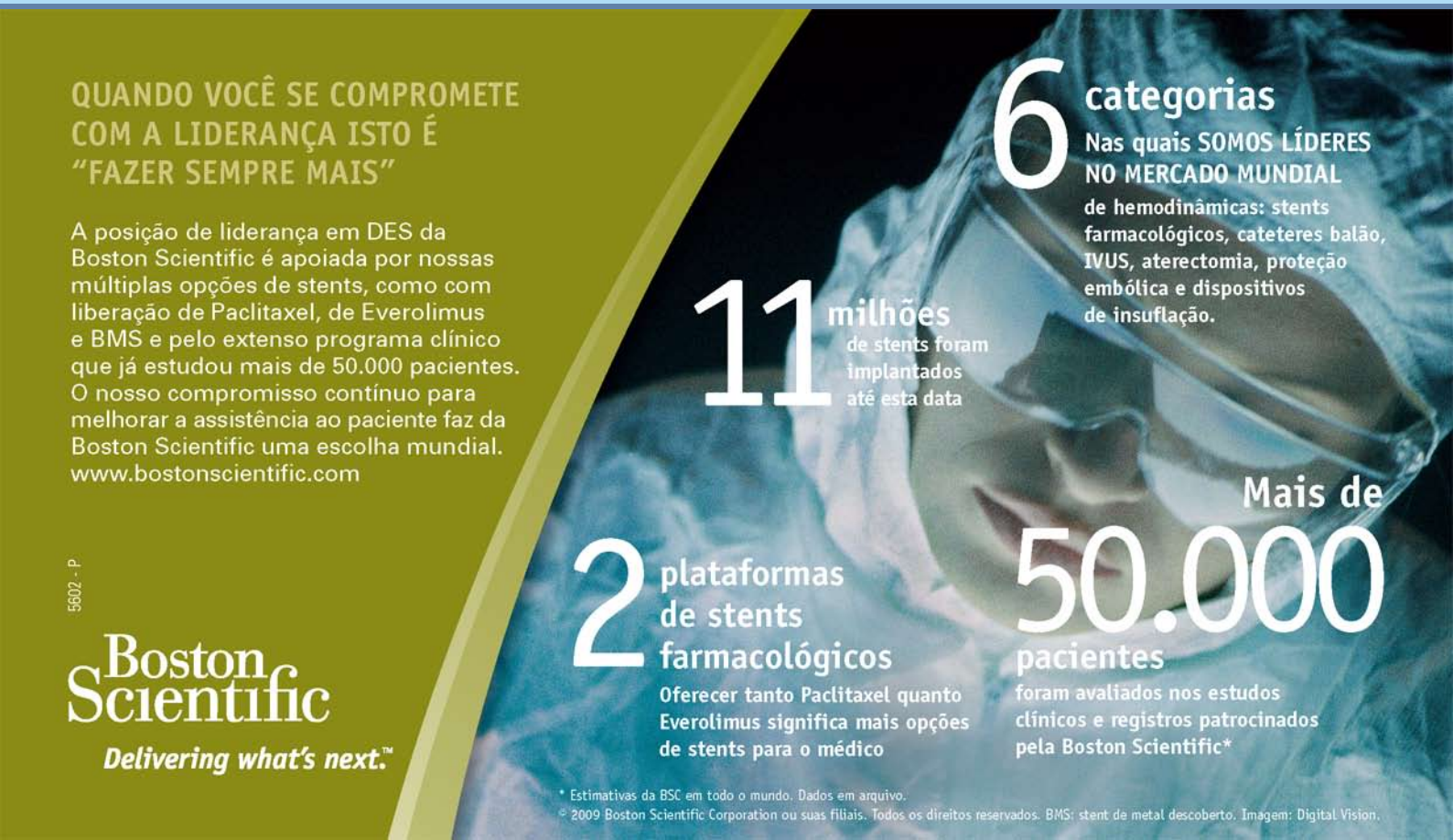

REVISÃO DE TEMAS DE INTERESSE

ro durável, pela possibilidade de sua permanência garantir processo inflamatório persistente, na parede vascular, com conseqüente retardo na cicatrização, o que poderia precipitar tromboses tardias e restenoses no longo prazo.

Stents farmacológicos com polímeros biodegradáveis têm sido propostos e testados com grande interesse. Têm a oferecer uma combinação atraente de liberação controlada do medicamento, em paralelo à biodegração do polímero em monômeros inertes. Portanto, após ter-se completado a biodegração, resta somente a plataforma metálica, reduzindo assim os riscos eventualmente associados à presença polimérica durável. Em outras palavras, estes novos stents farmacológicos podem conferir (teoricamente) os benefícios antirestenóticos dos stents farmacológicos-padrão e, após a biodegração do polímero, os benefícios de segurança dos stents convencionais não revestidos.

Não são poucos os desafios dessa nova tecnologia do polímero, que incluem entre outros: a biocompatibilidade ótima, a composição, a formulação e o tempo de degradação, além da necessidade de comprovação aos benefícios clínicos no médio e longo prazos.

Outra proposta interessante são os stents farmacológicos sem polímeros, capazes ainda assim de liberar substâncias antiproliferativas de maneira controlada. Os estudos clínicos envolvendo esta modalidade de stents ainda são limitados e no presente apenas uma modalidade destes stents é disponível comercialmente na Europa.

Stents farmacológicos completamente biodegradáveis teriam muitas vantagens a oferecer: inicialmente aquelas relacionadas ao suporte à parede vascular e à liberação de medicamentos e, após a consolidação do procedimento, aquelas relativas à ausência de materiais estranhos intravasculares, o que reduziria a necessidade da dupla terapêutica antiplaquetária, restabelecendo as características funcionais do vaso. Até o presente, nenhum desses stents biodegradáveis recebeu liberação para uso clínico; no entanto numerosos modelos seguem em avaliação pré-clínica e clínica.

Os novos tempos indicam que se caminha para uma escolha individualizada do instrumental mais apropriado para cada situação clínica e angiográfica, já que não deverá haver um stent ideal para todos os casos. De qualquer forma parece também claro que a tecnologia dos stents permitirá ao cardiologista intervencionista obter, caso a caso, cada vez melhores resultados tardios de eficácia e segurança, o que confere à especialidade a capacidade de revascularizar o miocárdio de maneira minimamente invasiva, efetiva e segura no longo prazo ●

Conflito de interesse: None

Bibliografía recomendada:

1. Cutlip DE, Baim DS, Ho KL, et al. Stent thrombosis in modern era: a pooled analysis of multicenter coronary stent clinical trials. Circulation 2001; 103:1967-71.
2. Colombo A, Hall P, Nakamura S, et al. Intracoronary stenting without anticoagulation accomplished with intravascular ultrasound guidance. Circulation 1995; 91:1676-88.

CONTINÚA »

REVISÃO DE TEMAS DE INTERESSE

3. Cutlip DE, Windecker S, Mehran R, et al. Clinical objectives in coronary stent trials. A case for standardized definitions. Circulation 2007; 115:2344-51.
4. Siqueira DA, Abizaid AA, Costa JD, et al. Late incomplete apposition after drug-eluting stent implantation: incidence and potential for adverse clinical outcomes. Eur Heart J 2007; 11:1304-9.
5. Honda Y, Fitzgerald PJ. Stent thrombosis: an issue revisited in a changing world. Circulation 2003; 108:2-5.
6. Luscher TF, Steffel J, Eberli FR, et al. Drug-eluting stentand coronary thrombosis: biological mechanisms and clinical implications. Circulation 2007; 115:1051-8.
7. Leon MB, Cutlip D, Fitz Patrick M, et al. Acute results and one year outcomes of the stent anticoagulation regimen study (STARS) registry. Circulation 1997; 96:3315.
8. Eisenteins EL, Anstrom KJ, Kong DF, et al. Clopidogrel use and long-term clinical outcomes after drug-eluting stent implantation. JAMA 2007; 297:159-68.
9. Angiolillo DJ, Fernandez-Ortiz A, Bernardo E, et al. Variability in individual responsiveness to clopidogrel: clinical implications, management and future perspectives. J Am Coll Cardiol 2007; 49:1505-16.
10. Abizaid A. The NEVO RES Elution I study: a randomized multicenter comparison of the NEVO reservoir-based Sirolimus eluting-stent with the TAXUS Liberte Paclitaxel-eluting stent: first presentation of the 12-month outcomes. Paper presented at EuroPCR; May 25-28, 2010; Paris – France. Available at: http:// www.pcronline.com/Lectures/2010/The-NEVO-RES-Elution-I-study-a-randomized-multicenter-comparison-of-the-NEVO-reservoir-based-sirolimus-eluting-stent-with-the-TAXUS-Liberte-Paclitaxel-eluting-stent-first-presentation-of-the-12-month-outcomes. Accessed May 29,2010.
11. Garg S, Sarno G, Serryus PW, ET AL. The twelve-month outcomes of a biolimus eluting stent with a biodegradable polymer compared with a sirolimus eluting stent with a durable polymer. EuroIntervention 2010; 6:233-9.

ATUALIDADES DA INDÚSTRIA

Este é um espaço comercial. Os anúncios são responsabilidade da empresa patrocinadora.

Three Ways to Prescribe Your Stent Therapy

Each of our stents offers a unique balance of efficacy, safety and deliverability. The result is a range of solutions that enables you to meet the specific clinical needs of your patients.

www.medtronic.com

For distribution only in markets where Endeavor Resolute stent has been approved.
© 2009 Medtronic, Inc. All rights reserved. Printed in LA. UC200902161EE 1/09

REVISÃO DE TEMAS DE INTERESSE

Intervenções Valvulares

Implante de válvula aórtica por cateter: Procedimento, vias de abordagem e seleção de pacientes

//
Dr. Josep Rodés-Cabau, Dr. Rodrigo Bagur
Laboratório de Cardiologia Intervencionista e Doenças Estruturais do Coração
Instituto Universitário de Cardiologia e Neumonologia de Quebec, Universidade Laval
Cidade de Quebec, Quebec, Canadá

O implante de válvula aórtica por cateter (IVAC) tem surgido como uma nova alternativa para o tratamento de pacientes com estenose aórtica (EA) severa sintomática, considerados de alto risco/não operáveis para cirurgia de substituição de válvula aórtica (SVA) por toracotomia convencional, sendo o pioneiro desta técnica o Dr. Alain Cribier, que implantou a primeira prótese em Rouen, França, em 2002[1]. Este artigo está centrado nos aspectos relacionados com o procedimento, as vias de abordagem e a seleção de pacientes.

IVAC: Procedimento e vias de abordagem

Na atualidade, são duas as próteses autorizadas para uso clínico: a válvula de Edwards® (Cribier-Edwards®; Edwards-SAPIEN® e SAPIEN-XT®) (Edwards Lifesciences Inc., Irvine, CA) Figura 1-A, e a CoreValve® (Medtronic®, Minneapolis, MN) Figura 1-B.

A válvula Edwards-SAPIEN® está formada por 3 valvas de pericárdio bovino e montada (suturada) no interior de uma estrutura metálica (stent) de aço inoxidável (cobalto-cromo para o novo modelo disponível desde final de 2009, SAPIEN-XT®). A válvula é implantada por expansão com enchimento de um balão e está disponível em diâmetros de 23mm (anéis aórticos entre 18 e 21mm) e 26mm (anéis aórticos entre 22 e 24mm); a válvula de 29mm existe no momento só para a via transapical). Os procedimentos são realizados em um laboratório de hemodinâmica, sala de cirurgia ou em uma sala



Figura 1-A: Edwards-SAPIEN-XT®. Figura 1-B: CoreValve®

REVISÃO DE TEMAS DE INTERESSE

híbrida, sob anestesia geral e sem circulação extracorpórea. Apesar de que o fechamento percutâneo da artéria é frequentemente utilizado, na maioria dos casos, é realizada uma exposição cirúrgica da artéria femoral, que é suturada no final do procedimento. Sistematicamente, é realizada uma valvuloplastia aórtica antes do IVAC; a prótese dobrada sobre um balão é introduzida através de um introdutor de 22 Fr (Edwards-SAPIEN®) ou 18 Fr (SAPIEN-XT®) para a válvula de 23mm, ou 24 Fr (Edwards-SAPIEN®) ou 19 Fr (SAPIEN-XT®) para a válvula de 26mm, por meio de cateter Retroflex® (Edwards-SAPIEN®) ou Novaflex® (SAPIEN-XT®). Após cruzar a válvula aórtica nativa, a prótese é posicionada por fluoroscopia, angiografia e ecocardiografia transesofágica. A válvula é expandida por enchimento do balão onde está montada e sob sobre-estimulação cardíaca (180 a 220 bat/min por marca-passos temporário) para minimizar o risco de embolização[2]. Litchenstein e col.[3] descreveram pela primeira vez a abordagem transapical como uma alternativa à abordagem transfemoral em casos com sistema iliofemoral desfavorável (diâmetro pequeno, calcificação severa, doença vascular periférica). A abordagem transapical consiste em uma punção direta do ápex ventricular esquerdo através de uma mini-toracotomia lateral esquerda (5°-6° espaço intercostal), seguida do avanço de um cateter de 26 Fr através do ápex do ventrículo esquerdo até a porção média da cavidade ventricular. Após cruzar a válvula aórtica nativa com uma guia, a preparação, o posicionamento e o implante da válvula seguem passos similares aos descritos para a abordagem transfemoral[2]. Foi demonstrado que a utilização desta dupla abordagem (transfemoral-transapical) permite o tratamento de uma grande proporção de pacientes previamente rejeitados para cirurgia convencional[2,4]. A experiência de centros que utilizaram as duas vias de abordagem, mostra que uma alta porcentagem (32-52%) de pacientes que foram tratados pela via transapical pela alta prevalência de pequenas artérias iliofemorais e/ou doença vascular periférica em candidatos a IVAC, assim como pelo tamanho dos cateteres utilizados[2,4,5]. Atualmente, encontram-se disponíveis cateteres NovaFlex® de 18 Fr para o modelo SAPIEN-XT®, o que muito provavelmente limitará o uso da via transapical a menos de 30% dos pacientes. A prótese CoreValve® está constituída por 3 valvas de pericárdio suíno montadas (suturadas) no interior de um stent auto-expansível de nitinol. A válvula está disponível em diâmetros de 26mm (anéis aórticos entre 20 e 24mm) e 29 (anéis aórticos entre 24 e 27mm), e é implantada pela via transfemoral usando cateteres de 18 Fr (antigamente 25 Fr e 21 Fr), o que permite o fechamento percutâneo eficaz da artéria femoral (sem exposição cirúrgica da artéria) na maioria dos casos. Após realizar uma valvuloplastia aórtica, a válvula aórtica nativa é atravessada, e depois de um posicionamento guiado principalmente por angiografia, a válvula é auto-expandida através do retiro do cateter portador da válvula sem a necessidade de sobre-estimulação cardíaca. Recentemente, a via subclávia foi proposta como alternativa à via femoral em casos de doença vascular periférica e/ou de artérias iliofemorais pequenas[6]. Esta abordagem precisa da exposição cirúrgica da artéria subclávia; e recentemente demonstrou resultados promissórios[7]. Por sua vez, Lange *et al.*[8] descreveram o primeiro caso de implante de uma válvula CoreValve® pela via transapical.

A eleição da abordagem (transfemoral, transapical ou subclávia) deve ser discutida segundo as condições do paciente e a experiência local de cada equipe. As contra-indicações específicas para a via transfemoral incluem: eixo iliofemoral inadequado

(calcificação severa, tortuosidade, diâmetro pequeno ou *bypass* aorto-femoral prévio), aorta ascendente >45mm (CoreValve®), ângulo muito fechado da aorta ascendente, ateromatose severa do arco aórtico, aneurisma da aorta abdominal com trombo mural que protrui. As contra-indicações para a via transapical são: cirurgia prévia de ventrículo esquerdo (procedimento de Dor), insuficiência respiratória severa, ápex ventricular não acessível devido a toracotomia prévia ou calcificação pericárdica severa.

Seleção de pacientes

Risco cirúrgico

Uma das chaves do sucesso de um programa de IVAC é a seleção de pacientes com uma equipe multidisciplinar formada por cardiologistas intervencionistas, cirurgiões cardíacos, anestesiologistas, cardiologistas clínicos e radiologistas. Um dos pontos mais importantes é a análise do risco cirúrgico e a expectativa de vida, que deve ser >1 ano. A grande maioria dos pacientes que receberam este tratamento até agora são octogenários com um risco estimado de mortalidade operatória >20%, segundo o Euro*SCORE* logístico, ou >8% segundo o *score* da Sociedad Americana de Cirurgiões Torácicos (STS). Atualmente, existem muitos pacientes de "baixo" risco cirúrgico (EuroSCORE logístico <20% ou *score* STS <8%) tratados com IVAC, mas eles apresentam comorbidades importantes, como aorta de porcelana, fragilidade extrema, cirurgia de revascularização prévia com ponte mamária aderente ao esterno, cirrose hepática, sequelas neurológicas, comorbidades não incluídas no cálculo dos *scores* de risco cirúrgico. Finalmente, a idade *per se* não deveria ser suficiente para indicar IVAC no lugar de RVA[9]. Cabe destacar que estes *scores* de risco têm muitas limitações e, particularmente o EuroSCORE, tem sido recentemente questionado na avaliação desta população de "muito alto" risco, uma vez que sistematicamente sobreestima o risco pré-RVA na maioria dos pacientes, enquanto em outros o risco é subestimado[10]. O algoritmo proposto pela STS é aparentemente mais confiável para predizer a mortalidade perioperatória, assim como a sobrevivência no longo prazo após a RVA nesta população particular de pacientes com risco muito alto[10].

Técnicas de imagem para a seleção de pacientes

Angiografia coronária

A presença de doença coronária concomitante foi associada com piores resultados pós-IVAC[11]. Cabe destacar que a revascularização pré-IVAC continua sendo controvertida[12], isto é, que em caso de necessidade de revascularização, a cronologia e a modalidade devem ser individualizadas em cada paciente, conforme o estado clínico. Na maioria dos centros indica-se a revascularização pré-IVAC em caso de lesões coronárias obstrutivas em territórios vasculares importantes.

Avaliação do anel aórtico e da aorta ascendente

A avaliação correta do tamanho do anel valvular e a eleição do diâmetro da prótese é um passo crítico antes da IVAC, especialmente para minimizar o risco de embolização e de insuficiência aórtica para-valvular frequentemente associada a uma subestimação do diâmetro do anel valvular. O padrão-ouro para a tomada de medidas ainda não foi estabelecido, mas a ecocardiografia transesofágica e a tomografia computadorizada (TC) são as duas modalidades mais utilizadas e que demonstraram uma maior precisão[13-17]. As contra-indicações para IVAC são: anéis aórticos <18 ou >25mm para a prótese Edwards-SAPIEN® e <20 ou >27mm para a CoreValve®. Uma aorta ascendente >45mm no nível da união sinotubular também é uma contra-indicação para a prótese CoreValve®.

REVISÃO DE TEMAS DE INTERESSE

Avaliação vascular periférica

Geralmente, a avaliação do estado vascular periférico (tamanho, tortuosidade, calcificação) é obtida por angiografia e/ou TC[18,19], destacando a limitação do TC sem contraste para determinar a verdadeira "luz" arterial. Como parâmetro, são aceitáveis os diâmetros >6mm para um cateter de 18 Fr, >8mm para um cateter de 22 Fr, e >9mm para um cateter de 24 Fr; sempre é necessário considerar muito o grau de calcificação arterial.

O algoritmo sugerido para um candidato a IVAC está representado na Figura 2 ●

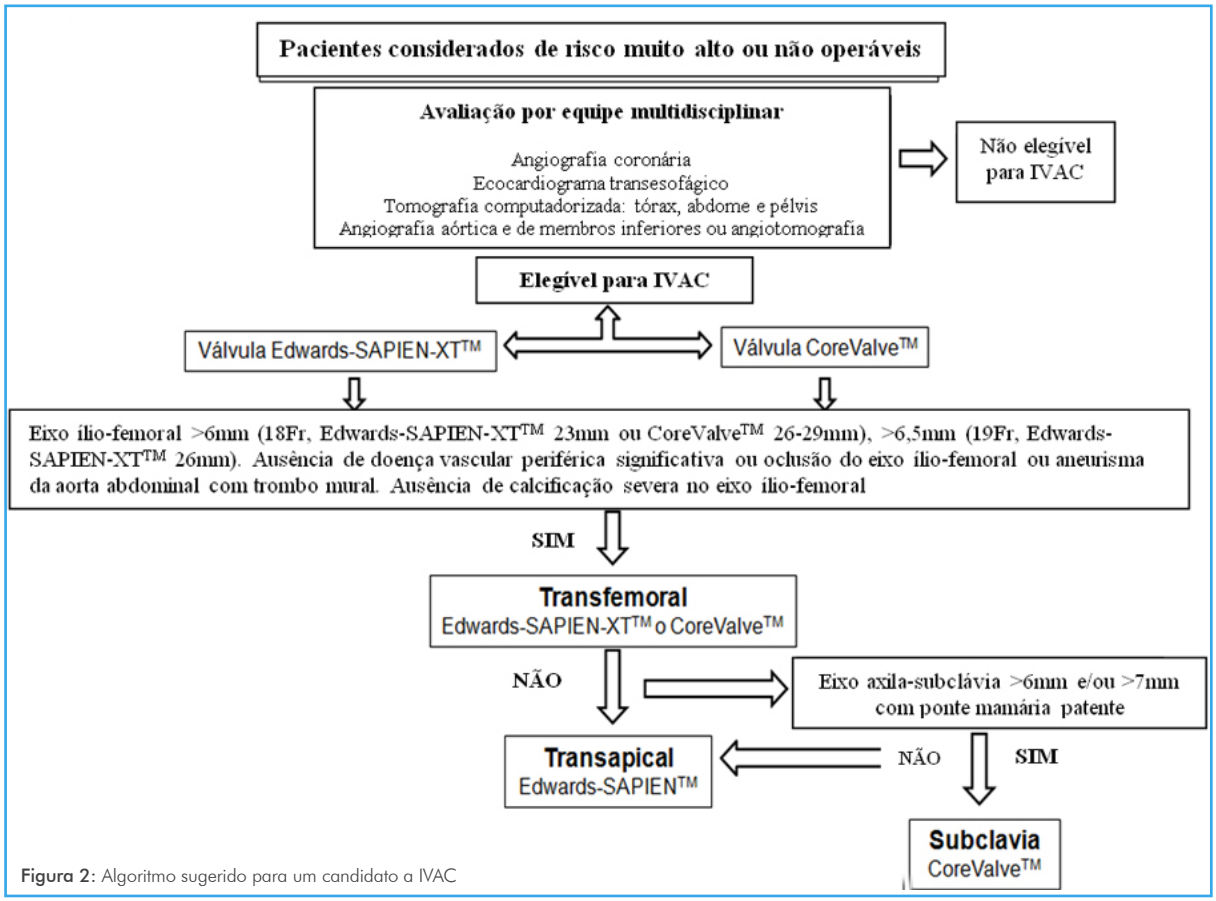

Figura 2: Algoritmo sugerido para um candidato a IVAC

Conflito de interesse: O Dr. Rodés-Cabau é Consultor da Edwards Lifesciences

Bibliografía recomendada:

1. Cribier A, Eltchaninoff H, Bash A, *et al*. Percutaneous transcatheter implantation of an aortic valve prosthesis for calcific aortic stenosis: first human case description. Circulation 2002;106:3006-8.
2. Rodés-Cabau J, Dumont E, De Larochellière R, *et al*. Feasibility and initial results of percutaneous aortic valve implantation including selection of the transfemoral or transapical approach in patients with severe aortic stenosis. Am J Cardiol 2008;102:1240-6.
3. Lichtenstein SV, Cheung A, Ye J, *et al*. Transapical transcatheter aortic valve implantation in humans: initial clinical experience. Circulation 2006;114:591-6.
4. Himbert D, Descoutures F, Al-Attar N, *et al*. Results of transfemoral or transapical aortic valve implantation following a uniform assessment in high-risk patients with aortic stenosis. J Am Coll Cardiol 2009;54:303-11.

CONTINÚA »

REVISÃO DE TEMAS DE INTERESSE

5. Rodés-Cabau J, Webb JG, Cheung A, *et al*. Transcatheter Aortic Valve Implantation for the Treatment of Severe Symptomatic Aortic Stenosis in Patients at Very High or Prohibitive Surgical Risk. Acute and Late Outcomes of the Multicenter Canadian Experience. J Am Coll Cardiol 2010;55:1080-90.
6. Ruge H, Lange R, Bleiziffer S, *et al*. First successful aortic valve implantation with the CoreValve ReValving System via right subclavian artery access: a case report. Heart Surg Forum 2008;11:E323-4.
7. Petronio AS, De Carlo M, Bedogni F, *et al*. Safety and efficacy of the subclavian approach for transcatheter aortic valve implantation with the CoreValve revalving system. Circ Cardiovasc Interv 2010;3:359-66.
8. Lange R, Schreiber C, Gotz W, et al. First successful transapical aortic valve implantation with the CoreValve Revalving system: a case report. Heart Surg Forum 2007;10:E478-9.
9. Rodés-Cabau J. Progress in transcatheter aortic valve implantation. Rev Esp Cardiol 2010;63:439-50.
10. Dewey TM, Brown D, Ryan WH, Herbert MA, Prince SL, Mack MJ. Reliability of risk algorithms in predicting early and late operative outcomes in high-risk patients undergoing aortic valve replacement. J Thorac Cardiovasc Surg 2008;135:180-7.
11. Dewey TM, Brown DL, Herbert MA, et al. Effect of concomitant coronary artery disease on procedural and late outcomes of transcatheter aortic valve implantation. Ann Thorac Surg 2010;89:758-67; discussion 767.
12. Masson JB, Lee M, Boone RH, et al. Impact of coronary artery disease on outcomes after transcatheter aortic valve implantation. Catheter Cardiovasc Interv 2010;76:165-73.
13. Moss RR, Ivens E, Pasupati S, et al. Role of echocardiography in percutaneous aortic valve implantation. JACC Cardiovasc Imaging 2008;1:15-24.
14. Tops LF, Wood DA, Delgado V, et al. Noninvasive evaluation of the aortic root with multislice computed tomography implications for transcatheter aortic valve replacement. JACC Cardiovasc Imaging 2008;1:321-30.
15. Wood DA, Tops LF, Mayo JR, et al. Role of multislice computed tomography in transcatheter aortic valve replacement. Am J Cardiol 2009;103:1295-301.
16. Akhtar M, Tuzcu EM, Kapadia SR, et al. Aortic root morphology in patients undergoing percutaneous aortic valve replacement: evidence of aortic root remodeling. J Thorac Cardiovasc Surg 2009;137:950-6.
17. Schoenhagen P, Tuzcu EM, Kapadia SR, Desai MY, Svensson LG. Three-dimensional imaging of the aortic valve and aortic root with computed tomography: new standards in an era of transcatheter valve repair/implantation. Eur Heart J 2009;30:2079-86.
18. Vahanian A, Alfieri O, Al-Attar N, et al. Transcatheter valve implantation for patients with aortic stenosis: a position statement from the European Association of Cardio-Thoracic Surgery (EACTS) and the European Society of Cardiology (ESC), in collaboration with the European Association of Percutaneous Cardiovascular Interventions (EAPCI). Eur Heart J 2008;29:1463-70.
19. Kurra V, Schoenhagen P, Roselli EE, et al. Prevalence of significant peripheral artery disease in patients evaluated for percutaneous aortic valve insertion: Preprocedural assessment with multidetector computed tomography. J Thorac Cardiovasc Surg 2009;137:1258-64.

ATUALIDADES DA INDÚSTRIA

Este é um espaço comercial. Os anúncios são responsabilidade da empresa patrocinadora.

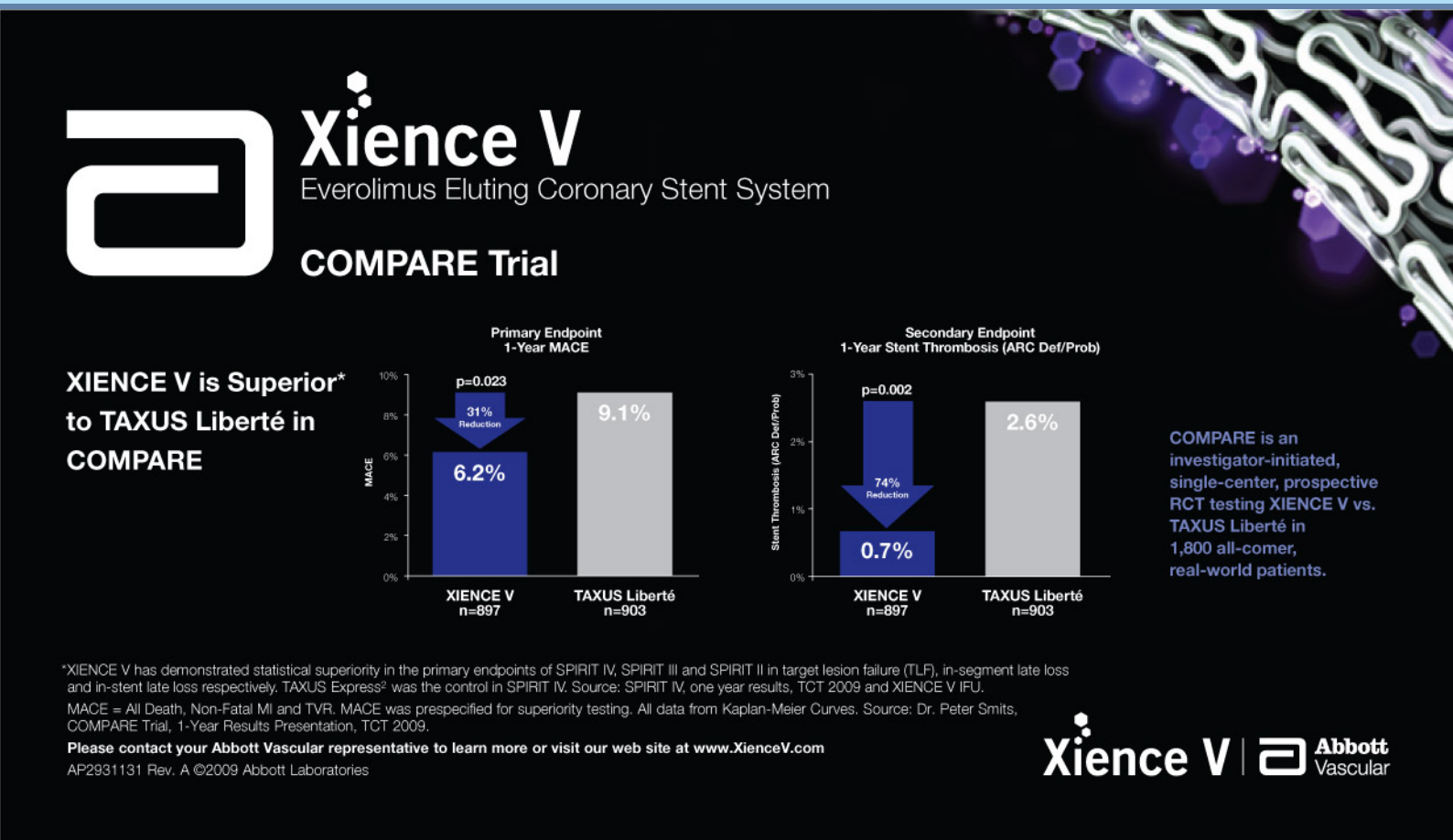

APRESENTAÇÃO DE CASOS

Utilidade do ultrassom endovascular nas lesões por fibrodisplasia renal

//
Dr. Telayna, Juan Manuel, Dr. Costantini, Ricardo A.
Serviço de Hemodinâmica e Terapêutica por Cateterismo, Hospital Universitário Austral
Argentina

Paciente M.A. (HC 9778) feminina, de 45 anos, com hipertensão arterial em tratamento com 1gr/dia alfa-metildopa, sem evidência de lesão de órgão alvo (ECG, fundo de olho e ecocardiograma dentro de parâmetros normais). Foram realizados ***estudos de laboratório em 2/2009***: aldosterona plasmática 79mg/dl; atividade de renina plasmática 0,5mg/ml; creatininemia 0,8mg/dl; urea 26mg/dl; potássio 3,3mEq; sódio 138mEq; e ***eco doppler em 1/2009***: tamanho, forma e espessuras parenquimatosas conservadas. Artéria renal direita com velocidades sistólicas aumentadas no nível do tércio médio e no óstio (280cm/seg). Artérias interlobares, segmentares e arcuatas com espectro conservado. Artéria renal esquerda com velocidades no limite superior. Foi realizada angiografia diagnóstica em 4/2009 (figuras 1 e 2), seguida de angioplastia renal com balão bem-sucedida que facilitou a regularização dos valores de tensão arterial e a interrupção do tratamento médico.

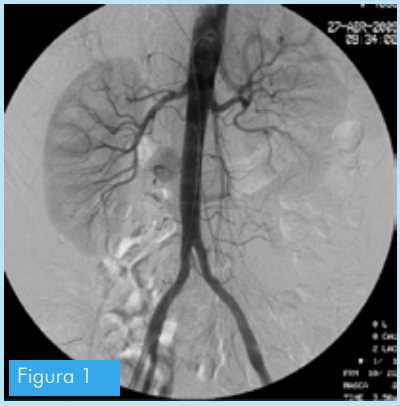
Figura 1

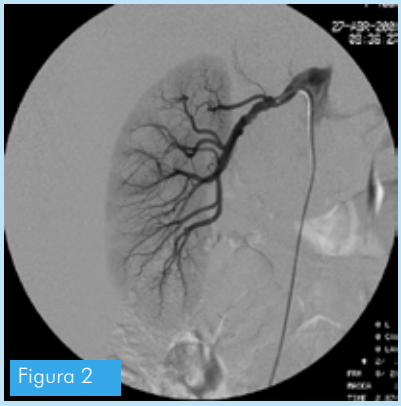
Figura 2

Em março de 2010, a paciente consulta novamente por recorrência dos valores altos de pressão, pelo que inicia-se tratamento médico com 10mg/dia de lercadipina e em ***junho de 2010*** pede-se ***radiorrenograma*** que mostrou os seguintes resultados: queda importante do filtrado glomerular pós-captopril na artéria renal direita (figura 3) e


Figura 3

APRESENTAÇÃO DE CASOS

angiorressonância com imagem sugestiva de estenose renal direita (figura 4).

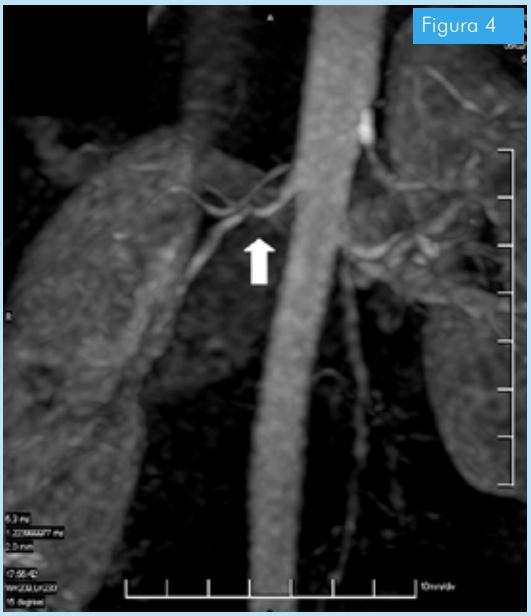
Figura 4

Em julho de 2010, foi realizado o diagnóstico angiográfico com o intuito de redilatar o vaso. Previamente, foi realizada uma avaliação com ultrassom intravascular que mostrou no segmento médio (figura 5) e no segmento proximal (figuras 6 e 7); uma estrutura endoluminal "tipo membrana", anular, excêntrica.

Foi realizada uma angioplastia com balão, utilizando balões semi-complacentes com um diâmetro de referência de 0,5 a 1mm maior que o segmento de referência distal calculado por angiografia, visando obter a ruptura controlada dessas membranas. Após a angioplastia com balão, foram repetidos a angiografia e o ultrassom (figura 8) até conseguir um resultado ótimo. O IVUS pós-angioplastia mostrou franca ruptura, fragmentação e falta de continuidade das "membranas".

No acompanhamento (de 2 meses) foi mantida a melhora no controle dos valores de pressão arterial e a regularização dos valores e índices do eco doppler vascular renal.

Conclusão: a causa mais comum de hipertensão arterial secundária é a estenose das artérias renais, e o quadro pode estar presente em mais de 10% dos pacientes hipertensos. Dentro das causas de estenose renal, a fibrodisplasia é a mais frequente, afetando mais as mulheres e os segmentos médios e distais do vaso. Classicamente, a "importância hemodinâmica e clínica" da DFM está determinada pela imagem em pilhas de moedas.

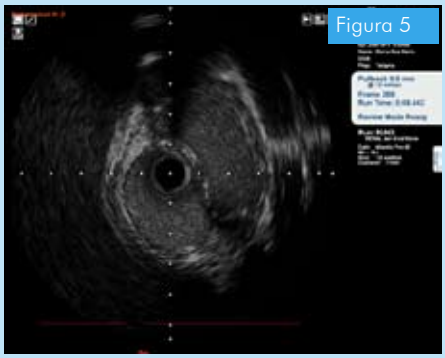
Figura 5

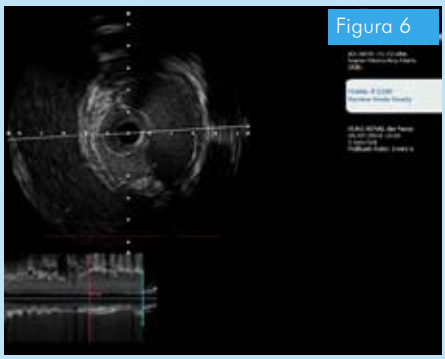
Figura 6

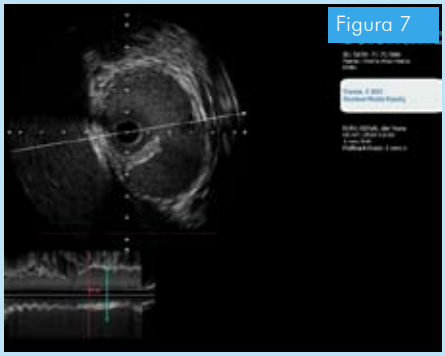
Figura 7

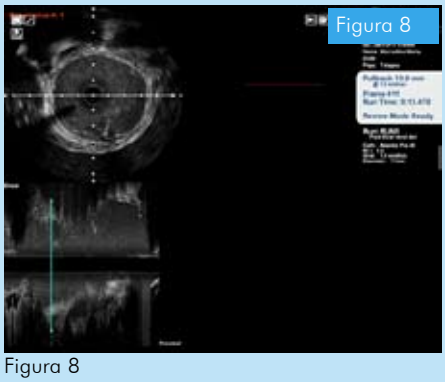
Figura 8

APRESENTAÇÃO DE CASOS

Esta imagem angiográfica pode ter diversos graus de expressão e definição na angiografia. O eco doppler vascular renal tem mostrado uma alta sensibilidade e especificidade[1], esta última muito relacionada com a experiência do operador.

Em nosso caso, chamou a atenção a clara imagem angiográfica e a nova imagem no IVUS (somente descrita em uma casuística de 20 pacientes em 2003)[2]. Contrário ao esperado, o ultrassom não mostrou uma estenose clara. Do outro lado, na experiência referida de Manohar S. *et al.*, não fazem referência ao resultado por IVUS após a angioplastia. O IVUS pós-angioplastia com ruptura das membranas poderia explicar a relativa pouca alteração na angiografia pós-angioplastia. A observação do IVUS pós-procedimento questiona a angiografia e os gradientes como pontos para definir o sucesso. São necessários futuros estudos para avaliar se a ruptura destas membranas está correlacionada com o sucesso do procedimento e o sucesso clínico ●

Conflito de interesse: None

Bibliografía recomendada:

1 – Massoud A. Leesar; Jai Varma, Adam Shapira, Ibrahim Fahsah, Seyed T. Raza, Ziad Elghoul, Anthony C. Leopard, Kathikeyan Meganathan, Sohail Ikram – Prediction of hypertension improvement after stenting of renal artery stenosis. J Am Coll Cardiol 2009;53:2363 – 71.

2 - Manohar S. Gowda, Audrey L. Loeb, Linda J. Crouse, and Paul H. Kramer - Complementary roles of color-flow duplex imaging and intravascular ultrasound in the diagnosis of renal artery fibromuscular dysplasia: Should renal arteriography serve as the "gold standard"? J Am Coll Cardiol 2003;41:1305–11.

ATUALIDADES DA INDÚSTRIA

Este é um espaço comercial. Os anúncios são responsabilidade da empresa patrocinadora.

NOVIDADES BIBLIOGRÁFICAS

Dr. Marco Pastrana Castillo. Cardiólogo Intervencionista. Hospital Nacional Edgardo Rebagliati Martins. Lima, Perú

Segurança e eficácia da PCI com stent vs. CABG na doença de tronco da coronária esquerda não protegido (cinco anos de acompanhamento *MAIN -COMPARE*)

Duk-Woo Park, Ki Bae Seung, Young-Hak Kim, Jong-Young Lee, Won-Jang Kim. Soo-Jin Kang, Seung-Whan Lee, Cheol Whan Lee, Seong-Wook Park, Sung-Cheol. Yun, Hyeon-Cheol Gwon, Myung-Ho Jeong, Yang-Soo Jang, Hyo-Soo Kim, Pum. Joon Kim, In-Whan Seong, Hun Sik Park, Taehoon Ahn, In-Ho Chae, Seung-Jea. Tahk, Wook-Sung Chung, and Seung-Jung Park. *J. Am. Coll. Cardiol. 2010;56;117-124*

MAIN-COMPARE é um registro coreano que comparou PCI com stent (BMS e DES) vs. CABG em lesões de TCE não protegido, realizado entre janeiro de 2000 e julho de 2006, com um acompanhamento médio de 5 anos (faixa de 3 a 9 anos).

Em relação com a metodologia, a CABG foi realizado sem bomba em 42%, e 98% receberam um conduto arterial. Em relação com a PCI, ultrassom intra-coronário e tipo de stent, as decisões foram baseadas na discrição do operador. Os que receberam BMS, mantiveram tratamento com Ticlopidina por 1 mês e os tratados com DES, com Clopidogrel por 6 meses.

Ingressaram no registro 2240 pacientes: 1138 para CABG e 1102 para PCI com stent (318 com BMS, 784 com DES).

CONTINÚA »

ATUALIDADES DA INDÚSTRIA

Este é um espaço comercial. Os anúncios são responsabilidade da empresa patrocinadora.

Recubrimiento Abluminal totalmente reabsorbido después de 6-9 meses*

BIOMATRIX™
DES CON POLÍMERO BIODEGRADABLE ABLUMINAL

Seguridad demostrada del DES con polímero biodegradable abluminal

Probada eficacia de la droga Biolimus A9™

Flexibilidad demostrada gracias al diseño de stent avanzado

*Datos en archivo - peso molecular <10kDa

BioMatrix™ sistema de stent coronario de elución de fármacologico está aprovado por CE.
No está a la venta en los Estados Unidos y algunos otros países
© 2010 Biosensors International Group, Ltd. Todos los derechos reservados
BioMatrix y Biolimus A9 son marcas del Biosensors International Group, Ltd.
10673.000 ES - Rev.01

Nuestros representantes en América Latina:

Argentina	TECNOLOGY · www.tecnology.com.ar
Brazil	BIOASSIST · www.bioassist.com.br
Caribe	MARTEC MEDICAL CARIBBEAN GROUP, S.A. martec.caribbeangroup@gmail.com
Colombia	WORLD MEDICAL · www.worldmedical.com.co
Chile	ARLAB · www.arlab.cl
Costa Rica	ALFACOR PROVEDORES DE EQUIPO alfacor7@gmail.com
Guatemala	SEMICOM SA · www.semicomsa.com
Mexico	SEYSA MEDICAL · nora29098@hotmail.com
Panama	AVANCES MÉDICOS VENEZOLANOS AMEVECA, www.ameveca.com
Peru	PHS · carlosvasquezvargas@phsupply.com
Uruguay	SANYFICO S.A · sanyfico@movinet.com.uy
Venezuela	AVANCES MÉDICOS VENEZOLANOS AMEVECA, www.ameveca.com

BIOSENSORS INTERNATIONAL

www.biosensors.com

NOVIDADES BIBLIOGRÁFICAS

Durante o acompanhamento, a sobrevida livre de eventos como óbito e combinação de óbito/IM com onda Q/AVC foi de 87,8% para PCI vs. 85,3% para CABG, sem diferenças significativas com respeito ao tipo de stent utilizado (BMS ou DES). Em contraste, a taxa de revascularização do vaso tratado (RVT) foi significativamente menor no grupo de CABG ($p < 0,001$), com acentuação entre o primeiro e o terceiro ano, e permanecendo quase inalterável após 3 a 5 anos de acompanhamento. A taxa de RVT em BMS vs. DES, manteve-se sem diferenças significativas.

A incidência de trombose após 5 anos foi de 1,5%, sem variação em relação com o tipo de stent utilizado.

Os autores concluem que a PCI com stent e o CABG em lesões do TCI não protegido mantiveram taxas similares de eventos adversos graves como: óbito, óbito/IM com onda Q/AVC, após 5 anos de acompanhamento. A taxa de RVT foi maior na PCI que na CABG. Novos estudos randomizados irão esclarecer melhor o panorama entre estes tipos de estratégias, tanto na segurança como na eficácia e a durabilidade no longo prazo. plazo●

Conflito de interesse: None

ATUALIDADES DA INDÚSTRIA

Este é um espaço comercial. Os anúncios são responsabilidade da empresa patrocinadora.

Xience V
Everolimus Eluting Coronary Stent System
SPIRIT IV

XIENCE V Delivers Low 0.29% Stent Thrombosis in 2,458 Patients in SPIRIT IV

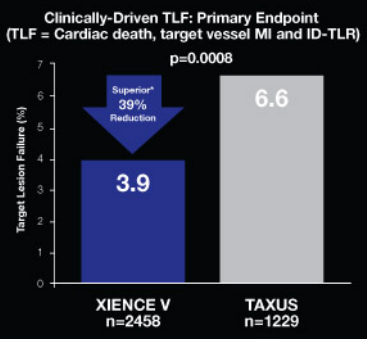

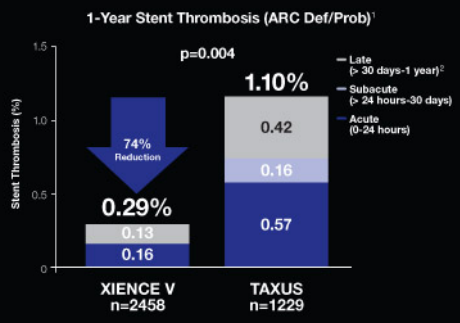

[1] P-values based on Fisher's exact test.
[2] Categorical data, 365 ± 28 days.
Please contact your Abbott Vascular representative to learn more or visit our web site at www.XienceV.com
AP2930899 Rev. A ©2009 Abbott Laboratories

Xience V | Abbott Vascular

ENTREVISTA COM OS ESPECIALISTAS

Entrevista com Dr. Darío Echeverri

Balões eluidores de fármacos

//
Dr. Darío Echeverri
Presidente SOLACI 2009-2011
Chefe do Serviço de Hemodinâmica
Fundación CardioInfantil - Instituto de Cardiologia
Bogotá, Colômbia

1) Quais são os princípios tecnológicos básicos do balão eluidor de fármacos (DCB)?

Hoje em dia, existe no mercado aproximadamente uma dezena de DCB procedentes de diversas casas comerciais. Porém, na América Latina, o DCB com mais penetração é o balão Dior® da Eurocor GMBH, Alemanha.

Este balão para angioplastia possui na superfície 3μg/mm^2 de Paclitaxel, embebido em um polímero chamado Shellac, em uma proporção de 1:1. Este polímero foi testado por CE Mark e pela FDA, após ser amplamente utilizado em alimentos, cosméticos e tabletes de medicamentos. Não tem efeito inflamatório e é absorvido rapidamente pela artéria sem efeitos locais na reparação vascular (inflamação, fibrina, hemorragia ou retraso da endotelização).

O Paclitaxel tem a característica de ser uma droga altamente lipofílica (eficácia 10-20 vezes mais alta), ter uma absorção rápida pela parede arterial e a neoíntima com um efeito ótimo e mantido pelos primeiros 10-14 dias seguintes ao procedimento.

2) Se a área tratada com o DCB tiver maior superfície, seria possível atingir uma maior transferência do fármaco e uma distribuição mais homogênea que com o stent? Os resultados são satisfatórios com os diversos fármacos utilizados?

De fato, a carga de droga é maior que a utilizada em um DES. O stent TaxusTM, da Boston Scientific, possui uma carga de Paclitaxel de 1μg/mm^2 (*slow release*). Por não possuir estruturas (*struts*) revestidas com polímero, o DCB permite uma distribuição uniforme do Paclitaxel a nível tecidual, o que tem sido comprovado através de Paclitaxel marcado com *Oregon green 488*, e avaliado 1 hora após o procedimento com microscopia fluorescente.

Os resultados com outros fármacos não foram satisfatórios. Provavelmente, a característica de lipofilicidade dos taxanos é a mais importante a considerar com esta tecnologia.

3) Levando em conta a retração elástica e o remodelado, é necessário usar uma técnica de *debulking* antes do DCB?

A pergunta é interessante e uma boa hipótese para realizar um estudo. Contudo, a evidência experimental e clínica sugere que realizando apenas uma pré-dilatação com balão da lesão alvo, obtendo os melhores resultados com a técnica de angioplastia ("*stent like*") e após o uso de DCB, os resultados clínicos e angiográficos são muito bons.

Não há evidências que sugiram melhores resultados utilizando *cutting balloon* ou aterectomia rotacional.

4) Considerando os resultados clínicos para seu uso no território coronário, quais seriam as indicações atuais?

Considerando as limitações e as restrições do uso de DES, o uso de DCB pode ser uma alternativa para levar em consideração em casos de reestenose

ENTREVISTA COM OS ESPECIALISTAS

coronária pós-angioplastia ou intrastent, doença de pequenos vasos (<2,5mm) e em ramos laterais (<2,5mm) de lesões em bifurcações.

5) Considerando a ausência de um polímero e a melhor biocompatibilidade (com menor grau de inflamação e qualquer possível reação de hipersensibilidade), qual é o tempo de tratamento com duplo tratamento antiplaquetário (DAT)?

Por levar em consideração estes fatos, é que os estudos clínicos utilizaram o DAT por apenas 3 meses, apresentando uma incidência de trombose do vaso tratado de 0% após 6 meses.

6) Sob a luz dos resultados com stents eluidores de fármacos, estão cobertas todas as condições anatômicas coronárias adequadamente?

Os estudos clínicos demonstraram importantes avanços na eficácia e a segurança dos DES. Porém, persistem algumas condições anatômicas, onde os DES podem ter um mau desempenho, tais como lesões calcificadas, lesões em vasos tortuosos, vasos de pequeno diâmetro (<2,5mm), bifurcações, reestenoses intrastent, doença em pontes venosas e algumas condições clínicas, como as que não permitem manter uma terapia antiplaquetária dupla por tempo prolongado ●

Gostaríamos de conhecer a sua opinião sobre os artigos comentados neste número.

Escreva para: **proeducar@solaci.org**

Conflito de interesse: Financiamento em pesquisa básica e honorários recebidos como palestrante de Eurocor GMBH

SOLACI '11
SANTIAGO DE CHILE

Actividad pre-congreso
2 de Agosto de 2011

II Curso "José Gabay" para Intervencionistas en Entrenamiento de ProEducar-SOLACI

Director: Dr. Hugo F. Londero
Directores asociados: Dr. Leandro I. Lasave y Dr. Ari Mandil

FORMATO:
- *Curso intensivo de un día de duración*
- *Enfoque práctico de cada tópico*
- *Casos complejos*
- *Evaluación luego de completado el curso (cuestionario multiple-choice)*
- *Becas a los autores de los mejores casos seleccionados*
- *Uso de simuladores*
- *Foro de inserción laboral*

TOPICOS PRELIMINARES:
- *Intervencionismo en Valvulopatías*
- *Imágenes no invasivas*
- *Enfermedad de Tronco y Bifurcación*
- *Acceso radial e IAM*

AUDIENCIA:
- *Médicos en Entrenamiento en Intervencionismo Cardiovascular certificados por el Jefe del Servicio*

Abbott Vascular

Este curso es posible gracias al aporte educativo irrestricto de Abbott Vascular

Informes e inscripción: www.solaci.org proeducar@solaci.org