PROEDUCAR
SOCIEDAD LATINOAMERICANA DE CARDIOLOGIA INTERVENCIONISTA

AVRIL 2011
Volume 7
Número 6

**Diretor do Programa ProEducar:**
**Dr.** Hugo F. Londero

**Diretor Boletim:**
**Dr.** Leandro I. Lasave

**Comitê Editorial**
Dr. Darío Echeverri
Dr. Ricardo Lluberas
Dr. Felipe Heusser
Dr. Ari Mandil
Dr. Aníbal Damonte
Dr. Leandro Martínez Riera
Dr. Marco Wainstein
Dr. Luis Virgen
Dr. Dimytri A. Siqueira
Dr. Juan Simón Muñoz
Dr. José C. Faria García

**Secretária**
Mercedes Boero

**Desenho gráfico**
Florencia Álvarez

# CONTEÚDO

EDITORIAL:
Dr. Juan Simón Muñoz ..... 02 VER

REVISÃO DE TEMAS DE INTERESSE:
**Intervenções Cardíacas:** Dr. Rafael Mila – Dr. Javier Escaned
"Aspectos elementares da reserva fracional de fluxo: FFR" ..... 03 VER

**Intervenções Valvulares:** Dr. Josep Rodés-Cabau - Dr. Rodrigo Bagur
"Implante de Válvula Aórtica por Cateter: Resultados e Taxa de Complicações" ..... 09 VER

ATUALIDADES DE A INDÚSTRIA: ..... 08 VER

ATUALIDADES DE A INDÚSTRIA: ..... 14 VER

CASO CLÍNICO: ..... 15 VER

NOVIDADES BIBLIOGRÁFICAS: ..... 18 VER

ATUALIDADES DE A INDÚSTRIA: ..... 18 VER

ATUALIDADES DE A INDÚSTRIA: ..... 19 VER

ENTREVISTA COM OS ESPECIALISTAS
Entrevista com o Dr. Luiz Alberto Mattos
"Terapia coadjuvante em angioplastia coronária" ..... 20 VER

**Número de edição:** Volume 7 Número 6 | **Data de edição:** Avril 2011
**Diretores responsáveis:** Dr. Hugo F. Londero
**Proprietário:** SOLACI -Sociedad Latinoamericana de Cardiología Intervencionista AC
**Endereço legal:** A. Alsina 2653 2°H
"Proibida a reprodução total ou parcial do conteúdo deste boletim sem mencionar a fonte".
Registro da propriedade intelectual: 829084

# EDITORIAL: Dr. Juan Simón Muñoz

//
**Dr. Juan Simón Muñoz**
Diretor do Laboratório de Hemodinâmica das Clínicas Rescarven
Cardiólogista Intervencionista do Centro Médico Docente La Trinidad e
Instituto Médico La Floresta
Caracas, Venezuela

Prezados colegas:
Na continuação do desenvolvimento de temas de alto impacto clínico de nosso **Boletim ProEducar** nesta edição, teremos a oportunidade de revisar 2 temas que compilam o desenvolvimento e a evolução dos novos horizontes da cardiologia intervencionista. Primeiro, a avaliação da estenose coronária que vai "além da anatomia" e sua repercussão clínica. Dr. Mila e Dr. Escaned, do Centro Cardiovascular, Hospital das Clínicas, Montevideo e Hospital Universitario Clínico San Carlos, Madrid, respectivamente, nos apresentam uma completa revisão sobre a reserva fracional de fluxo (FFR) , dando especial ênfase aos elementos conceituais, assim como as indicações, limitações e a sua importância na determinação do significado das lesões coronárias, sobretudo na doença multivaso e sua influência na seleção adequada do tratamento. Segundo, a experiência crescente do tratamento percutâneo das doenças estruturais do coração, especificamente o implante da válvula aórtica por cateter (IVAC). No contexto da "euforia" acrescentada à experiência desenvolvida pelo IVAC em pacientes "inoperáveis" com doença valvular aórtica tipo estenose severa, temos a honra de ter a participação do Dr. Josep Rodés-Cabau e o Dr. Bagur, Instituto Universitário de Cardiologia e Neumonologia de Quebec, líder no desenvolvimento da estratégia percutânea de implante de válvulas aórticas (registro canadense de IVAC), que faz uma revisão histórica do surgimento desta estratégia e a análise dos resultados derivados dos registros e do estudo PARTNER recentemente publicado, assim como as perspectivas para o futuro. Também são descritos a incidência e os preditores de mortalidade relacionados à esta técnica em uma experiência publicada em nossa novidade bibliográfica.

A estratégia terapêutica adequada no tratamento da doença obstrutiva coronária, assim como a extracoronária, se fundamenta na exaustiva avaliação semiológica do paciente e no uso correto de nosso arsenal de exames diagnósticos não invasivos, (identificando isquemia e/ou anatomia), assim como no uso dos métodos invasivos (FFR). É como mostra o Dr. Mila na apresentação do caso clínico.

Finalmente, ao interrogar os especialistas, Dr. Luiz Mattos, do Instituto Dante Pazzanese de Cardiologia, São Paulo, nos atualiza sobre as novidades do uso da terapia coadjuvante (farmacológica e uso de novos dispositivos) na angioplastia coronária.

Os temas desenvolvidos nesta edição são extremamente atuais e um estímulo à discussão, razão pela qual convido vocês a sua interessante leitura e à aplicação em nossa prática diária.

***"Vita brevis, ars longa, occasio praeceps, experientia fallax, judicium difficile"..... A vida é curta, a arte é longa, a ocasião fugidia, a experiência enganadora, o julgamento difícil.***

*Hipócrates (460-380 AC)*

**Dr. Juan Simón Muñoz**
**Editor do Boletim ProEducar**

REVISÃO DE TEMAS DE INTERESSE

Intervenções Cardíacas

# Aspectos elementares da reserva fracional de fluxo: FFR

//
**Dr. Rafael Mila, MD**
Instituto Cardiovascular, Hospital Universitário Clínico San Carlos, Madri, Espanha.
Centro Cardiovascular, Hospital de Clínicas, Montevidéu, Uruguai.

//
**Dr. Javier Escaned, MD, PhD, FESC**
Instituto Cardiovascular, Hospital Universitário Clínico San Carlos, Madri, Espanha.

**O que é a reserva fracional de fluxo?**

A reserva fracional de fluxo (*Fractional Flow Reserve,* FFR) é um método muito útil para avaliar a relevância hemodinâmica de uma estenose coronária. Partindo de um modelo simplificado da fisiologia coronária, ela se tornou a técnica mais utilizada para este propósito. No estudo de uma estenose, a FFR expressa o cociente entre os aportes sanguíneos ao miocárdio hiperêmico em presença e em ausência da estenose: uma FFR de 0,50 implica que a estenose limita em 50% o aporte de sangue ao miocárdio durante a hiperemia máxima.

**Por que falamos de fluxo miocárdico e não de fluxo coronário?**

Originalmente, a FFR se chamava "*myocardial fractional flow reserve*" (FFRmyo), mas o uso habitual do termo o abreviou para simplesmente FFR. O cálculo da severidade de uma estenose com FFR inclui qualquer outro aporte sanguíneo ao miocárdio que não proceda da artéria que tem uma estenose. Por exemplo, a presença de um enxerto cirúrgico ou a circulação colateral para o vaso em estudo. Assim, uma estenose crítica da descendente anterior pode apresentar uma FFR de 0,90 (um impacto de apenas 10% sobre o fluxo miocárdico hiperêmico), caso exista um enxerto da artéria mamária com funcionamento normal distal à estenose.

**O que é necessário para medir a FFR?**

Em primeiro lugar é necessário contar com uma guia de pressão. Estas guias de 0,014'' apresentam características muito similares a uma guia padrão de angioplastia, mas com um sensor de pressão a 3 cm da ponta identificável na angiografia. Precisamos também de um console que mostre as curvas

## REVISÃO DE TEMAS DE INTERESSE

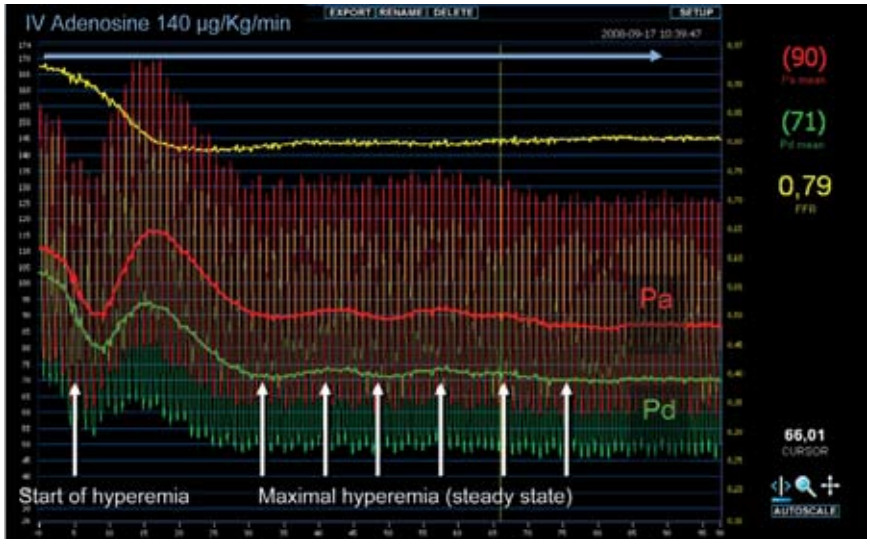


**Figura 1**: Registro de FFR. De esquerda à direita observa-se o gradiente de pressão entre a linha vermelha (pressão aórtica média) e a linha verde (pressão distal média). Além da primeira seta (*start of hyperemia*) observa-se um característico aumento da pressão sistêmica em resposta à infusão de adenosina, ao mesmo tempo em que começa a aumentar o gradiente entre ambas as pressões. Depois, a hiperemia atinge uma fase estacionária usada para calcular o FFR. Em amarelo pode-se ver o valor da FFR: o mínimo está expresso à direita (0,79)

de pressão instantânea e média distal à estenose e as respectivas aórticas (cateter guia, figura 1). Desta forma, obtemos dados da pressão distal e proximal à estenose. Por último, precisamos de um sistema de infusão do agente hiperêmico.

**Por que medimos a pressão, mas falamos de fluxo?**

As variáveis de maior interesse em hemodinâmica são: diferença de pressão (ΔP), fluxo (Q) e resistência (R); na circulação coronária elas estão relacionadas através da lei de Poiseuille:

$$Q = \frac{\Delta P}{R}, \quad \text{Siendo } R = \frac{nr^4}{8nl},$$

**r**= radio, **n**= viscocidad, **l**= longitud

Em condições basais, a relação entre ΔP e Q não é linear devido à existência de autorregulação coronária (figura 2).

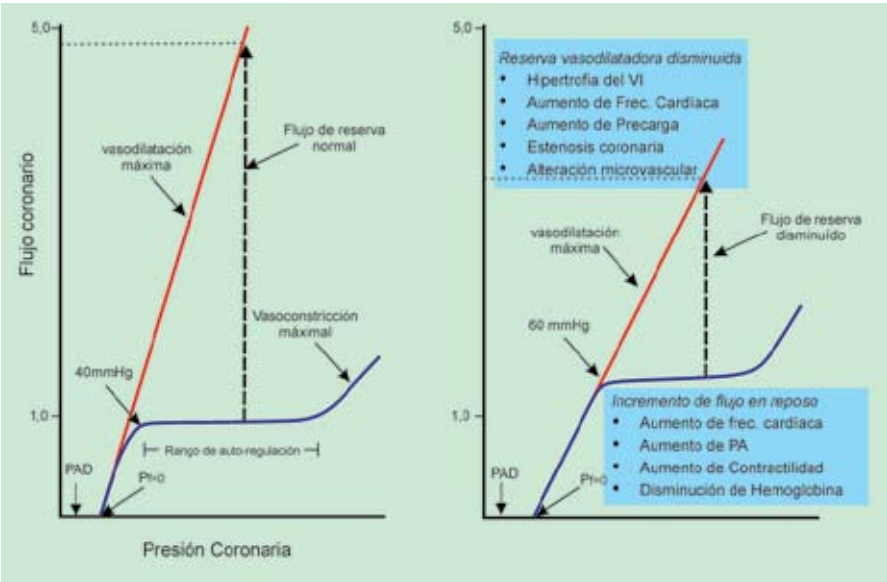


**Figura 2**: Curva de autorregulação e efeito da indução de hiperemia. À esquerda, em um paciente normal, onde observa-se uma alta pendente na curva de fluxo-pressão em hiperemia com reserva coronária normal. À direita observa-se um fluxo basal incrementado (lista de fatores) e, simultaneamente, uma pendente menor na relação linear fluxo-pressão devido a fatores que limitam a resposta vasodilatadora (lista superior). PAD= pressão no átrio direito. Pf= pressão de fluxo zero

## REVISÃO DE TEMAS DE INTERESSE

O fluxo se mantém constante dentro de uma ampla faixa de pressão, portanto, não é possível tirar conclusões sobre o fluxo a partir do gradiente transestenótico de pressão. A hiperemia elimina a autorregulação, minimizando a resistência microcirculatória e estabelecendo uma relação linear entre pressão e fluxo que permite obter conclusões relativas ao fluxo com base em medições de pressão. É importante considerar que só podemos falar de FFR quando fazemos referência a medições obtidas na hiperemia máxima.

### Como induzir uma hiperemia máxima?

Obter uma hiperemia coronária máxima é essencial para poder realizar um estudo com FFR. No laboratório de hemodinâmica, utiliza-se o estímulo farmacológico. Os dois agentes mais utilizados, e igualmente efetivos, são a adenosina e o trifosfato de adenosina. A forma de administração mais efetiva e mais utilizada atualmente é a adenosina por via endovenosa de grande calibre (habitualmente femoral) em perfusão contínua a 140 $\mu$g/Kg/min, atingindo uma máxima hiperemia aproximadamente dois minutos após a infusão[1]. A administração intracoronária coloca mais problemas e está associada a um maior número de falsos negativos. Caso o paciente tenha contraindicação para a adenosina, é possível utilizar dobutamina em perfusão intravenosa conforme os protocolos padrão utilizados em ecocardiografia ou cardiologia nuclear, atingindo a hiperemia máxima em 40 $\mu$g/Kg/min.

### Como é calculada a FFR?

É uma relação entre a pressão distal à estenose (Pd) e a pressão aórtica (Pao) em situação de hiperemia:

$$FFR = \frac{Pd}{Pao}$$

### Qual é o valor normal da FFR?

Embora o valor normal teórico da FFR devesse ser[1], é frequente que ao longo de uma artéria coronária epicárdica ocorra uma mínima queda de pressão como consequência de turbulências e fricção fisiológicas. A presença de afetação difusa muito marcada pode levar a valores patológicos de FFR nos segmentos mais distais do vaso em ausência de uma estenose discreta. Neste sentido, destacamos uma das virtudes da FFR que é a alta resolução espacial, o que significa que na medida em que retiramos o sensor de distal para proximal, observamos com cada milímetro o que acontece com o gradiente de pressão, identificando setores de afetação discreta e difusa. Talvez a maior virtude desta técnica seja a confiabilidade, "a pressão não mente"; sempre que a FFR for menor de 0,80 existe uma estenose epicárdica com severidade suficiente para causar isquemia. Os estudos de validação do ponto de corte ótimo da FFR, baseados na comparação com testes não invasivos de isquemia, levaram à identificação de um valor de corte de 0,75. Posteriormente, foi reconhecida a existência de uma área cinza entre os valores 0,75 e 0,802, e nas mais recentes guias de revascularização miocárdica[3], que também abrange os resultados do estudo FAME[4], utiliza como valor de corte 0,80; por isso, foi "resolvida" a área cinza em favor do intervencionismo.

## REVISÃO DE TEMAS DE INTERESSE

**Que evidência sustenta a utilização da FFR?**

Considerando que o benefício da revascularização percutânea depende da magnitude e da extensão da isquemia gerada pela estenose, a recomendação unânime das diretrizes de prática clínica é limitar o tratamento percutâneo às estenoses onde tenha sido possível demonstrar o vínculo. A FFR tem sido validada com uma bateria de testes diagnósticos não invasivos e, portanto, pode ser considerada como uma técnica substitutiva na sala de hemodinâmica. Até o momento, mais de 6000 pacientes foram incluídos nos estudos que mostram a segurança da tomada de decisões baseada na FFR[2]. As conclusões mais importantes derivadas do conjunto destes estudos estão referidas a: 1) segurança e eficácia: os pacientes submetidos à angioplastia guiada por FFR apresentam uma menor taxa de eventos a longo prazo; e 2) custo-efetividade: a FFR diminui os custos associados à revascularização coronária, fundamentalmente por reduzir o número de angioplastias "desnecessárias"[4, 5].

**Em quais situações deveria ser utilizada a FFR?**

Toda vez que em um paciente estável faltar informação objetiva que permita identificar uma estenose como causa da isquemia e exista a possibilidade de revascularização, deveria ser considerado o uso da guia de pressão. Devemos levar em consideração que a angiografia é a projeção em duas dimensões de uma luminografia tridimensional. Embora este "olhar" seja formado e adquirido por meio da angiografia, ela é muito imprecisa em estenoses entre 30% e 80%, inclusive com a ajuda da angiografia quantitativa (QCA)[6]. Adicionalmente, devemos considerar que conhecer com precisão a anatomia, seja com a utilização de ultrassom intra-coronário ou tomografia de coerência óptica, não oferece informação sobre a importância hemodinâmica da estenose. Também existem casos particulares onde a quantificação da FFR tem mostrado ser muito útil:

a. Ramo lateral preso: apenas 28% das estenoses severas por QCA em ramos laterais presos no stent são na verdade funcionalmente significativas por FFR[7].
b. Tronco da Coronária Esquerda (TCE): definir como significativa uma estenose do TCE pode ser crucial, uma vez que o tratamento é complexo e pode decidir a cirurgia. Complementar a angiografia com FFR nas estenoses intermédias resultou ser de grande utilidade na tomada de decisões.
c. Infarto antigo no território de distribuição do vaso: em presença de um território não viável a demanda na máxima hiperemia pode ser realmente baixa, fazendo com que inclusive em uma estenose anatomicamente severa não seja demonstrada a repercussão hemodinâmica.
d. Artéria origem de circulação colateral: em uma coronária que fornece circulação colateral ocorre um aumento do volume miocárdico dependente do vaso, o que aumenta a relevância hemodinâmica de qualquer estenose presente nele, inclusive as que não parecem angiograficamente severas.

## REVISÃO DE TEMAS DE INTERESSE

**FFR maior de 0,80 e estenose anatomicamente severa. O que fazer?**

Em primeiro lugar devem ser revisados aspectos técnicos e limitações próprias da técnica em situações especiais[6] (Tabela 1).

Tabela 1. Fontes frequentes de erro na FFR. Modificado de Escaned[2]

| | |
|---|---|
| ***Pitfalls* técnicos** | Erro de calibração<br>*Damping* de pressão<br>Posição instável da guia de pressão |
| **Não é atingida a hiperemia** | Dose<br>Via de administração |
| **Alteração microcirculatória reversível** | Síndrome coronária aguda<br>Embolização |
| **Estenose com geometria variável** | Trombo<br>Vasoespasmo |
| **Estenose distal ao sensor** | Estenose distal<br>Estenose difusa |
| ***Bypass* distal ao sensor** | |
| **Pseudo-estenose por retificação de segmento tortuoso** | |
| **Ponte miocárdica** | |

Na nossa experiência, observamos que muitos pacientes têm causas reversíveis ou irreversíveis de disfunção microvascular. Em pacientes com síndrome coronária aguda pode ocorrer embolia, trombose e/ou edema tecidual que obstrui ou comprime a microcirculação. Neste cenário é possível encontrar falsos negativos, uma vez que apesar de induzir hiperemia, a microcirculação age como resistência em série, gerando uma limitação significativa ao fluxo e, portanto, diminuindo a queda de pressão através da estenose epicárdica. Outro tipo de pacientes que podem apresentar alteração microvascular significativa são os pacientes diabéticos e transplantados cardíacos[8, 9].

**O que teria acontecido se o estudo SYNTAX[10] estivesse guiado por FFR?**

Hoje não sabemos. Mas considerando que o ponto fraco da revascularização percutânea é a necessidade de nova revascularização, e sabemos que segundo os dados do estudo FAME a utilização de FFR diminui ela de forma significativa com impacto prognóstico, é possível que os resultados tivessem sido mais favoráveis à intervenção percutânea ●

Conflito de interes: None

**Bibliografía recomendada**

1. Sharif F, Trana C, Muller O, De Bruyne B. Practical tips and tricks for the measurement of fractional flow reserve. Catheter Cardiovasc Interv. 2010;76:978-985
2. Hein RE, J. Klauss, V. Intracoronary pressure and thermodilution measurements. In: Escaned J, Serruys PW, eds. Coronary stenosis imaging, structure and physiology. PCR Publishing; 2010.
3. Wijns W, Kolh P, Danchin N, Di Mario C, Falk V, Folliguet T, Garg S, Huber K, James S, Knuuti J, Lopez-Sendon J, Marco J, Menicanti L, Ostojic M, Piepoli MF, Pirlet C, Pomar JL, Reifart N, Ribichini FL, Schalij MJ, Sergeant P, Serruys PW, Silber S, Sousa Uva M, Taggart D, Vahanian A, Auricchio A, Bax J, Ceconi C, Dean V, Filippatos G, Funck-Brentano C, Hobbs R, Kearney P, McDonagh T, Popescu BA, Reiner Z, Sechtem U, Sirnes PA, Tendera M, Vardas PE, Widimsky P, Alfieri O, Dunning J, Elia S, Kappetein P, Lockowandt U, Sarris G, Vouhe P, von Segesser L, Agewall S, Aladashvili A, Alexopoulos D, Antunes MJ, Atalar E, Brutel de la Riviere A, Doganov A, Eha J, Fajadet J, Ferreira R, Garot J, Halcox J, Hasin Y, Janssens S, Kervinen K, Laufer G, Legrand V,

## REVISÃO DE TEMAS DE INTERESSE

Nashef SA, Neumann FJ, Niemela K, Nihoyannopoulos P, Noc M, Piek JJ, Pirk J, Rozenman Y, Sabate M, Starc R, Thielmann M, Wheatley DJ, Windecker S, Zembala M. Guidelines on myocardial revascularization: The task force on myocardial revascularization of the european society of cardiology (esc) and the european association for cardio-thoracic surgery (eacts). Eur Heart J. 2010

4. Tonino PA, De Bruyne B, Pijls NH, Siebert U, Ikeno F, van' t Veer M, Klauss V, Manoharan G, Engstrom T, Oldroyd KG, Ver Lee PN, MacCarthy PA, Fearon WF. Fractional flow reserve versus angiography for guiding percutaneous coronary intervention. N Engl J Med. 2009;360:213-224

5. Fearon WF, Bornschein B, Tonino PA, Gothe RM, Bruyne BD, Pijls NH, Siebert U. Economic evaluation of fractional flow reserve-guided percutaneous coronary intervention in patients with multivessel disease. Circulation. 2010;122:2545-2550

6. Kern MJ, Samady H. Current concepts of integrated coronary physiology in the catheterization laboratory. J Am Coll Cardiol. 2010;55:173-185

7. Koo BK, Park KW, Kang HJ, Cho YS, Chung WY, Youn TJ, Chae IH, Choi DJ, Tahk SJ, Oh BH, Park YB, Kim HS. Physiological evaluation of the provisional side-branch intervention strategy for bifurcation lesions using fractional flow reserve. Eur Heart J. 2008;29:726-732

8. Escaned J, Colmenarez H, Ferrer MC, Gutierrez M, Jimenez-Quevedo P, Hernandez R, Alfonso F, Banuelos C, Deisla LP, Zamorano JL, Macaya C. Diastolic dysfunction in diabetic patients assessed with doppler echocardiography: Relationship with coronary atherosclerotic burden and microcirculatory impairment. Rev Esp Cardiol. 2009;62:1395-1403

9. Escaned J, Flores A, Garcia-Pavia P, Segovia J, Jimenez J, Aragoncillo P, Salas C, Alfonso F, Hernandez R, Angiolillo DJ, Jimenez-Quevedo P, Banuelos C, Alonso-Pulpon L, Macaya C. Assessment of microcirculatory remodeling with intracoronary flow velocity and pressure measurements: Validation with endomyocardial sampling in cardiac allografts. Circulation. 2009;120:1561-1568

10. Serruys PW, Morice MC, Kappetein AP, Colombo A, Holmes DR, Mack MJ, Stahle E, Feldman TE, van den Brand M, Bass EJ, Van Dyck N, Leadley K, Dawkins KD, Mohr FW. Percutaneous coronary intervention versus coronary-artery bypass grafting for severe coronary artery disease. N Engl J Med. 2009;360:961-972

## ATUALIDADES DE A INDÚSTRIA

Este é um espaço comercial. Os anúncios são responsabilidade da empresa patrocinadora.

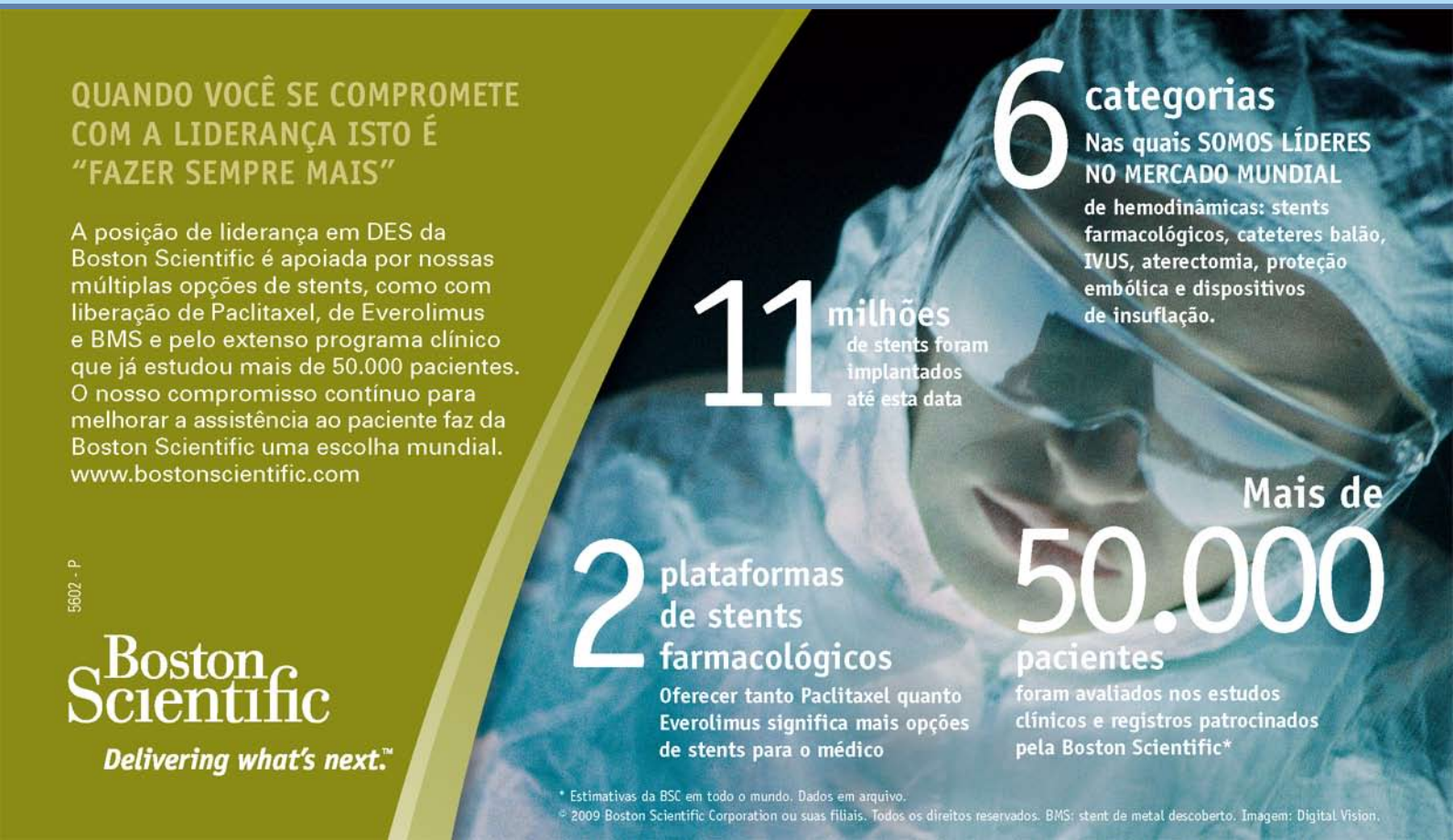

REVISÃO DE TEMAS DE INTERESSE

Intervenções Valvulares

# Implante de Válvula Aórtica por Cateter: Resultados e Taxa de Complicações

//
**Dr. Rodrigo Bagur - Dr. Josep Rodés-Cabau**
Laboratório de Cardiologia Intervencionista e Doenças Estruturais do Coração
Instituto Universitário de Cardiologia e Neumonologia de Quebec, Universidade Laval
Cidade de Quebec, Quebec, Canadá.

Neste artigo, revisamos o estado atual do conhecimento focalizado nos resultados a curto e médio prazo, assim como a taxa de possíveis complicações associadas ao implante de válvula aórtica por cateter (IVAC).

## IVAC: inícios

Os resultados dos principais registros encontram-se resumidos na Tabela 1. O Dr. Cribier começou a experiência com a válvula EdwardsTM no ano 2002 em Rouen, França[1-3]. Após esta primeira experiência em humanos, o Dr. Webb relatou a experiência inicial do Hospital St. Paul's, em Vancouver, Canadá, utilizando a abordagem retrógrada transfemoral[4,5]. Em 2006, Lichtenstein *et al.*[6] descreveram os primeiros 7 pacientes tratados com abordagem transapical, e Walther *et al.*[7] relataram a experiência inicial (n=30) em Leipzig, Alemanha. A experiência inicial com a abordagem transapical foi completada com dois registros multicêntricos na Europa (TRAVERCE)[8] e nos Estados Unidos[9]. Na maioria destas experiências iniciais, a taxa de sucesso do procedimento foi <90%, com uma mortalidade após 30 dias >10%. Em 2005 Grube *et al.*[10] publicaram o primeiro implante de CoreValve™, e em 2007-2008 o mesmo grupo publicou os resultados do primeiro registro com esta válvula[11,12]. Em 2008 publicaram os resultados obtidos com as 3 gerações do dispositivo[13]. O nosso grupo foi o primeiro em comunicar a viabilidade e os resultados iniciais de um programa global que incluía as abordagens transfemoral e transapical[14].

## Registros recentes

Os resultados do procedimento e a mortalidade aos 30 dias dos registros multicêntricos mais importantes em relação com o IVAC são detalhados na Tabela 1.

Globalmente, estes registros multicêntricos recentes incluíram ~3000 pacientes com taxas de sucesso do procedimento >90% e uma mortalidade em 30 dias de ~10% (transfemoral) e ~15% (transapical), o que supõe um passo importante para confirmar a segurança e a eficácia deste procedimento como alternativa à substituição aórtica cirúrgica (RVA) em pacientes considerados com risco cirúrgico alto ou proibitivo.

**Tabela 1:** IVAC: Registros multicêntricos, resultados no curto e médio prazo

| Próteses SAPIEN | n | EuroSCORE Logístico / STS score | Via de abordagem | Sucesso do procedimento (%) | Mortalidade em 30 dias (%) | Sobrevivência no médio prazo (%) |
|---|---|---|---|---|---|---|
| **Estudio/Registro** | | | | | | |
| Canadiense (TF)[15] | 168 | ND/9.0 | TF | 90.5 | 9.5 | 75†/65‡ |
| Canadiense (TA)[15] | 177 | ND/10.5 | TA | 96.1 | 11.3 | 78†/64‡ |
| SOURCE (TF)[16] | 463 | 25.7/ND | TF | 95.2 | 6.3 | 81.1† a |
| SOURCE (TA)[16] | 575 | 29.1/ND | TA | 92.7 | 10.3 | 72.1† a |
| TRAVERCE[8] | 168 | 27/ND | TA | 95.8 | 14.9 | 63† |
| Pasic *et al.*[17] | 175 | 38.3/23.5 | TA | 100 | 5.1 | 82.6† |
| Bélgica | 187 | 30/ND | TA/TF | 97 | 9 | 72.5† |
| FRANCE[18] | 166 | 26.2/15.5 | TA/TF | 97 | 12.7 | 78.1¶ |
| Gran Bretaña[c] | 402 | 24.5 | TA/TF | 98.9 | 6.2 | 79.5†/72.2‡ |
| **CoreValve** | | | | | | |
| Laborde *et al.*[d] | 1265 | 22.7/ND | TF/SC | 98 | 9.7 | N/A |
| Grube *et al.*[13] | 136 | 23.1/9.7 | TF/SC | 70/70.8/91.2* | 40/8.3/10.8* | 60†/79.2†/84.3†* |
| Piazza *et al.*[19] | 646 | 23.1 | TF | 97.2 | 8 | N/A |
| Belgica[b] | 141 | 25/ND | TF/SC | 98 | 9 | 79† |
| FRANCE[18] | 78 | 24.7/19.3 | TF/SC | 97 | 11.7 | 78.1¶ |
| Gran Bretaña[c] | 460 | 20.3 | TF/SC | 98.9 | 6.2 | 81.6†/77.6‡ |
| Italiano[20] | 514 | 20.1/ND | TF/SC | 98.6 | 7.2 | 85.1† |
| Alemán[21] | 666 | 20.8/ND | TF/SC | 98.4 | 12.4 | N/A |

TA: transapical; TF: transfemoral; SC: subclávia; N/D: não disponível. † 12 meses, ‡ 24 meses, ¶ 6-meses de seguimento.
* Para sistemas 25F, 21F e 18F respectivamente.
a. Thomas M. 1 Year Results from Cohort 1 of the SOURCE Registry, EuroPCR May 2010, Paris, França.
b. Bosmans J. EuroPCR Maio 2010, Paris, França.
c. Ludman P. EuroPCR Maio 2010, Paris, França.
d. Laborde J-C. Advanced Cardiovascular Intervention, Janeiro 2009, Londres.

## O estudo PARTNER

É o único estudo randomizado[22] até agora, e inclui duas coortes: uma com pacientes considerados inoperáveis (coorte B; IVAC vs. tratamento médico) e outra com pacientes considerados de alto risco cirúrgico (coorte A; IVAC vs. RVA). Os resultados correspondentes à coorte B (n=358) foram publicados recentemente e mostraram a superioridade do IVAC com respeito ao tratamento médico nos pacientes considerados inoperáveis, com uma mortalidade após um ano de 30,5% para o grupo IVAC e 50,5% no grupo randomizado para tratamento médico. Este estudo confirma a aplicação desta tecnologia no tratamento de pacientes com diagnóstico de estenose aórtica sintomática considerados inoperáveis. Os resultados correspondentes à coorte A (alto risco cirúrgico) estarão disponíveis na primeira metade de 2011.

## Hemodinâmica das válvulas percutâneas

Em todos os estudos publicados até o momento foi sistematicamente evidenciada uma excelente hemodinâmica valvular associada às válvulas de EdwardsTM e CoreValveTM, com gradientes residuais médios <15 mmHg e áreas valvulares >1,5 $cm^2$ [13,15,18,21,22]. Contudo, a presença de certo grau

CONTINÚA »

## REVISÃO DE TEMAS DE INTERESSE

**Tabla 2:** IVAC: Complicações após 30 dias relacionadas ao procedimento

| Prótese SAPIEN | n | Embolização (%) | Complicações Vasculares Maiores (%) | Acidente Vascular Cerebral (%) | Necessidade de Hemodiálise (%) | Marca-pasos (%) |
|---|---|---|---|---|---|---|
| **Estudo/Registro** | | | | | | |
| Canadense (TF)[15] | 168 | 3.0 | 13.1 | 3.0 | 1.8 | 3.6 |
| Canadense (TA)[15] | 177 | 1.1 | 13.0 | 1.7 | 3.4 | 6.2 |
| SOURCE (TF)[16] | 463 | 0 | 10.6 | 2.4 | 1.3 | 6.7 |
| SOURCE (TA)[16] | 575 | 0.5 | 2.4 | 2.6 | 7.1 | 7.3 |
| TRAVERCE[8] | 168 | 3.0 | 6 | 2.4 | 13.4 | 6 |
| Pasic *et al.*[17] | 175 | N/D | 2.3 | 0.6 | N/D | 5.7 |
| Bélgica[a] | 160 | N/D | N/A | 5 | N/D | 5 |
| FRANCE[18] | 166 | N/D | 6 | 3.5 | 3.8 | 5.5 |
| Grã Bretanha[b] | 402 | N/D | 2.5 | 4 | N/D | 7 |
| PARTNER[22] | 179 | N/D | 16.2 | 6.7 | 1.1 | 3.4 |
| **CoreValve** | | | | | | |
| Laborde *et al.*[d] | 1265 | 0 | 4.4 | 2.2 | N/D | 18.4 |
| Grube *et al.*[13] | 136 | N/D | N/D | 10/4.2/2.9* | N/D | 10/413.6/33.3* |
| Piazza *et al.*[19] | 646 | N/D | 1.9 | 1.9 | N/D | 9.3 |
| Belgica[b] | 119 | N/D | N/D | 4.5 | N/D | 23 |
| FRANCE[18] | 78 | N/D | 7.9 | 3.6 | 1.5 | 25.3 |
| Grã Bretanha[c] | 460 | N/D | 4 | 4 | N/D | 26 |
| Italiano[20] | 772 | N/D | 6 | 1.7 | N/D | 18.5 |
| Alemão[21] | 666 | N/D | 16.9 | 2.6 | N/D | 42.5 |

TA: transapical; TF: transfemoral; SC: subclávia; N/D: não disponível, * Para sistemas 25F, 21F e 18F respectivamente.
a. Bosmans J. EuroPCR Maio 2010, Paris, França.
b. Ludman P. EuroPCR Maio 2010, Paris, França.
c. Laborde J-C. Advanced Cardiovascular Intervention, Janeiro 2009, Londres.

de insuficiência aórtica paravalvular ocorre em >60% dos pacientes, embora na maioria dos casos seja mínima ou leve, e permaneça estável e sem consequências clínicas no médio prazo[13,15,18,21,22].

### IVAC: Complicações maiores relacionadas com o procedimento

O tipo e a incidência das principais complicações que implica o procedimento de IVAC são detalhados na Tabela 2.

#### *Complicações no acesso (transfemoral e/ou transapical)*

A utilização de cateteres de grande tamanho para a abordagem transfemoral (entre 18 e 24 Fr) e a aplicação destes procedimentos em pacientes de idade muito avançada determinam que a incidência de complicações vasculares graves seja >10% na maioria das séries de IVAC [15,16,22]. A experiência com CoreValveTM mostra que a redução do tamanho do cateter (de 25 a 18Fr) teve um grande impacto na redução das complicações vasculares (incidência >20% em séries iniciais comparado com menos de 5% em registros recentes)[19,21]. A experiência no tratamento destas complicações e/ou dispor de um suporte logístico com cirurgiões vasculares ou radiologistas intervencionistas são elementos muito importantes para melhorar os resultados destes procedimentos e diminuir a mortalidade atribuída a eles. Os procedimentos por via transapical também foram associados a complicações de acesso graves, como desgarro ventricular e sangramento severo durante a reparação do apex ventricular[15].

#### *Acidente Vascular Cerebral*

Desde o início do tratamento valvular percutâneo aórtico o acidente vascular cerebral (AVC) tem sido uma das maiores preocupações como complicação

potencial da IVAC. Porém, se excluirmos as séries iniciais de implantação da válvula CoreValveTM através da circulação extracorpórea[11,12], a incidência de AVC clínico foi <5% na grande maioria das séries[8,13,15-19,23]. Estudos por ressonância magnética cerebral (RMC) mostraram uma alta taxa de isquemia cerebral silencioso (66-84%) pós-IVAC[24,25]. É interessante destacar que a via transapical evita a manipulação de cateteres de grande tamanho na aorta, e alguns grupos priorizaram esta abordagem frente à transfemoral em pacientes com aterosclerose severa no nível da aorta ascendente/arco aórtico; inclusive foi observada uma tendência para uma menor incidência de AVC associada com a abordagem transapical[26]. No entanto, o nosso grupo recentemente demonstrou a ausência de diferenças significativas com relação ao AVC e/ou a isquemia cerebral silencioso pós-IVAC também através do uso de RMC[27]. Todos estes dados apoiam a necessidade de utilização de sistemas de proteção cerebral durante a IVAC.

***Insuficiência renal aguda e necessidade de hemodiálise***

A IVAC implica a administração de contraste, múltiplos episódios de hipotensão extrema (sobre-estimulação, valvuloplastia aórtica, implantação da válvula) e manipulação de cateteres de grande tamanho na aorta de pacientes com uma alta prevalência de insuficiência renal crônica (IRC) e aterosclerose difusa, com risco de embolização de colesterol, todos os fatores relacionados com o desenvolvimento de insuficiência renal aguda (IRA). Nosso grupo informou recentemente uma incidência de IRA de 11,7% pós-IVAC, com um incremento de até 4 vezes do risco de mortalidade hospitalar entre os pacientes com esta complicação. Por sua vez, a incidência de IRA em pacientes com IRC pré-IVAC foi inferior nos pacientes tratados com IVAC em comparação com uma coorte contemporânea de RVA (9,2 vs. 25,9%; P=0,014; necessidade de hemodiálise: 2,5 vs. 8,7%)[28].

***Anomalias de condução intraventricular e necessidade de marca-passos permanente***

Diversos estudos evidenciaram uma alta incidência de anomalias de condução intraventricular após a IVAC[29-31]. O stent que contém a prótese pode lesar diretamente o sistema de condução por estresse mecânico, ou produzir uma inflamação que se estende até o ramo esquerdo do His. Cabe destacar que uma posição baixa (ventricular) da válvula respeito do anel aórtico foi associada a uma maior incidência de anomalias de condução intraventricular[30,31]. Segundo os estudos, a proporção de pacientes que precisam do implante de um marca-passo definitivo após a IVAC é variável, embora pareça claramente superior após o implante de CoreValveTM (>10% na maioria dos estudos, e até 42,5% em algumas séries)[13,18,21] em comparação com a válvula de Edwards (<10%)[8,15-18,22]. Estas diferenças poderiam estar explicadas, em parte, pelas diferenças na composição (nitinol vs. aço inoxidável) e o desenho da estrutura metálica que contém a válvula, com um maior comprimento da CoreValveTM (50-55 mm vs. 14,5-16 mm), que frequentemente penetra mais de 5 mm no trato de saída do ventrículo esquerdo[30]. Do outro lado, Jilahihawi *et al.*[29] comunicaram que a presença de bloqueio de ramo esquerdo, um septo interventricular >17 mm ou uma valva não coronária com uma espessura >8 mm, prediziam o risco de necessidade de marca-passos permanente pós-IVAC com CoreValveTM, com uma sensibilidade de 75% e uma especificidade do 100%.

## REVISÃO DE TEMAS DE INTERESSE

### IVAC: Resultados no médio prazo

A supervivência aos 12 meses pós-IVAC (Tabela 1) pela via transfemoral aumentou de ~70% nas séries iniciais[3,4,13,15,26,32] a >80% em séries mais recentes como o registro SOURCE (Dr. Thomas, EuroPCR 2010). É interessante destacar que a maioria das mortes passados os 30 dias pós-IVAC deve-se a causas não cardíacas[32], o que mostra mais uma vez a importância de uma correta seleção dos pacientes para obter bons resultados no médio e no longo prazo. Os procedimentos de IVAC por via transapical foram associados a uma sobrevivência após 12 meses <80%, incluindo séries recentes como o registro SOURCE, provavelmente devido às características basais de maior risco dos pacientes selecionados para abordagem transapical[8,15,17,18]. A experiência multicêntrica canadense[15], que incluía abordagens transfemoral e transapical, demonstrou que a presença de comorbidades não cardíacas, como a IRC e a doença pulmonar obstrutiva crônica, era o fator prognóstico mais importante da mortalidade tardia. Por último, cabe destacar que Gurvitch e col.[33] publicaram recentemente a primeira série de pacientes com acompanhamento há 3 anos, com uma taxa de sobrevida de 51%.

### IVAC: O Futuro

Provavelmente, os maiores desafios da IVAC no futuro próximo são o tratamento de pacientes com disfunção da prótese valvular (*"valve-in-valve"*)[34], assim como também dos que tem fração de ejeção reduzida[35], e o desenvolvimento de válvulas totalmente implantáveis/reposicionáveis mediante cateteres de menor calibre. Nos próximos anos, também deverá ser demonstrada a segurança e a eficácia desta tecnologia no tratamento de pacientes com risco cirúrgico moderado (vs. RVA) e o acompanhamento no longo prazo será fundamental para determinar a durabilidade destas válvulas e sua potencial aplicabilidade em pacientes mais jovens ●

**Conflito de interes: O Dr. Rodés-Cabau é Consultor da Edwards Lifesciences.**

**Bibliografía recomendada:**
1. Cribier A, Eltchaninoff H, Bash A, et al. Percutaneous transcatheter implantation of an aortic valve prosthesis for calcific aortic stenosis: first human case description. Circulation 2002;106:3006-8.
2. Cribier A, Eltchaninoff H, Tron C, et al. Early experience with percutaneous transcatheter implantation of heart valve prosthesis for the treatment of end-stage inoperable patients with calcific aortic stenosis. J Am Coll Cardiol 2004;43:698-703.
3. Cribier A, Eltchaninoff H, Tron C, et al. Treatment of calcific aortic stenosis with the percutaneous heart valve: mid-term follow-up from the initial feasibility studies: the French experience. J Am Coll Cardiol 2006;47:1214-23.
4. Webb JG, Chandavimol M, Thompson CR, et al. Percutaneous aortic valve implantation retrograde from the femoral artery. Circulation 2006;113:842-50.
5. Webb JG, Pasupati S, Humphries K, et al. Percutaneous transarterial aortic valve replacement in selected high-risk patients with aortic stenosis. Circulation 2007;116:755-63.
6. Lichtenstein SV, Cheung A, Ye J, et al. Transapical transcatheter aortic valve implantation in humans: initial clinical experience. Circulation 2006;114:591-6.
7. Walther T, Falk V, Borger MA, et al. Minimally invasive transapical beating heart aortic valve implantation--proof of concept. Eur J Cardiothorac Surg 2007;31:9-15.
8. Walther T, Kasimir MT, Doss M, et al. One-year interim follow-up results of the TRAVERCE trial: the initial feasibility study for trans-apical aortic-valve implantation. Eur J Cardiothorac Surg 2010;Jul 14. [Epub ahead of print].
9. Svensson LG, Dewey T, Kapadia S, et al. United States feasibility study of transcatheter insertion of a stented aortic valve by the left ventricular apex. Ann Thorac Surg 2008;86:46-54; discussion 54-5.
10. Grube E, Laborde JC, Zickmann B, et al. First report on a human percutaneous transluminal implantation of a self-expanding valve prosthesis for interventional treatment of aortic valve stenosis. Catheter Cardiovasc Interv 2005;66:465-9.
11. Grube E, Laborde JC, Gerckens U, et al. Percutaneous implantation of the CoreValve self-expanding valve prosthesis in high-risk patients with aortic valve disease: the Siegburg first-in-man study. Circulation 2006;114:1616-24.
12. Grube E, Schuler G, Buellesfeld L, et al. Percutaneous aortic valve replacement for severe aortic stenosis in high-risk patients using the second- and current third-generation self-expanding CoreValve prosthesis: device success and 30-day clinical outcome. J Am Coll Cardiol 2007;50:69-76.
13. Grube E, Buellesfeld L, Mueller R, et al. Progress and current status of percutaneous aortic valve replacement: results of three device generations of the CoreValve Revalving system. Circ Cardiovasc Interv 2008;1:167-75.
14. Rodés-Cabau J, Dumont E, De Larochellière R, et al. Feasibility and initial results of percutaneous aortic valve implantation including selection of the transfemoral or transapical approach in patients with severe aortic stenosis. Am J Cardiol 2008;102:1240-6.
15. Rodés-Cabau J, Webb JG, Cheung A, et al. Transcatheter Aortic Valve Implantation for the Treatment of Severe Symptomatic Aortic Stenosis in Patients at Very

## REVISÃO DE TEMAS DE INTERESSE

High or Prohibitive Surgical Risk. Acute and Late Outcomes of the Multicenter Canadian Experience. J Am Coll Cardiol 2010;55:1080-90.
16. Thomas M, Schymik G, Walther T, et al. Thirty-day results of the SAPIEN aortic Bioprosthesis European Outcome (SOURCE) Registry: A European registry of transcatheter aortic valve implantation using the Edwards SAPIEN valve. Circulation 2010;122:62-9.
17. Pasic M, Unbehaun A, Dreysse S, et al. Transapical aortic valve implantation in 175 consecutive patients: excellent outcome in very high-risk patients. J Am Coll Cardiol 2010;56:813-20.
18. Eltchaninoff H, Prat A, Gilard M, et al. Transcatheter aortic valve implantation: early results of the FRANCE (FRench Aortic National CoreValve and Edwards) registry. Eur Heart J 2010;Sep 15. [Epub ahead of print].
19. Piazza N, Grube E, Gerckens U, et al. Procedural and 30-day outcomes following transcatheter aortic valve implantation using the third generation (18 Fr) corevalve revalving system: results from the multicentre, expanded evaluation registry 1-year following CE mark approval. EuroIntervention 2008;4:242-9.
20. Petronio AS, De Carlo M, Bedogni F, et al. Safety and efficacy of the subclavian approach for transcatheter aortic valve implantation with the CoreValve revalving system. Circ Cardiovasc Interv 2010;3:359-66.
21. Zahn R, Gerckens U, Grube E, et al. Transcatheter aortic valve implantation: first results from a multi-centre real-world registry. Eur Heart J 2010;Sep 23. [Epub ahead of print].
22. Leon MB, Smith CR, Mack M, et al. Transcatheter aortic-valve implantation for aortic stenosis in patients who cannot undergo surgery. N Engl J Med 2010;363:1597-607.
23. Walther T, Schuler G, Borger MA, et al. Transapical aortic valve implantation in 100 consecutive patients: comparison to propensity-matched conventional aortic valve replacement. Eur Heart J 2010;31:1398-403.
24. Kahlert P, Knipp SC, Schlamann M, et al. Silent and apparent cerebral ischemia after percutaneous transfemoral aortic valve implantation: a diffusion-weighted magnetic resonance imaging study. Circulation 2010;121:870-8.
25. Ghanem A, Muller A, Nahle CP, et al. Risk and fate of cerebral embolism after transfemoral aortic valve implantation: a prospective pilot study with diffusion-weighted magnetic resonance imaging. J Am Coll Cardiol 2010;55:1427-32.
26. Himbert D, Descoutures F, Al-Attar N, et al. Results of transfemoral or transapical aortic valve implantation following a uniform assessment in high-risk patients with aortic stenosis. J Am Coll Cardiol 2009;54:303-11.
27. Rodés-Cabau J, Dumont É, Boone R, et al. Cerebral Embolism Following Transcatheter Aortic Valve Implantation: Comparison of Transfemoral and Transapical Approaches. J Am Coll Cardiol.; in press.
28. Bagur R, Webb JG, Nietlispach F, et al. Acute kidney injury following transcatheter aortic valve implantation: predictive factors, prognostic value, and comparison with surgical aortic valve replacement. Eur Heart J 2010;31:865-74.
29. Jilaihawi H, Chin D, Vasa-Nicotera M, et al. Predictors for permanent pacemaker requirement after transcatheter aortic valve implantation with the CoreValve bioprosthesis. Am Heart J 2009;157:860-6.
30. Piazza N, Onuma Y, Jesserun E, et al. Early and persistent intraventricular conduction abnormalities and requirements for pacemaking after percutaneous replacement of the aortic valve. JACC Cardiovasc Interv 2008;1:310-6.
31. Gutierrez M, Rodés-Cabau J, Bagur R, et al. Electrocardiographic changes and clinical outcomes after transapical aortic valve implantation. Am Heart J 2009;158:302-8.
32. Webb JG, Altwegg L, Boone RH, et al. Transcatheter aortic valve implantation: impact on clinical and valve-related outcomes. Circulation 2009;119:3009-16.
33. Gurvitch R, Wood DA, Tay EL, et al. Transcatheter aortic valve implantation: durability of clinical and hemodynamic outcomes beyond 3 years in a large patient cohort. Circulation 2010;122:1319-27.
34. Webb JG, Wood DA, Ye J, et al. Transcatheter *valve-in-valve* implantation for failed bioprosthetic heart valves. Circulation 2010;121:1848-57.
35. Clavel MA, Webb JG, Rodés-Cabau J, et al. Comparison Between Transcatheter and Surgical Prosthetic Valve Implantation in Patients With Severe Aortic Stenosis and Reduced Left Ventricular Ejection Fraction. Circulation 2010;122:1943-51.

## ATUALIDADES DE A INDÚSTRIA

Este é um espaço comercial. Os anúncios são responsabilidade da empresa patrocinadora.

APRESENTAÇÃO DE CASOS

# Aplicação prática: reserva fracional de fluxo

//
**Dr. Rafael Mila, MD**
Serviço de Hemodinâmica - Instituto Cardiovascular, Hospital Universitário Clínico San Carlos, Madri, Espanha.
Assistente de Cardiologia - Centro Cardiovascular, Hospital de Clínicas, Universidade da República, Montevidéu, Uruguai.

Homem de 70 anos sem fatores modificáveis de risco cardiovascular.

Angina estável com esforços moderados, ergometria não concluinte por não atingir 85% da frequência cardíaca máxima teórica e detida por esgotamento de membros inferiores. Não apresentou angina, dispneia ou alteração do segmento ST. A ecocardiografia transtorácica (janela acústica pobre) mostra estenose aórtica leve, função ventricular global e setorial conservada. Foi realizada uma tomografia de 64 cortes que mostrou uma estenose moderada de 50% proximal por uma placa de ateroma excêntrica e, no nível do terço médio placas calcificadas que obstruem 35-40% da luz (Figura 1).

**Figura 1**: Tomografia de 64 cortes onde se mostra a existência de uma estenose de 40% no terço médio da artéria descendente anterior

Com estes dados, o paciente foi encaminhado ao nosso centro para uma coronariográfica diagnóstica.

O exame clínico do paciente antes de começar o procedimento revela um choque de ponta amplo, com batimento diagonal; na auscultação, um sopro sistólico ejetivo 3/6 com pico tardio, irradiação ao pescoço e diminuição franca no componente aórtico do segundo ruído.

A coronariografia mostra um tronco de coronária esquerda curto e sem estenoses significativas. A descendente anterior de bom calibre e trajeto longo, calcificada, com irregularidades parietais não significativas em todo o trajeto. No nível do terço

## APRESENTAÇÃO DE CASOS

médio, destaca-se a presença de uma estenose moderada que por angiografia quantitativa corresponde a uma obstrução de 40% da luz do vaso (Figura 2).

O resto da árvore coronária não apresenta estenoses significativas. Ventriculografia: ventrículo esquerdo hipertrófico com função global conservada (fração de ejeção de 70%); observa-se um gradiente transvalvular aórtico "pico a pico" de 75 mmHg e médio de 52mmHg.

A estenose coronária é avaliada com uma guia de pressão (Figura 3), através da indução de hiperemia com uma infusão de adenosina a 140 $\mu$g/kg/minuto; é obtida uma reserva fracional de fluxo (FFR) de 0,68.

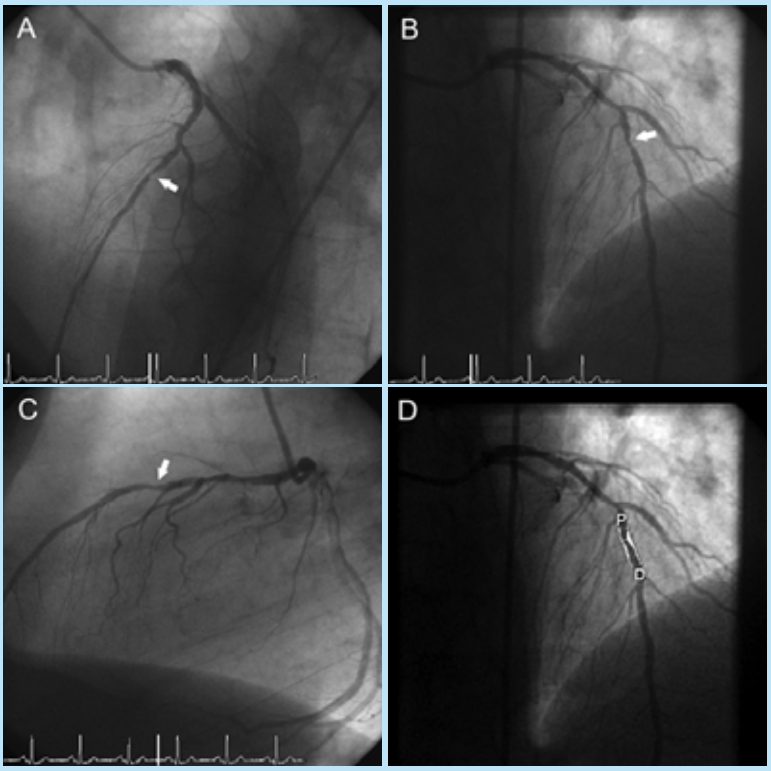


**Figura 2**: Angiografia seletiva da artéria coronária esquerda. Diferentes visões da obstrução moderada do terço médio da DA (flecha). A: craniana esquerda. B e D: craniana direita. C: lateral esquerda

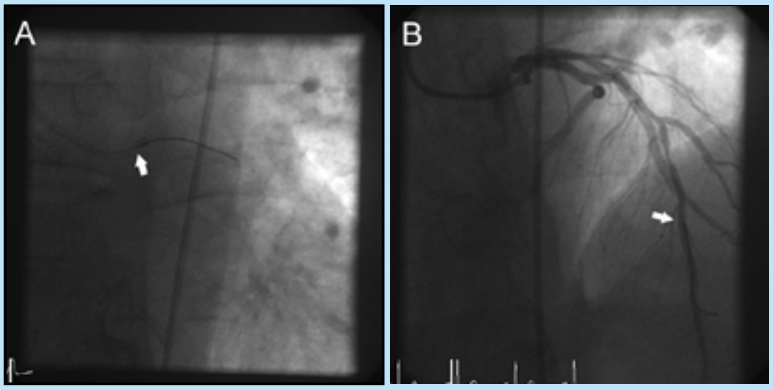


**Figura 3**: Em A aparece o sensor de pressão (união do segmento radiopaco com o resto da guia) no nível da ponta do cateter guia para equalização da pressão aórtica e distal. Em B aparece a colocação do sensor distal à estenose para quantificar o cociente de pressões médias (distal/aórtica) em hiperemia máxima denominado FFR

### Discussão:

Este paciente é portador de uma estenose aórtica clinicamente severa; porém, passou por várias técnicas diagnósticas, funcionais e de imagem antes de receber o diagnóstico. Os avanços tecnológicos não substituem uma boa semiologia clínica.

Uma vez realizado o diagnóstico clínico correspondente à realização de uma coronariografia

## APRESENTAÇÃO DE CASOS

como avaliação pré-operatória, a tomografia *multislice* evidenciou a existência de lesões intermédias na artéria descendente anterior proximal e media. A coronariografia concorda com a existência de uma obstrução no terço médio da artéria descendente anterior, que angiograficamente não parece séria (Figura 2). É muito importante determinar com segurança o significado hemodinâmico da estenose, uma vez que implica decidir sobre a revascularização cirúrgica do vaso[1]. A quantificação da FFR (0,68) indica que a obstrução é hemodinamicamente significativa e, portanto, seria útil realizar a revascularização[2]. A quantificação da FFR é simples, mas precisa de uma boa técnica para obter um registro interpretável, idealmente elegante. Para o registro, é importante a equalização das pressões e a correta posição do sensor distal à estenose. A indução de hiperemia máxima é essencial para evitar falsos negativos, o que sugere a administração em infusão contínua por via venosa femoral[3].

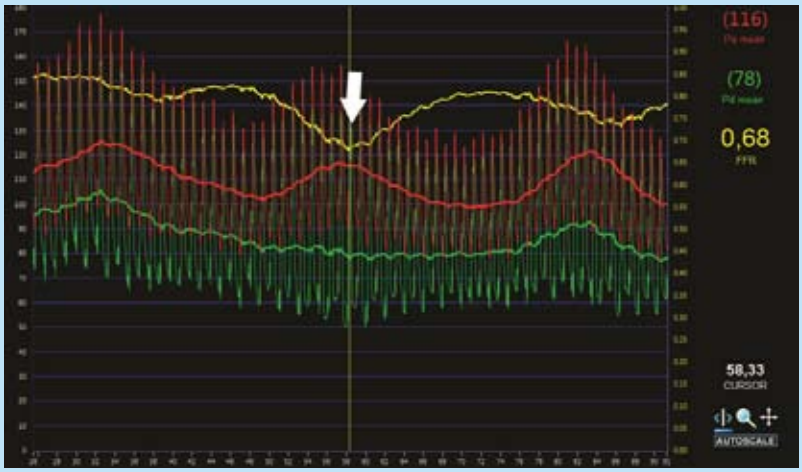


Figura 4: Registro de pressões e FFR durante hiperemia máxima. Vermelho: pressão aórtica instantânea e média. Verde: pressão distal instantânea e média. Amarelo: FFR. A seta indica a FFR mínima

### Conclusão:

A FFR é uma ferramenta útil para decidir sobre a revascularização de lesões angiograficamente moderadas ●

**Conflito de interes: None**

**Bibliografía recomendada:**

1. Wijns W, Kolh P, Danchin N, Di Mario C, Falk V, Folliguet T, Garg S, Huber K, James S, Knuuti J, Lopez-Sendon J, Marco J, Menicanti L, Ostojic M, Piepoli MF, Pirlet C, Pomar JL, Reifart N, Ribichini FL, Schalij MJ, Sergeant P, Serruys PW, Silber S, Sousa Uva M, Taggart D, Vahanian A, Auricchio A, Bax J, Ceconi C, Dean V, Filippatos G, Funck-Brentano C, Hobbs R, Kearney P, McDonagh T, Popescu BA, Reiner Z, Sechtem U, Sirnes PA, Tendera M, Vardas PE, Widimsky P, Alfieri O, Dunning J, Elia S, Kappetein P, Lockowandt U, Sarris G, Vouhe P, von Segesser L, Agewall S, Aladashvili A, Alexopoulos D, Antunes MJ, Atalar E, Brutel de la Riviere A, Doganov A, Eha J, Fajadet J, Ferreira R, Garot J, Halcox J, Hasin Y, Janssens S, Kervinen K, Laufer G, Legrand V, Nashef SA, Neumann FJ, Niemela K, Nihoyannopoulos P, Noc M, Piek JJ, Pirk J, Rozenman Y, Sabate M, Starc R, Thielmann M, Wheatley DJ, Windecker S, Zembala M. Guidelines on myocardial revascularization: The task force on myocardial revascularization of the european society of cardiology (esc) and the european association for cardio-thoracic surgery (eacts). Eur Heart J. 2010
2. Hein RE, J. Klauss, V. Intracoronary pressure and thermodilution measurements. In: Escaned J, Serruys PW, eds. Coronary stenosis imaging, structure and physiology. PCR Publishing; 2010.
3. Sharif F, Trana C, Muller O, De Bruyne B. Practical tips and tricks for the measurement of fractional flow reserve. Catheter Cardiovasc Interv. 2010;76:978-985

## NOVIDADES BIBLIOGRÁFICAS

Dr. Maximiliano Rossi. Instituto Cardiovascular de Rosario. Argentina

# Incidência e preditores de mortalidade precoce e tardia após o implante valvular aórtico percutâneo em 663 pacientes com estenose aórtica severa

Corrado Tamburino, MD, PhD; Davide Capodanno, MD; Angelo Ramondo, MD; Anna Sonia Petronio, MD; Federica Ettori, MD; Gennaro Santoro, MD; Silvio Klugmann, MD; Francesco Bedogni, MD; Francesco Maisano, MD; Antonio Marzocchi, MD; Arnaldo Poli, MD; David Antoniucci, MD; Massimo Napodano, MD; Marco de Carlo, MD, PhD; Claudia Fiorina, MD; Gian Paolo Ussia, MD.
*Circulation. 2011;123:299-308*

Na atualidade o Implante Valvular Aórtico Percutâneo (TAVI) é uma alternativa à cirurgia convencional no tratamento de pacientes com estenose aórtica severa sintomática e contraindicação cirúrgica ou risco cirúrgico elevado. Neste registro multicêntrico foram avaliados a incidência e os preditores de mortalidade precoce e tardia, após o TAVI com a terceira geração de prótese aórtica CoreValve®.

Entre junho de 2007 e dezembro de 2009 em 14 centros italianos, foram incluídos 663 pacientes consecutivos com estenose aórtica severa sintomática que foram submetidos à TAVI. A elegibilidade para o implante foi determinada por uma equipe local multidiciplinar (Cardiologista, Cirurgião Cardíaco e Anestesista). O acompanhamento clínico de 1 ano foi possível em 94% da população, e a média foi de 19±6 meses; a média de idade foi de 81±7,3 anos e a

## ATUALIDADES DE A INDÚSTRIA

Este é um espaço comercial. Os anúncios são responsabilidade da empresa patrocinadora.

## NOVIDADES BIBLIOGRÁFICAS

predição de mortalidade por EuroScore logístico média foi de 23±13,7%; 71,5% dos pacientes estavam na CF III-IV.

O procedimento foi bem sucedido em 98% dos casos. A mortalidade durante o procedimento foi de 0,9% e a incidência de MACCE de 2,1%. Em 2% dos pacientes houve uma complicação maior do acesso vascular. Foi necessário implantar um marca-passo definitivo em 16,6% dos pacientes após 2 semanas e em 17,4% após um mês.

A mortalidade foi de 5,4% após 30 dias; 12,2% após 6 meses e 15% após 1 ano, e a incidência de MACCE foi de 6,4 após 1 mês, 14% após 6 meses e 16,6% após 1 ano. Não houve mudanças significativas no gradiente pico e médio entre o acompanhamento ecocardiográfico após 1 mês e 1 ano (18,7±7,6 vs. 18,3±7,8; p=0,62).

Os preditores independentes de mortalidade após 30 dias identificados foram necessidade de conversão para cirurgia aberta, tamponamento cardíaco, complicação > do acesso vascular, Fração de Ejeção < 40%, valvuloplastia com balão prévia e DBT. Entre os 30 dias e 1 ano, os preditores independentes foram ACV prévio, leak paravalvular após o procedimento ≥2, edema agudo de pulmão prévio e insuficiência renal.

Os autores concluíram que o TAVI com CoreValve® em pacientes com estenose aórtica severa sintomática com alto risco cirúrgico mostrou um benefício clínico e hemodinâmico precoce que persistiu no seguimento afastado. A mortalidade após 30 dias está fortemente associada às complicações do procedimento e a mortalidade tardia (entre 1 mês e 1 ano); também foi associada à insuficiência aórtica paravalvular moderada ou severa pós-procedimento e às comorbidades do paciente (doença vascular cerebral, insuficiência renal crônica e insuficiência cardíaca) ●

Conflito de interes: None

## ATUALIDADES DE A INDÚSTRIA

Este é um espaço comercial. Os anúncios são responsabilidade da empresa patrocinadora.

ENTREVISTA COM OS ESPECIALISTAS

Entrevista com Dr. Luiz A. Mattos

# Terapia coadjuvante em angioplastia coronária

//
**Dr. Luiz A. Mattos**
Chefe de Pesquisa Cardiologia Invasiva
Instituto Dante Pazzanese de Cardiologia, São Paulo, SP, Brasil

**1- O senhor indicaria a todos os pacientes ou a algum grupo em especial a antiagregação plaquetária tripla com AAS, Clopidogrel e Cilostazol pós-ATC primária?**

Os objetivos da prescrição da terapia antiplaquetária tríplice estão direcionados para elevar a segurança tardia (redução das taxas de trombose) ou a eficácia (elevar a durabilidade tardia reduzindo as taxas de reestenose). Existem evidencias de obtenção destes dois objetivos em ensaios e registros prévios, contudo ainda necesitamos dos resultados de pesquisas mais robustas, que agregem uma randomização com placebo (ausente até o momento), com estrito método de intenção de tratamento e com longevidade da prescrição de até 9 meses, relacionada ao Cilostazol. Os pacientes que podem ser beneficiados são aqueles submetidos ao implante de stents farmacológicos na vigencia do infarto agudo do miocardio (redução da trombose) ou os diabéticos (redução da reestenose). Neste momento, com os resultados já apresentados, ainda não recomendaría a sua prescrição de um modo rotineiro.

**2- O senhor utilizaria inibidores da glicoproteína IIb/IIIa em todos os pacientes? No caso de ocorrer o fenômeno de *não-reflow*, o senhor preferiria indicar Abciximab ou Bivalirudina como antiagregante plaquetário de urgência?**

Uma pergunta com duas respostas: a: não; b: o Abciximab acumula uma maior experiencia e evidencia de resultados na comparação com a Bivalurudina, salientando que o ultimo medicamento, não foi amplamente testado neste cenário adverso. Contudo, sempre será mais efetivo prevenir do que remediar, como diz o ditado. Diante de cenários de maior adversidade clínica (diabéticos e expressiva àrea de miocardio em risco) asociado a alta carga trombótica, será mais prudente a sua prescrição no inicio do procedimento, prévio a manipulação invasiva do vaso-alvo. Mesmo com estes cuidados, cerca de 10-15% podem desenvolver o fenómeno de "*slow-no-reflow*", que deverá então ser debelado com aspiração manual, farmacología sistémica e adenosina intracoronária.

## ENTREVISTA COM OS ESPECIALISTAS

**3- Em quais casos o senhor adicionaria trombaspiração, trombectomia ou sistema de proteção distal à terapia coadjuvante durante a angioplastia primária com implante de stent?**

O ensaio randomizado TAPAS promoveu a recomendação "IIa - B" (a maioria das evidencias recomenda-o positivamente) para a aplicação deste dispositivo em infartados submetidos a ICP primária, ao demonstrar redução de eventos graves ao final de 1 ano. Contudo este ensaio não efetivou análise de subgrupos, com o objetivo de estratificar eventualmente, pacientes com maior ou menor benefício da sua utilização. Sendo assim, o correto seria prescrever para todos os pacientes. Contudo, não considero que estejam comprovados os beneficios em todos as variáveis angiográficas que nos deparamos na prática clínica, como por exemplo, vaso-alvo com fluxo TIMI >1, recuperação rápida do fluxo anterógrado somente com a passagem do fio-guia, oclusões distais, presença de múltiplas lesões no mesmo vaso-alvo, calcificação e tortuosidade presente, bifurcações coronárias na vigencia do infarto. O único estudo favorável não apresenta resultados de modo vertical e detalhado mas sim amplo e horizontal. Acredito que evidencias futuras deverão esclarecer esta controversia.

**4- Que terapia coadjuvante o senhor utilizaria em pacientes octogenários com infarto agudo de miocárdio?**

A mesma recomendada para os demais, qual seja, AAS 300 mg associado ao Clopidogrel 600 mg, ambos de ingestão oral, na admissão hospitalar e heparina não-fracionada (70-100 UI/KG) intravenosa na vigencia do procedimento. Após, manutenção apenas com 75 mg/VO de Clopidogrel e 100 mg/VO de AAS. Esta semana foi aprovado a utilização do Ticagrelor em alguns países europeus, justamente, nas síndromes coronárias agudas e efetivação da intervenção coronária emergencial.

**5- Ainda há margem para continuar estudando a angioplastia facilitada?**

Sim, sendo denominada, no momento como "estratégia fármaco-invasiva", e em pesquisa ativa, representada pelo ensaio multicentrico e mundial "STREAM", em fase de recrutamento, sob a gerencia do Prof. F. Van de Werf (Bélgica). A dúvida persistente, não respondida pelos ensaios ASSENT-4 PCI e FINESSE, está focada nos pacientes submetidos a transferencia ou retardo de outra motivação, entre centros primários e terciários, local então da efetivação da ICP emergencial. A dúvida, motivação do ensaio citado, é o benefício ou não, da efetivação da ICP, no retardo temporal compreendido entre 30 minutos até 3 horas após administração de fibrinolíticos específicos (tenecteplase). No periodo acima de 3 horas até 72 horas, as evidencias são múltiplas e favoráveis a prescrição da ICP, elencadas por diversos ensaios controlados. A futura recomendação, somente após os resultados de ensaios como este citado.

## ENTREVISTA COM OS ESPECIALISTAS

**6- O senhor possui experiência com infusão de células progenitoras na angioplastia primária? Qual é a sua opinião?**

No momento, diante das evidencias apresentadas, em nenhum infartado submetido a ICP primária, somente se inclusos em protocolos de pesquisa dedicados ●

Conflito de interés: None

Gostaríamos de conhecer a sua opinião sobre os artigos comentados neste número.

Escreva para: **proeducar@solaci.org**

**SOLACI '11**
SANTIAGO DE CHILE

**Actividad pre-congreso**
2 de Agosto de 2011

**II Curso "José Gabay" para Intervencionistas en Entrenamiento de ProEducar-SOLACI**

**Director: Dr. Hugo F. Londero - Directores asociados: Dr. Ari Mandil y Dr. Leandro I. Lasave**

**Concurso sobre uso de las Redes Sociales en Cardiología Intervencionista**

*Estamos invitándolos a enviar proyectos que se basen en la aplicación de las Redes Sociales más conocidas a la Cardiología Intervencionista. Este proyecto deberá estar estructurado de la siguiente manera para su consideración:*

- *Introducción sobre el objetivo del trabajo*
- *Aplicabilidad del proyecto*
- *Implementación*
- *Herramientas para el control del contenido*

*El autor ganador obtendrá el viaje a un congreso internacional*

**Concurso de Casos para Discusión**

*Los invitamos a enviar casos en los que se utilizó una técnica innovadora, se abordaron situaciones clínicas o anatómicas no habituales o se encontró solución a una complicación en las áreas de* **1) Diagnóstico por imágenes en Cardiología Intervencionista 2) Lesiones de tronco Coronaria Izquierda y Bifurcaciones 3) Tratamiento Endoluminal de las Valvulopatías y 4) IAM, Acceso Radial y otros.**

*El autor principal de los casos seleccionados obtendrá la inscripción al Congreso, el viaje en clase económica y la estadía durante los días del Congreso*

Abbott Vascular
Este curso es posible gracias al aporte educativo irrestricto de Abbott Vascular

Ver requisitos, forma de envío, bases y condiciones en la web del congreso SOLACI 2011

**www.solacicongress.com**