PROEDUCAR
SOCIEDAD LATINOAMERICANA DE CARDIOLOGIA INTERVENCIONISTA

ABRIL 2012
//
Número 74

Director del Programa ProEducar:
Dr. Hugo F. Londero

Director Boletín Educativo:
Dr. Leandro I. Lasave

Comité Editorial
Dr. Darío Echeverri
Dr. Ricardo Lluberas
Dr. Felipe Heusser
Dr. Ari Mandil
Dr. Aníbal Damonte
Dr. Leandro Martínez Riera
Dr. Marco Wainstein
Dr. Luis Virgen
Dr. Dimytri A. Siqueira
Dr. Juan Simón Muñoz
Dr. José C. Faria García

Secretaria: Marisa Desiervi
Diseño Gráfico Florencia Álvarez

CONTENIDO

EDITORIAL:
Dr. Felipe Heusser ..... 02 VER

REVISIÓN DE TEMAS DE INTERÉS:
Intervenciones Coronarias: Dr. Marcelo Betinotti
"Angioplastia post trombolíticos"..... 03 VER

Imágenes no invasivas: Dr. Gabriel Maluenda
"En qué situaciones la angiotomografía cardíaca puede auxiliar al cardiólogo intervencionista" ..... 07 VER

ACTUALIDADES DE LA INDUSTRIA: ..... 11 VER

CASO CLÍNICO:
Dr. Leandro I. Lasave
"Reestenosis muy tardía vs. neoaterosclerosis en stent metálico. Evaluación con angiotomografía y ultrasonido intracoronario" ..... 12 VER

NOVEDADES BIBLIOGRÁFICAS:
Dr. Bruno Migueletto
"Evaluación con ultrasonido intracoronario del área luminal intrastent y su impacto sobre la reestenosis y los eventos adversos en 403 pacientes con lesión del tronco de la coronaria izquierda no protegido" ..... 15 VER

ACTUALIDADES DE LA INDUSTRIA: ..... 16 VER

INTERROGANDO A LOS EXPERTOS
Entrevista al Dr. Costantino R. Costantini / Dr. Zanuttini
"Uso actual del ultrasonido intracoronario" ..... 17 VER

Número de edición: Número 74 | **Fecha de edición:** Abril 2012
Directores responsables: Dr. Hugo F. Londero.
Propietario: SOLACI - Sociedad Latinoamericana de Cardiología Intervencionista AC
Domicilio legal: A.Alsina 2653 2H, Buenos Aires, Argentina.
"Se prohibe la reproducción total o parcial del contenido de este boletín, si no se cita la fuente".
Registro propiedad intelectual: 829084

EDITORIAL: Dr. Felipe Heusser

//
Dr. Felipe Heusser
Hospital Clínico / Facultad de Medicina, Pontificia Universidad Católica de Chile

Estimados colegas:

Con gusto los invito a revisar este nuevo número del **Boletín ProEducar de SOLACI,** que trae temas de gran interés en intervencionismo cardiovascular en general y coronario en particular.

En primer lugar, destaco en este boletín el artículo de revisión del Dr. Marcelo Betinotti sobre angioplastia coronaria post trombolíticos, un cuadro frecuente en los centros donde se realiza intervencionismo coronario que reciben pacientes con eventos coronarios agudos tratados inicialmente con fibrinolíticos en lugares que no disponen de angioplastia primaria. Sobre este tema hay un número significativo de estudios colaborativos en los últimos 8 años que nos permiten hoy tratar mejor a estos pacientes. Destaco también el artículo del Dr. Gabriel Maluenda, quien nos presenta una completa revisión sobre el rol de la angiotomografía cardiaca como apoyo para el cardiólogo intervencionista, tanto en el diagnóstico de enfermedad coronaria como para planificar el tratamiento angioplástico. En este artículo se recalca también el rol fundamental que hoy tiene esta técnica radiológica en el estudio y planificación de instalación de válvula aórtica por vía percutánea.

Al leer este número del boletín encontrarán también tratado desde diversos ángulos el tema del ultrasonido coronario. Es así como hallarán en la sección "Interrogando a Expertos" la entrevista al Dr. Costantino R. Costantini sobre este tema. Por otra parte en la "Novedades Bibliográficas" encontrarán la revisión que hace el Dr. Migueletto de un artículo publicado recientemente por Kang y colaboradores sobre su experiencia con ultrasonido intracoronario en la evaluación del área luminal intrastent y su impacto en reestenosis. Finalmente, el caso clínico de este boletín también se refiere al uso de esta técnica diagnóstica, al igual que la angiotomografía, en el diagnóstico diferencial de reestenosis coronaria tardía versus neoarteroesclerosis.

Espero que este nuevo boletín de ProEducar de SOLACI les sea de interés y que contribuya en el continuo esfuerzo que hacemos como médicos y cardiólogos intervencionistas en lograr mejores tratamientos para nuestros pacientes.

Dr. Felipe Heusser

REVISIÓN DE TEMAS DE INTERÉS

Intervenciones Coronarias
Angioplastia post trombolíticos

//
Dr. Marcelo O. Bettinotti
Jefe Servicio de Hemodinamia y Cardiología Intervencionista
Sanatorio Güemes, Buenos Aires, Argentina

Estado actual de la Angioplastia post-trombolíticos

Hoy la angioplastia primaria es el gold standard de la reperfusión en los pacientes con síndrome coronario agudo con supradesnivel del ST (SCAST), cuando se puede realizar dentro de las primeras horas de los síntomas. Sin embargo muchos pacientes se presentan en centros imposibilitados de efectuar angioplastia (ATC) primaria y con demoras para ser trasladados dentro de los tiempos recomendados por la guías, por lo que requieren comenzar con la terapéutica trombolítica.

Post infusión, la terapéutica de reperfusión mecánica engloba a dos grupos en la etapa temprana: la **ATC de rescate**, cuando no se ha logrado reperfusión o la llamada: **ATC de rutina o Inmediata**, realizada luego de una reperfusión trombolítica exitosa.

ATC de rescate

Múltiples registros en la década de los 80 y principios de los 90, presentaban resultados poco alentadores incluso en estudios randomizados, variados factores incidían negativamente; principalmente la ausencia del uso de stent, asociado a otros, como la carencia de una efectiva terapia antiagregante. Recién en el año 2004 y 2005 se publican los resultados del Merlin trial y el REACT trial, que demuestran, con evidencia científica una realidad clínica.

El REACT trial compara, la angioplastia de rescate (uso de stent en el 88% de los casos) vs tratamiento médico o reinfusión de trombolíticos. El grupo ATC logra una disminución en el 50% de los eventos combinados sobre ambos grupos (IAM, muerte, ACV e IC) ($p: < 0.05$).

Si bien esta terapéutica nunca dejó de ser utilizada o considerada, es a partir de esta publicación que se ha instaurado como un criterio clase I A, en las guías AHA/ACC y europeas.

ATC de rutina post fibrinolíticos

Breve reseña histórica:

A fines de los 80 se presentaron tres trabajos randomizados: TAMI I, TIMI II A y ECSG, con más de 350 pacientes por trial; que demostraron, que la angioplastia con balón realizada en forma rutinaria o inmediata, dentro de las primeras horas (< 2 hs.) post trombolíticos, no era mejor o inclusive era peor, que la conducta conservadora o standard (intervención en caso de: reisquemia, reinfarto, presencia de IC o shock cardiogénico). Se observó menor mortalidad en el grupo de la rama conservadora, en todos los estudios.

La evidencia en la era pre-stent nos guió mucho tiempo después, ya dentro de la era stent.

REVISIÓN DE TEMAS DE INTERÉS

Las guías ACC/AHA del 2007 postulaban que la estrategia de realizar ATC ante la falla en la reperfusión en ausencia de shock cardiogénico, podría ser razonable efectuarla en pacientes de moderado o alto riesgo, pero sus beneficios y riesgos no han sido bien establecidos." (Clase IIb, Nivel de Evidencia:C).

Una estrategia invasiva precoz después del tratamiento fibrinolítico en pacientes con IAM, logra una rápida estabilización de la lesión culpable, que de lo contrario podrían desarrollar eventos isquémicos recurrentes. Además, se restaura el flujo coronario en pacientes con la arteria ocluida, que no siempre son fácilmente identificables sobre la base de los síntomas y los cambios del segmento ST.

Respecto a las evidencias de ATC inmediata o de rutina post-trombolíticos, en la era stent y con una terapéutica médica más actualizada, con estudios más recientes, no se ha logrado establecer definitivamente, que esta modalidad terapéutica sea beneficiosa respecto de la estrategia standard, con poder estadístico de seguridad y eficacia.

Esta recomendación refleja la ausencia de una reducción significativa en cuanto a criterios "duros" de valoración, como muerte o reinfarto en ninguno de los ensayos y la preocupación sobre un mayor riesgo de hemorragia, planteadas por los ensayos anteriores con la estrategia de "ATC facilitada".

Estado actual

En el año 2009 el Dr. Cantor y col publican los resultados del TRANSFER TRIAL, con un total de 1059 pacientes. Se incluyeron pacientes de centros que efectuaban solo terapia trombolítica y luego de ello, fueron randomizados a: terapéutica standard (incluida la **ATC de rescate** o la angiografía diferida) o a una estrategia de transferir inmediatamente, dentro de las 6 hs., post infusión, a un centro para efectuar ATC inmediata.

Todos los pacientes habían recibido: aspirina, tenecteplase, heparina o enoxaheparina; concomitantemente con clopidogrel. El punto final primario fue compuesto por: muerte, reinfarto, isquemia recurrente, nueva IC o presencia de shock, dentro de los 30 días.

Los resultados arrojaron que el 88,7% de los pacientes asignados a terapia standard fueron intervenidos a una media de 32,5 hs. y el 98,5% del grupo de intervención inmediata con una media de 2,8 hs., luego de la randomización.

A los 30 días, el punto final primario fue del 11.0 % para el grupo de intervención inmediata vs 17,2% para terapia standard (RR 0,64; IC 95%, 0,47-0,87; P= 0,004). El 34,9% del grupo standard fue intervenido dentro de las 12 hs (más del 70% como rescate). En el 98% de ambos grupos, se utilizó stent. En más del 80% de ambos grupos se utilizó IG IIb/ IIIa. No hubo diferencias significativas de sangrado mayor, entre ambos grupos.

De los puntos finales primarios, la isquemia recurrente presentó significancia estadísticamente significativa (p = 0,003), al igual que la presencia de nueva IC (p= 0,04). Sin embargo los puntos de muerte y relAM, no arrojan diferencias significativas.

En un reciente meta análisis publicado por Borgia F.

REVISIÓN DE TEMAS DE INTERÉS

y col., se englobaron siete trials randomizados, de intervención inmediata vs standard, que incluyeron 2961 pacientes (Tabla 1).

Tabla I

Estudio (año)	Criterio de Inclusión	Estrategia (ptes.)
CARESS-IN-AMI (2008)	SCACSST con síntomas <12 hs. Alto riesgo	Standard (301), Inmediata (299)
GRACIA-1 (2004)	SCACSST con síntomas <12 hs.	Standard (251), Inmediata (248)
CAPITAL-AMI	SCACSST con síntomas <6 hs. Alto riesgo	Standard (84), Inmediata (86)
SIAM-III (2003)	SCACSST con síntomas <12 hs.	Standard (81), Inmediata (82)
TRANSFER-AMI (2009)	SCACSST con síntomas <12 hs. Alto riesgo	Standard (522), Inmediata (537)
WEST (2006)	SCACSST con síntomas <6 hs.	Standard (100), Inmediata (104)
NORDISTEMI (2010)	SCACSST con síntomas <6 hs.	Standard (132), Inmediata (134)

No revelaron diferencias significativas en la incidencia de muerte a 30 días. La intervención inmediata redujo la tasa de relAM (OR: 0,55, IC 95% 0.36–0.82; P = 0.003) y en el punto final combinado de muerte/relAM, se observó una diferencia estadísticamente significativa a favor de Inmediata. (OR: 0.65,IC 95% 0.49–0.88;P= 0.004), como también en la isquemia recurrente (OR: 0.25,IC 95% 0.13–0.49; P < 0.001) a los 30 días de seguimiento. No se observaron diferencias en el sangrado mayor o ACV.

Los beneficios de la intervención inmediata se mantuvieron a los 6 y 12 meses, con persistencia de las diferencias significativas para relAM (p=0,01) y la combinación de muerte/relAM (p=0,03). (Tabla 2). Este meta-análisis demuestra que la referencia inmediata con intervención, en pacientes sometidos a terapia lítica, produce una reducción significativa de la tasa de reinfarto, isquemia recurrente y del punto combinado de muerte/ reinfarto dentro del primer mes, los cuales se prolongan a los 6 meses y 1 año. Esta estrategia no presentó un aumento en el riesgo de sangrado o ACV.

Estos resultados avalan la implementación de una terapéutica precoz luego de una terapia lítica, con el objetivo de reducir la tasa de reinfarto y reisquemia en pacientes de alto riesgo, sin por ese motivo aumentar las complicaciones de sangrado y ACV. El uso de stent ha demostrado que la apertura definitiva precoz evita, luego de una apertura con trombolíticos, una intervención más tardía, pero ya ante la presencia de otras complicaciones graves (IC, reinfarto, reisquemia, shock, etc.).

Hoy las guías del ACC/AHA del 2009 postulan en pacientes considerados de alto riesgo post infusión de trombolíticos: "… la transferencia, lo más pronto posible, a un centro con capacidad para ATC.Esta se puede realizar cuando sea necesario o como una estrategia farmacoinvasiva (clase IIa, nivel de evidencia B)".

TABLA 2: Muerte – RelAM, 6 -12 meses

Estudio (año)	O.R. (IC)
CARESS-IN-AMI (2008)	1,09(0,63-1,87)
GRACIA-1 (2004)	0,56(0,30-1,05)
CAPITAL-AMI	0,47(0,19-1,18)
SIAM-III (2003)	0,50(0,18-1,43)
TRANSFER-AMI (2009)	0,87(0,59-1,30)
NORDISTEMI (2010)	0,40(0,16-1,01)
TOTAL	**0,71(0,52-0,97)**

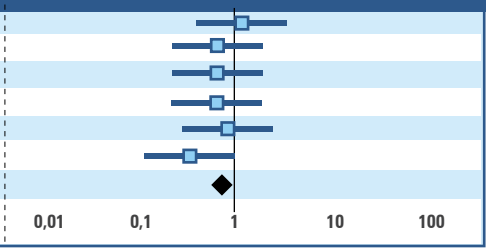

Sin embargo en el 2010, las guías Europeas, postulan: "… la ATC de rutina está indicada luego de una terapia exitosa con fibrinolíticos dentro de las 24 hs", y ha sido catalogada como clase I con nivel de evidencia A.

REVISIÓN DE TEMAS DE INTERÉS

En definitiva, se debe considerar, que todos los pacientes que reciben fibrinolíticos deben ser trasladados urgentemente a centros con factibilidad de angioplastia, permitiendo, de este modo, intervenir muy precozmente en quienes no reperfundieron, y detectar pacientes con reperfusión dudosa. En aquellos reperfundidos la angioplastia inmediata o de rutina, logra una menor tasa de reinfarto, IC y eventos isquémicos. En este último grupo, una vez arribado al centro de mayor complejidad, se postularan tiempos menos urgentes. Han demostrado ser seguros y eficaces, aquellos que van desde las 6 hs. y no más allá de las 24 horas, post infusión.

Conflicto de interés: Ninguno

Referencias

Rescue angioplasty after failed thrombolytic therapy for acute myocardial infarction. Gershlick AH, Stephens-Lloyd A, Hughes S, Abrams KR, Stevens SE, Uren NG, de Belder A, Davis J, Pitt M, Banning A, Baumbach A, Shiu MF, Schofield P, Dawkins KD, Henderson RA, Oldroyd KG, Wilcox R; REACT Trial Investigators.N Engl J Med. 2005 Dec 29;353(26):2758-68.

Antman EM, Hand M, Armstrong PW,et al. 2007 focused update of the ACC/AHA2004 guidelines for the management ofpatients with ST-elevation myocardial infarction:a report of the American College of Cardiology/American Heart Association Task Force on Practice Guidelines. J Am Coll Cardiol 2008;51:210-47. [Erratum, J Am Coll Cardiol 2008;51:977.]

Fernandez-Avilés F, Alonso JJ, Castro-Beiras A, et al. Routine invasive strategy within 24 hours of thrombolysis versus ischaemia-guided conservative approach for acute myocardial infarction with STsegment elevation (GRACIA-1): a randomised controlled trial. Lancet 2004;364: 1045-53.

Le May MR, Wells GA, Labinaz M, et al. Combined angioplasty and pharmacological intervention versus thrombolysis alone in acute myocardial infarction (CAPITAL AMI study). J Am Coll Cardiol 2005;46:417-24.

Armstrong PW, WEST Steering Committee. A comparison of pharmacologic therapy with/without timely coronary intervention vs. primary percutaneous intervention
early after ST-elevation myocardial infarction: the WEST (Which Early
ST-elevation myocardial infarction Therapy)study. Eur Heart J 2006;27:1530-8.

Cantor WJ, Fitchett D, Borgundvaag B, Ducas J, Heffernan M, Cohen EA,Morrison LJ, Langer A, Dzavik V, Mehta SR, Lazzam C, Schwartz B,Casanova A, Goodman SG. Routine early angioplasty after fibrinolysis for acute myocardial infarction. N Engl J Med 2009;360:2705–2718.
Borgia F, Goodman SG, Halvorsen S, Cantor WJ, Piscione F, Le May MR, Fernández-Avilés F, Sánchez PL, Dimopoulos K, Scheller B, Armstrong PW, Di Mario C. Early routine percutaneous coronary intervention after fibrinolysis vs. standard therapy in ST-segment elevation myocardial infarction: a meta-analysis. Eur Heart J. 2010 Sep;31(17):2156-69.

2009 Focused Updates: ACC/AHA Guidelines for the Management of Patients With ST-Elevation Myocardial Infarction (Updating the 2004 Guideline and 2009 Focused Updates: ACC/AHA Guidelines for the Management of Patients. J. Am. Coll. Cardiol. 2009;54;2205-2241
Guidelines on myocardial revascularization. Eur Heart J. 2010 Oct;31(20):2501-55.

REVISIÓN DE TEMAS DE INTERÉS

Imágenes no invasivas

¿En qué situaciones la angiotomografía cardíaca puede auxiliar al cardiólogo intervencionista?"

//
Dr. Gabriel Maluenda
Washington Hospital Center, Washington DC, USA

Introducción

Importantes avances en la angio-tomografía cardiaca (CTA), particularmente las actuales generaciones de 256-detectores, han mejorado sustancialmente la capacidad diagnóstica de esta tecnología. Nuevos avances han permitido reducciones sustanciales en las dosis de radiación, manteniendo imágenes de alta calidad. Las generaciones de 16–64 detectores han mostrado especificidades diagnosticas que superan el 90%, ofreciendo así la CTA una capacidad de descartar enfermedad coronaria (EC) obstructiva de alta certeza, dando valores predictivos negativos >95%[1].

Sin embargo las aplicaciones de la CTA no se restringen solo a territorios coronarios, y en particular su empleo ha sido esencial para el desarrollo de programas de intervenciones estructurales cardíacas, especialmente el de los implantes valvulares percutáneos[2].

En la presente revisión discutiremos el rol actual de la CTA para el intervencionista cardíaco, con especial énfasis en avances y nuevas aplicaciones para intervenciones coronarias y estructurales cardíacas.

Indicaciones Apropiadas y Requerimientos técnicos
Los "criterios apropiados para uso de tomografía computada cardiaca" fueron publicados el año 2010 en un documento de consenso de múltiples sociedades[3]. En dicho consenso se pone énfasis en la valoración de riesgo/beneficio de estudio por CTA, considerándose 'inapropiada' aquellas situaciones en las cuales la CTA podría ser potencialmente dañina y encarecer los costos, y 'apropiada' cuando la CTA podría mejorar el manejo y resultados de los pacientes.

Los requerimientos técnicos incluyen: scanner multi-cortes equipados con 64 detectores o más, resolución espacial sub-milimétrica, y tiempo de rotación del 'gantry' no superior a 420 milisegundos[3]. Los pacientes candidatos a CTA deben cumplir los siguiente requisitos: frecuencia cardiaca y ritmo regular adecuado para resolución temporal de equipo disponible, índice de masa corporal <40 kg/m^2 y poseer una función renal normal[3].

Debido al alto valor predictivo negativo de esta técnica, la indicación más clara y aceptada hoy en día es para tamizaje negativo de pacientes sintomáticos, que tiene una probabilidad "pre-test" intermedia o baja para enfermedad coronaria (riesgo <90%). Esta prueba diagnóstica es particularmente útil cuando el ECG es no-interpretable o el paciente no puede ejercitarse. La CTA es considerada apropiada también en otros escenarios clínicos como se describe en detalle en dicho artículo[3].

REVISIÓN DE TEMAS DE INTERÉS

Planificación de intervenciones coronarias

La CTA permite adelantar importantes aspectos a una posible intervención en términos de las dimensiones del vaso, largo de lesión, composición de la misma y tipo de remodelado del vaso, características que pueden influir la estrategia de tratamiento. Sin embargo, la CTA ha demostrado particular valor en planificación de oclusiones coronarias crónicas (OCC), tema que desarrollamos a continuación.

Rol de la CTA en la oclusión coronaria crónica

Cuando se interviene una OCC, la primera interrogante a responder es acerca del riego/beneficio que justifica o no el procedimiento. La CTA ha demostrado ser de gran utilidad en la planificación de la intervención, predicción de resultados, prevención de complicaciones, reducción de tiempo de procedimiento, contraste/radiación[4,5], además de permitir integración de imágenes 3D que facilitan la intervención. Diferentes estudios han validado los siguientes predictores tomográficos como adversos para una intervención percutánea en OCC: 1) largo de oclusión >15 mm, 2) grado de calcificación severa en segmento ocluido, 3) y morfología de punto de entrada, especialmente si está calcificado en forma severa[5]. De vital importancia es también la valoración del lecho distal, a fin de identificar previo a la intervención el tamaño y distribución de vasos distales. Simplificando el abordaje, justificada la intervención desde el punto de vista clínico, la CTA debería responder las siguientes interrogantes a fin de decidir y planificar apropiadamente el procedimiento: largo del segmento ocluido, severidad de calcificación del mismo, morfología del punto de entrada y características del lecho distal.

En forma adicional la CTA permite simular la mejor proyección de trabajo. Usando los ramos laterales como referencias, imágenes tomográficas tridimensionales pueden ser integradas y superpuestas a angiografía con la ayuda de sofisticados sistemas computacionales, los que pueden servir de guía para dichas intervenciones (Figura 1).

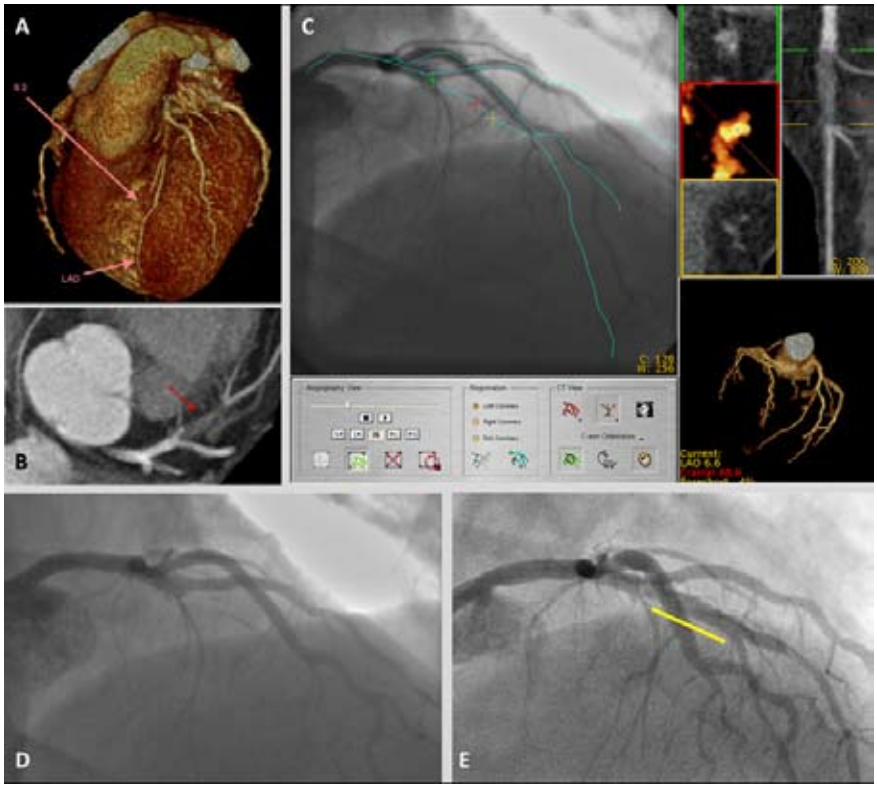

Figura 1
Oclusión crónica de arteria descendente anterior abordada con angio-tomografía cardiaca y reconstrucción 3D integrada a angiografía tradicional

La presencia de una lesión corta, no calcificada es identificada por CTA en segmento proximal de arteria descendente anterior (A, reconstrucción 3D; B, imagen axial). Las imágenes obtenidas por CTA son sobrepuestas a angiografía a través de aplicación computacional que permite integración a tiempo real de ambas imágenes (C, Shina system, Caesarea, Israel). Visión angiográfica inicial y resultado tras implante de stent-medicado corto en segmento proximal de arteria descendente anterior (D y E, respectivamente).

REVISIÓN DE TEMAS DE INTERÉS

Rol de la CTA en reemplazo valvular aórtico percutáneo

El vertiginoso desarrollo del reemplazo valvular aórtico percutáneo (RVAP) no habría sido posible sin la valiosa colaboración de la CTA. En la siguiente sección presentaremos las principales aplicaciones de esta técnica para una adecuada selección de casos, valoración de la vía de acceso y planificación del procedimiento en pacientes portadores de estenosis aórtica severa de alto riesgo quirúrgico.

Acceso ilio-femoral

Uno de los mayores desafíos al usar introductores vasculares de gran tamaño, requeridos para RVAP, es una detallada valoración del sistema arterial ilio-femoral, a fin de prevenir las temidas complicaciones vasculares. En efecto, las complicaciones vasculares asociadas al PARTNER 'trial' demostraron estar fuertemente vinculadas a muerte a corto y largo plazo[6].

Debido a que la función renal es una frecuente limitante de la cantidad de contraste que puede administrarse en estos pacientes, nosotros hemos simplificado el estudio del sistema ilio-femoral – generalmente realizado inmediatamente después de estudio invasivo – con inyección de contraste a través de catéter de 'pigtail' 4F ubicado en aorta abdominal, por debajo de las arterial renales, con mezcla de 20cc contraste más 60cc de solución salina (en bolo), el cual se inyecta a 4cc/seg por 10 segundos[7].

A continuación deben ser valorados en forma metódica y detallada los diámetros arteriales mínimos obtenidos en cortes axiales totalmente perpendiculares a eje mayor de vaso. En forma adicional debe estudiarse el grado de calcificación y angulaciones/tortuosidad de los vasos.

Tamaño del anillo valvular aórtico

La CTA nos ha permitido entender mejor la conformación anatómica de la raíz aórtica, al proveer imágenes que pueden ser reconstruidas en diferentes ángulos y planos. De hecho el anillo aórtico tiene una conformación oval más que circular, como demostrado en estudios que comparan diferentes imágenes[8]. A diferencia del ecocardiograma transesofágico (ETE), que obtiene medición del diámetro del anillo en eje largo, la CTA permite obtener los diámetros del anillo en todas sus dimensiones, de modo que la medición de anillo por CTA suele ser 'sobreestimada' respecto a ETE. (Figura 2)

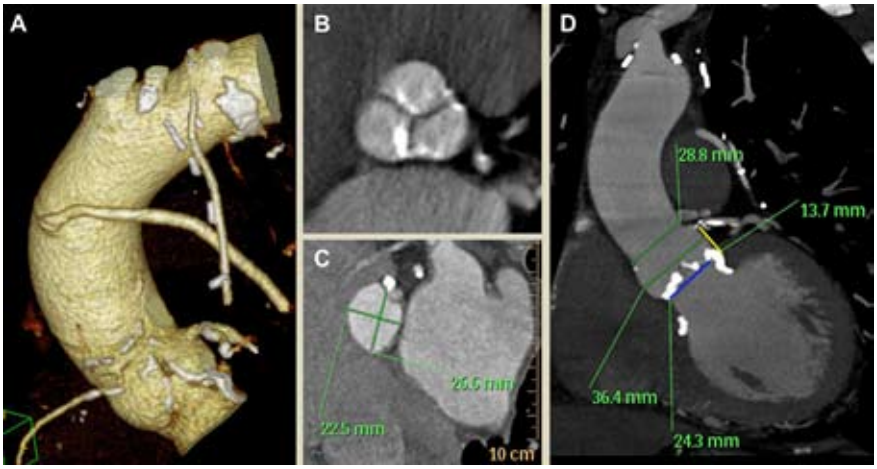

Figura 1
Analsis por angio-tomografía cardiaca de raiz aortica y aorta ascendente en paciente con estenosis aortica tricuspide severa.

Reconstrucción tomográfica 3D de raíz aórtica y aorta ascendente que demuestra orientación de plano valvular e injerto venoso a ramo marginal obtuso (abajo) y mamario interno a arteria descendente anterior (A). Imagen de CTA en corte axial a nivel de senos de Valsalva muestra la presencia de válvula aórtica tricúspide con moderada calcificación de sus velos (B). Imagen de CTA en corte axial a nivel de anillo valvular aórtico demuestra conformación oval del mismo, con dimensiones entre 22.5 y 26.6 mm (C). Corte sagital de raíz aórtica muestra dimensiones medidas de arriba hacia abajo: de unión sinotubular, senos de Valsalva, y anillo valvular (línea en azul) (D). Adicionalmente se dibuja la distancia desde el origen del tronco coronario izquierdo y el anillo valvular aórtico (línea en amarillo) (D).

REVISIÓN DE TEMAS DE INTERÉS

Sin embargo parece haber buena correlación entre el promedio de diámetro de anillo evaluado con CTA comparado con ETE[8].

Otras aplicaciones

En forma adicional la CTA nos permite valorar el arco y la raíz aórtica. Especial interés merece la valoración de la distancia entre el nacimiento de las coronarias y el anillo valvular, a fin de evaluar el riego de oclusión coronaria durante RVAP (Figura 2). Una distancia menor a 10mm es considerada de alto riesgo, especialmente en presencia de velos largos y con alto grado de calcificación[9]. La CTA nos permite además identificar la mejor proyección para implante/liberación de prótesis, la cual debe ser con haz de rayos-X emitidos en forma perpendicular a plano valvular, a fin de asegurar visualización tangencial de los 3 senos de Valsalva[10]. También se ha sugerido la utilidad de esta técnica en la planificación del acceso quirúrgico trans-apical en pacientes que tienen operación cardiaca previa.

Cabe destacar que el énfasis del estudio de pacientes con estenosis aórtica severa debe basarse en abordaje multidisciplinario, en cuyo sentido, imágenes de múltiples modalidades son esenciales, especialmente la apropiada integración de las imágenes obtenidas por ecocardiograma y CTA[11].

Conclusión

En resumen, la CTA es una herramienta diagnóstica de gran ayuda para el "tamizaje" negativo de pacientes con riesgo bajo/intermedio para enfermedad coronaria. La CTA es particularmente útil para planificación de oclusiones coronarias crónicas y resulta indispensable para estudio y planificación del RVAP.

Agradecimietos: especial agradecimiento al Sr. Nelson F. Puig, RCIS, quien generó imágenes de gran calidad para el presente artículo.
Conflicto de interés: ninguno

Referencias

1. Sun Z, Jiang W. Diagnostic value of multislice computed tomography angiography in coronary artery disease: a meta-analysis. Eur J Radiol 2006;60:279-86.

2. Leipsic J, Gurvitch R, Labounty TM, Min JK, Wood D, Johnson M, Ajlan AM, Wijesinghe N, Webb JG. Multidetector computed tomography in transcatheter aortic valve implantation. JACC Cardiovasc Imaging;4:416-29.

3. Taylor AJ, Cerqueira M, Hodgson JM, Mark D, Min J, O'Gara P, Rubin GD, Kramer CM, Berman D, Brown A, Chaudhry FA, Cury RC, Desai MY, Einstein AJ, Gomes AS, Harrington R, Hoffmann U, Khare R, Lesser J, McGann C, Rosenberg A, Schwartz R, Shelton M, Smetana GW, Smith SC, Jr. ACCF/SCCT/ACR/AHA/ASE/ASNC/NASCI/SCAI/SCMR 2010 appropriate use criteria for cardiac computed tomography. J Am Coll Cardiol;56:1864-94.

4. Mollet NR, Hoye A, Lemos PA, Cademartiri F, Sianos G, McFadden EP, Krestin GP, Serruys PW, de Feyter PJ. Value of preprocedure multislice computed tomographic coronary angiography to predict the outcome of percutaneous recanalization of chronic total occlusions. Am J Cardiol 2005;95:240-3.

REVISIÓN DE TEMAS DE INTERÉS

5. Garcia-Garcia HM, van Mieghem CA, Gonzalo N, Meijboom WB, Weustink AC, Onuma Y, Mollet NR, Schultz CJ, Meliga E, van der Ent M, Sianos G, Goedhart D, den Boer A, de Feyter P, Serruys PW. Computed tomography in total coronary occlusions (CTTO registry): radiation exposure and predictors of successful percutaneous intervention. EuroIntervention 2009;4:607-16.

6. Leon MB, Smith CR, Mack M, Miller DC, Moses JW, Svensson LG, Tuzcu EM, Webb JG, Fontana GP, Makkar RR, Brown DL, Block PC, Guyton RA, Pichard AD, Bavaria JE, Herrmann HC, Douglas PS, Petersen JL, Akin JJ, Anderson WN, Wang D, Pocock S. Transcatheter aortic-valve implantation for aortic stenosis in patients who cannot undergo surgery. N Engl J Med;363:1597-607.

7. Joshi SB, Mendoza DD, Steinberg DH, Goldstein MA, Lopez CF, Raizon A, Weissman G, Satler LF, Pichard AD, Weigold WG. Ultra-low-dose intra-arterial contrast injection for iliofemoral computed tomographic angiography. JACC Cardiovasc Imaging 2009;2:1404-11.

8. Tuzcu EM, Kapadia SR, Schoenhagen P. Multimodality quantitative imaging of aortic root for transcatheter aortic valve implantation: more complex than it appears. J Am Coll Cardiol;55:195-7.

9. Gurvitch R, Tay EL, Wijesinghe N, Ye J, Nietlispach F, Wood DA, Lichtenstein S, Cheung A, Webb JG. Transcatheter aortic valve implantation: Lessons from the learning curve of the first 270 high-risk patients. Catheter Cardiovasc Interv.

10. Kurra V, Kapadia SR, Tuzcu EM, Halliburton SS, Svensson L, Roselli EE, Schoenhagen P. Pre-procedural imaging of aortic root orientation and dimensions: comparison between X-ray angiographic planar imaging and 3-dimensional multidetector row computed tomography. JACC Cardiovasc Interv;3:105-13.

11. Delgado V, Schuijf JD, Bax JJ. Pre-operative aortic valve implantation evaluation: multimodality imaging. EuroIntervention;6 Suppl G:G38-47.

ACTUALIDADES DE LA INDUSTRIA

Este es un espacio comercial. Los anuncios son responsabilidad de la empresa patrocinante.

PRESENTACIÓN DE CASOS

Reestenosis muy tardía vs. neoaterosclerosis en stent metálico. Evaluación con Angiotomografía y Ultrasonido intracoronario

//
Dr. Leandro I. Lasave
Instituto Cardiovascular de Rosario
Rosario, Pcia. de Santa Fe, Argentina

Se trata de un paciente de sexo masculino, de 67 años de edad, diabético (Tipo II) medicado con hipoglucemiantes orales, hipertenso, dislipémico bajo tratamiento con estatina y obeso. Como antecedente, el paciente fue internado 9 años atrás por síndrome coronario agudo sin elevación del ST (SCA), evaluado mediante coronariografía que demostró la presencia de una lesión suboclusiva en el tercio proximal-medio de la arteria descendente anterior (DA), con flujo TIMI 2. Además, se observó una lesión moderada en el ramus intermedio (RI) y sin lesiones tanto en la arteria circunfleja (CX) como en la coronaria derecha (CD).

En ese momento se implantó desde el ostium de la DA un stent metálico (SM) de 3.5 x 33 mm liberado a 14 atm y pos dilatado con balón de 3.5 a 20 atm.

El paciente evolucionó asintomático, medicado, controlado con pruebas de esfuerzo que no demostraron signos de isquemia.

Seis meses atrás, comenzó con episodios de angina a moderados esfuerzos, por lo que fue evaluado con Perfusión Miocárdica SPECT reposo-esfuerzo. La prueba ergométrica fue positiva por angina a 4.5 METs, alcanzando un doble producto de 21000. Las imágenes demostraron isquemia leve anteroapical. Con este resultado su médico decidió la optimización del tratamiento médico con el agregado de vasodilatadores.

El paciente continuó con síntomas en clase funcional III y presentó un episodio de angina de reposo, de 20 minutos, sin cambios en el ECG, sin elevación de troponina ni enzimas cardíacas. Fue internado dentro de un protocolo de unidad de dolor de pecho y se realizó Angiografía no invasiva con Tomógrafo de 64 canales (Philips Brillance 64). Este estudio evidenció (Figura 1 y 2) la permeabilidad del stent implantado en la arteria DA, con una lesión severa, focal y compuesta por placa no calcificada, en el tercio medio intrastent. En el RI se observó una lesión moderada, en tándem, excéntrica y calcificada. La

PRESENTACIÓN DE CASOS

CX y la CD estaban libres de lesiones y la función del VI conservada.

Con el resultado de este estudio no invasivo se decidió intervenir la lesión intrastent. Se realizó angiografía invasiva (Figura 4- fotos 1 y 2) y ultrasonido intracoronario (USIC) para caracterizar la lesión (Figura 3), observándose hiperplasia intimal difusa intrastent, de grado leve y a nivel del tercio medio intrastent se evidenció la presencia de neo aterosclerosis asociada a una placa excéntrica, focal, con imagen hipo ecoica intraplaca y leve calcificación superficial. El diámetro luminal mínimo fue de 2,56 mm². El stent se encontraba bien expandido sin segmentos de mal aposición. La longitud de la lesión era de 11 mm y los diámetros de referencia intrastent 4,0 y 3,8 mm. El resto del segmento intrastent proximal y distal a la lesión se encontraba libre de estenosis, con mínima proliferación intimal difusa.

Para la intervención (Figura 4) se utilizó un catéter EBU 4,0 de 7F y una cuerda 0,014 floppy BMW. Se dilató la lesión con balón no complaciente (NC) de 3,0 x 12mm a 12 atm y se implantó un stent con liberación de Sirolimus, CypherTM de 3,5 x 18 mm cubriendo la lesión, liberado a 20 atm. Se pos dilató con balón NC de 4,0 x 8 mm a 20 atm.

Se realizó control con USIC (Figura 5), evidenciando buena aposición y expan-

Figura 1
Angiotomografía multicorte, reconstrucción MIP. Coronaria derecha, sin lesión significativa. Coronaria Izquierda, sin lesión en el tronco (TCI), sin lesión en arteria circunfleja (CX) y con lesión moderada en ramus intermedio (RI). Se observa stent implantado en arteria descendente anterior (DA) desde el ostium.

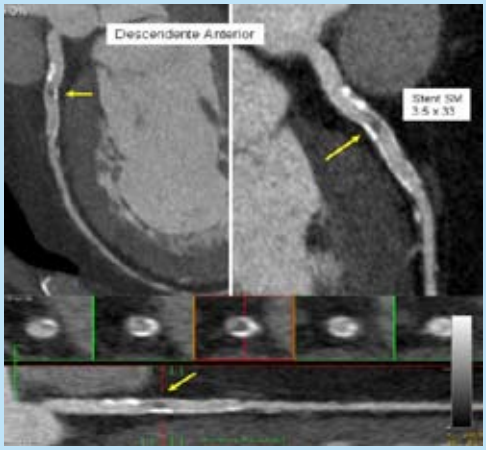

Figura 2
Angiotomografia multislice, reconstrução MIP. Visualiza-se o stent implantado na artéria descendente anterior (DA), com lesão severa e focalizada no terço médio intrastent (seta)

Figura 3
Ultrasonido intracoronario (USIC) basal de arteria DA. Se observa proliferación intimal difusa leve y neoaterosclerosis con lesión focal intrastent (flechas), con diámetro luminal mínimo 2,56 mm².

PRESENTACIÓN DE CASOS

sión del stent, con área luminal mínima intrastent de 9,7 mm².

El paciente se encuentra con un año de seguimiento clínico, asintomático, evaluado recientemente con SPECT, sin evidencias de isquemia hasta 7 METs (ITT 22000).

En este caso se presenta un paciente que 9 años después del implante de un stent metálico se observa una lesión focal intrastent que puede corresponder con una nueva placa (neo aterosclerosis) que se origina sobre la proliferación intimal o podría tratarse de una reestenosis muy tardía. La Tomografía multicorte se utilizó como método no invasivo de triage en el contexto de un protocolo de unidad de dolor de pecho. Este método realizó una evaluación precisa del árbol coronario y de la lesión focal intrastent, que al tratarse de un stent de 3,5 mm de diámetro permitió un diagnóstico preciso y el planeamiento de una estrategia de revascularización. El USIC fue una herramienta muy importante para la caracterización de la placa y como estrategia de tratamiento, permitiendo no sólo el reconocimiento de la neo aterosclerosis sino también la elección del stent y el control del implante del mismo ●

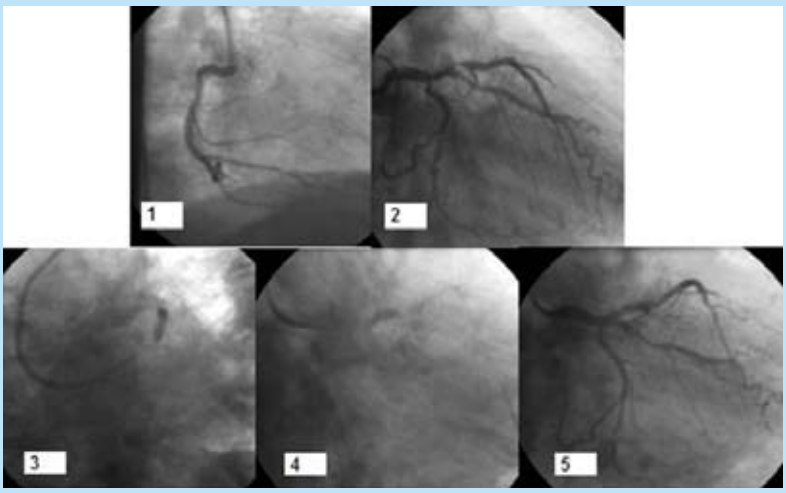

Figura 4
Angiografía invasiva. 1: Coronaria derecha, sin lesiones. 2: Coronaria izquierda basal, DA con lesión severa y focal intrastent; CX sin lesión y RI con lesión moderada. 3,4 y 5: Predilatación, implante de stent CypherTM y control final luego de la pos dilatación.

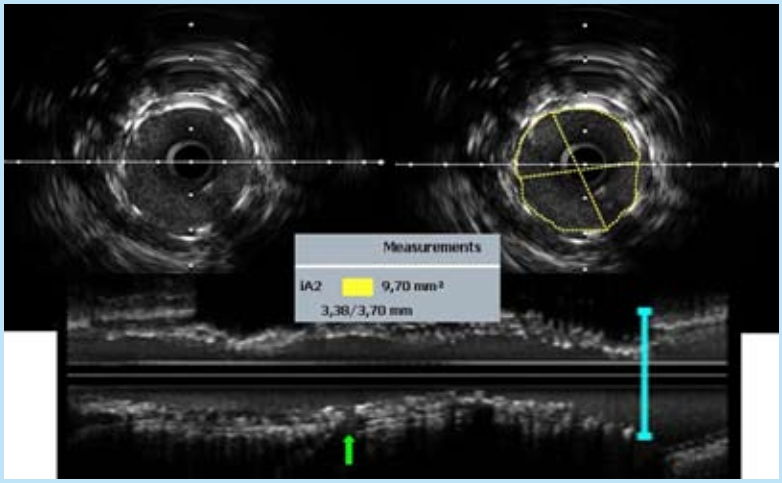

Figura 5
USIC control post implante stent. Area luminal mínima intrastent 9,70 mm²

Conflicto de interés: Ninguno

NOVEDADES BIBLIOGRÁFICAS

Dr. Bruno C. Migueletto – Centro de Cardiología Intervencionista de Santa Catarina, Joinville, Santa Catarina, Brasil.

Evaluación con ultrasonido intracoronario del área luminal intrastent y su impacto sobre la reestenosis y los eventos adversos en 403 pacientes con lesión del tronco de la coronaria izquierda no protegido.

Kang SJ, Ahn JM, Song H, Kim WJ, Lee JY, Park DW, Yun SC, Lee SW, Kim YH, Lee CW, Mintz GS, Park SW, Park SJ. (Circ Cardiovasc Interv. 2011 Dec 1;4(6):562-9. Epub 2011 Nov 1.)

Comentarios:

En este artículo, Kang y col. investigaron la relación entre la subexpansión de los stents farmacológicos (SF) en las lesiones del tronco de la coronaria izquierda (TCI) no protegido y eventos adversos.

Los autores evaluaron específicamente la relación entre el área luminal intrastent con ultrasonido intracoronario (USIC) y la reestenosis angiográfica a los 9 meses, además de la evolución clínica a los 2 años, en 403 pacientes consecutivos, sometidos a angioplastia del TCI no protegido con SF (sirolimus) en un único centro (Asan Medical Center, Seúl, Corea).

En este estudio, las mediciones del USIC, se realizaron en 4 segmentos distintos: TCI proximal, bifurcación de la Descendente anterior (DA) y la Circunfleja (CX), el ostium de la DA y el ostium de la CX, con la finalidad de determinar el valor óptimo del área intrastent, que estaría asociado a una mejor evolución clínica. De las lesiones de tronco tratadas, 13% tenían una localización ostial o en el cuerpo, y 87% en la bifurcación. Dos tercios de las lesiones de bifurcación se trataron con 1 stent y un tercio se trató con 2 stents (técnica de crush o T stent).

Los autores concluyeron que los criterios predictivos del USIC para reestenosis angiográfica fueron la presencia de un área luminal intrastent mínima, < 8,2 mm^2 en el TCE proximal; < 7,2 mm^2 en la bifurcación; < 6,3 mm^2 en el ostium de la DA e < 5,0 mm^2 en el ostium de la CX. De acuerdo con los criterios de una expansión adecuada del stent en estos 4 segmentos, se comprobó que la reestenosis angiográfica fue mayor cuando se detectó una "subexpansión" (24,1% versus 5,4%; p<0,001). Otro hallazgo importante, es que la tasa libre de eventos cardíacos mayores fue mayor en los pacientes con una adecuada expansión, en comparación con los pacientes con hipoexpansión (98,1+0,9% versus 90,2+2,6%; p<0,001). También es interesante que los autores no encontraron una relación entre la mala aposición aguda al USIC y la reestenosis o eventos adversos en 2 años.

A pesar de las limitaciones del estudio (estudio observacional en un único centro, utilización de SF de primera generación, ausencia actual de definición consensuada de la expansión adecuada del stent), los resultados encontrados refuerzan la importancia del uso del USIC en el tratamiento de las lesiones del tronco. Las áreas menores que los valores determinados en cualquiera de

NOVEDADES BIBLIOGRÁFICAS

los 4 segmentos se asociaron a una mayor reestenosis angiográfica a los 9 meses.

Otro hallazgo interesante del estudio, y que confirma que la estrategia de tratamiento con 1 stent es preferible, fue la observación de que la reestenosis angiográfica fue más común en las lesiones de bifurcación donde se usaron 2 stents (25,4%), en comparación con un único stent (6,3%). En las lesiones ostiales y del cuerpo, la reestenosis fue de 4,5%. El ostium de la circunfleja fue el sitio más común de reestenosis.

En conclusión, en función de los posibles riesgos asociados a la reestenosis y la trombosis de los SF en lesiones del TCI no protegido, es aconsejable el uso rutinario de USIC en este contexto, para determinar el diámetro adecuado del stent y optimizar los resultados al final del procedimiento.

Es probable que los resultados del estudio EXCEL permitan una mejor comprensión del papel de la angioplastia y del USIC en este importante subgrupo de pacientes.

Conflicto de interés: Ninguno

ACTUALIDADES DE LA INDUSTRIA

Este es un espacio comercial. Los anuncios son responsabilidad de la empresa patrocinante.

INTERROGANDO A LOS EXPERTOS

Entrevista al Dr. Costantino R. Costantini y Dr. Daniel A. Zanuttini

Ultrasonido Intracoronario (USIC)

//
Dr. Costantino R. Costantini y Dr. Daniel A. Zanuttini
Hospital Cardiológico Costantini – Fundação Francisco Costantini – Curitiba, PR, Brasil

1. ¿En qué tipo de procedimientos el USIC debería ser utilizado en forma rutinaria?

La utilización del USIC guiando un procedimiento coronario es para planificar la estrategia de intervención y optimizar el implante del stent. En la evaluación pre intervención permite identificar las características *cuantitativas*: diámetro de la referencia y longitud de la lesión, seleccionando el stent más adecuado para cubrir toda la lesión; y las características *cualitativas*: componente lipídico, fibrótico o calcificación, y/o trombo, para definir pre dilatación con balón, con *cutting* balón o aterectomía rotacional. Post implante nos permite detectar complicaciones, disección, protrusión de placa, y el implante sub óptimo del stent.

Por las ventajas de la utilización de USIC, en nuestro Hospital, lo utilizamos en el 90% de los procedimientos.

Inicialmente se debería guiar el implante de stent con USIC, particularmente en lesiones complejas, bifurcaciones, tronco de coronaria izquierda, oclusión total crónica, reestenosis de stent y lesiones en puentes de safena.

2. ¿Cuáles son los criterios de implante óptimo que deberíamos buscar con el USIC, tanto en arterias epicárdicas como en el TCI?

Los criterios de implante óptimo de stent son aposición completa de las astas del stent, sin disección de bordes y con adecuada expansión del stent, definida como un área seccional transversa > 5 mm^2 en stent liberadores de drogas (familia limus y en arterias epicárdicas) o $\geq 90\%$ del área luminal de la referencia distal, o $\geq 80\%$ del área media de las referencias distal y proximal.

También es recomendado alcanzar la mayor área luminal mínima del stent posible, ya que conocemos que la trombosis de stent aguda y tardía está relacionada con sub expansión del stent y con área seccional transversa < 5 mm^2.

En el implante de stent en tronco de coronaria izquierda tenemos que ser más exigentes todavía en cumplir esos criterios y siempre usar USIC, ya que existen estudios que demuestran disminución de la mortalidad en los pacientes que fueron guiados con USIC comparados con los guiados con angiografía.

INTERROGANDO A LOS EXPERTOS

3. ¿Qué rol tiene actualmente el USIC en los síndromes coronarios agudos, con y sin supradesnivel del ST?

El USIC en los síndromes coronarios agudos nos permite identificar la composición de la placa, y definir la conducta y/o técnica a ser utilizada, además de las características *cuantitativas* descritas previamente. La escala de grises nos permite definir trombo y detectar la capa fina del fibroateroma, e identificar el remodelamiento positivo característico de las lesiones de estos síndromes agudos. La utilización de la histología virtual también incrementaría información en relación a la composición de la placa, como fue demostrado en el estudio PROSPECT, en 697 pacientes con síndrome coronario agudo, sometidos a angioplastia de la lesión culpable, guiados por USIC e histología virtual, realizada también en las lesiones no culpables. En el seguimiento a 3 años, los pacientes que presentaban lesiones no culpables con fina capa del fibroateroma, con estenosis de placa $\geq$ 70% y área seccional transversa $\leq$ 4 mm^2 presentaron aumento de eventos cardiacos mayores.

4. ¿Puede el FFR o la OCT desplazar la utilización del USIC o son métodos que lo complementan?

El FFR y la OCT son métodos complementarios. El FFR es una evaluación funcional invasiva de una lesión coronaria, evalúa el gradiente de presión, luego de la administración de adenosina. La OCT tiene alta resolución espacial (10 a 20 um), en cuanto el USIC convencional tiene 120 um, por lo que la OCT provee mayor detalle da la superficie de la luz, incluyendo la capa fina y la evaluación de la aposición de las hastas del stent. Además, en el seguimiento de un stent es posible evaluar su endotelización.

Conflicto de interés: ninguno

5. ¿Cómo considera el uso de USIC en territorios extra-coronarios, como carótidas, puentes venosos o arterias periféricas?

En arterias carótidas la evaluación pre intervención nos informa sobre la composición de la placa y el grado de estenosis. En la evaluación pós implante de stent carotídeo es importante en la sospecha angiográfica de protrusión de placa, el USIC tiene especificidad en definirla y prevenir algún evento neurológico peri procedimiento, con la utilización de un segundo stent.

En la evaluación de puentes de safena es razonable su uso para seleccionar el tamaño más apropiado del stent, ya que un stent de menor diámetro en relación al puente de safena resultaría en mayor trombosis y reestenosis, y un stent de mayor tamaño resultaría en mayor frecuencia de embolización distal y necrosis miocárdica peri procedimiento, y perforación del puente de safena.

El USIC intracardiaco sería de utilidad para guiar el implante de prótesis de Amplatzer en cierre de CIA o FOP, como es descrito en la literatura.
El USIC en arterias periféricas sería útil en arterias ocluidas pós recanalización para identificar la luz verdadera de la falsa luz ●

Nos gustaría compartir su opinión sobre los artículos comentados en este número.

Puede escribirnos a: **proeducar@solaci.org**