PROEDUCAR
SOCIEDAD LATINOAMERICANA DE CARDIOLOGÍA INTERVENCIONISTA
SOLACI '12 MEXICO DF
In partnership with TCT

JULIO 2012
Número 77

Director del Programa ProEducar:
Dr. Hugo F. Londero

Director Boletín Educativo:
Dr. Leandro I. Lasave

Comité Editorial
Dr. Darío Echeverri
Dr. Ricardo Lluberas
Dr. Felipe Heusser
Dr. Ari Mandil
Dr. Aníbal Damonte
Dr. Leandro Martínez Riera
Dr. Marco Wainstein
Dr. Luis Virgen
Dr. Dimytri A. Siqueira
Dr. Juan Simón Muñoz
Dr. José C. Faria García

Secretaria: Marisa Desiervi
Diseño Gráfico Florencia Álvarez

CONTENIDO

EDITORIAL:
Dr. Oscar Mendiz ..... 02 VER

REVISIÓN DE TEMAS DE INTERÉS:
Intervenciones Coronarias: Dres. Ricardo Botelho - Alexandre Abizaid
"Nuevos diseños de stents coronarios" ..... 03 VER

Imágenes Invasivas: Dr. Fernando Mendes Sant'Anna
"Utilidad del FFR para el tratamiento de pacientes multiarteriales" ..... 09 VER

ACTUALIDADES DE LA INDUSTRIA: ..... 08 VER

ACTUALIDADES DE LA INDUSTRIA: ..... 12 VER

CASO CLÍNICO:
Dr. Alejandro Goldsmit
"Exclusión de pseudoaneurisma gigante con stent forrado por doble acceso" ..... 13 VER

NOVEDADES BIBLIOGRÁFICAS:
Dr. Carlos Fava
"Prevención de la nefropatía por contraste con uso de Furosemida con hidratación" ..... 15 VER

INTERROGANDO A LOS EXPERTOS
Entrevista al Dr. Alberto Sampaolesi
"Angioplastia Carotídea" ..... 18 VER

Número de edición: Número 77 | **Fecha de edición:** Julio 2012
Directores responsables: Dr. Hugo F. Londero.
Propietario: SOLACI - Sociedad Latinoamericana de Cardiología Intervencionista AC
Domicilio legal: A.Alsina 2653 2H, Buenos Aires, Argentina.
"Se prohibe la reproducción total o parcial del contenido de este boletín, si no se cita la fuente".
Registro propiedad intelectual: 829084

EDITORIAL: Dr. Oscar A. Mendiz

//
Dr. Oscar A. Mendiz
Jefe Departamento de Cardiología Intervencionista
Hospital Universitario. Fundación Favaloro, Buenos Aires, Argentina
Presidente de SOLACI

Estimados colegas:

Es un gusto compartir con Uds. esta nueva y atractiva edición del boletín **ProEducar.**

En primer lugar, los Dres. Roberto Bothelo y Alexander Abizaid revisan y nos muestran adelantos en los diseños de las nuevas plataformas de stents. Un tema que creíamos casi terminado, aunque aquí se demuestra lo contrario.

A continuación, el Dr. Fernando Mendes Sant'Anna, revisa la evidencia acerca del uso FFR en la evolución de lesiones coronarias "moderadas" según la evaluación angiográfica, además de su utilidad en el tratamiento de pacientes con enfermedad de múltiples vasos. Conocer su utilidad e ir aprendiendo cuáles son sus limitaciones nos llevarán a un uso equilibrado de esta tecnología, cuya frecuencia ideal de aplicación aún no conocemos y, como bien dice el autor, es aún muy baja en la práctica diaria.

En la sección Casos complejos hoy, el Dr. Alejandro Goldsmit nos describe la solución endovascular de una complicación quirúrgica en un paciente que, luego de una cirugía, sufre de un gran pseudoaneurisma atribuido a una posible dehiscencia de sutura.

El Dr. Carlos Fava nos presenta como novedad de la literatura el estudio *The Mythos*, que evalúa la utilidad de adicionar furosemida a la hidratación para prevenir la nefropatía por contraste.

En el Cuestionario de expertos que hoy publicamos, hay una jugosa entrevista al Dr. Alberto Sampaolesi acerca de su experiencia y recomendaciones para la angioplastía carotídea.

Como verán al leer este material, justifica ampliamente el tiempo de su lectura. Además, les recuerdo que pueden acceder a través de nuestro sitio web a todos los boletines anteriores; mientras nosotros trabajamos para que, en breve, dichos boletines y todo nuestro contenido online les llegue a Uds. sin necesidad de sentarse frente a su computadora...

Finalmente, ya en las proximidades de nuestro congreso, no puedo dejar de invitarlos. SOLACI'12 en Partnership con TCT es el comienzo de una nueva era en nuestros congresos anuales que requieren y justifican de su esfuerzo para acompañarnos. Lo esperamos (Para más información: ***www.solaci.org***)

Dr. Oscar A. Mendiz

REVISIÓN DE TEMAS DE INTERÉS

Intervenciones Coronarias
Nuevos diseños de stents coronarios

//
Dr Roberto Botelho – Dr. Alexandre Abizaid
Instituto Dante Pazzanese de Cardiología, San Pablo, Brasil

La investigación y el desarrollo de nuevos stents ha propiciado el abordaje de casos cada vez más complejos, como bifurcaciones, lesiones calcificadas, degeneración de venas safenas, tronco de coronaria izquierda, lesiones con una gran carga de trombo, etc.

Por lo tanto, la interfaz del conocimiento entre la biología y la ingeniería profundiza en las fronteras del saber en busca de respuestas sorprendentes[1].

De este modo, se destacan algunas características, como fuerza radial y longitudinal, conformabilidad, acortamiento, radioopacidad, perfil de cruzamiento, homogeneidad de expansión, apertura de las astas para acceso a ramas laterales y pulimento superficial.

Identificar el punto de equilibrio entre cada una de estas propiedades requiere un análisis cuidadoso. Por ejemplo, cuando se reduce el espesor de las astas para buscar una menor exposición a los metales, menor fuerza de cizallamiento, mayor flexibilidad, menor perfil, se pierde en fuerza radial y longitudinal. Pero se obtienen menores índices de restenosis, incluso con stents metálicos[2,3]. A partir de los estudios originales de Kastrati, la industria inició una intensa investigación para encontrar astas más finas. En un modelo interesante, se asoció la aleación de nitinol montada sobre la guía metálica, liberada por una pequeña corriente eléctrica que rompía finas aleaciones entre la guía y las astas de nitinol. Ese modelo, CardioMind, evaluado en el estudio CARE II[4], navega por dentro del hipotubo del balón de predilatación, debido al tamaño de la reducción del perfil de cruzamiento. (Fig. 1).

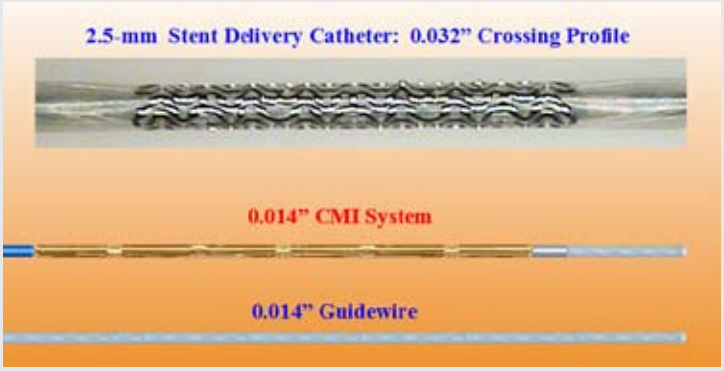

Figura 1: Stent montado sobre balón (arriba) comparado con el *Sparrow-CardioMind stent*, montado en la guía 0.014"(medio) y la guía (abajo).

La mayor apertura de las astas que ofrece mejor acceso a las ramas laterales, mejor flexibilidad, menor cantidad de metal, puede comprometer la fuerza radial, la radioopacidad o incluso la distribución de fármacos liberados por el stent.

La evaluación de un stent cuenta con pruebas que le confieren estandarización a los materiales y las arquitecturas.

REVISIÓN DE TEMAS DE INTERÉS

-Las principales pruebas de bancada, que responden a la norma ISO 25539-2:20095, se describen en la Tabla 1.

TABLA1: ISO 25539-2:2009
Habilidad de acceso
Fuerza de unión
Compatibilidad de los componentes
Verificación de las dimensiones
Fuerza de desplazamiento (stents expansibles con balón)
Flexibilidad, capacidad de curvatura
Perfil/diámetro del stent
Empujabilidad
Uso en simulación
Torque
Fuerza de torsión
Navegabilidad
Visibilidad
Tiempo de llenado del balón
Tiempo de vaciamiento del balón
Presión de ruptura del balón
Presión de fatiga del balón
Efecto "dog bone"
Fuerza para implante (autoexpansibles)
Habilidad para retirada
Fuerza tensional del tubo
Biocompatibilidad
Evaluación de hemostasia
Precisión del implante
Relación longitud/diámetro del stent expandido
Sobreexpansión (expansibles con balón)
Efectividad de fijación
Adaptabilidad a la pared del vaso
Resistencia al estrangulamiento a la fuerza aplicada radialmente (expansibles por balón)
Resistencia al estrangulamiento a la fuerza aplicada longitudinalmente
Compresión local
Fuerza radial (autoexpansibles)
Retracción (expansibles con balón)
Integridad del stent
Corrosión
Análisis de resistencia al estrés
Factor de seguridad a la fatiga
Duración de la prueba de fatiga
Inspección visual
Tamaño
Diámetro del stent en cada presión de llenado del balón
Permeabilidad
Área de superficie libre y de superficie externa del stent
Compatibilidad con RNM

Los estudios de resistencia al estrés de *vonMisses6 - FEA (Fine Element Analysis)* demuestran cuanto pueden interferir las modificaciones del diseño en la resistencia a las fracturas de los stents, al identificar puntos de vulnerabilidad al desgaste de estructuras. Fig.1
Esta tecnología permite reducciones del espesor de astas que, asociadas al diseño adecuado, obtiene una gran flexibilidad, sin perder la fuerza radial o longitudinal.

Fig 1: Análisis de respuesta al estrés del stent *Mitsu – Meril Life Sciences* después del engarzado y la expansión. La escala de colores identifica puntos de acuerdo con su resistencia al estrés.

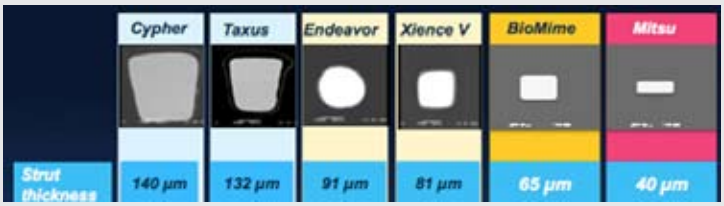

Fig 2: Espesor de las astas de los diferentes Stents coronarios

El espesor (figura 2), así como la composición del metal, determinan la radioopacidad del stent, figura 3.

Fig 3: Radioopacidad de los stents expandidos
Driver 90 um Vision 81 um Mitsu 40 um

REVISIÓN DE TEMAS DE INTERÉS

El diseño de las celdas puede ser abierto o cerrado. Las celdas abiertas, además de conferir una mayor flexibilidad, permiten un mejor acceso a ramas laterales, ofreciendo una mejor expansión de las astas en los puntos de emergencia de ramas laterales. Los stents Bio-Mime y Mitsu[7], presentan celdas más abiertas en el medio, ofreciendo mayor acceso a ramas laterales. Por otro lado, son más cerradas en los bordes. Esa arquitectura ofrece una resistencia diferente a la expansión del balón, que se inicia y progresa desde el centro hacia los bordes del stent. Esa dinámica busca el menor riesgo de lesión en los bordes. Las figuras 4 a 12 ilustran diferentes arquitecturas de stents contemporáneos.

Fig 4:
Bx Velocity - Closed cells 140um

Fig 5:
Express - Open Cells 132 um



Fig 6:
Driver - Open Cells 90 um

Fig 7:
Multi-Link - Open Cells 81um

Fig 8:
Mitsu- Hybrid Cells 40 um



Fig 9:
Diferentes aperturas de astas en los bordes y el medio del stent Mitsu.

REVISIÓN DE TEMAS DE INTERÉS

El Stent Inspiron[9], Fig. 10, fabricado en Brasil, muestra links de menor espesor (65 micras) entre las astas, con una distribución en espiral a lo largo del stent, permitiendo una gran apertura lateral, de hasta 6mm de diámetro.



Fig 10:
Stent Inspiron

El stent Mguard (Fig. 11) muestra una fina red de malla que secuestra los detritos o los trombos adheridos a placas ulceradas o a estenosis en venas safenas con problemas degenerativos[10].

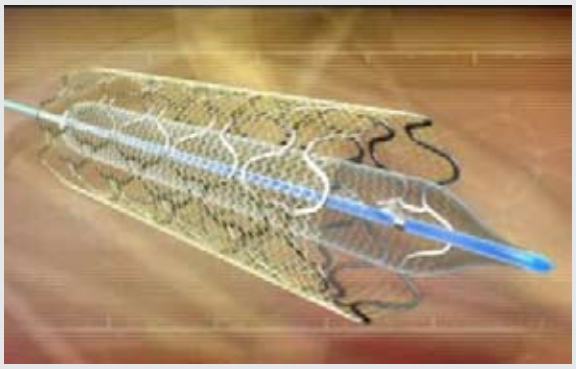

Fig 11:
Stent Mguard

En un comienzo, el desarrollo de los stents liberadores de fármacos fue un gran salto evolutivo por permitir la liberación de fármacos en dosis y tiempos programados. Pero más tarde, se ocurrieron reacciones inflamatorias en la pared de los vasos, liberación heterogénea del medicamento o incluso problemas para la expansión adecuada de las astas metálicas[11] (Fig. 12)



Fig 12:
A) Distribución irregular del polímero
B) Aprisionamiento de las astas del stent

Algunos presentaron el revestimiento abluminal, en el que el polímero solamente recubre la superficie que está en contacto con la pared del vaso, preservando la luz arterial[11] .

La tecnología Genous asoció un polímero biodegradable y revestimiento abluminal, asociado a la modificación de la superficie con anti-CD34, que atrae a las células progenitoras para una endotelización rápida[11]. (Figura 13)

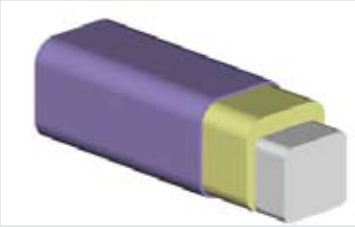

Fig 13:
Capa superficial de CD-34 (violeta) y capa media de Polímero y rapamicina (amarillo)

La liberación de fármacos sin polímeros se presentó bajo dos mecanismos básicos[11]: superficie rugosa (Fig. 14) o reservorios en las astas (Fig.15)



Fig 14:
Biomatrix Freedom Stent



Fig 15:
Drug Filled Stent(DFS) Medtronic

REVISIÓN DE TEMAS DE INTERÉS

Fig 16:
Scaffold de Igaki-Tamai

Los stents bioabsorbibles se han denominado scaffolds, por ser estructuras de soporte mecánico transitorio a los vasos[13]. Se han estudiado varios. El primero, de ácido poliláctico, fue el de Igaki-Tamai[14]. (Figura 16)

Así como en los desarrollados por Abbot Vascular (ABSORB) y Elixir Medical Corporation(DESolve), sus componentes moleculares sufren una transformación a medida que entran en contacto con la sangre, que hidrata sus moléculas y las calienta, estimulando su expansión e iniciando el proceso de reducción de peso molecular y masa[13]. La Fig. 17 muestra la segunda versión del dispositivo bioabsorbible BVS, desarrollado por Abbott Vascular.

Estos dispositivos presentan una mejor adaptación a los vasos y menor stress circunferencial, lo que se puede traducir en una menor tasa de reestenosis[15].

Fig 17:
BVS Scaffold

Los resultados favorables en el seguimiento tardío de más de 5 años de los scaffolds de ácido poliláctico marcan la pauta de una nueva era en la intervención coronária[16]. Los avances de los stents metálicos difícilmente serán superados por los dispositivos bioabsorbibles en lo referente a eventos clínicos mayores, tales como muerte, infarto o hasta trombosis del stent. Pero a medida que se acumulan conocimientos, la ciencia se adapta a los pequeños deltas entre las tecnologías, y exige más tiempo de seguimiento antes de señalar que una tecnología es superior a la actual.

Conflicto de interés Dr. Botelho: Consultor de Meril Life Sciences
Conflicto de interés Dr. Abizaid: Ninguno

Referencias bibliográficas:

1. Richard Myler - Coronary and peripheral angioplasty: historical perspective. Page 141, Chapter 7 – Text book of interventional cardiology 4th edition by Eric Topol
2. Kastrati A, Schomig A, et al. Intra-coronary stenting and angiographic results: Strut thickness effect on restenosis outcome (ISAR STEREO) trial. Circulation 2001;103:2816-2821.
3. Kastrati A, Pache J, Mehilli J et al. Intracoronary stenting and angiographic results: Strut thickness effect on restenosis outcome (ISAR STEREO - 2) trial. J Am CollCardiol 2003;41:1283-1288
4. Roberto Botelho, Stefan Verheye, Robert J. Whitbourn, Rodolfo Staico, Jose R. Costa, and Alexandre C. Abizaid J. Clinical experience with a Sirolimus-eluting Nitinol stent in a biodegradable polymer matrix using the CARDIOMIND 0,014SPARROW STENT SYSTEM. Am. Coll. Cardiol. 2010;55;A217. E2061

REVISIÓN DE TEMAS DE INTERÉS

5. Cardiovascular implants. Endovascular devices. Vascular stents Available at http://webstore.ansi.org/RecordDetail.aspx?sku=BS+EN+ISO+25539-2:2009. Assessed in May 20th, 2012.
6. Strength of Materials/ Mechanic of Materials. Available at http://www.engineersedge.com/strength_of_materials.htm Last viewed in 20th of May, 2012.
7. Sameer Dani. MeriT-1 data. Primary safety and efficacy data in 30 patients. TCT 2011.
8. UpendraKaul The meriT-2 data – real world application of BioMime a multi-center trial. Late breaking trial session TCT-AP , Seoul , 2011
9. A Trial of Bare Metal Stent - Cobalt Chromium Versus Stent Coating With Sirolimus (INSPIRON) Available at http://clinicaltrials.gov/ct2/show/NCT01093391 Last viewed on May, 21st 2012.
10. Piscione F, Danzi GB, Cassese S, et al. Multicentre experience with MGuard net protective stent in ST-elevation myocardial infarction: safety, feasibility, and impact on myocardial reperfusionCatheter Cardiovasc Interv. 2010 Apr 1;75(5):715-21.
11. Abizaid A C. Stents Farmacológicos: Avanços e Perspectivas. Novas Plataformas e Stents Bioabsorvíveis; a Questão do Polímero e Novos Fármacos. Tese de livre docência apresentada à Universidade de São Paulo –SP 2011.
12. Stefan Verheye. One-Year EVOLVE Trial Clinical Results. Abstract presented at EuroPCR – Paris May, 2012
13. Yosinobu Onuma; John Ormiston; Patrick W. Serruys. Bioresorbable Scaffold Technologies. Circ J 2011; 75: 509 – 520
14. Tamai H, Igaki K, Kyo E, Kosuga K, Kawashima A, Matsui S, et al. Initial and 6-month results of biodegradable poly-l-lactic acid coro- nary stents in humans. Circulation 2000; 102: 399 – 404.
15. Lara JG et al. Angiographic Geometric Changes of the Lumen Arterial Wall After Bioresorbable Vascular Scaffolds and Metallic Platform Stents at 1-Year Follow-U. J Am Coll Cardiol Intv 2011;4:789–99
16. Koen Nieman; Dariusz Dudek; John Ormiston; Leif Thuesen; Patrick W Serruys. ABSORB Cohort A Trial: Five Year Clinical and MSCT Results of the ABSORB Bioresorbable Everolimus Eluting Vascular Scaffold. Abstract 10570, presented at ACC 2012- Chicago/IL.

ACTUALIDADES DE LA INDUSTRIA

Este es un espacio comercial. Los anuncios son responsabilidad de la empresa patrocinante.

REVISIÓN DE TEMAS DE INTERÉS

Imágenes Invasivas

Utilidad de la FFR para el tratamiento de enfermedades multiarteriales

//
Dr. Fernando Mendes Sant'Anna
Director del Servicio de Hemodinamia de la Clínica Santa Helena, Cabo Frio (RJ), Brasil
Doctor en Cardiología egresado del InCor/HC-FMUSP

Introducción

Se sabe que la presencia de isquemia miocárdica comprobada en la gamagrafía del miocardio es uno de los factores pronósticos más importantes en pacientes con enfermedad arterial coronaria (EAC[1]. Eso se evidenció recientemente en algunos metaanálisis: la tasa anual de muerte cardíaca o infarto agudo de miocardio (IAM) era aproximadamente 0,5% después de una gamagrafía de perfusión o ecoestrés normales frente a más de 6% cuando uno de esos métodos evidenciaba isquemia[1,2]

Sin embargo, en la práctica, las pruebas no invasivas se realizan en una minoría de los pacientes enviados para angioplastia coronariana. Gran parte de las intervenciones coronarias percutáneas (ICP) se realizan basadas solo en criterios angiográficos, sin una valoración previa de la existencia de isquemia[3]. A pesar de sus méritos indiscutibles, la angiografía muestra limitaciones ya conocidas en la estimación de la gravedad real de las obstrucciones coronarias, particularmente en el caso de estenosis moderadas[4]. Por lo tanto, la combinación de la definición anatómica perfecta (angiografía) y de la información funcional es indispensable para definir adecuadamente la estrategia de tratamiento de pacientes con DAC[5].

El valor de la reserva de flujo fraccionado (FFR) del miocardio en la definición de isquemia miocárdica ya fue ampliamente establecido[6,7]. Se sabe que los vasos con FFR≥0,75 se pueden tratar con seguridad en forma conservadora, mientras que valores de FFR<0,75 indican isquemia miocárdica, y esos pacientes se podrían beneficiar con procedimientos de revascularización percutánea o quirúrgica[8,9] (Figura 1). Por eso, la combinación de angiografía y determinación de FFR surge como la única estrate-

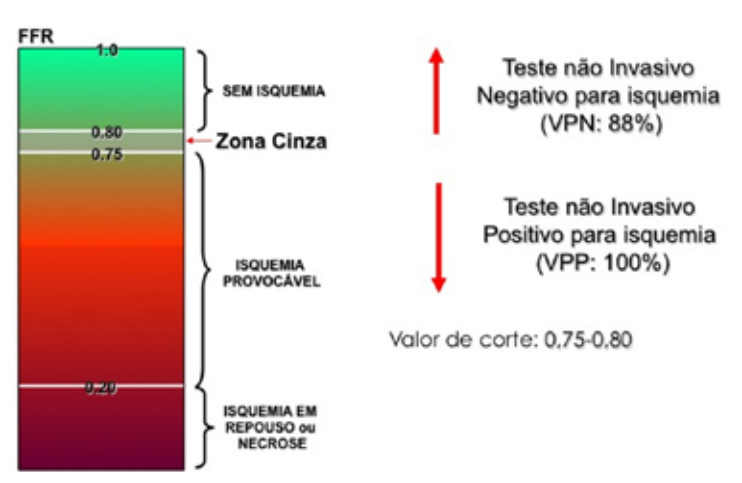

Figura 1: Valor de corte de la FFR: 0,75. Valores menores a 0,75 suelen indicar isquemia miocárdica; valores superiores a 0,80 suelen descartar la presencia de isquemia. Se observa una región gris estrecha entre 0,75 y 0,80 donde debe prevalecer el criterio clínico en la toma de decisiones sobre tratar o no una obstrucción determinada.

REVISIÓN DE TEMAS DE INTERÉS

gia completa, ya que combina anatomía y fisiología, y es particularmente útil en el tratamiento de pacientes con enfermedad multiarterial.

Definición

La FFR se define como el flujo sanguíneo máximo para el miocardio en presencia de una determinada estenosis (o varias), dividido por ese mismo flujo si no hubiera ninguna estenosis[6]. Ese índice representa la fracción del flujo miocárdico máximo normal que se podrá alcanzar a pesar de la presencia de la estenosis. La FFR se puede determinar fácilmente dividiendo la presión promedio distal a la lesión coronaria por la presión promedio de la aorta durante la vasodilatación máxima (inducida por papaverina o adenosina intracoronarias o adenosina intravenosa) – Tabla 1.

FFR en la enfermedad multiarterial

Los pacientes con enfermedad coronaria multiarterial se presentan como una población realmente heterogénea. Las características anatómicas de las lesiones, su grado de complejidad y su importancia funcional pueden variar enormemente y tienen implicaciones importantes en la estrategia de revascularización. Además, existe una gran discrepancia entre la descripción anatómica de la lesión y su importancia real. Por ejemplo, un paciente puede tener "enfermedad triarterial" con base en la angiografía, pero en realidad presentar solamente dos estenosis hemodinámicamente significativas (Figura 2). También puede ocurrir lo contrario: el paciente puede presentar una lesión aparentemente discreta en el tronco de la coronaria izquierda y otra importante en la arteria coronaria derecha y, cuando se evalúa la FFR, la lesión de tronco puede ser realmente más importante.

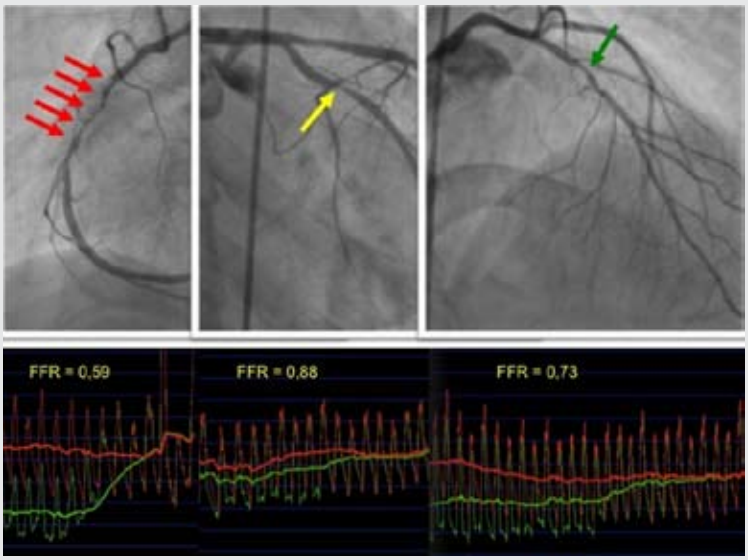

Figura 2: Ejemplo de paciente con enfermedad multiarterial, con lesiones angiográficamente signficativas en las tres coronarias principales. Después de la medición de FFR, solo dos de esas lesiones mostraron ser fisiológicamente importantes, posibilitando la elección del tratamiento más adecuado, menos agresivo y más costo-efectivo.

Algunos estudios preliminares que incluyen el uso de FFR en pacientes con enfermedad multiarterial eran alentadores. Recientemente se publicó el estudio FAME

Tabla 1. Importancia de la vasodilatación epicárdica y microvascular durante la medición de la FFR

Vasodilatación epicárdica Dinitrato de isosorbide: 0,2 mg a 0,5 mg en bolo, por vía intracoronaria (IC), al menos 30 segundos antes de las primeras medidas	
Vasodilatación microvascular	
Adenosina o ATP IC	50-60 µg en la CD y 100 µg en la CI
Papaverina IC	15 mg en la CD; 20 mg en la CI
Nitroprusiato IC	0,6 µg/kg en bolo
Adenosina o ATP Intravenosa	140 µg/kg/min (en una vena central, p.ej. femoral)
Efectos colaterales	
Adenosina, papaverina y ATP	Bradicardia; hipotensión arterial; sensación pasajera de malestar (ardor) en la región precordial, calor o rubor generalizados
Nitroprusiato de sodio	Hipotensión arterial

FFR=reserva de flujo fraccionado del miocardio; ATP=adenosin trifosfato; CD=coronaria derecha; CI=coronaria izquierda

REVISIÓN DE TEMAS DE INTERÉS

(*Fractional Flow Reserve versus Angiography for Guiding Percutaneous Coronary Intervention*)[12]. Ese estudio aleatorizó a 1005 pacientes con enfermedad multiarterial para que reciban tratamiento a través de angioplastia con implante de stents farmacológicos, estratificándolos en dos grupos: (1) Grupo angiografía (496): todas las lesiones se trataron sobre la base de los criterios angiográficos; (2) Grupo FFR (509): se trataron solamente las lesiones con FFR <0,80. El índice de eventos cardíacos adversos mayores (ECAM) después de un período de un año en el grupo FFR fue de 13,2% versus 18,3% no grupo angiografía (p=0,02). En otras palabras, hubo una disminución de 30% en el número de eventos de un grupo en relación con el otro. Además, el costo del procedimiento en el grupo FFR fue mucho menor que en el grupo angiografía.

Estos resultados se mantuvieron en el seguimiento de dos años[13], que también mostró que el índice de infarto fue significativamente menor en el grupo FFR (6,1% vs. 9,9%; p=0,03). Además, entre las 513 lesiones no tratadas en el grupo FFR, solo una evolucionó a IAM a lo largo de los dos años (0,2%), y solo 16 (3,2%) necesitaron algún procedimiento de revascularización.

CONCLUSIÓN

La medida de la FFR es un medio práctico, simple y sólido para evaluar la repercusión funcional de la enfermedad arterial coronaria a nivel epicárdico. Su ejecución es simple, rápida y segura. La evolución clínica de los pacientes con enfermedad multiarterial en los que la revascularización se basó en la FFR es muy alentadora, especialmente después de la publicación del seguimiento de dos años del estudio FAME. La FFR se puede considerar como el "as en la manga" del cardiólogo intervencionista, su "instrumento de bolsillo" para medir la perfusión miocárdica.

Las pautas de la Sociedad Brasileña de Cardiología[14] clasifican como indicación IIA, nivel de evidencia B a la realización de FFR en pacientes con lesiones coronarias moderadas como alternativa a las pruebas no invasivas o cuando las mismas no sean concluyentes o no se puedan realizar. Después de la publicación del estudio FAME, la European Society of Cardiology[15] mantiene las mismas indicaciones mencionadas anteriormente para la FFR, pero cambiando la clase de recomendación a I, nivel de evidencia A.

Conflicto de interés: Ninguno

Referencias

1. Shaw LJ, Iskandrian AE. Prognostic value of gated myocardial perfusion SPECT. J Nucl Cardiol. 2004;11(2):171-85.
2. Metz LD, Beattie M, Hom R, et al. The prognostic value of normal exercise myocardial perfusion imaging and exercise echocardiography: a meta analysis. J Am Coll Cardiol. 2007;49(2):227-37.
3. Topol EJ, Ellis SG, Cosgrove DM, et al. Analysis of coronary angioplasty practice in the United States with an insurance-claims database. Circulation. 1993;87(5):1489-497.
4. Fischer JJ, Samady H, Mcpherson JA, et al. Comparison between visual assessment and quantitative angiography versus fractional flow reserve for native coronary narrowings of moderate severity. Am J Cardiol. 2002;90(3):210-15

REVISIÓN DE TEMAS DE INTERÉS

5. De Bruyne B, Sarma J. Fractional flow reserve: a review. Heart. 2008;94(7):949-59.
6. Pijls NH, Van Gelder B, Van Der Voort P, et al. Fractional flow reserve: a useful index to evaluate the influence of an epicardial coronary stenosis ion myocardial blood flow. Circulation. 1995;92(11):3183-193.
7. Pijls NH, De Bruyne B, Peels K, et al. Measurement of fractional flow reserve to assess the functional severity of coronary-artery stenoses. N Engl J Med. 1996;334(26):1703-708.
8. Pijls NH, van Schaardenburgh P, Manoharan G, et al. Percutaneous coronary intervention of functionally nonsignificant stenosis: 5-year follow-up of the DEFER Study. J Am Coll Cardiol. 2007;49(21):2105-111.
9. Botman KJ, Pijls NHJ, Bech GJW, et al. Percutaneous coronary intervention or bypass surgery in multivessel coronary disease? A tailored approach based on coronary pressure measurement. Catheter and Cardiovasc Interv. 2004;63(2):184-91.
10. Sant'Anna FM, Silva EE, Batista LA, et al. Qual o erro da angiografia na definição de isquemia miocárdica durante intervenções coronarianas percutâneas? Arq Bras Cardiol. 2008;91(3):179-84.
11. Bech GJW, Pijls NH, De Bruyne B, et al. Fractional flow reserve to determine the appropriateness of angioplasty in moderate coronary stenosis – A randomized trial. Circulation. 2001;103(24):2928-934.
12. Tonino PA, De Bruyne B, Pijls NH, et al. FAME Study Investigators. Fractional flow reserve versus angiography for guiding percutaneous coronary intervention. N Engl J Med. 2009;360(3):213-24.
13. Pijls NH, Fearon WF, Tonino PA, Siebert U, Ikeno F, Bornschein B, et al; FAME Study Investigators. Fractional flow reserve versus angiography for guiding percutaneous coronary intervention in patients with multivessel coronary artery disease: 2-year follow-up of the FAME (Fractional Flow Reserve Versus Angiography for Multivessel Evaluation) study. J Am Coll Cardiol. 2010;56(3):177-84.
14. Mattos LA, Lemos Neto PA, Rassi A Jr, Marin-Neto JA, Sousa AGMR, Devito FS, et al. Diretrizes da Sociedade Brasileira de Cardiologia – Intervenção Coronária Percutânea e Métodos Adjuntos Diagnósticos em Cardiologia Intervencionista (II Edição – 2008). Arq Bras Cardiol.2008;91(6 supl.1):1-58.
15. Guidelines on myocardial revascularization. Task Force on Myocardial Revascularization of the European Society of Cardiology (ESC) and the European Association for Cardio-Thoracic Surgery (EACTS); European Association for Percutaneous Cardiovascular Interventions (EAPCI), Wijns W, Kolh P, Danchin N, Di Mario C, Falk V, Folliguet T, Garg S, Huber K, James S, Knuuti J, Lopez-Sendon J, Marco J, Menicanti L, Ostojic M, Piepoli MF, Pirlet C, Pomar JL, Reifart N, Ribichini FL, Schalij MJ, Sergeant P, Serruys PW, Silber S, Sousa Uva M, Taggart D. Eur Heart J. 2010;31(20):2501-55.

ACTUALIDADES DE LA INDUSTRIA

Este es un espacio comercial. Los anuncios son responsabilidad de la empresa patrocinante.

You want Deliverability...?
Better Be Flex
AVAILABLE NOW
BIOMATRIX
DRUG ELUTING CORONARY STENT SYSTEM
FLEX™
BIOSENSORS INTERNATIONAL™
Designed to Challenge
BioMatrix Flex Drug Eluting Coronary Stent System is CE approved.
BioMatrix Flex is a trademark or registered trademark of Biosensors International Group, Ltd. in the United States and other countries.
Not available in the following countries: United States, Uruguay, Mexico, Panama, Equador and certain other countries.
© 2011 Biosensors International Group, Ltd. All rights reserved
www.biosensors.com
10820000-EN-Rev.01

PRESENTACIÓN DE CASOS

Exclusión de pseudoaneurisma gigante con stent forrado por doble acceso

//
Dr. Alejandro Goldsmit
Servicio de Hemodinamia Sanatorio Guemes, Buenos Aries, Argentina

Paciente de 75 años, sexo masculino, diabético no insulino requiriente, portador de enfermedad vascular periférica con claudicación intermitente a menos de 100 mts.

La angiografía informó lesión severa de la arteria iliaca primitiva derecha, obstrucción total de arteria femoral superficial homolateral y total de iliaca primitiva izquierda.

Fue revascularizado quirúrgicamente mediante by pass aorto ilíaco y fémoro-poplíteo derecho asociado a fémoro-femoral cruzado (Figura 1, a-b). A la semana de la intervención se detecta pseudo-aneurisma de 5 por 10 cm, probablemente secundario a dehiscencia de la anastomosis distal ilio-femoral derecha. (Figura 1, b-c)

Figura 1

La estrategia quirúrgica para su tratamiento fue descartada debido a un dificultoso abordaje a cielo abierto (Figura 2) por lo que se planteo la intervención endoluminal mediante el implante de stent Graft.

Figura 2

Debido a la dificultad en los accesos femorales se decidió acceso anterógrado por arteria radial derecha con introductor 5 F.

Mediante un catéter multipropósito de 125 cm y guía de 300 cm se logró tener acceso al pseudoaneurisma. El objetivo consistía en

PRESENTACIÓN DE CASOS

llegar hasta el canal de Hunter con la cuerda de 300 cm y así poder hacer punción directa retrograda sobre el *by pass* venoso y utilizar el catéter superior para test y el acceso retrogrado para liberar el stent.

Por el gran efecto de masa del pseudo-aneurisma no fue factible cruzarlo, por lo que se modificó la estrategia, punzando en forma directa la vena anastomosada a la arteria femoral superficial bajo roadmapping a nivel del Hunter, la misma se realizó sin complicaciones. Se avanzó un introductor 5 F. y una guía *Magic TorqueTM* 0.035" posicionandola dentro del saco aneurismático.

Posteriormente se intercambió por un lazo y se capturó la guía superior extrayéndola por el introductor inferior distal. (Figura 3).

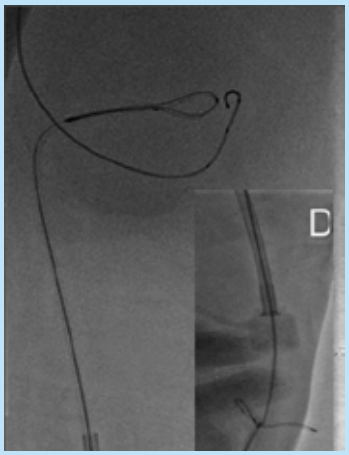

Figura 3

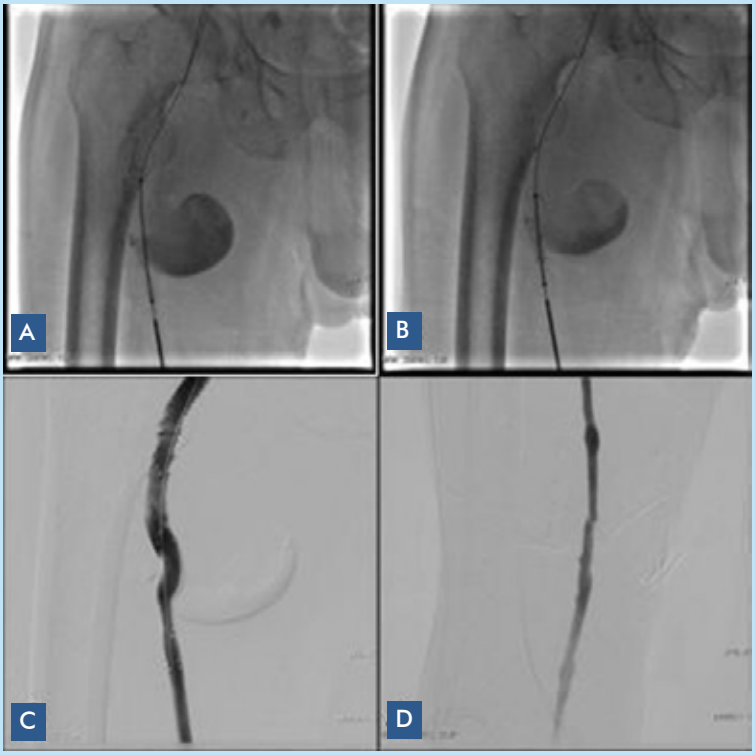

Figura 4

Se intercambio por introductor 9 F, y se avanzó un stent Fluency de 9 x 60 mm. Debido a persistencia de leak, se posicionó un segundo stent Fluency de 8 x 40 mm (Figura 4 a-b) excluyendo el pseudoaneurisma (Figura 4 c-d)

El acceso femoral inferior fue sellado con sistema de cierre vascular Perclose Proglide.

Conclusiones:

El doble abordaje permitió poder realizar un procedimiento eficaz, sencillo, seguro y rápido. El Stent graft permitió excluir el pseudoaneurisma sin los riesgos de una reintervención quirúrgica. El sistema de cierre vascular percutaneo en accesos de gran diámetro fue de suma utilidad disminuyendo los riesgos de una nueva intervención quirúrgica

Conflicto de interés: Ninguno

NOVEDADES BIBLIOGRÁFICAS

Dr. Carlos Fava
Fundación Favaloro, Buenos Aires, Argentina

Prevención de la nefropatía por contraste con uso de Furosemida con hidratación

Prevention of Contrast Nephropathy by Furosemide Whit Matched Hydration *The Mythos* (Induced Diuresis with Matched Hydration Compared to Standard Hydration for Contrast Induced Nephropathy Prevention) Trial

Giancarlo Marenzi MD, Cristina Ferrari MD, Ivana Marana MD, Emilio Assaneli MD, Monica De Metrio MD, Giovanni Teruzzi MD, Fabrizio Veglia PHD, Franco Fabbiocchi MD, Piero Montorsi MD, Antonio L Bartorelli MD, Milan, Italia.
J. Am. Coll. Cardiol. Interv. 2012;5;90-97

Es bien conocido que la presencia de nefropatía por contraste (NPC) se asocia a una evolución desfavorable. En este estudio prospectivo, randomizado, se incluyeron, entre Septiembre de 2008 y Febrero de 2011, pacientes ≥18 años y ≤85 años.

Se definió insuficiencia renal crónica a los pacientes que presentaban una tasa de filtración glomerular <60 ml/min/1.73m^2 .

Se excluyeron los pacientes que presentaban ATC primaria o de rescate, arteriografía renal durante el procedimiento, shock cardiogénico, insuficiencia cardíaca, insuficiencia respiratoria, injuria renal reciente, diálisis o que habían recibido contraste iodado dentro de los 10 días.

Se incluyeron 87 pacientes, grupo furosemida más hidratación (FH) que recibieron furosemida más hidratación (250 ml 90 minutos antes más 0.5 mg/kg de furosemida y posterior al estudio hidratación durante cuatro horas más 2 mg/kg de furosemida y 83 pacientes, grupo control (GC) que recibieron hidratación con solución salina (1 ml/kg/h o 0.5 ml/kg/h si la FEY <40%) durante 12 horas antes de 12 horas posteriores.

El Punto Final Primario fue NPC definida como el aumento de ≥25 o un aumento de 0.5 mg/dl de la creatinina. El Punto Final Secundario: complicaciones severas por NPC, edema agudo de pulmón, shock cardiogénico, diálisis, arritmias importantes y muerte.

Las características basales de ambos grupos fueron similares como también la cantidad de contraste iodado utilizado.

Los pacientes del grupo FH presentaron menor NPC de manera significativa (4.6% vs. 18%) y una menor tasa de eventos hospitalarios (8% vs. 18% ps).

Los autores concluyen que la utilización de furosemida más hidratación se asocia a una disminución de la NPC y a una mejora en la evolución hospitalaria.

Conflicto de interés: Ninguno

III Curso para Intervencionistas en Entrenamiento

Dr. José Gabay ProEducar SOLACI
Pre Congreso SOLACI 2012 in partnership with TCT

México DF, 7 de Agosto 2012
Director: Hugo F. Londero
Directores asociados: Ari Mandil, Leandro I. Lasave y Leandro Martínez Riera

PROGRAMA

08.30-10.30 Síndrome Aórtico Agudo (SAA) y Enfermedad Vascular Periférica
Coordinador: Hugo Londero

08:30-08:45 Síndrome Aórtico Agudo: Cuadro Clínico, Historia Natural. Métodos de Diagnóstico. **Leandro I. Lasave**
08:45-09:00 Tratamiento Endoluminal de la Disección Aórtica tipo B. **Oscar Mendiz**
09:00-09:15 Isquemia Crítica de Miembros Inferiores: Cuadro Clínico, Indicadores de viabilidad del miembro. **Guering Eid-Lidt**
09:15-09:30 Técnica del Tratamiento Endoluminal de la Isquemia Crítica de Miembros Inferiores. **José Luis Assad Morell**
09.30-10:15 Presentación de un caso Educativo de SAA. **Hugo Londero**
10:15-10.30 Presentación del caso premiado

10:30-11:00 Intervalo

11.00-13.00hs Enfermedad de Múltiples Vasos Coronarios y Tronco
Coordinador: Ari Mandil

11:00-11:15 Cuándo Indico PCI en Múltiples Vasos. **André Kokis**
11:15-11:30 Cuándo Indico PCI en Lesiones de Tronco. **Costantino R. Costantini**
11:30-11:45 Como planifico la PCI en lesión de Múltiples Vasos. **Rodolfo Staico**
11:45-12:00 Técnica de la PCI en lesiones de Tronco Coronaria Izquierda. **Jorge Leguizamón**
12:00-12:45 Presentación de un caso Educativo de PCI en Enfermedad de Tronco o Múltiples Vasos. **Ari Mandil**
12:45-13:00 Presentación del caso premiado

13.00-13:15: Intervalo

13:15-14:15	**Foro: Inserción Laboral de los Intervencionistas en Entrenamiento.** **Coordinador: Marcelo Ruda Vega** **Panelistas:** Jorge Gaspar, Ernesto Torresani, Marcelo Queiroga, Ricardo Lluberas, Alejandro Martínez Sepúlveda, Darío Echeverri
14:15-14:30	**Intervalo**
14:30-16:30	**Síndrome Coronario Agudo con y sin Supra-ST – Acceso radial** **Coordinador: Leandro Martínez Riera**
14:30-14:45	Terapéutica anticoagulante y antitrombótica en la PCI del SCASEST. **Jamil Abdalla Saad**
14:45-15:00	Trombospiración, protección proximal y distal, stent recubiertos para mejorar la perfusión tisular en SCACEST. **Aníbal Damonte**
15:00-15:15	Angioplastia diferida en SCACEST. **Ricardo Lluberas**
15:15-15:30	Técnica del Acceso Radial en las Intervenciones Percutáneas. **José Armando Mangione**
15:30-16:15	Presentación de un caso Educativo de PCI en SCA o Acceso Radial. **Leandro Martínez Riera**
16:15-16:30	Presentación del caso premiado.
16:30-17:00	**Intervalo**
17:00-19:00	**Imágenes en Cardiología y Nuevas Tecnologías** **Coordinador: Leandro Lasave**
17:00-17:15	En qué situaciones la angiotomografía multicorte es útil en cardiología intervencionista. **Gabriel Maluenda**
17:15-17:30	Resonancia Magnética: Utilidad en la detección de isquemia y viabilidad miocárdica. **Moisés Jiménez Santos**
17:30-17:45	Ultrasonido Intracoronario y Tomografía de Coherencia Optica
17:45-18:00	Guía de Presiones y FFR. **Ricardo Costa**
18:00-18:45	Presentación de un caso Educativo de utilidad de las imágenes y las nuevas tecnologías. **Daniel Zanuttini**
18:45-19:00	Presentación del caso premiado.
19:00-19:30	**Intervalo**
19:30-20:30	**Examen multiple choice**

INTERROGANDO A LOS EXPERTOS

Entrevista al Dr. Alberto Horacio Sampaolesi

Angioplastia Carotídea

//
Dr. Alberto Horacio Sampaolesi
Jefe del Servicio de Cardioangiología Intervencionista del Sanatorio Aconcagua - Córdoba
Jefe del Servicio de Cardiología de la Clínica Universitaria Reina Fabiola – Córdoba
Jefe del Servicio de Hemodinamia de la Clínica Carrá – San Francisco -Córdoba

1. ¿Considera apropiado el uso del acceso radial para este tipo de procedimientos?, ¿En qué situaciones?

Además de las ventajas de la técnica y la exigencia de una mayor curva de aprendizaje, existen indicaciones formales y otras electivas que la hacen apropiada en este territorio:

a. Inaccesibilidad femoral o predictores anatómicos de potenciales complicaciones por enfermedad ateromatosa compleja en el territorio ilíacofemoral o de la Aorta Abdominal
b. Variables anatómicas del arco Ao (tipo III o Bovino), fundamentalmente en lesiones de la arteria carótida izquierda
c. Enfermedad Aórtica Toráxico Compleja
d. Obesidad
e. Añosos

2. ¿En qué casos utilizaría un sistema de protección proximal? y cuál de ellos recomienda?

La ventaja de la protección proximal es que evita la disrupción de la placa en el cruce de la lesión, y en la evidencia actual no randomizada se muestra como el sistema ideal con los porcentajes más bajos (2.3 / 2.7%) de Stroke en la angioplastia carotidea.

No tengo experiencia personal pero considero, en base a mi experiencia con protección distal, que utilizaría la protección proximal cuándo la vulnerabilidad ecográfica y angiográfica de la placa expresada en la presencia de trombos y/o ulceras complicadas en síndromes clínicos inestables o resistentes a la terapéutica antitrombótica, definan un procedimiento de alto riesgo embolígeno y urgente, sin lesiones contralaterales significativas. Sin embargo debo remarcar que toda investigación y desarrollo en la técnica para una mayor efectividad y seguridad debería ser incorporado a nuestra práctica diaria

Los dos sistemas disponibles son efectivos, pero mi elección sería el sistema de flujo reverso de GORE.

3. ¿Cómo selecciona el tipo de stent?

No existe el stent ideal ni datos significativos que nos permitan la elección con facilidad.

Lo hacemos en base a las características ecográficas de vulnerabilidad y fundamentalmente a las imágenes anatómicas de la angiografía.

De elección utilizamos stents autoexpandibles de diámetro final de 1.5 - 2 mm mayor a la arteria de celdas cerradas o híbridos, principalmente en lesiones de marcada excentricidad con gran carga de placa, no así en lesiones tortuosas o anguladas dónde preferimos menor scaffolding (cobertura) pero una mayor adaptación geométrica con los stents de nitinol. La literatura evidencia diferencias no significativas entre ellos, solo una tendencia a menores eventos agudos con stents de celdas cerradas y menor restenosis con celdas abiertas.

INTERROGANDO A LOS EXPERTOS

4. ¿Cuál es el tratamiento indicado en los pacientes asintomáticos con estenosis Carotidea severa?

Cuando decidimos hacer una intervención profiláctica en un paciente asintomático debemos estratificar minuciosamente los riesgos de la técnica, el contexto global del paciente, expectativas y calidad de vida, etc.

En lesiones mayores o iguales al 80% por angiografía el tratamiento aconsejado es la revascularización percutánea en centros u operadores de vasta experiencia con resultados menores al 3% de complicaciones, frente a un tratamiento médico ideal difícil de cumplir. No debería ser una opción en pacientes de alto riesgo con un porcentaje mayor de eventos. Ante la oferta de alternativas hay una preferencia de la angioplastia en adultos jóvenes, y de cirugía en pacientes añosos.

5. En relación a la técnica, ¿utiliza habitualmente pre y post-dilatación, o prefiere stent directo y evaluar post-dilatación?

No utilizamos una normativa, la evaluamos en forma individual. En general, si las características anatómicas no lo contraindican (calcificación severa o lesión subtotal en curva), preferimos el stent directo y en general post-dilatación localizada con balón corto de 5.0 mm en la CI o de 6.0 mm en la bifurcación, excepto si existe una aceptable expansión angiográfica del stent (infrecuente).

Últimamente estamos comparando stent directo más post-dilatación seleccionada o una angioplastia adecuada con balón inicial de manera prudente más el stent en general sin una mandatoria post-dilatación, sin contar con datos actuales de superioridad de una técnica sobre otra.

Conflicto de interés: Ninguno

Nos gustaría compartir su opinión sobre los artículos comentados en este número.

Puede escribirnos a: **proeducar@solaci.org**