PROEDUCAR
SOCIEDAD LATINOAMERICANA DE CARDIOLOGÍA INTERVENCIONISTA

SEPTIEMBRE 2012
Número 79

Director del Programa ProEducar:
Dr. Leandro I. Lasave

Director Boletín Educativo:
Dr. Ari Mandil

Comité Editorial
Dr. Raul Arrieta
Dra. Alfonsina Candiello
Dr. Carlos Fava
Dr. Fernando Kozak
Dr. Gabriel Maluenda
Dr. Leandro Martínez Riera
Dr. Juan Simon Muñoz
Dr. Bruno Ramos Nascimento
Dr. Rodolfo Staico
Dr. Gustavo Vignolo

Coordinadora Marisa Desiervi
Diseño Gráfico Florencia Álvarez

CONTENIDO

EDITORIAL:
Dr. Ari Mandil ..... 02 VER

REVISIÓN DE TEMAS DE INTERÉS:
Intervenciones Coronarias: Dr. André Kokis
"¿Cuando está indicada la intervención coronaria percutánea en la enfermedad de múltiples vasos?" ..... 03 VER

Intervenciones Periféricas: Dr. Pablo Liva
"Enfermedad Infrapoplítea" ..... 06 VER

PASO A PASO:
Dr. André Labrunie
"Punción Radial" ..... 10 VER

CASO CLÍNICO:
Dr. Bruno Nascimento
"Tratamiento percutáneo de una lesión en el tronco de la coronaria izquierda, con afectación bilateral del ostium" ..... 12 VER

INTERROGANDO A LOS EXPERTOS
Entrevista al Dr. Daniel Berrocal
"Tratamiento con stents liberadores de medicamentos en situaciones especiales" ..... 16 VER

Número de edición: Septiembre | **Fecha de edición:** Septiembre de 2012
Director responsable: Dr. Leandro I. Lasave.
Propietario: SOLACI - Sociedad Latinoamericana de Cardiología Intervencionista AC
Domicilio legal: A.Alsina 2653 2H, Buenos Aires, Argentina.
"Se prohibe la reproducción total o parcial del contenido de este boletín, si no se cita la fuente".
Registro propiedad intelectual: 829084

EDITORIAL: Dr. Ari Mandil

//
Dr. Ari Mandil
Coordinador del Servicio de Hemodinamia y Cardiología Intervencionista del Hospital Lifecenter. Cardiólogo Intervencionista del Hospital Felício Rocho Belo Horizonte, Brasil

Estimados colegas:

Presentamos esta nueva edición del boletín ProEducar. En ella, se podrán leer varios artículos interesantes que abordan temas actuales de nuestra especialidad.

Hay una revisión sobre las indicaciones de tratamiento percutáneo de la enfermedad coronaria multivascular, con un enfoque práctico escrito por el Dr. Kokis.

En el campo de la enfermedad coronaria, hay un destacado caso clínico presentado durante el curso de ProEducar en el Congreso SOLACI 2012 sobre abordaje percutáneo de la lesión grave en el tronco de la coronaria izquierda con afectación biostial, que analiza las diversas estrategias posibles de intervención

En este boletín comenzamos una nueva sección "paso a paso" con la descripción de la técnica de punción de la arteria radial, herramienta fundamental en estos días, en los que usamos tratamiento antiagregante plaquetario intenso. El Dr. André Labrunie la describe de una forma muy objetiva y práctica.

También tenemos una excelente revisión sobre el tratamiento de la enfermedad infrapoplítea escrita por el Dr. Pablo Liva. Culminamos esta edición con una entrevista al Dr. Daniel Berrocal, quien nos presenta su experiencia personal en el tratamiento con stents liberadores de medicamentos en situaciones especiales.

No podía dejar pasar la oportunidad de homenajear al Dr. Hugo Londero por sus años de dedicación a ProEducar (y por su creación), transformándola en un importante instrumento de información para los cardiólogos intervencionistas de América Latina.

Agradezco la confianza depositada en mí por los dirigentes de SOLACI, para que en este período de coordinación del Boletín ProEducar podamos continuar llevándoles actualizaciones científicas de nuestra especialidad a los colegas cardiólogos intervencionistas de nuestra Sociedad.

Dr. Ari Mandil

REVISIÓN DE TEMAS DE INTERÉS

Intervenciones Coronarias

¿Cuando está indicada la intervención coronaria percutánea en la enfermedad de múltiples vasos?

//
Dr André Kokis
Jefe de Cardiología Intervencionista del Centre Hospitalier de l'Université de Montréal, Montréal, Canadá

¿Cuándo se indica una intervención coronaria percutánea para la enfermedad multivaso?

La enfermedad arterial coronaria sigue siendo la principal causa de mortalidad. En los últimos cincuenta años, muchos avances han permitido enfrentar su tratamiento y la clave para hacerlo ha sido la revascularización. El equipo del Dr. Robert Goetz de Nueva York introdujo la derivación con injerto de la arteria coronaria en 1960. El Dr. Kolesov introdujo la anastomosis de las arterias mamaria interna-coronaria en San Petersburgo, Rusia, en 1964. El gran cirujano argentino Dr. René Favaloro perfeccionó el uso de injerto de vena safena en la clínica Cleveland en 1967. Después de esos grandes avances quirúrgicos, comenzaron las intervenciones coronarias percutáneas. La primera angioplastia fue realizada por el Dr. Charles Dotter, quien como radiólogo intervencionista realizó una angioplastia exitosa de la arteria femoral superficial en 1964. Estos desarrollos condujeron al trabajo revolucionario del Dr. Andreas Gruentzig, quien llevó a cabo la primera angioplastia coronaria en Zürich en 1977. Los primeros stents se empezaron a usar en 1986; eran Wallstents autoexpandibles y en 1989 se desarrolló el stent intracoronario expandible con balón Palmaz-Schatz®. El primer stent liberador de medicamentos, el stent Cordis Cypher®, se aprobó en Europa en el 2002 y en EE.UU. en el 2003.

Desde el reconocimiento de la importancia de la revascularización para el tratamiento de la enfermedad coronaria y la disponibilidad de estos dos métodos, ha habido múltiples estudios comparándolos. La enfermedad multivaso es claramente el área más compleja. Se trata mediante múltiples derivaciones con injertos coronarios, que se han utilizado exitosamente por cincuenta años, o con intervención coronaria percutánea multivaso. Esta última técnica floreció en los últimos treinta años y ha evolucionado tremendamente con balones, stents metálicos convencionales (BMS), medicamentos y stents liberadores de drogas (DES). La urgencia por comparar estas dos técnicas ha estado presente desde el principio. Hasta ahora, ha habido más de doce ensayos importantes comparando estos dos enfoques. Los primeros compararon la angioplastia con balón versus cirugía (CABG). Aunque estos ensayos (RITA, GABI, EAST, CABRI, BARI) tienen un valor histórico importante, ya no son relevantes en la era de los DES. El próximo paso fue la compa-

REVISIÓN DE TEMAS DE INTERÉS

ración de los BMS y la cirugía (estudios ARTS, SoS, ERACI II, MASS II). En esta etapa la cirugía mostró ser superior a la PCI, pero la ventaja fue en términos de revascularización repetida, esencialmente debido a la reestenosis, mientras que las tasas de muerte y seguridad combinada (muerte, ACV o IM) fueron similares con una tendencia a favor de la cirugía al cabo de cinco años. La introducción de los DES ofreció una solución real al problema de la reestenosis y el exceso de revascularizaciones repetidas observadas en los ensayos con BMS. El primer estudio interesante con esta nueva clase de stents fue el ARTS II, que usó los dos grupos del ARTS I y los comparó con un grupo no randomizado tratado con DES en múltiples vasos. Nuevamente al cabo de cinco años, los MACCE favorecieron a la CABG, pero sólo porque la revascularización repetida favoreció a la cirugía. Sin embargo, del estudio ARTS I al ARTS II, la tasa de repetición de la revascularización disminuyó de 41,2% a 27,2% (frente a 20,8% para CABG) y la tasa de muerte, IM, ACV no mostró ventajas con ninguna técnica.

Un estudio importante sobre este tema es el SYNTAX. En él, se realizó una comparación entre la PCI multivaso con DES TAXUS y la CABG; se publicó en febrero de 2009 en el *New England Journal of Medicine*. Los investigadores del SYNTAX desarrollaron una nueva clasificación para la enfermedad multivaso. Esta clasificación es puramente angiográfica e integra todos los elementos constituyentes de la complejidad de la enfermedad arterial coronaria: dominancia, oclusiones totales, bifurcaciones y trifurcaciones, clasificación de bifurcaciones de Medina, ángulo de la bifurcación, lesiones ostiales, tortuosidad, longitud de la lesión, trombos y enfermedad difusa. La clasificación SYNTAX se estudió prospectivamente en el ensayo y la población de pacientes se dividió en los tres terciles de la clasificación: bajo riesgo (0 a 22), riesgo intermedio (23 a 32) y alto riesgo (33 o más).

De modo general, el ensayo SYNTAX mostró la superioridad de la CABG en comparación con la PCI en cuanto a la tasa de MACCE (12,1% vs 17,8%). Pero una parte importante de este beneficio fue consecuencia nuevamente de las revascularizaciones repetidas. El análisis de los tres terciles junto con la clasificación SYNTAX es lo que fundamenta actualmente el razonamiento por el que estos pacientes se beneficiarán de uno u otro enfoque de revascularización. Para los pacientes con SYNTAX bajo (0-22), no se observó beneficio de la cirugía comparada con la PCI. En los pacientes del grupo intermedio (23-32), la cirugía fue superior pero solo en lo referente a la revascularización repetida. En este grupo, hay una tendencia a un beneficio en la supervivencia con cirugía, aunque no significativa. Sin embargo, en el grupo de alto riesgo (33 y más), la cirugía fue superior a la PCI en todos los aspectos.

Una revisión reciente realizada por el Dr. Willett comparó ambas estrategias. Así, el autor sugirió que, en general no hay un beneficio en el largo plazo sobre la mortalidad en la intervención multivaso, pero la supervivencia del grupo de pacientes mayores de 65 años pareció beneficiarse con la CABG (11% vs 15%). Esto impulsó un análisis de una base de datos norteamericana de sitios de STS y NCDR en la publicación ASCERT. En este análisis se estudiaron y se compararon casi 190.000 pacientes. Todos eran mayores de 65 años y habían recibido

REVISIÓN DE TEMAS DE INTERÉS

tratamiento por enfermedad de dos o tres vasos. Se hizo un gran esfuerzo para ajustar el riesgo y evitar las confusiones. Entre las conclusiones estaba que la tasa de supervivencia fue similar al cabo de 1 año pero más alta con CABG después de 4 años.

La idea actual de la intervención percutánea multivaso es que requiere una evaluación cuidadosa del paciente. La intervención percutánea *ad hoc* se debe desalentar. El uso de sistemas de clasificación, especialmente el de SYNTAX, es importante. La edad y las enfermedades concomitantes de los pacientes se deben tomar en cuenta. La opción del paciente es importante pero suele ser modificable con una charla abierta. Es esencial que haya un debate de equipo con el cirujano y el intervencionista para tomar la mejor decisión. Una vez que se elige una u otra estrategia, se debe dar un lugar importante al enfoque y la estrategia técnica. Es importante considerar anticipadamente la estrategia de intervención y el material que se va a usar. El uso de FFR para determinar qué lesión se debe intervenir se ha vuelto importante desde el ensayo FAME.

La PCI multivaso es y seguirá creciendo como método de revascularización coronaria. Aunque es viable en muchos pacientes, la consideración honesta de todas las opciones (PCI vs CABG) para todos los pacientes permitirá seleccionar adecuadamente al mejor candidato para cada opción y finalmente nos dará la mejor alternativa de tratamiento para nuestros pacientes.

Conflicto de interés: Ninguno

Bibliografía:

1-Percutaneous Coronary Intervention versus Coronary-Artery Bypass Grafting for Severe Coronary Artery Disease. March 5, 2009 Serruys P.W., Morice M.-C., Kappetein A.P., et al.N Engl J Med 2009; 360:961-972

2-Comparative Effectiveness of Revascularization Strategies. N Engl J Med 2012; 366:1467-1476. April 19, 2012. William S. Weintraub, M.D., Maria V. Grau-Sepulveda, M.D., M.P.H., Jocelyn M. Weiss, Ph.D et all.

3-Yusuf S, Zucker D, Peduzzi P, Fisher LD, Takaro T, Kennedy JW, Davis K, Killip T, Passamani E, Norris R. Effect of coronary artery bypass graft surgery on survival: overview of 10-year results from randomised trials by the Coronary Artery Bypass Graft Surgery Trialists Collaboration. Lancet 1994;344:563-570

4- Hoffman SN, TenBrook JA, Wolf MP, Pauker SG, Salem DN, Wong JB. A meta-analysis of randomized controlled trials comparing coronary artery bypass graft with percutaneous transluminal coronary angioplasty: one- to eight-year outcomes. J Am Coll Cardiol 2003;41:1293-1304.

5-Mercado N, Wijns W, Serruys PW, Sigwart U, Flather MD, Stables RH, O'Neill WW, Rodriguez A, Lemos PA, Hueb WA, Gersh BJ, Booth J, Boersma E. One-year outcomes of coronary artery bypass graft surgery versus percutaneous coronary intervention with multiple stenting for multisystem disease: a meta-analysis of individual patient data from randomized clinical trials. J Thorac Cardiovasc Surg 2005;130:512-519

6- Serruys PW, Ong AT, van Herwerden LA, Sousa JE, Jatene A, Bonnier JJ, Schonberger JP, Buller N, Bonser R, Disco C, Backx B, Hugenholtz PG, Firth BG, Unger F. Five-year outcomes after coronary stenting versus bypass surgery for the treatment of multivessel disease: the final analysis of the Arterial Revascularization Therapies Study (ARTS) randomized trial. J Am Coll Cardiol 2005;46:575-581

7- Hannan EL, Racz MJ, Walford G, Jones RH, Ryan TJ, Bennett E, Culliford AT, Isom OW, Gold JP, Rose EA. Long-term outcomes of coronary-artery bypass grafting versus stent implantation. N Engl J Med 2005;352:2174-2183

8- Coronary artery bypass surgery versus percutaneous coronary intervention with stent implantation in patients with multivessel coronary artery disease (the stent or surgery trial): a randomised controlled trial. Lancet 2002;360:965-970

9- Rodriguez AE, Baldi J, Pereira CF, Navia J, Alemparte MR, Delacasa A, Vigo F, Vogel D, O'Neill W, Palacios IF, ERACI II Investigators. Five-year follow-up of the argentine randomized trial of coronary angioplasty with stenting versus coronary bypass surgery in patients with multiple vessel disease (ERACI II). J Am Coll Cardiol 2005;46:582-588

10- Daemen J, Boersma E, Flather M, Booth J, Stables R, Rodriguez A, Rodriguez-Granillo G, Hueb WA, Lemos PA, Serruys PW. Long-term safety and efficacy of percutaneous coronary intervention with stenting and coronary artery bypass surgery for multivessel coronary artery disease: a meta-analysis with 5-year patient-level data from the ARTS ERACI-II, MASS-II, and SoS trials. Circulation 2008;118:1146-1154.

REVISIÓN DE TEMAS DE INTERÉS

Intervenciones Periféricas
Enfermedad Infrapoplítea

//
Dr. Pablo Liva
Médico del Servicio de Cardiología y Radiología Intervencionista, Instituto de Cardiología Juana F. Cabral, Corrientes, Argentina
Co-Autores: Dres. Marcelo A. Agüero, Adolfo López Campanher, Jorge A. Baccaro, Esteban Villegas

INTRODUCCIÓN:

Con el incremento de la expectativa de vida, el aumento en la prevalencia de diabetes y de insuficiencia renal crónica, la incidencia de enfermedad vascular infrapoplítea (IP) continúa en aumento. Los resultados de los tratamientos, tanto quirúrgicos como endovasculares han sido tradicionalmente decepcionantes debido a la alta tasa de falla técnica y de restenosis. La anatomía y fisiología de este territorio vascular, tales como la presencia de vasos pequeños, lesiones difusas, extensa calcificación y pobres lechos distales representan un gran desafío para la revascularización endovascular (EV). Si bien los pacientes pueden ser asintomáticos, la mayoría tendrán claudicación intermitente (CI) y principalmente isquemia crítica (IC) definida por la presencia de dolor de reposo isquémico, úlcera y/o gangrena.

IMPORTANCIA DEL PROBLEMA

La IC es un proceso crónico que lleva a pérdida del miembro sin tratamiento y de alta tasa de mortalidad por sepsis. Sin revascularización tiene 25% de mortalidad y 25% de riesgo de amputación al año. A pesar de su gravedad, la tasa de revascularización no supera el 40% de los pacientes. La baja tasa de revascularización se debe en parte a la dificultad diagnóstica en definir la viabilidad o inviabilidad de un miembro al momento del examen físico y en parte a la dificultad técnica que representa esta particular anatomía en el momento de la toma de decisiones.

A QUIENES TRATAR

Si bien la mayoría de los pacientes con enfermedad infrapoplítea (EIP) se caracterizan por presentar isquemia crítica y no claudicación intermitente, más del 60% de los casos tienen compromiso a múltiples niveles arteriales y la CI puede estar presente.

La severidad de los síntomas de isquemia del miembro puede ser establecida usando, ya sea tanto la clasificación de Fontaine como la de Rutheford. (Tabla 1). Como los p asintomáticos y con CI grado IIa tienen evolución benigna la revascularización solo estaría indicada para CI severa e IC debido a su pronóstico adverso[1]. Una vez confirmado el diagnóstico, el objetivo del tratamiento será aliviar el dolor de reposo, facilitar la curación de las úlceras, evitar la amputación y prolongar la vida.

FONTAINE		RUTHEFORD		
	Clínica	Grado	Categoría	Clínica
I	Asintomático	0	0	Asintomático
IIa	Claudicación leve	I	1	Claudicación leve
IIb	C.I. mod - severa	I	2	Claudicación moderada
		I	3	Claudicación severa
III	Dolor de reposo	II	4	Dolor de reposo isquémico
IV	Ulcera o gangrena	III	5	Daño menor de tejido
		III	6	Daño mayor de tejido

REVISIÓN DE TEMAS DE INTERÉS

COMO TRATAR:

La baja morbilidad del tratamiento EV comparado con cirugía ha ampliado el espectro de p con EIP e IC candidatos a revascularización por este método.

El estudio BASIL[2] comparó 452 p con IC y EIP tratados con cirugía versus angioplastia. La sobrevida libre de amputación fue similar a 1 y 3 años (71 vs 68% p=NS y 52 vs 57% p=NS respectivamente). Los p del grupo cirugía tuvieron mayor morbilidad y costo de hospitalización en los primeros 30 días y los p con angioplastia tuvieron mayor falla técnica inmediata y reintervenciones el primer año. Un análisis post-hoc mostró que los p que estaban vivos a los 2 años tuvieron menor tasa de amputación y muerte con cirugía. El pequeño calibre de los vasos, extensa calcificación, flujo lento de los lechos distales representan una limitante técnica que plantea el principal desafío a las intervenciones endovasculares. La misma es adecuada para salvación del miembro especialmente cuando hay enfermedad tibial focal. Un reciente Metanálisis[3] mostró mayor permeabilidad a 3 años con cirugía pero igual tasa de salvataje de miembro, lo cual evidencia que el mismo no se debe únicamente a la permeabilidad del vaso en el largo plazo.

OBJETIVO DE LA TERAPIA ENDOVASCULAR:

El principio fundamental es que para mantener la integridad de los tejidos se necesita menos sangre que para curar una úlcera debido a que el requerimiento metabólico del tejido sano es mucho menor. Por eso lo central es tratar de lograr permeabilidad inicial en un vaso tibial sin preocuparse tanto por la permeabilidad a largo plazo. Las restenosis son generalmente asintomáticas a menos que haya injuria del miembro.

La anatomía es factible para tratamiento EV generalmente en uno o más vasos IP. El resultado de la intervención está estrechamente relacionado al grado de daño tisular. Cuando el daño es escaso, pequeñas mejorías en la perfusión podrían ser suficientes para curar las heridas aunque la permeabilidad sea de corta duración.

IMPORTANCIA DEL CONCEPTO DE ANGIOSOMA:

En la práctica no siempre la revascularización adecuada resulta en salvataje del miembro. Quizás tenga que ver el concepto de angiosoma. En este, el pie es dividido en seis regiones anatómicas perfundidas por las arterias Tibial Anterior, Tibial Posterior o Peronea. Este concepto ha mostrado ser útil tanto para tratamiento EV como quirúrgico. En un estudio de 203 pacientes tratados por vía EV los mismos fueron divididos según que se haya logrado o no flujo directo a la arteria nutricia del angiosoma ulcerado[4]. La salvación del miembro fue mayor (p= 0.03) en el grupo directo (86%) que en el grupo indirecto (69%) a 4 años de seguimiento.

TÉCNICAS Y DISPOSITIVOS ENDOVASCULARES

1) ANGIOPLASTIA SUBINTIMAL

Durante este procedimiento una guía es intencionalmente dirigida por el espacio subintimal hasta sobrepasar el extremo distal de la oclusión para luego reentrar al lumen real y continuar la angioplastia en forma convencional. Útil en

oclusiones femorales, aunque no bien descripta en territorio IP.

2) ANGIOPLASTIA CON BALÓN
La introducción en el mercado de balones de bajo perfil largos, de hasta 210 mm facilitaron el tratamiento de lesiones múltiples en EIP en menos tiempo y con menor chance de disección. Un estudio usando balones entre 80 y 120 mm en 77 lesiones en 55 p con promedio de longitud de lesiones de 18,5 cm mostró a los 3 meses restenosis de 31%, ausencia de la misma en 32% y reoclusión en 37%. A los 15 meses no hubo amputación lo cual resultó en 100% de salvación del miembro[5].

3) CRIOPLASTIA
Está basado en el principio de que el óxido nitroso en contacto con la pared arterial, al inflarse un balón induce la apoptosis de células musculares lisas y mediante esto reduciría la restenosis por disminución de la hiperplasia neointimal. No hay datos categóricos en EIP8[6].

4) CUTTING BALÓN
Los datos de la literatura están limitados a series de pocos casos.

5) BALONES LIBERADORES DE DROGAS (DEB)
No hay aún estudios en EIP. Hay dos en curso (The IN.PACT DEEP y el EURO canal) que evaluarán la utilidad clínica y evolución angiográfica comparado con balón solo.

6) LASER
Ni la permeabilidad ni la evolución clínica mostraron diferencias con angioplastia sola a pesar del alto éxito técnico descripto.

7) STENT
A pesar de la elevada restenosis los stents no son ampliamente usados como en territorio ilio-femoral. Debido al pequeño calibre de los vasos y a que el flujo lento asociado a enfermedad difusa predispone a trombosis e hiperplasia neointimal. La indicación actualmente establecida es "bail out" después de angioplastia fallida. Un metanálisis de 640 pacientes mostró que el implante de stent "*bail out*" tuvo buen resultado clínico en pacientes con EIP[7].

8) DES
Muchos estudios evaluaron su utilidad[8,9] Si bien hay ventajas en términos de permeabilidad y reestenosis a 3 años no la hubo en mortalidad total y salvación del miembro. Además este tipo de lesiones son largas, lo que obliga a más de un DES lo que no sería costo-efectivo.

CONCLUSIONES

La EIP se asocia principalmente a IC que ocurre cuando la perfusión se encuentra por debajo de un nivel umbral que resulta en dolor de reposo y pérdida de la integridad de los tejidos. El objetivo principal de la revascularización es la obtención de flujo directo y pulsátil a la extremidad distal. La angioplastia con balones de bajo perfil es la piedra angular del tratamiento. Los stent están indicados

REVISIÓN DE TEMAS DE INTERÉS

para los casos de angioplastia con balón fallida aunque se podrían indicar electivamente para el tratamiento de vasos únicos, con el objeto de garantizar un mejor resultado angiográfico aunque sea por corto plazo para permitir curación de lesiones tróficas durante el tiempo que permanezca permeable. Los demás dispositivos no están validados por estudios clínicos.

Conflicto de interés: Ninguno

Bibliografía:

1. ACC/ AHA 2005 Guidelines for the management of patients with peripheral arterial disease. J Am Coll Cardiol 2006; 47:1239 -1312
2. Basil trial participants. Bypass versus angioplasty in severe ischemia of the leg (BASIL): Multicentre randomized controlled trial. Lancet 2005; 366: 1925 -1934
3. Romiti M, Albers M, Brochado-Neto FC, Durazzo AE, Pereira CA, De Luccia N. Meta-analysis of infrapopliteal angioplasty for chronic critical limb ischemia. J vasc Surg 2008; 47: 975-981.
4. Lida O, Nanto S, Uematsu M, Ikeoka K, Okamoto S, Dohi T et al.Importance of the angiosome conceptfor endovascular therapy in patients with critical limb ischemia. Catheter Cardiovasc Interv 2010; 75: 830-836.
5. Schmidt A, Ulrich M, Winkler B, Klaeffling C, Bausback Y, Braunlich S, et al. Angiographic patency and clinical outcome after balloon-angioplasty for extensive infrapopliteal arterial disease.Catheter Cardiovasc Interv 2010; 76: 1047 – 1054.
6. Laird JR, Biamino G, McNamara T,Scheinert D,Zetterlund P,Moen E, et al. Cryoplasty for the treatment of femoropopliteal arterial disease: Results of a prospective multicenter registry. J. vasc Interv radiol 2005;16: 1067 – 1073.
7. Biondi Zoccai GG,Sangiorgi G, Lotrionte M, Feiring A,Commeau P, Fusaro M et al. Infragenicular stent implantation for below-the knee atherosclerosis disease. Clinical evidence from an international collaborative meta-analysis on 640 patients. J Endovasc Ther 2009; 16: 251 – 260.
8. Siablis D,Karnabatidis D, Katsanos K, Diamantopoulos A, Spiliopoulos S, Kagadis GC, et al. Infrapopliteal application of sirolimus eluting versus bare metal stents for critical limb ischemia: Analysis of long term angiographic and clinical outcome. J Vasc Interv Radiol 2009;20:1141-1150.
9. Feiring AJ, Krahn M Nelson L, Wesoloski A,Eastwood D, Szabo A. Preventing leg amputations in critical limb ischemia with below the knee drug eluting stents: The PARADISE (Preventing Amputation using Drug eluting StEnts) trial. J Am Coo Cardiol 2010;55: 1580 – 1589.

PASO A PASO

Punción Radial

//
Dr. André Labrunie
Director/Interventional Cardiology Department Hospital do Coração de Londrina (Paraná), Santa Casa de Marília (São Paulo), Brasil

Co-autores:
Marden Andre Tebet MD [1,2] Pedro Beraldo de Andrade MD [1]
[1] Santa Casa de Marília/SP [2] Hospital Brasil/Santo André-SP

Esta es una forma práctica y objetiva de sistematizar las etapas de la punción radial basada en la experiencia de múltiples operadores. Por lo tanto, las variaciones son frecuentes y pertinentes, como resultado de la adaptación de cada operador al material o al método utilizado.

Inicialmente, destacamos la necesidad de evaluar el estado emocional del paciente, ya que el grado de ansiedad es directamente proporcional a la ocurrencia de espasmos, lo que dificulta la punción desde el principio. Somos muy liberales en cuanto a la sedación pre y periprocedimiento, diagnóstica o terapéutica, y recomendamos su amplia utilización.

El sitio de la punción no está predeterminado. Se suele elegir el punto más "pulsátil" de la arteria radial, por lo general aproximadamente 1 cm distal a la apófisis estiloides del radio. Es importante enfatizar que no existe una regla anatómica, sino funcional. La punción se debe realizar lo más distal posible, considerando la posibilidad de futuros procedimientos.

Figura 1: Lidocaína 2% 0,5 – 2ml

La anestesia local se realiza con 2 a 3 ml de Xilocaína al 2%, utilizando una aguja de insulina 27 G, cerca de la arteria radial, evitando su punción. (Figura 1)

La cantidad de anestésico debe ser "equilibrada", es decir, ni excesiva ni insuficiente; apenas lo necesario para lograr una anestesia efectiva, sin afectar el pulso propiamente dicho. Se debe recordar que el mayor componente doloroso/sensitivo es la piel y no el vaso.

En general, realizamos una incisión mínima en la piel con un bisturí N° 11, a fin de orientar mejor la punción.

Usamos Jelco N° 20 o 22 con extremidades transparentes, lo que permite la visualización del reflujo sanguíneo. Según lo ya mencionado, el uso de las agujas de punción es una opción del

PASO A PASO

operador. Se posiciona la misma a 45°, con el bisel hacia arriba y se introduce hacia la arteria hasta punzarla (se observa el retorno de sangre). Luego se avanza 1 mm más (transfijación de la arteria radial). (Figura 2)

Se retira la aguja, se retrocede lenta y cuidadosamente el Jelco, milímetro a milímetro, hasta observar un reflujo "efectivo" de sangre. (Figura 3)

Posteriormente, se avanza una guía metálica de 0,018" a 0,021", según la disponibilidad del kit seleccionado. Muchas veces, hacemos uso de guías de 0,014" de angioplastia coronaria para intentar el acceso a la luz arterial sin ocurrencia de traumas. Cuando la arteria está bien canalizada, hecho que se puede comprobar con el libre movimiento de la guía, realizamos un pequeño corte adicional de la piel con bisturí o tijera, facilitando la penetración suave del introductor. (Figura 4)

Utilizamos exclusivamente introductores "cortos" (8,5 a 11 cm), por considerar que los largos son fuertes inductores de espasmo radial, sin modificar favorablemente la manipulación de los catéteres.
La infusión del cóctel espasmolítico, también muy variable en su composición (nitratos, Diltiazem, Verapamil, Xilocaína, Bicarbonato de sodio, etc.), no puede prescindir de lo esencial: heparina no fraccionada, fármaco fundamental en la prevención de la trombosis de la arteria radial, único consenso en esa composición.

Para concluir, con el introductor posicionado, y habiendo usado aproximadamente 2 a 3 minutos en esa etapa, pasamos al procedimiento propiamente dicho.

Observación final: no pierda tiempo, pero muévase con calma: ¡la primera punción es la mejor!

Figura 2: Jelco 20–22 / Aguja

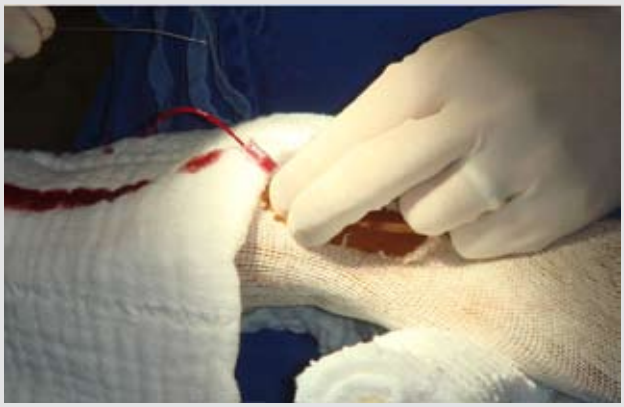

Figura 3: Guía Metálica 0,018" – 0,021"

Figura 4: Introductor Corto (8,5-11 cm) 5–6 Fr

Conflicto de interés: Ninguno

Bibliografia:
- Nunes GL,et al. Influência da curva de aprendizado na ocorrência de complicações associadas aos procedimentos pela via radial. Rev Bras Cardiol Invas 2007;15 (2) ,115-118.
- Labrunie A,et al. Coronariografia via transradial : curva de aprendizagem ,avaliada por estudo muticêntrico. Rev Bras Cardiol Invas 2009;17 (1),82-87.
- Hamon M, Mc Fadden. Trans-radial approach for cardiovascular interventions. 2nd ed. ESM Editions; 2010.
- Patel T, Shah S, Ranjan A. Patel's atlas of transradial intervention:the basis.1st ed. Sea Script Co. 2007.
- Furtado R, Sá B. Transradial:diagnóstico e intervenção coronária e extracardíaca. 2º ed. Editora Atheneu. 2009.
- www.transradialuniversity.com
- www.angiosoft.net

PRESENTACIÓN DE CASOS

Tratamiento percutáneo de una lesión en el tronco de la coronaria izquierda, con afectación bilateral del ostium

//
Autor: Dr. Bruno Ramos Nascimento [1,2].
Operadores: Dr. Ari Mandil[3,4] **Dr. Fausto Feres**[5] **Dr. Eduardo K M Washizu**[3,4]
(1) Hospital das Clínicas, Universidade Federal de Minas Gerais e
(2) Hospital Universitário São José, Belo Horizonte, Brasil.
(3)Hospital Felício Rocho,
(4) Hospital Life Center, Belo Horizonte, Brasil.
(5) Instituto Dante Pazzanese de Cardiologia, São Paulo, Brasil.

1- Caso clínico:

Se trata de un paciente de sexo masculino, 65 años, hipertenso, dislipidémico y ex-fumador, sin antecedentes de eventos cardiovasculares, que manifiesta angina Clase funcional I *(Canadian Cardiology Society)* desde hace 3 años, con empeoramiento de los síntomas en los últimos 3 meses a Clase III. Actualmente bajo tratamiento con AAS 100 mg, Atenolol 50 + 25 mg, Enalapril 20 mg , Sinvastatina 40 mg , Propiltionitrato 40 mg.

Considerando la edad y la presencia de angina típica, agravada por el empeoramiento reciente de la clase funcional de la angina, el paciente se clasificó como de alto riesgo. Siendo así, se decidió proceder con una estratificación invasiva con cineangiocoronariografía, de acuerdo con las recomendaciones actuales[1, 2].

Se realizó la coronariografía, en la que se evidenció: 1- lesión severa (80%) en el tercio distal del tronco de la coronaria izquierda (TCI); severa (80%) en el ostium de la arteria descendente anterior (DA); lesión severa (80%) en el ostium del primer ramo diagonal, 90% del ostium de la arteria circunfleja (CX) y oclusión total en el tercio proximal de la arteria coronaria derecha (CD). El ángulo entre las arterias DA y CX era entre 75° y 90°. Función ventricular izquierda conservada (Figuras 1 a 4).

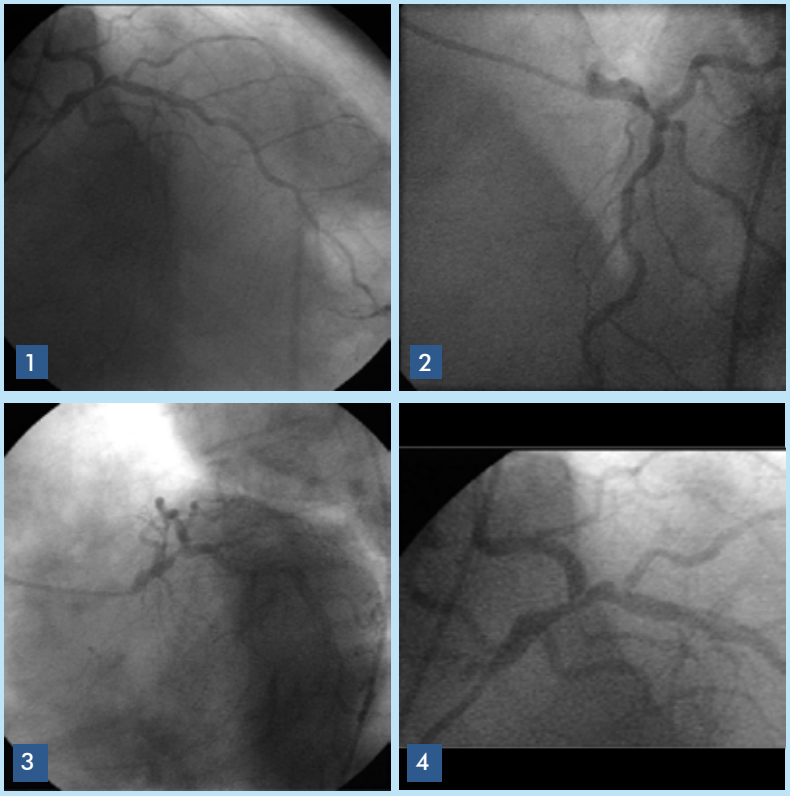

Figuras 1 a 4: Coronariografía que evidencia una lesión compleja grave de tronco de coronaria izquierda, que afecta el ostium de las arterias DA y CX.

PRESENTACIÓN DE CASOS

El cálculo del Euroscore[3] para el caso fue 1,08%, el puntaje SYNTAX[4] fue 27 y el puntaje STS *(Society of Thoracic Surgeons)*[5] fue 0,81%. El caso se analizó con los equipos de Cardiología Intervencionista y Cirugía Cardiovascular, y se le presentaron al paciente las opciones terapéuticas de cirugía de revascularización miocárdica (CRM), angioplastia coronaria (ICP) o tratamiento clínico. El paciente se negó a someterse a tratamiento quirúrgico, y en acuerdo con la familia y el equipo tratante, se optó por la realización de una angioplastia coronaria.

2- Angioplastia coronaria – técnica:

La vía de acceso elegida por los operadores fue la femoral derecha, con uso de un introductor de 8 F. Se observó considerable tortuosidad en la arteria ilíaca común. El Cateter guía utilizado fue un XB *(Extra backup)* 3,5 8 F. El procedimiento se realizó en las siguientes etapas:

1- Paso de 2 guías 0,014" de soporte moderado, no hidrofílicas hacia la DA y la CX;
2- Predilatación del TCI y la CX con balón de 2,0 x 12 mm;
3- Predilatación del TCI y la DA con balón de 2,0 x 12 mm;
4- Implante de stent farmacológico Resolute® de 3,5 x 24 mm en el TCI hacia la CX, con empeoramiento del flujo de la DA; (Figura 5)
5- Reposicionamiento de las guías de la DA y la CX
6- Redilatación del ostium de la DA, a través de mallas, con balón de 2,0 x 12 mm;
7- Dilatación simultánea de la DA y la CX con balones de 2,0 x 12 mm y 2,5 x 12 mm, con la técnica de *kissing balloon*;
8- Posicionamiento de una tercera guía 0,014" en la primera rama diagonal;
9- Implante de stent farmacológico Resolute® de 3,5 x 12 mm en el ostium de la DA, manteniendo el balón en la CX (técnica de TAP); (Figura 6)
10- Posdilatación del ostium de la DA y la CX con altas presiones (con el balón del stent) (balón de 3,5 x 08 mm);
11- Posdilatación simultánea de la DA y la CX con balones de 4,0 x 12 mm y 3,5 x 08 mm, respectivamente.

Se observó un excelente resultado angiográfico, sin complicaciones y sin necesidad de abordar la primera rama diagonal (Figura 7). Se realizó ultrasonido intracoronario (IVUS), que evidenció mala aposi-

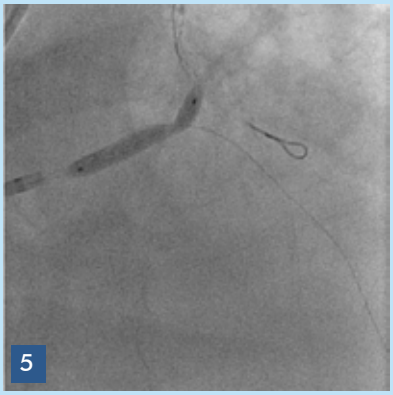

Figura 5: Implante de stent Resolute® 3,5 x 24 mm en el TCI en dirección a la CX.

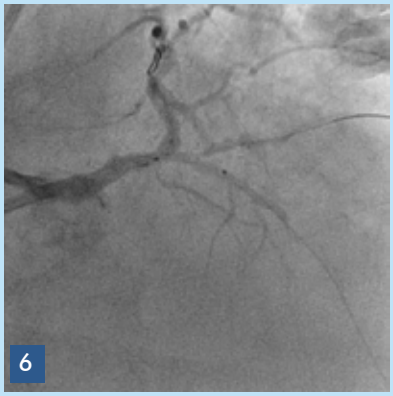

Figura 6: Implante de stent farmacológico Resolute® 3,5 x 12 mm en el ostium de la DA, manteniendo el balón en la CX (técnica de TAP).

Figura 7: Resultado angiográfico después de *kissing balloon*.

PRESENTACIÓN DE CASOS

ción de las astas del stent del TCI (Figura 8). Se procedió a realizar una posdilatación del TCI con un balón 4,5 x 12 mm y en el IVUS final se pudo ver la aposición completa de la malla (Figura 9).

Se realizó una coronariografía de control 7 meses después del procedimiento, que evidenció que se mantuvo el resultado angiográfico final, sin reestenosis angiográfica. En el seguimiento clínico tardío, el paciente sigue asintomático.

3- Discusión:

La elección del método ideal para el tratamiento de lesiones distales del TCI, con lesión de ambos ostiums sigue siendo un desafío para la cardiología. La visión de esta situación, hasta hace poco considerada como de tratamiento exclusivamente quirúrgico, ha sufrido cambios de paradigma con datos más recientes de la literatura, principalmente después de la publicación del estudio SYNTAX[4]. Posteriormente, la clasificación NERS[6] (*New Estratification Score*) agregó características clínicas y relacionadas con el procedimiento al modelo de predicción de eventos tardíos después de la intervención del TCI. En este caso,

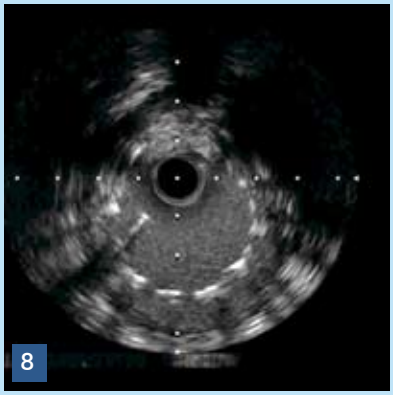

Figura 8: IVUS que muestra la mala aposición del stent en el TCI

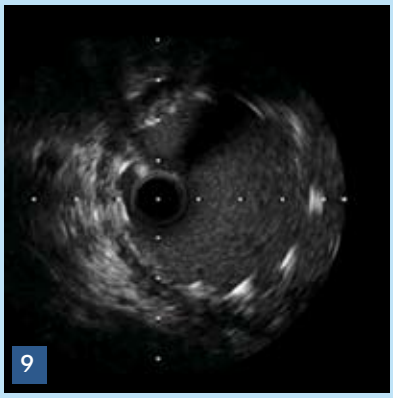

Figura 9: IVUS, después de la posdilatación que muestra la aposición completa del stent.

el paciente tenía una mortalidad quirúrgica estadísticamente baja, y un puntaje SYNTAX intermedio (27). En esta situación angiográfica, considerando el caso como TCI + 2 vasos, la ocurrencia global de eventos cardiovasculares mayores a los 12 meses y más tardíamente fue similar en ambos grupos ICP y CRM del estudio SYNTAX[4, 7]. Además, la negativa del paciente a someterse a CRM y el hecho de que el equipo de hemodinamia haya considerado el procedimiento técnicamente viable fueron datos decisivos en la elección de la estrategia percutánea.

Técnicamente, al principio se pensó en el uso de una estrategia con 2 stents por el hecho de tratarse de una lesión en una bifurcación verdadera, con una rama lateral de gran calibre (>2,5 mm) e importancia, con enfermedad que se extendía más allá de 3 mm del ostium[8]. Por lo tanto, había algunas opciones para el tratamiento de la lesión: TAP, *Mini-Crush, Cullote, Simultaneous Kissing Stent (SKS), V-stent, Y-stent* y otras variantes. Anatómicamente, el ángulo de bifurcación entre 75° y 90° favorecía las técnicas en T (T, T modificada y TAP), permitiendo una cobertura adecuada de la lesión del TCI y cada ostium. Por otro lado, el tronco relativamente largo, con enfermedad en su cuerpo no era favorable a la realización de V-stent y SKS. El Cullote sería una técnica posible, favorecida por los calibres similares de los vasos, a pesar de ser teóricamente un poco más trabajosa, así como el Mini-Crush[8]. Además, el ángulo desfavorable (>75°) podría ser

PRESENTACIÓN DE CASOS

un factor de mayor dificultad para esta última. Finalmente, se debe destacar que la experiencia del operador y su familiaridad con la técnica son factores determinantes en esta decisión, y afectaron la opción final por TAP.

El procedimiento se realizó sin problemas, observándose solo cierta inestabilidad después de la liberación del stent en la CX, cuando hubo una disminución temporal del flujo en la DA. Etapas fundamentales de la técnica, como el mantenimiento del balón en la CX durante la liberación del stent en la DA y la utilización obligatoria de *kissing balloon* final. A pesar del resultado angiográfico inicialmente satisfactorio, la detección y la corrección de la mala aposición de las astas ilustra el papel del IVUS en la optimización del implante de stent en situaciones anatómicamente críticas, como las lesiones complejas que afectan al TCI.

4- Conclusión:

Este caso demuestra la ejecución técnica de un procedimiento complejo de angioplastia para una lesión del TCI que afecta ambos ostiums, realizada exitosamente con TAP y mantenimiento del resultado angiográfico en el seguimiento angiográfico tardío. El caso muestra una situación que aún genera muchas dudas al momento de tomar decisiones en la sala de hemodinamia, tanto en relación con la modalidad terapéutica de elección como a las posibilidades técnicas de la intervención percutánea.

Conflicto de interés: Ninguno

Referencias:

1. Task Force on Myocardial Revascularization of the European Society of C, the European Association for Cardio-Thoracic S, European Association for Percutaneous Cardiovascular I, Wijns W, Kolh P, Danchin N, Di Mario C, Falk V, Folliguet T, Garg S, Huber K, James S, Knuuti J, Lopez-Sendon J, Marco J, Menicanti L, Ostojic M, Piepoli MF, Pirlet C, Pomar JL, Reifart N, Ribichini FL, Schalij MJ, Sergeant P, Serruys PW, Silber S, Sousa Uva M, Taggart D. Guidelines on myocardial revascularization. European Heart Journal. 2010;31:2501-2555
2. Levine GN, Bates ER, Blankenship JC, Bailey SR, Bittl JA, Cercek B, Chambers CE, Ellis SG, Guyton RA, Hollenberg SM, Khot UN, Lange RA, Mauri L, Mehran R, Moussa ID, Mukherjee D, Nallamothu BK, Ting HH. 2011 accf/aha/scai guideline for percutaneous coronary intervention: A report of the american college of cardiology foundation/american heart association task force on practice guidelines and the society for cardiovascular angiography and interventions. Circulation. 2011;124:e574-651
3. Roques F, Michel P, Goldstone AR, Nashef SA. The logistic euroscore. European Heart Journal. 2003;24:881-882
4. Serruys PW, Morice MC, Kappetein AP, Colombo A, Holmes DR, Mack MJ, Stahle E, Feldman TE, van den Brand M, Bass EJ, Van Dyck N, Leadley K, Dawkins KD, Mohr FW, Investigators S. Percutaneous coronary intervention versus coronary-artery bypass grafting for severe coronary artery disease. New England Journal of Medicine. 2009;360:961-972
5. Jin R, Furnary AP, Fine SC, Blackstone EH, Grunkemeier GL. Using society of thoracic surgeons risk models for risk-adjusting cardiac surgery results. Annals of Thoracic Surgery. 2010;89:677-682
6. Chen SL, Chen JP, Mintz G, Xu B, Kan J, Ye F, Zhang J, Sun X, Xu Y, Jiang Q, Zhang A, Stone GW. Comparison between the ners (new risk stratification) score and the syntax (synergy between percutaneous coronary intervention with taxus and cardiac surgery) score in outcome prediction for unprotected left main stenting. Jacc: Cardiovascular Interventions. 2010;3:632-641
7. Kappetein AP, Feldman TE, Mack MJ, Morice MC, Holmes DR, Stahle E, Dawkins KD, Mohr FW, Serruys PW, Colombo A. Comparison of coronary bypass surgery with drug-eluting stenting for the treatment of left main and/or three-vessel disease: 3-year follow-up of the syntax trial. European Heart Journal. 2011;32:2125-2134
8. Waksman R, Ormiston JA. Bifurcation stenting. John Wiley & Sons; 2012.

INTERROGANDO A LOS EXPERTOS

Entrevista al Dr. Daniel Berrocal

Tratamiento con Stents liberadores de medicamentos en situaciones especiales

//
Dr. Daniel Berrocal
Jefe Servicio de Hemodinamia y Cardiología Intervencionista Hospital Italiano de Buenos Aires

En pacientes con fibrilación auricular, ¿es recomendable stent liberador de medicamentos (SLM)?. ¿Cómo proceder?

Considero no recomendable el uso de SLM en pacientes que requieran anticoagulación oral por FA u otra condición clínica. Sin embargo esto no quiere decir que estén contraindicados.

Si el paciente es de bajo riesgo hemorrágico y alto riesgo de reestenosis, sin duda usaría SLM.

Si el paciente es de alto riesgo hemorrágico y bajo riesgo de reestenosis, me inclinaría por stent convencional.

En el caso que el paciente sea de alto riesgo, tanto hemorrágico como de reestenosis, utilizaría SLM y de ser posible, oclusión de la orejuela auricular. Si esto último no fuera posible, optaría por tienopiridinas y cumarínicos o anti factor X, sin aspirina.

¿Son mandatarios los SLM en diabéticos?

Desde mi punto de vista, los SLM son mandatorios en procedimientos programados en pacientes diabéticos. En el caso de procedimientos de emergencia (SCACEST), en presencia de lesiones ideales, podría ser aceptable el uso de stents metálicos si no se dispone de SLM.

En los pacientes octogenarios, ¿de qué depende la elección de SLM o de stent metálico?

Del riesgo de reestenosis, dado que todos tienen el riesgo hemorrágico aumentado por la edad. En este grupo de pacientes la reestenosis no es un evento menor.

Si el riesgo hemorrágico esta aumentado más allá de la edad, consideraría SLM con doble antiagregación por no más de 6 meses, empleando SLM con polímero degradable. Debemos recordar que la desproporcionada alarma despertada con los stents Taxus® y Cypher® en Barcelona en 2006, se hizo basada en el metanálisis de estudios que habían empleado doble antiagregación durante 3 a 6 meses. El costo de este esquema fue de alrededor de 0.6% por año de trombosis del stent. En este grupo particular de pacientes octogenarios, tanto la reestenosis como la hemorragia, probablemente acumulen mayor número de eventos por año. Considero esta una base racional para adoptar una doble antiagregación más corta y no limitar el uso de SLM en estos enfermos.

INTERROGANDO A LOS EXPERTOS

Pacientes candidatos a SLM y que necesitan cirugía programada dentro de los 6 meses:
Esto es muy variable según el riesgo hemorrágico de la cirugía (no todas son iguales).
Como concepto general, no dejaría en ningún caso de emplear SLM por esta situación.
Aseguraría el resultado de la angioplastía con IVUS en primer lugar. Si la cirugía es dentro de los primeros 6 meses, pasaría de tienopiridínicos a heparina de bajo peso molecular perioperatoria y luego reinstalaría la doble antiagregación.
Más allá de los 6 meses, consideraría dejarlo sólo con aspirina y reinstalar la doble antiagregación, pasado el riesgo de hemorragia postquirúrgica.

Conducta en el IAM: ¿qué stent implantar?
En el contexto de un IAM, la prioridad es obtener una adecuada reperfusión por lo que la reestenosis, no constituye una variable mayor a tener en cuenta. Por esta razón no considero imprescindible el uso de SLM, siendo los stents metálicos una excelente opción, dado que no hay evidencia contundente que indique que vamos a reducir eventos duros con el empleo de los primeros. Sin embargo de estar disponibles, consideraría el uso de los SLM en aquellos casos con alta predicción de reestenosis.

Conflicto de interés: Honorarios por conferencias: Cordis, Biosensors, Boston Scientific y Terumo
Fondos de investigación: Abbott, Cordis y Eurocor

Nos gustaría compartir su opinión sobre los artículos comentados en este número.

Puede escribirnos a: **proeducar@solaci.org**