BOLETÍN EDUCATIVO ProEducar

JUNIO 2006 • Volumen 2 • Número N°6

COMITÉ EDITORIAL

Dr. Hugo F. Londero
Dr. Expedito Ribeiro
Dr. Alejandro Martínez
Dr. José Manuel Gabay
Dr. Fernando Cura
Dr. Ricardo Sarmiento
Dr. Dionisio Chambré
Dr. Sergio Brieva
Dr. Alejandro Cherro

Secretaria
Mercedes Boero

Diseño Gráfico
Florencia Álvarez

CONTENIDO

EDITORIAL:
Dr. Alberto Suárez Nitola ..... 02 VER

REVISIÓN DE TEMAS DE INTERÉS:
Intervenciones Cardíacas: Dr. Alex Zapolanski
"El tratamiento de la fibrilación auricular. La perspectiva del cirujano" ..... 03 VER

Intervenciones Extracardíacas: Dr. Hernán Bertoni
"Angioplastia debajo de la rodilla en isquemia crítica" ..... 06 VER

ACTUALIDADES DE LA INDUSTRIA: ..... 05 VER

ACTUALIDADES DE LA INDUSTRIA: ..... 08 VER

PRESENTACIÓN DE CASOS: ..... 09 VER

NOVEDADES BIBLIOGRÁFICAS: ..... 11 VER

ACTUALIDADES DE LA INDUSTRIA: ..... 12 VER

ASÍ LO HARÍA YO:
Opina la Dra. Liliana Grinfeld
"Lesión de trifurcación de tronco" ..... 13 VER

Anterior
Siguiente
Indice

EDITORIAL: Dr. Alberto Suárez Nitola

//
Dr. Alberto Suárez Nitola
Clínica del Country
Bogotá, Colombia

Son muchas las satisfacciones que nos depara la vida y el ejercicio de una especialidad tan dinámica, de vertiginoso desarrollo y práctica tan gratificante que ha sido el pilar para la creación de una Sociedad como la nuestra.

Es un hecho que SOLACI tiene presencia en todo el continente gracias al desarrollo de las comunicaciones y cómo este boletín, más que virtual, es una realidad que gracias al esfuerzo del Comité Editorial llega muy cumplida y periódicamente al computador de los cardiólogos intervencionistas con temas de actualidad, con casos del diario discurrir y esperamos que, venciendo la timidez de los lectores, se convierta en el foro de discusión y diálogo de los intervencionistas de habla hispana.

La presencia de SOLACI a nivel internacional es palpable en los congresos más importantes de la Cardiología intervencionista como el Curso de París y el de Washington donde ya contamos con un escenario propio y reconocido, gracias al nivel científico que nuestra Sociedad mantiene.

No es pecar de inmodestia decir que gracias al esfuerzo y trabajo conjunto, en 12 años hemos logrado que SOLACI sea un punto de referencia obligado en el ejercicio de la Cardiología Intervencionista. El libro de texto que apareció durante el congreso de México el año pasado, que debemos hacer el esfuerzo para ponerlo a disposición de un mayor número de estudiantes y residentes, es una muestra más de lo que los cardiólogos latinoamericanos estamos produciendo.

Muy pronto nos reuniremos en Porto Alegre para actualizar conocimientos y estrechar lazos de unión y amistad. Sea ésta la oportunidad para invitarlos a participar activamente con su asistencia, con trabajos y con una mayor participación y discusión en las sesiones de carteles. Esperamos verlos en Porto Alegre el 19 de Julio próximo.

Dr. Alberto Suárez Nitola
Ex-Presidente de SOLACI
1998-1999

Anterior
Siguiente
Indice

Anterior
Siguiente
Indice

REVISIÓN DE TEMAS DE INTERÉS

Intervenciones Cardíacas

El tratamiento de la fibrilación auricular. La perspectiva del cirujano

//
Alex Zapolanski, MD, FACC, FACS.
Assistant Clinical Professor of Surgery
Columbia College of Physicians & Surgenos
Director Valley Columbia Heart Center

La fibrilación auricular (FA) afecta aproximadamente entre 2,5 y 3 millones de personas en los Estados Unidos. Para los pacientes de 70 años, la incidencia de fibrilación auricular es del 5%. A los de 80 años, 1 de cada 10 presentará FA. La FA se asocia con un riesgo aumentado de ACV, casi 6 veces mayor comparado con pacientes que no presentan FA. Este riesgo es significativamente mayor en pacientes de más de 60 años.

En pacientes con fibrilación auricular no reumática, el 90% de los émbolos se originan en la orejuela auricular izquierda.

Históricamente, se han utilizado fármacos para enlentecer la taquicardia asociada a la FA. Estos tratamientos pueden incluir diversos fármacos, así como también se indica anticoagulación con warfarina para prevenir la formación de coágulos en la orejuela auricular izquierda.

La ablación con catéter introducida en los últimos años ha despertado gran interés. El procedimiento insume mucho tiempo, depende del operador y, a su vez, sólo pocos centros logran resultados consistentes. Además, las complicaciones reportadas de la ablación con catéter incluyen el desarrollo de estenosis de vena pulmonar, fístula aurícula-esofágica y ACV debido a la manipulación intracavitaria.

El procedimiento Cox-Maze fue ideado en la década de los años 80 con la intención de tratar la fibrilación auricular quirúrgicamente. En la actualidad, la técnica Maze III que utiliza incisiones quirúrgicas es el "patrón de oro", donde la ausencia de FA a 10 años de seguimiento es del 97%. Sin embargo, este procedimiento es bastante invasivo y técnicamente complejo. Requiere la utilización de *bypass* cardiopulmonar así como también una incisión de esternotomía.

En 1998 cuando la observación del Dr. Michel Haissaguerre y colegas demostró que los focos arritmogénicos dentro de las venas pulmonares podían desencadenar la FA, la atención del tratamiento pasó a concentrarse en aislar las venas pulmonares mediante ablación con catéter.

Los Cardiólogos/Electrofisiólogos comenzaron a realizar procedimientos de aislamiento de vena pulmonar en la sala de hemodinamia utilizando catéteres de radiofrecuencia. Los procedimientos son largos y complejos y no todos logran asimilar las técnicas. El objetivo es aislar eléctricamente los focos que surjan del interior de las venas o se encuentren contiguos al ostium de la vena pulmonar del resto de la aurícula izquierda. El éxito se ha logrado en pacientes con fibrilación auricular paroxística esporádica donde se eliminó la conducción de las venas pulmonares a la aurícula izquierda, ya que muchos de estos episodios comienzan en las venas pulmonares. Otras formas de fibrilación auricular parecen requerir cierto grado de ablación del sustrato (por ejemplo, lesiones transmurales lineares en la aurícula izquierda). La complicación más notoria después

Anterior
Siguiente
Indice

Anterior
Siguiente
Indice

REVISIÓN DE TEMAS DE INTERÉS

de la ablación con catéter para la FA es la estenosis de vena pulmonar, que se presenta en 3 a 5% de los procedimientos.

Con el advenimiento de las nuevas tecnologías, microondas, radiofrecuencia, crio, láser y más recientemente ultrasonido de alta frecuencia, los cirujanos se volcaron a herramientas de ablación que permitieron un procedimiento similar al Cox-Maze tradicional, sin la necesidad de cortar ni coser. Esto fue lo que hizo que el tratamiento quirúrgico de la FA cobrara fuerza. Al comienzo, los procedimientos se realizaban como tratamiento coadyuvante cuando los pacientes se sometían a procedimientos quirúrgicos por enfermedad cardíaca estructural. Las fuentes de energía crearon las "lesiones" en los mismos lugares en que el corazón sería abordado por el procedimiento tradicional. Uno de los aspectos más importantes de la ablación quirúrgica es la capacidad para aislar la orejuela auricular izquierda en todos los pacientes. Los procedimientos de cateterismo disponibles hoy en día no cuentan con la tecnología para aislar la orejuela auricular izquierda. En la actualidad, se están llevando a cabo estudios que utilizan diversos dispositivos (Watchman®) para demostrar el valor de la exclusión de la orejuela auricular izquierda con una técnica endocavitaria. Esto incluye la colocación de un dispositivo de nitinol con lengüetas que se prenden de la orejuela. El procedimiento se realiza en forma transeptal. Dado que la orejuela auricular izquierda posee una anatomía errática, la colocación del dispositivo puede ser compleja.

Las técnicas mínimamente invasivas que se desarrollaron en los últimos 4 ó 5 años utilizaron microondas, técnicas de crioablación y radiofrecuencia para tener mayor acceso a las venas pulmonares y lograr el aislamiento a través de pequeñas incisiones y/o por vía toracoscópica.

En 2003, nuestro equipo adoptó el uso de la ablación por radiofrecuencia bipolar mediante la utilización de una técnica mínimamente invasiva. En colaboración con el equipo del Dr. Randall Wolf de la Universidad de Cincinnati que desarrolló la técnica, introdujimos este concepto en la Argentina.

The new toys

Anterior
Siguiente
Indice

Anterior
Siguiente
Indice

REVISIÓN DE TEMAS DE INTERÉS

La técnica requiere asistencia toracoscópica y acceso a la cavidad pericárdica a través de incisiones bilaterales a nivel del tercer espacio intercostal. Estas incisiones sólo se extienden 5-6cm y se utiliza retracción de tejido blando entre las costillas para evitar la presión en los nervios intercostales. Las venas pulmonares se circulan fácilmente y se utiliza energía de radiofrecuencia bipolar (ATRICURE®) para aislar los sitios donde se origina la arritmia. El sistema posee un mecanismo de retroalimentación que garantiza la transmuralidad de la lesión, lo que asegura un aislamiento completo. La operación se completa con la ligadura o transección externa de la orejuela auricular izquierda.

La tasa de éxito en pacientes con FA paroxística es elevada. Noventa por ciento de los pacientes continúan con ritmo sinusal normal. El éxito en pacientes con FA crónica es del 60%.

La estancia hospitalaria promedio es de 2 a 3 días. Los pacientes cumplen con el régimen terapéutico de drogas preoperatorias y anticoagulación durante 3 meses después de la operación. La discontinuación de la medicación se realiza con la confirmación del éxito quirúrgico.

Algunos pacientes han sido derivados para cirugía por presentar contraindicaciones clínicas de warfarina y el principal propósito de la operación es la eliminación de la orejuela.

El procedimiento de Wolf Mini-Maze está cobrando popularidad y ya se han realizado más de 800 procedimientos en los Estados Unidos.

ACTUALIDADES DE LA INDUSTRIA

Este es un espacio comercial. Los anuncios son responsabilidad de la empresa patrocinante.

Anterior
Siguiente
Indice

REVISIÓN DE TEMAS DE INTERÉS

Intervenciones Extracardíacas

Angioplastia debajo de la rodilla en isquemia crítica

//
Dr. Hernán Bertoni
Servicio de Cardiología Intervencionista y Terapéutica Endovascular
Clínica Bazterrica y Sanatorio Santa Isabel
Buenos Aires. Argentina

Introducción: Basado en el documento de la *Trans Atlantic Inter-Society Consensus (TASC)*, la isquemia crítica crónica de miembros inferiores (ICC) (estadio III y IV de Fontaine o estadio IV a VI de Rutherford) se caracteriza por dolor de reposo de más de 15 días de evolución, úlceras o gangrena, debido a lesiones estenótico-oclusivas de las arterias de los miembros.

La ICC es la principal causa de amputación de los miembros, siendo la diabetes, el tabaquismo y la insuficiencia renal crónica los principales factores de riesgo. El retardo en el manejo inmediato de esta situación clínica incrementa significativamente el riesgo de amputación. Para muchos pacientes un procedimiento de revascularización debe ser considerado con el objetivo de restaurar el flujo arterial, lo que permite que se lleve a cabo el proceso de cicatrización y se alivie el dolor.

TRATAMIENTO ENDOVASCULAR

Indicación: La elección terapéutica nunca es fácil e impone la intervención de un grupo médico multidisciplinario compuesto por el especialista clínico en enfermedad vascular periférica, cirujano vascular e intervencionista endovascular.

La *American Heart Association* (AHA) y la *Society of Interventional Radiology* (SIR) clasificaron las lesiones infrapatelares en cuatro categorías sugiriendo: tratamiento endovascular en las lesiones categoría 1 y 2, evaluar la posibilidad quirúrgica y endovascular por igual en las lesiones categoría 3, e indicar resolución quirúrgica para las lesiones categoría 4.

En los casos de oclusión completa de arteria femoral superficial asociada a lesiones infrapatelares, pueden considerarse técnicas combinadas como bypass fémoro-poplíteo seguido de angioplastia distal, en un mismo acto terapéutico.

Objetivo del tratamiento endovascular: El principal objetivo del tratamiento endovascular es salvar el miembro (evitar una amputación mayor) o conservar un pie funcionante, siendo la permeabilidad de las arterias tratadas a largo plazo, un objetivo secundario. Muchas veces, es suficiente la restauración del flujo directo hasta el pie (es decir, un eje arterial continuo desde la arteria femoral común) por unas semanas, lo que permite que la úlcera cicatrice y desaparezca el dolor. Es más, la oclusión secundaria de un vaso previamente tratado no lleva en forma inevitable a la isquemia recurrente, probablemente debido al desarrollo de circulación colateral o a la ausencia de factores desencadenantes (trauma, infección) que originaron el episodio inicial de ICC. Más aún, en muchos pacientes el estudio diagnóstico bilateral permite observar mayor compromiso vascular en el miembro asintomático que sintomático.

Técnica: El tratamiento endovascular debe realizarse en una sala de angiografía adaptada para este tipo de intervenciones. El acceso es por punción anterógrada en la arteria femoral común homolateral

Anterior
Siguiente
Indice

REVISIÓN DE TEMAS DE INTERÉS

colocándose un introductor 5 o 6Fr. La vía contralateral sólo se utiliza si no se puede colocar un acceso homolateral. Una vez colocado el introductor, se administra 5000UI de heparina.

Una vez colocado el acceso y previa realización de una adquisición de imágenes, se desciende una microguía 0.014" que tenga 2 ó 3cm flexible distal y buen soporte en el resto. La utilización de "*road map*" es imperativa a fin de avanzar por vía endoluminal y disminuir la cantidad de medio de contraste. En los casos de oclusión completa y distal, se recomienda recanalizar las lesiones descendiendo con la guía un microcatéter 3Fr, para darle más soporte a la misma.

La elección del balón es muy importante. Se deben utilizar balones no complacientes, del mismo diámetro o 1mm menor del vaso a tratar. La insuflación debe ser gradual, manteniéndola 1 a 2 minutos, una vez alcanzada la expansión completa del balón. Todo esto disminuirá la probabilidad de disección y *recoil* elástico del vaso. En caso de lesiones largas, se recomienda utilizar balones de 6 a 10cm de longitud.

Las disecciones provocadas por la angioplastia se tratan inicialmente mediante insuflación prolongada (3 a 5 minutos). El control final se realiza comparando el resultado angiográfico con el inicial, buscando obtener un resultado óptimo de la angioplastia (estenosis residual menor a 30%).

Es de suma importancia realizar una correcta compresión y hemostasia en el sitio de punción a fin de evitar la aparición de hematomas y pseudoaneurismas, que podrían provocar hipoflujo y originar una oclusión aguda del vaso tratado.

Stenting: Aunque los datos publicados en la literatura muestran un incremento de las intervenciones endovasculares en el territorio infrapatelar, el uso de stents en este sector es controvertido y la data publicada en la literatura internacional es muy pobre. Rand y col acaban de publicar un estudio randomizado, prospectivo, comparando angioplastia versus carbostent en el territorio infrapatelar, en pacientes con ICC. Los autores trataron 53 lesiones en 27 pacientes mediante angioplastia y 42 lesiones en 24 pacientes mediante carbostent, encontrando una permeabilidad primaria a 6 meses de 61,1% y 83,7% respectivamente. Estos resultados son estadísticamente significativos ($p < 0,05$). No obstante, si bien los resultados de la utilización de carbostent versus la angioplastia resultó en una significativa mejoría en relación a la permeabilidad primaria, el salvataje del miembro a 6 meses fue de 95% para el grupo de angioplastia y de 92% para el grupo de stenting.

Resultados de la literatura: Muchos estudios acerca del tratamiento endoluminal en el territorio infrapatelar han sido publicados a la fecha, siendo el primero reportado por Dotter y Judkins en 1964 y popularizado por Gruentzig en 1974. Aunque los resultados difieren y la pobre sobrevida de los pacientes refleja la existencia de severa comorbilidad, la técnica ha demostrado efectividad en el tratamiento de ICC. Wagner y Rager publican en 1998 una revisión de la literatura de trabajos sobre angioplastia infrapatelar publicados entre 1984-1997 con un total de 1284 miembros tratados. En este trabajo, los autores encuentran un éxito técnico de procedimiento entre 76% a 100%, con un salvataje de miembro del 86%. Aunque la población de pacientes y los métodos varían mucho en esta evaluación, los autores concluyen que la angioplastia fue una herramienta muy útil en el tratamiento de ICC y en el salvataje de miembros. No obstante, la re-estenosis fue el principal inconveniente de la angioplastia y esto demandaba futuras innovaciones en este sentido.

Anterior
Siguiente
Indice

REVISIÓN DE TEMAS DE INTERÉS

En el 2001, Dorros y col reportan un estudio sobre angioplastia infrapatelar con el seguimiento alejado más largo a esa época publicado. En este estudio prospectivo no randomizado, el éxito técnico y clínico fue de 95%. El resultado de este estudio fue alentador: 5 años de seguimiento clínico demostró un salvataje de miembro de 91%, donde solamente el 8% de los pacientes requirieron un *by-pass* distal y 9% necesitaron una amputación mayor. En el 2003, Wagner y col publican en un estudio controlado y prospectivo, el efecto de la angioplastia sobre la suplencia de oxígeno tisular y la microcirculación a nivel del pie, en pacientes portadores de ICC. El control a 6 semanas mostró un efecto positivo tanto en reposo como después del ejercicio en los pacientes tratados.

Conclusión: El tratamiento endovascular por debajo de la rodilla en pacientes portadores de ICC es una técnica promisoria y efectiva, con un campo de acción muy grande en base a la cantidad de pacientes diabéticos (y arteriopatía asociada) en toda América latina.

El manejo integral de estos pacientes requiere un equipo multidisciplinario conformado por el especialista clínico en enfermedad vascular periférica, intervencionista endovascular, diabetólogo y cirujano vascular.

En los años venideros, las nuevas terapias como stents farmacológicos, terapia génica y la estimulación de la médula espinal seguramente completarán el abanico de posibilidades terapéuticas para ofrecer a nuestros pacientes.

ACTUALIDADES DE LA INDUSTRIA

Este es un espacio comercial. Los anuncios son responsabilidad de la empresa patrocinante.

SGX
covered stent
FORÇA RADIAL E VISIBILIDADE

O design exclusivo em "sanduíche" do SGX stent recoberto promove a inclusão do enxerto de PTFE ao stent sem necessidade de sutura. O PTFE é colocado entre dois stents flexíveis de aço inox. Os stents são unidos nas suas porções distais e proximais. O resultado deste design é um stent com grande visibilidade, alta força radial e selamento efetivo.

www.abbottvascular.com



© 2006 Abbott Laboratories, Inc.
630-0481-1(05/06)

Abbott Vascular

Anterior
Siguiente
Indice

PRESENTACIÓN DE CASOS

Caso 1
Situs viscerus inversus y estenosis renal

//
Dr. Manuel Rivera Castaneda
INSACOR
El Salvador

Paciente de sexo masculino de 65 años de edad que el 10 de enero del 2006 se sometió a una coronarioventriculografía diagnóstica, solicitada por su cardiólogo. El paciente presenta situs viscerus inversus, hipercolesterolemia, hipertensión manejada con 4 fármacos antihipertensivos y creatinina de 1,6. La angiografía mostró estenosis interventricular anterior del 40 % a nivel del 1/3 proximal y medio, estenosis circunfleja del 40 % 1/3 medio, coronaria derecha 40 % antes de la cruz.

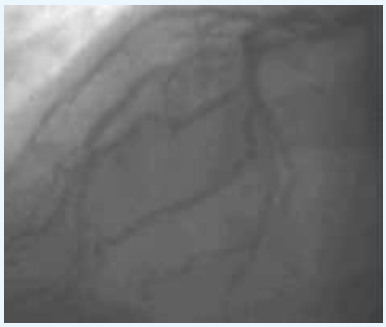

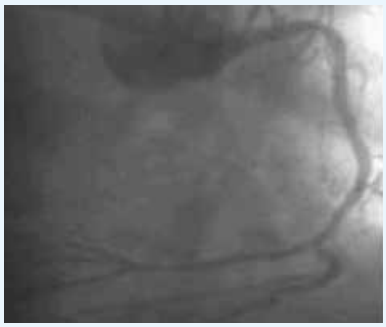

La arteriografía renal de rutina mostró estenosis del 80 % a nivel del ostium de la arteria renal derecha.

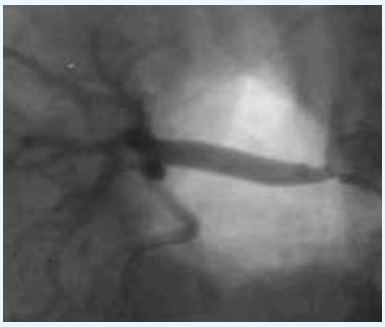

Se decidió efectuar revascularización percutánea con stent renal 7x19 directo.

El resultado fue exitoso.

Opina el Dr. Juan Manuel Telayna:

Con respecto al caso estudiado y tratado por el Dr. Manuel Rivera Castaneda hay dos aspectos salientes del mismo: el primero es la existencia de una malposición del corazón y las vísceras abdominales y el segundo, la coexistencia de una estenosis renal severa; ambos fueron hallazgos no esperados durante la evaluación de su enfermedad coronaria.

Anterior
Siguiente
Indice

Anterior
Siguiente
Indice

PRESENTACIÓN DE CASOS

La malposición que tiene el paciente, por lo que refiere el autor, es un Situs inversus, en el cual las vísceras intratorácicas e intrabdominales se encuentran posicionadas "en espejo" con respecto al normal (Situs solitus). Por lo tanto, la punta del corazón en este paciente está a la derecha, situación que, en general, no se acompaña de alteraciones cardíacas estructurales. Hay que tener en cuenta para los procedimientos e interpretación de los diferentes cuadros clínicos que la aorta asciende por la derecha, el hígado se encuentra a la izquierda, el bazo a la derecha, el ciego a la izquierda; etc. Y en este caso, el riñón intervenido es el derecho anatómico y el izquierdo "funcional". Dada la anatomía renal normal, en el Situs Inversus no cabe alguna consideración especial para la instrumentación diagnóstica o terapéutica de este riñón.

El otro aspecto es el hallazgo de la estenosis renal severa. No he encontrado publicadas la existencia de una relación especial entre la malposición visceral y la presencia de estenosis renal. La misma parece ser una coexistencia en este paciente. Por lo tanto, parece ser "una estenosis renal más como hallazgo en un paciente con enfermedad coronaria e hipertensión arterial". Si bien la indicación aceptada para revascularizar una estenosis renal es la presencia de HTA debemos tener en cuenta que se define la HTA refractaria cuando el tratamiento incluye tres drogas a dosis plena (siendo una de ellas un diurético). Si este fuera el caso, lo que sigue, dado que el paciente presenta aterosclerosis y factores de riesgo, es distinguir entre HTA refractaria esencial y secundaria a enfermedad renovascular. Se han realizado estudios de angioplastia renal que consideraron la "curación" de la HTA como punto final; creo que debemos comenzar a estudiar más profundamente estos pacientes para entender la fisiopatología del impacto de la estenosis renal en la función del órgano y, por otro lado, tratar de determinar el "momento óptimo para su tratamiento". En este sentido, la sola búsqueda de estenosis renal sistemática en poblaciones "de riesgo" de pacientes que se estudian las arterias coronarias u otras, nos puede llevar a desaprovechar una oportunidad de estudiar e indicar con mayores fundamentos la revascularización renal.

Con respecto a la técnica utilizada para revascularizar este riñón y el resultado angiográfico ha sido impecable.

Si usted tiene un caso interesante para compartir en este espacio, lo invitamos a enviarlo por correo electrónico a: ***mboero@solaci.org***

Anterior
Siguiente
Indice

Anterior
Siguiente
Indice

NOVEDADES BIBLIOGRÁFICAS

Dr. Gustavo Schipani. Clínica Bazterrica. Buenos Aires, Argentina.

Relación y resultados a largo plazo de la trombosis del stent demostrada angiográficamente con stents liberadores de Sirolimus y Paclitaxel

Kuchulakanti P, William W, Torguson R, Zhenyi Xue, Smith K, Fournadjieva J, Suddath W, Satler L, Pichard A, Kent K, Waksman R, (Circulation. 2006; 113: 1108-1113)

Si bien la trombosis intrastent (TIS) aguda, subaguda o alejada tiene una baja incidencia de presentación, es una grave complicación que trae aparejada una alta tasa de morbimortalidad. Ha sido relacionada mayormente al uso de stents farmacológicos (SLD) y, en la actualidad, sigue siendo tema de debate. Poco se conoce de la asociación entre SLD/TIS y las características clínicas y angiográficas de los pacientes. En este análisis, se registraron prospectivamente 2974 pacientes, a los que se les implantó un SLD; se identificaron 38 (1,27%) TIS (5 agudas, 25 subagudas y 8 tardías), corroboradas angiográficamente o por anatomía patológica. Este subgrupo fue comparado con aquellos pacientes que no tuvieron TIS. Cuando se analizaron las variables clínico-angiográficas se observó que la diabetes, la insuficiencia renal crónica, el tratamiento de la arteria descendente anterior, las bifurcaciones y la reestenosis "*in-stent*" (casos complejos) fueron predictores de mayor TIS tanto en el análisis uni como multivariado, con diferencias estadísticamente significativas. La **suspensión del clopidogrel** fue un predictor independiente de TIS: 36% en pacientes con TIS vs. 10% en pacientes sin TIS (p=0,001). No hubo diferencias entre Rapamicina o Paclitaxel. El 94,7% de los casos de TIS fue resuelto exitosamente por vía endovascular, pero con una alta tasa de mortalidad que asciende al 20% en los casos de TIS aguda.

Estos hallazgos nos confirman que la TIS es una complicación grave que ocurre con mayor frecuencia en pacientes con predictores clínico/angiográficos de riesgo terapéutico. Su incidencia es similar a la observada previamente con stents convencionales. Un adecuado y prolongado régimen antiplaquetario y una minuciosa técnica de implante, guiada en casos seleccionados con ultrasonido intravascular, podría reducir su incidencia.

Abciximab en pacientes con Síndromes Coronarios Agudos que se someten a una intervención coronaria percutánea después de pretratamiento con Clopidogrel

Kastrati A, Mehilli J, Neumann F, Franz Dotzer, Pache J, Seyfarth M, Schühlen H,Dirschinger J, Berger P, Schömig A. for the Intracoronary Stenting and Antithrombotic Regimen: Rapid Early Action for Coronary Treatment (ISAR-REACT 2) Trial Investigators. JAMA. 2006; 295:(E1-E8).

El tratamiento con clopidogrel previo al *"stenting"* coronario previene complicaciones isquémicas posprocedimiento en pacientes con Síndrome Isquémico Coronario Agudo sin elevación del ST (SICANST). El estudio ISAR REACT (I) demostró, en pacientes coronarios estables, igual eficacia en la prevención de complicaciones isquémicas utilizando una dosis de carga de 600mg de clopidogrel con o sin abxicimab. La gran crítica de este estudio es que excluyó pacientes inestables con alto riesgo clínico. El objetivo del presente trabajo es responder al interrogante si el tratamiento combinado de

Anterior
Siguiente
Indice

Anterior
Siguiente
Indice

NOVEDADES BIBLIOGRÁFICAS

clopidogrel más abxicimab en pacientes con SICANST de alto riesgo clínico agrega o no beneficios clínicos.

Se incluyeron en forma prospectiva y randomizada 2022 pacientes con SICANST y marcadores de alto riesgo clínico (angina de reposo con troponina positiva o infradesnivel del ST). Todos los pacientes recibieron tratamiento con 600mg de clopidogrel por lo menos dos horas previas a la intervención y a la mitad (1012 pacientes) escogidos al azar, se les infundió abxicimab al inicio de la ATC. El punto final combinado fue muerte, infarto o necesidad de reintervención a los 30 días.

Cuando se analizaron los resultados, se observó una reducción significativa en la tasa acumulativa de eventos (25% p=0,03) a expensas de menos infartos y muertes en la rama abxicimab. Pero esta diferencia solamente se observó cuando se discriminó la población con troponina positiva (RR 0,71[0.54-0.95]). No hubo diferencias en las tasas de sangrado entre uno y otro grupo. En vistas a estos resultados, los autores concluyen que una máxima antiagregación plaquetaria con clopidogrel más abxicimab es segura y efectiva para reducir eventos duros en pacientes con SICANST y troponina positiva.

Nos interesa conocer su opinión sobre la táctica en esta intervención.
Por favor, enviarla a: ***mboero@solaci.org***

ACTUALIDADES DE LA INDUSTRIA

Este es un espacio comercial. Los anuncios son responsabilidad de la empresa patrocinante.

M-Z907-2-7800

Proven Outcomes. Resultados probados en Cardiología Intervencionista. La definición exacta de la longitud de la lesión y de la selección de tamaño del stent en cardiología intervencionista ha entrado en una nueva dimensión – *syngo* IC3D. La nueva y revolucionaria forma de crear una imagen de 3-D de un vaso coronario que presenta la este-nosis como si estuviera justo frente a usted.

Ventajas claves:
- Gran precisión en la determinación del tamaño apropiado del stent.
- Sin los efectos del escorzo 2-D.
- Destacadas capacidades de reporte para el paciente y el médico.
- Reducción del tiempo y costos por incremento de la eficiencia.

Siemens **Medical Solutions** that help

Visite nuestro sitio **www.siemens.com/IC3D**
Para mayor información envíenos un E-mail a:
IC3D.med@siemens.com

SIEMENS
medical

Anterior
Siguiente
Indice

ASÍ LO HARÍA YO

Opina la Dra. Liliana Grinfeld

Caso: Lesión de trifurcación de tronco

//
Dra. Liliana Grinfeld
Servicio Hemodinamia y
Cardiología Intervencionista
Hospital Italiano de Buenos Aires
Argentina

Se presenta el caso de un paciente de sexo femenino de 82 años de edad que ingresa con un cuadro de angina inestable de alto riesgo clínico por marcadores positivos (trop +), gran injuria anterior y signos de insuficiencia cardíaca.

Evoluciona rápidamente a shock cardiogénico y se realiza una cinecoronariografía que evidencia:

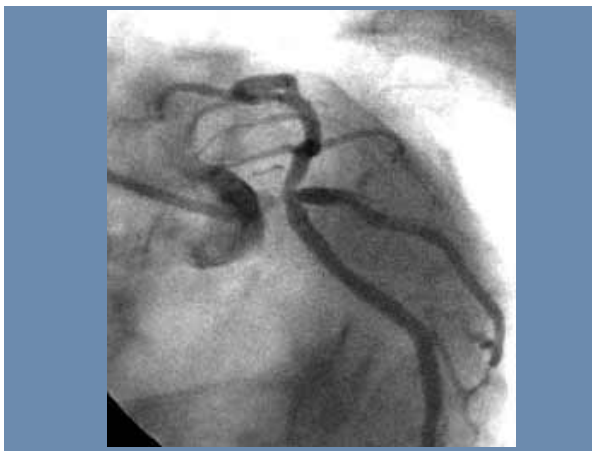

Rápidamente se consulta a cirugía cardiovascular y es descartada para una revascularización de urgencia.

¿Cuál sería su estrategia? ¿Por qué? ¿Qué comentarios nos puede hacer respecto a materiales a que escogería, potenciales complicaciones, trucos y secretos de este procedimiento?

Como primera medida, colocaría BIAC. Con introductor de 8 Fr. y catéter guía Extra Backup, colocaría 3 cuerdas floppy 0.014 a DA, Cx y RI y posicionaría balones de 3.0mm en DA y Cx. Allí, realizaría *kissing balloon* y luego evaluaría la permeabilidad del RI, intentando no insuflar un balón a menos que existiera protrusión de placa con obstrucción ostial (en ese caso, colocaría balón 2.5mm).

A continuación, implementaría la técnica de *Ostial Crushing (mini-crushing)* que consiste en posicionar un stent liberador de drogas (SLD) de 3.5mm en ostium de Cx con mínima protrusión hacia el TCI y

Anterior
Siguiente
Indice

Anterior
Indice

ASÍ LO HARÍA YO

un balón 3.0 en el TCI hacia DA. Luego, se impacta el stent de Cx, se retira medio balón de Cx hacia el TCI, se coloca en forma paralela al balón del TCI-DA y se realiza *kissing balloon*. Posteriormente, se retira el balón de Cx, se insufla el balón de DA y se retira la cuerda de CX.

En el TCI-DA, colocaría un SLD de 3.5 ó 4.0mm (dejando la cuerda en RI), recruzaría los *struts* hacia Cx y retiraría la cuerda de RI. Con balones 3.5 y 3.0mm realizaría *kissing balloon* en DA-Cx. En caso de obstruirse el RI, colocaría un balón 2.5mm a altas atmósferas y concluiría con *kissing balloon* de DA-Cx. Si el RI permanece obstruido, aconsejaría control clínico.

En este caso, he decidido tratamiento de DA y Cx debido a que RI no presenta lesión propia. Elegí la técnica de *ostial crushing* porque ofrece protección permanente de DA (con cuerda y/o balón). No realizaría V-stenting debido a que la angulación es demasiado abierta.

Complicaciones posibles:

- Obstrucción/oclusión de RI: solución con balón o stent
- Disección de tronco (se cubre con los stents)

Medicación indicada: Abciximab para evitar trombosis del stent hasta el efecto de la carga de clopidogrel 600mg. Evaluar Eptifibatide o Tirofiban, por su efecto reversible, frente a necesidad de CRM en los días posteriores (dado que la paciente fue rechazada para CRM por shock).

Nos gustaría compartir su opinión sobre los artículos comentados en este número.

Puede escribirnos a: **mboero@solaci.org**

Anterior
Indice