

ProEducar Fellows Course – Module 3

Joint session @CACI

Learning Case: Complication in Structural Interventions

Leandro Lasave
Director Curso Fellows ProEducar SOLACI
Instituto Cardiovascular de Rosario
Sanatorio Parque Rosario

Hombre de 72 años - DBT -Dislipemia.

Antecedentes de :

2019 RVAo con prótesis biológica - St Jude Trifecta nº 25 por EAO.

Estenosis carotídea interna derecha moderada.

Enfermedad Actual:

Disnea progresiva en 6 meses hasta CF III

Ecocardiograma

VI 58/39 mm.

S/P 9 mm.

Rao 30 mm.

TAPSE 19 mm.

Fey 65%.

PSAP 37 mmHg

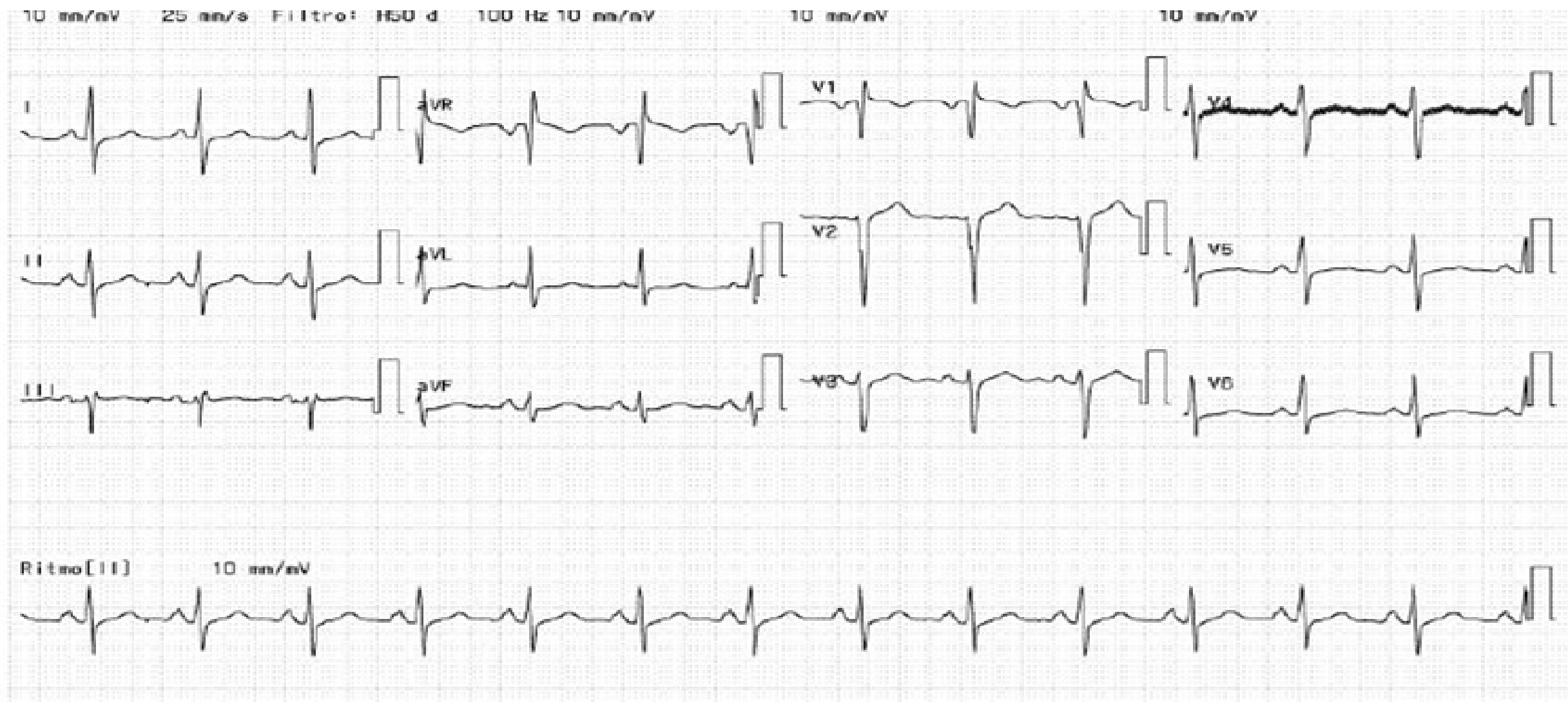
Prótesis biológica disfuncionante

Insuficiencia aórtica severa,
intraprotésica (ORE 0.64 cm², Vol
reg 90 ml).

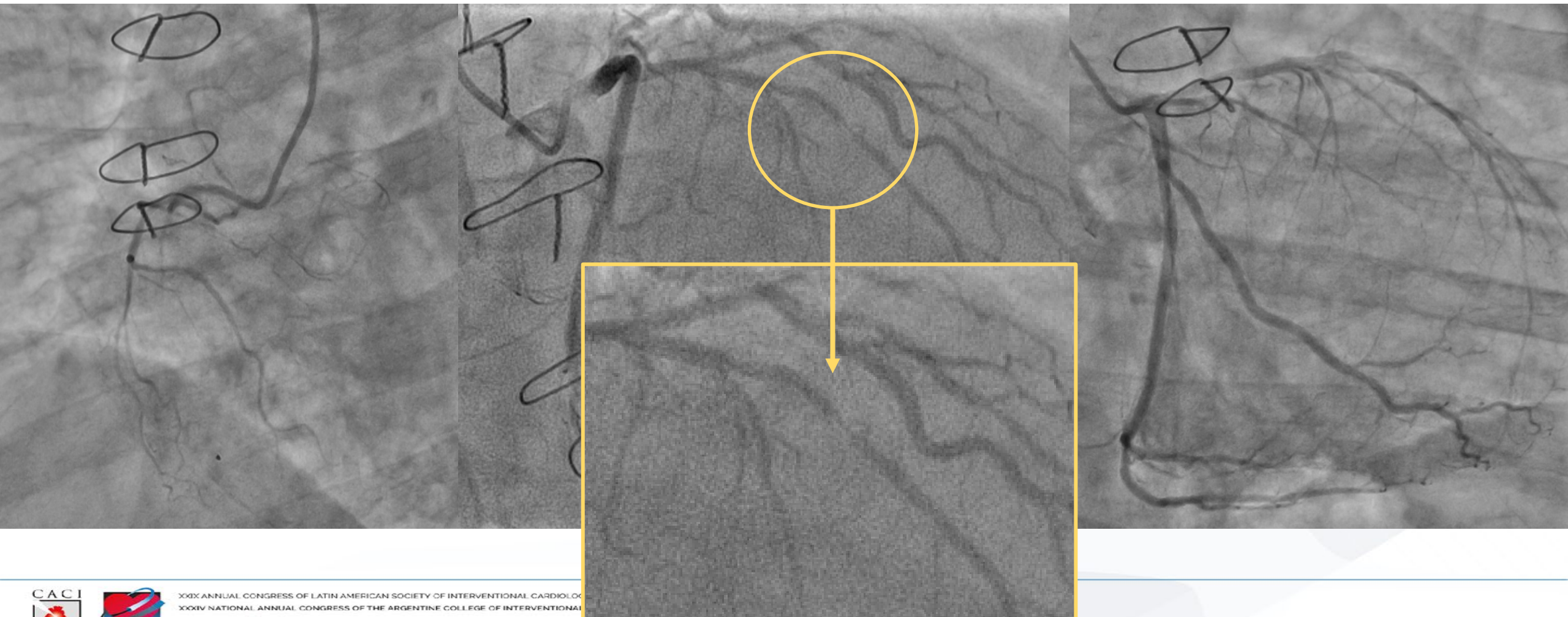
Insuficiencia mitral moderada, jet
excéntrico (ORE 0.22, Vol reg 39).

Insuficiencia tricuspídea y
pulmonar leve.

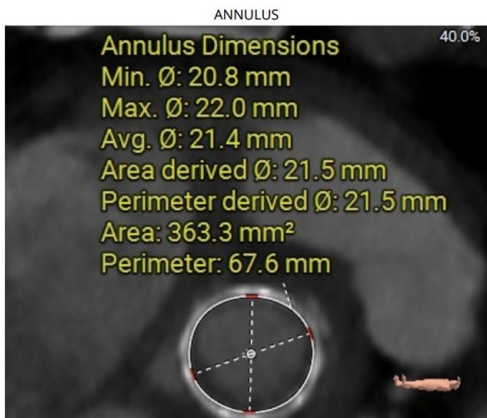
ECG



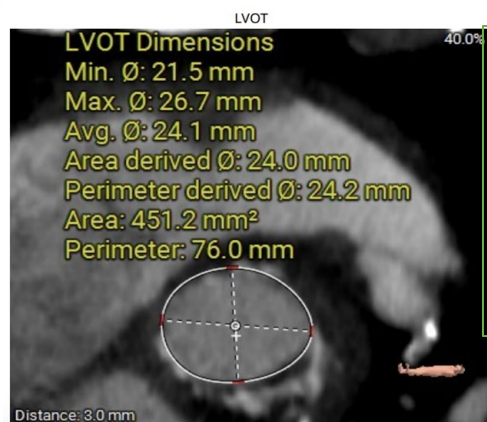
Coronariografia



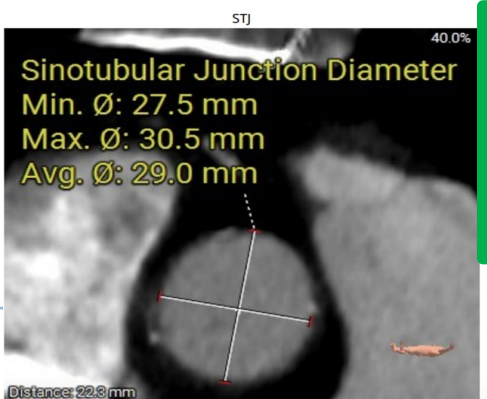
Tomografía



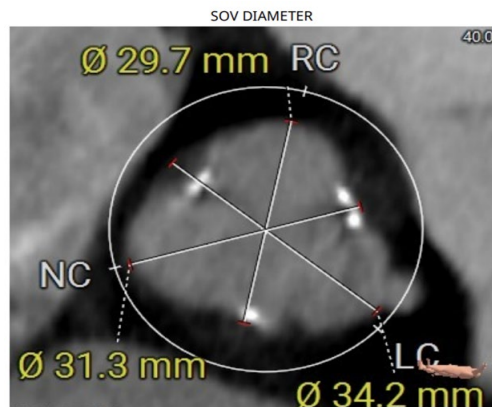
Anillo
Diam= 20.8x22
DD = 21.5
Area=363mm2
Perim=67,6



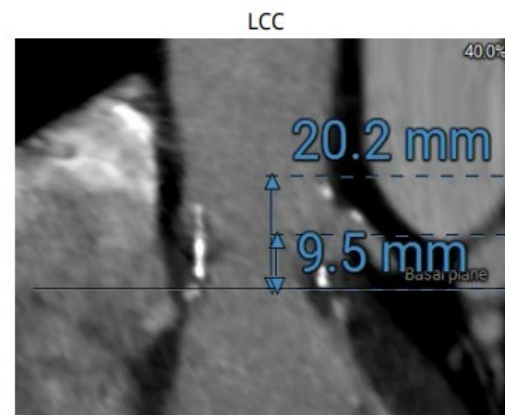
LVOT
Diam= 21.5x26
DD = 21.0
Area=451mm2
Perim=76



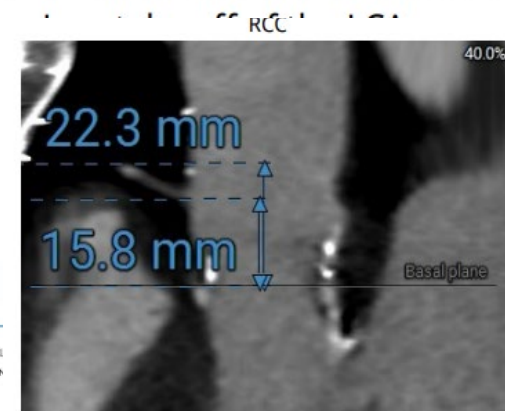
STJ
Min= 27.5
Max = 30.5
Prom= 29



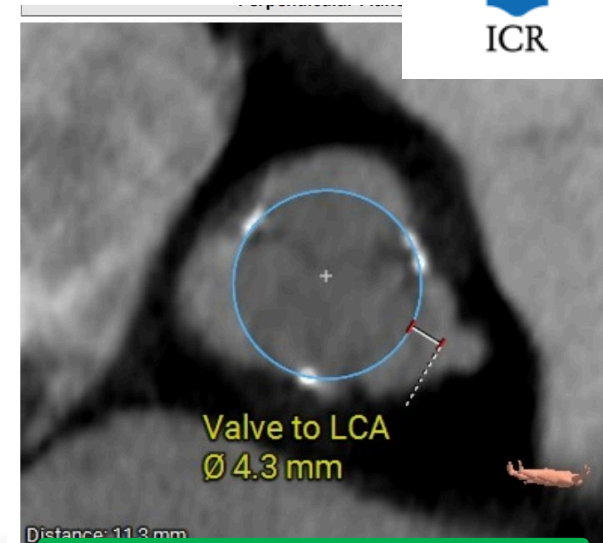
Senos
RC= 29,7
NC = 31.3
LC= 34.2



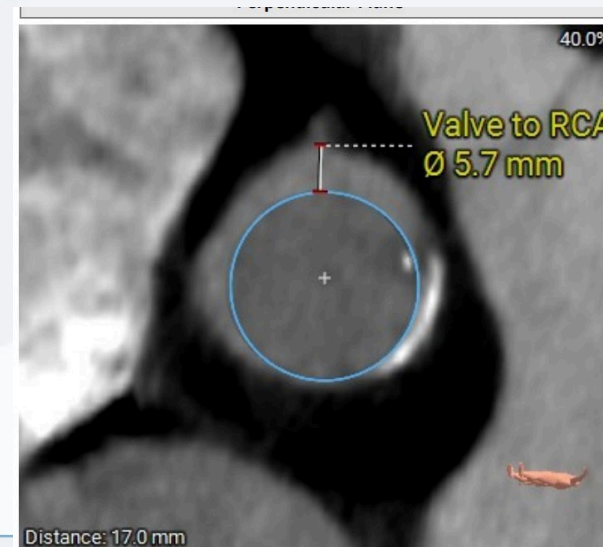
Altura Seno
LC= 20.2
LCA= 9.5



Altura Seno
RC= 22.3
RCA= 15.8

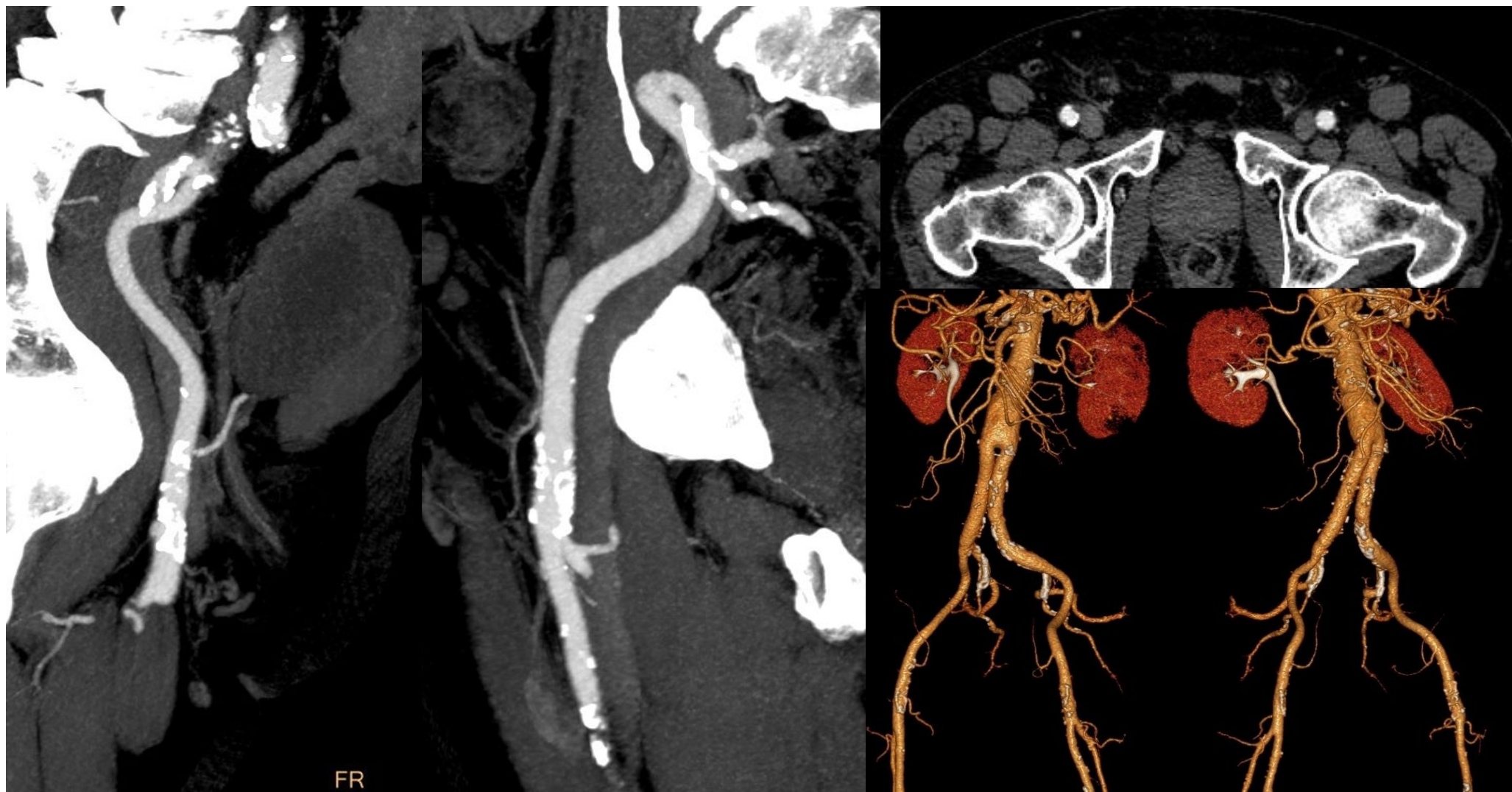

Valve to LCA: 4.3 mm



Valve to RCA: 5.7 mm

Accesos



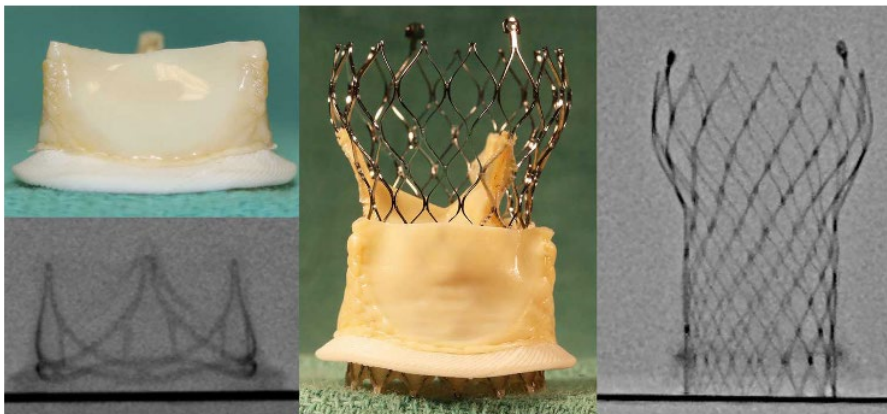FR

Estrategia terapéutica

- En Heart team se define realizar TAVI.
- Angioplastia a DA previamente
- Acceso percutáneo femoral derecho con Proglide.
- Prótesis valvular aórtica biológica transcáteter autoexpandible (Evolut Pro+) N° 26
- Liberación con alineación comisural.
- Marcapaseo a través de la cuerda en VI.
- Bajo anestesia local y sedación consciente
- En base a variables anatómicas obtenidas por angiotomografía, se decide realizar sin protección coronaria.

Estrategia terapéutica

- Valvula Trifecta
- Stented
- No fracturable
- Suturas valvas externas



< Back

Size: 25

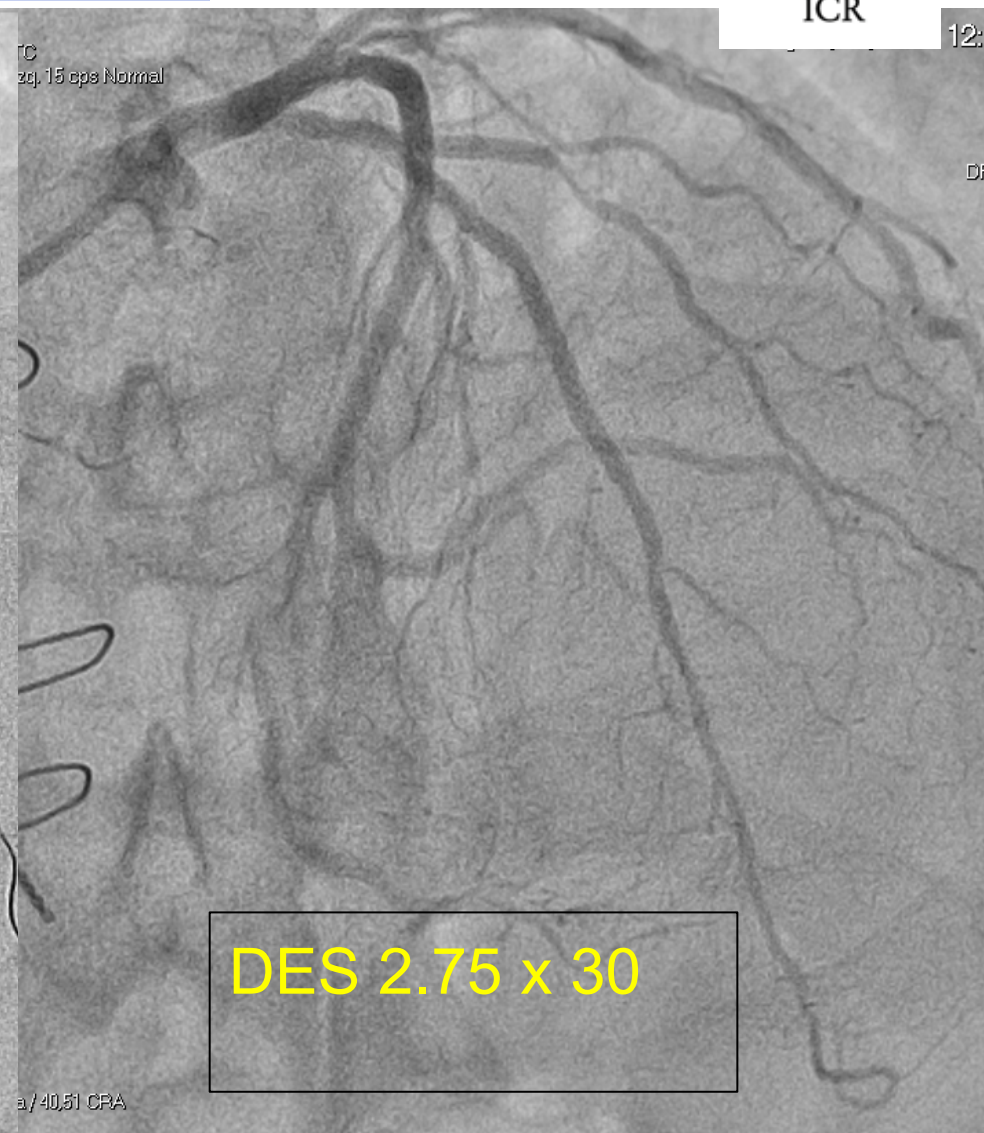
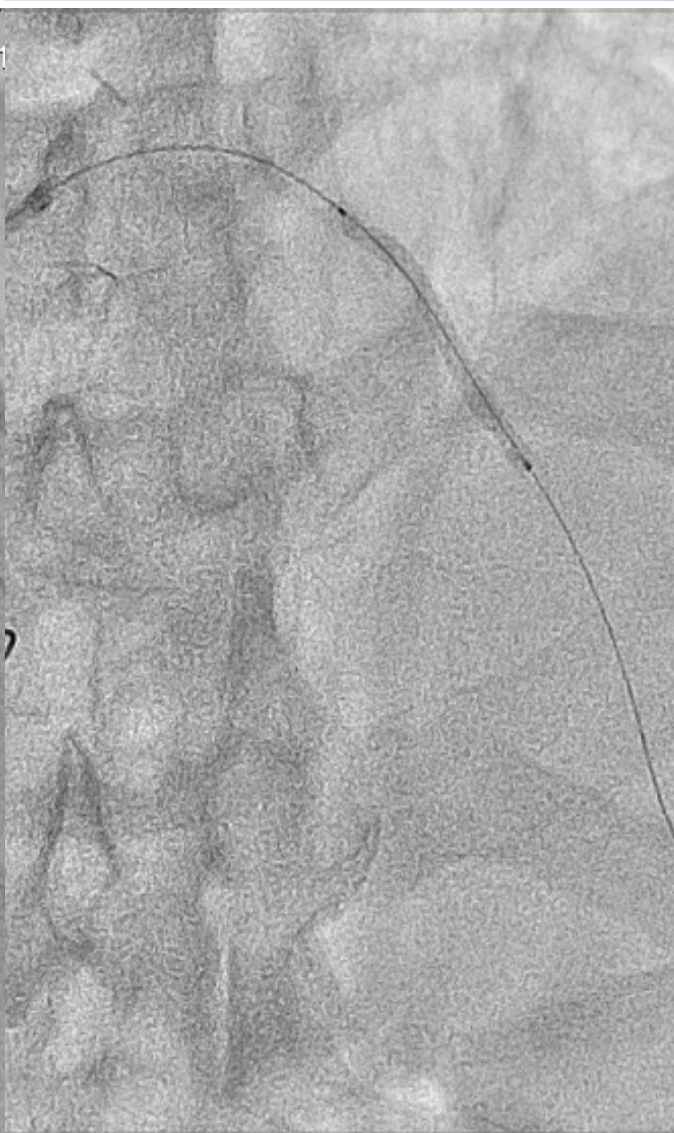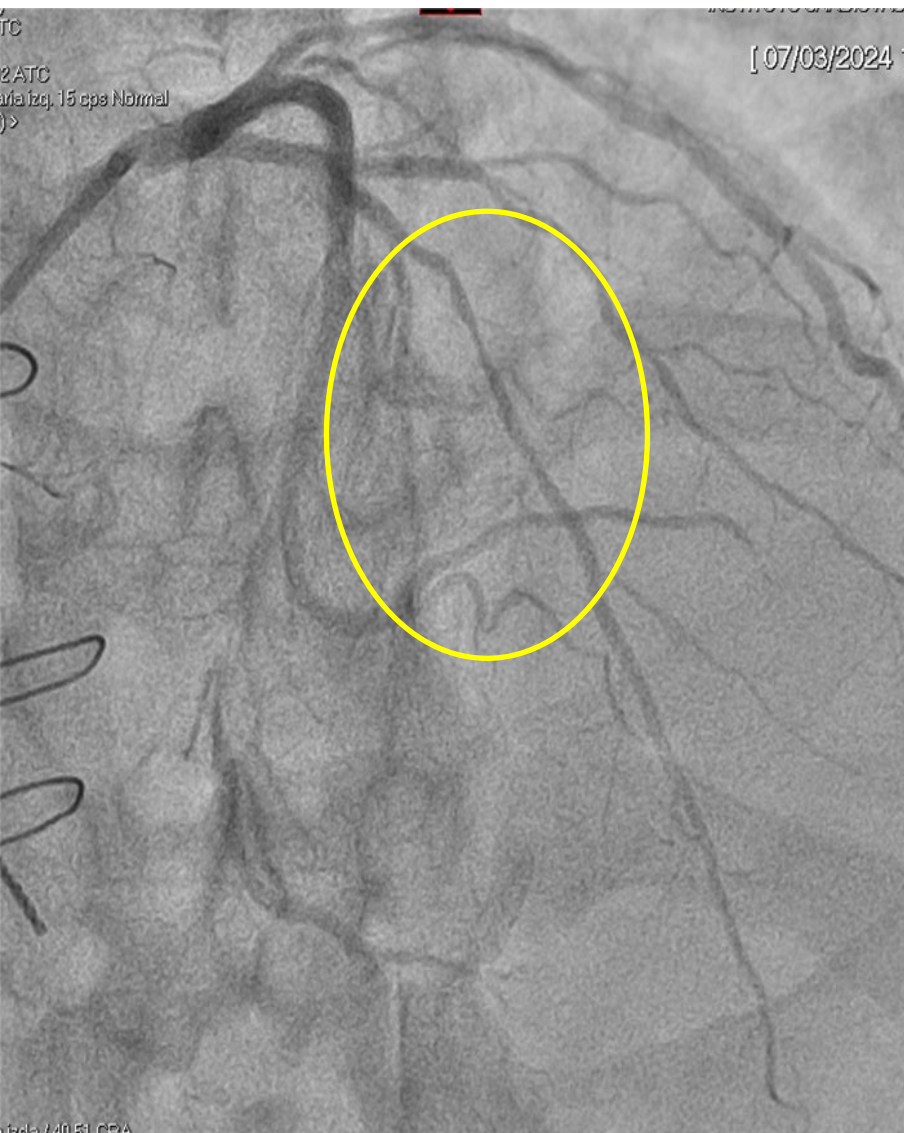
Stent ID 23	Height 18	True ID <i>i</i> 23
----------------	--------------	------------------------

Non-Fracturable *i*
True Balloon Size: N/A

THV CURRENT

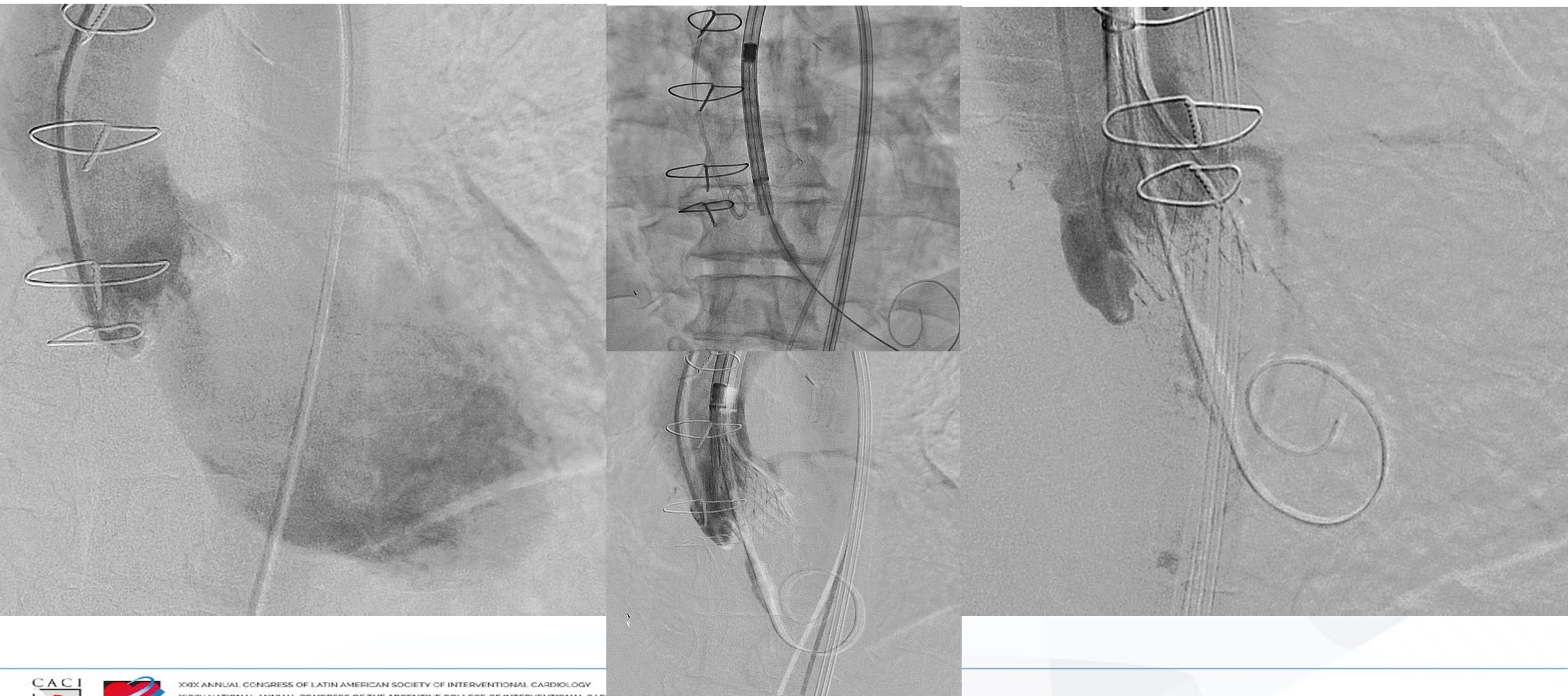THV ARCHIVED

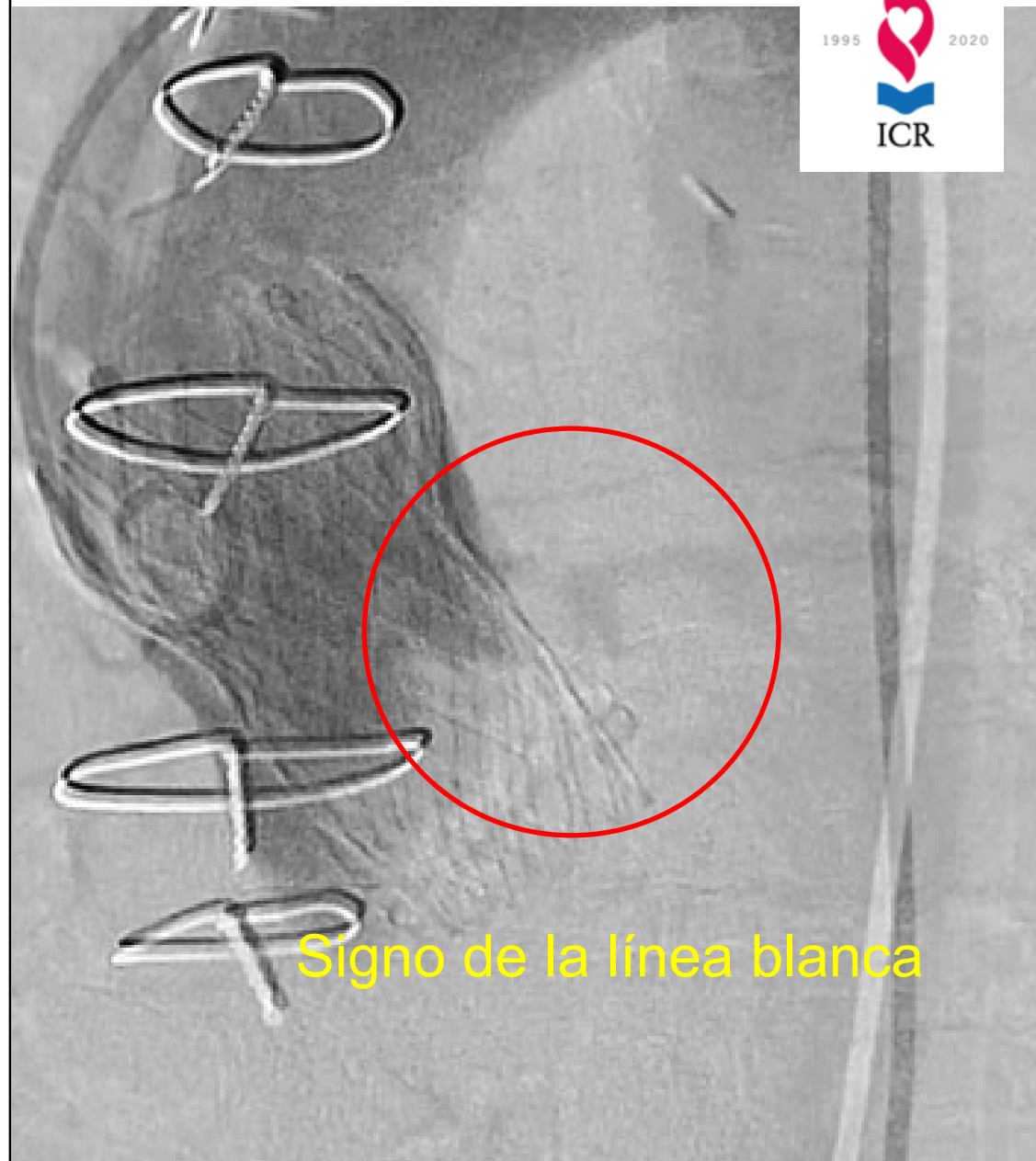
Angioplastia DA



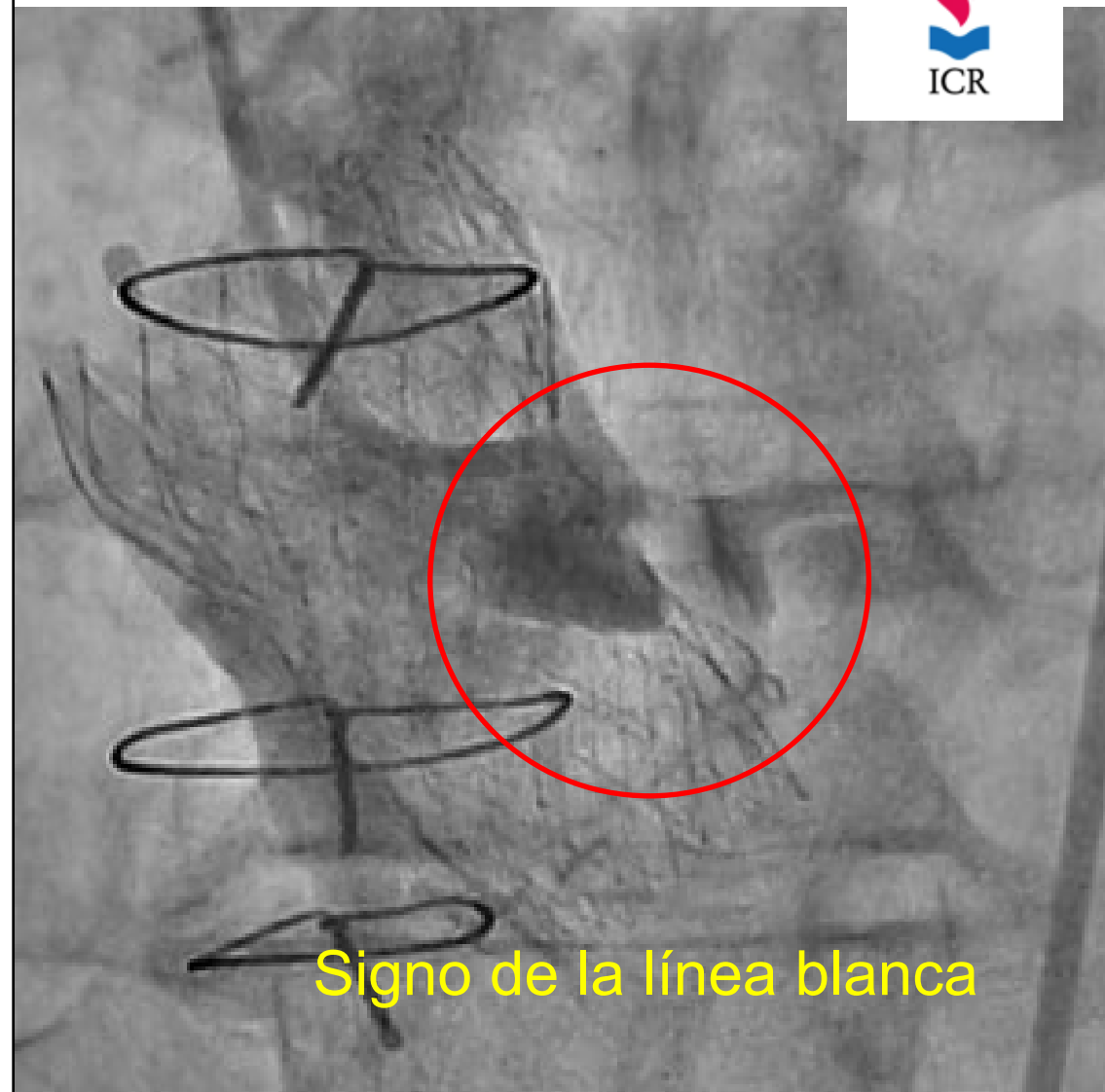
DES 2.75 x 30

Implante Valvular





Signo de la línea blanca



Signo de la línea blanca

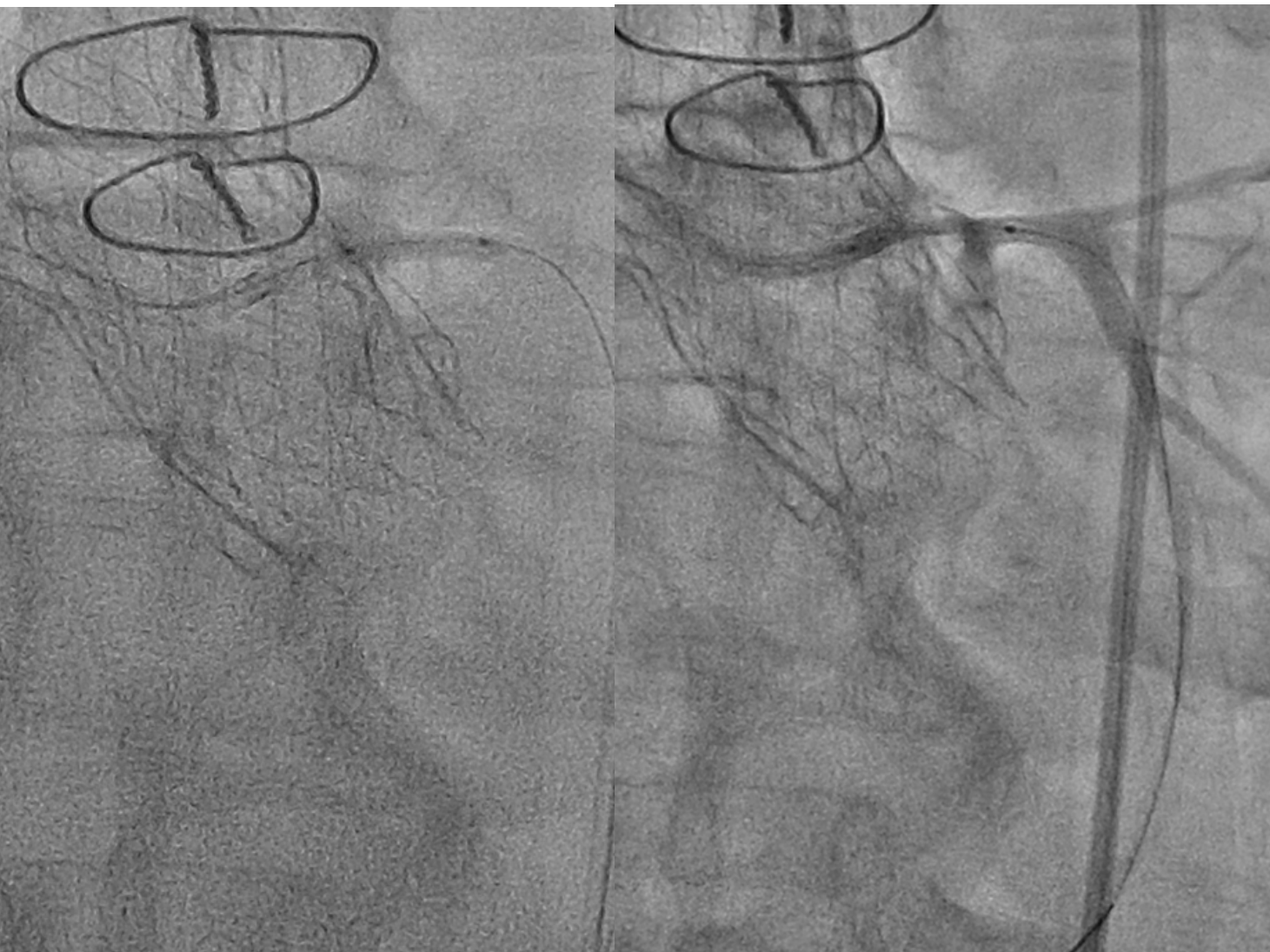

**SOLACI
CACI'24**

ARGENTINA

BUENOS AIRES HILTON
BUENOS AIRES, ARGENTINA

AUGUST
7 - 9
2024



XXXIV NATIONAL ANNUAL CONGRESS OF THE ARGENTINE COLLEGE OF INTERVENTIONAL CARDIOLOGY


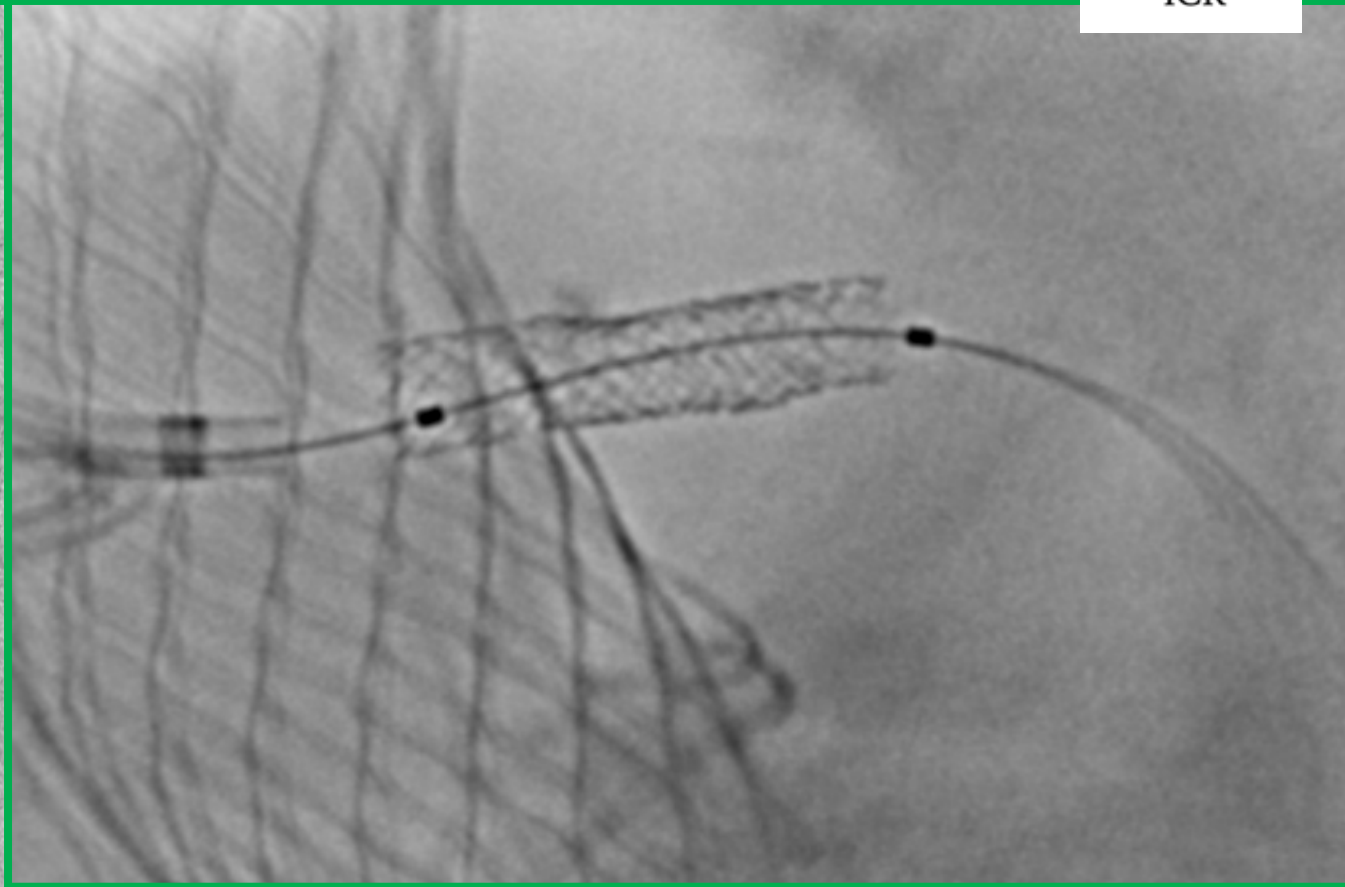
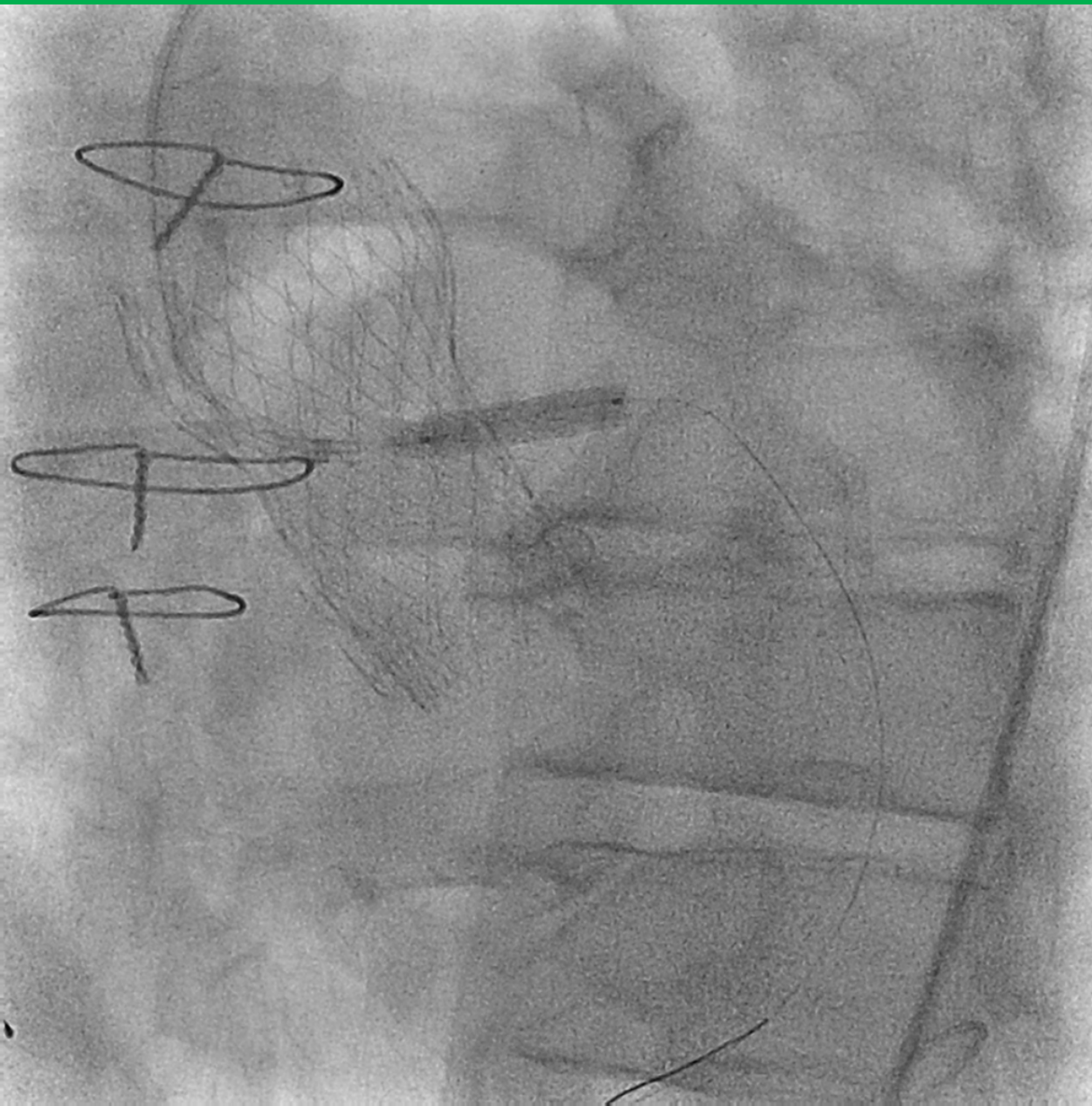
www.solacicongress.org



BUENOS AIRES HILTON
BUENOS AIRES, ARGENTINA

AUGUST
7 - 9
2024







BUENOS AIRES HILTON
BUENOS AIRES, ARGENTINA

AUGUST
7 - 9
2024



Evolución

- Evolución favorable
- Sin trastornos de la conducción
- Ecocardiograma Doppler TT:
 - Gradiente medio 5 mmHg sin leak
 - Fey 40%
- Alta a las 72 hs del procedimiento.



Gracias por su atención

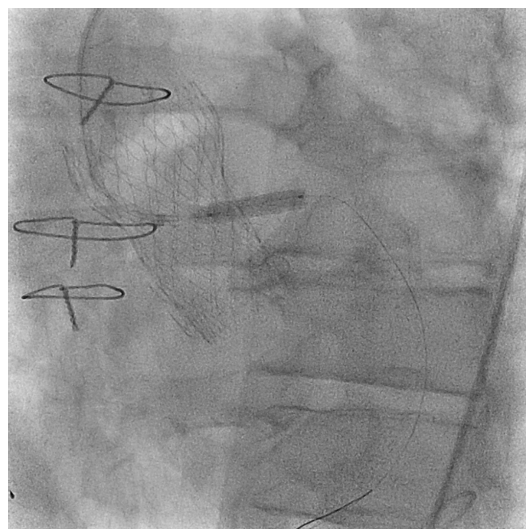


**SOLACI
CACI`24**

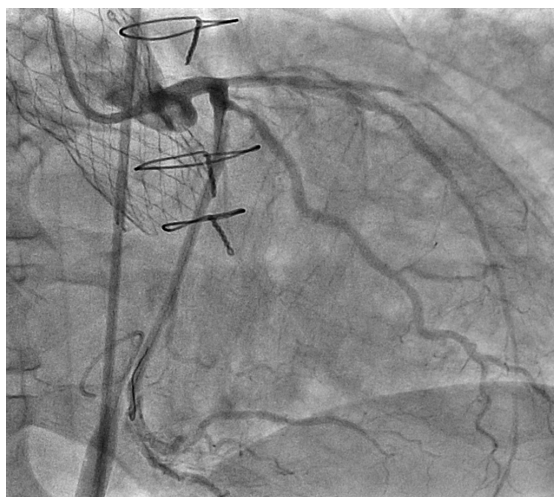
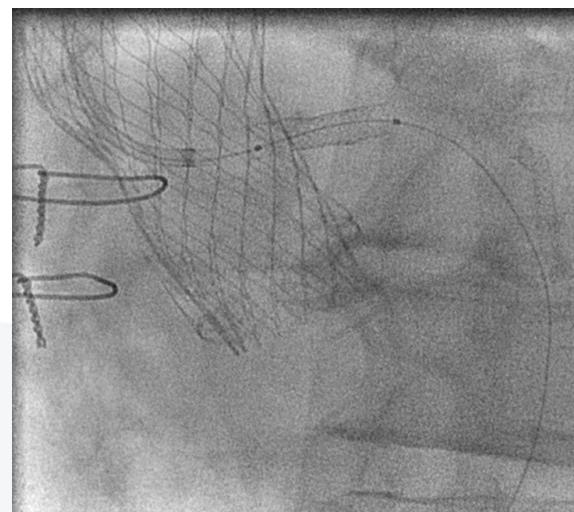
ARGENTINA
BUENOS AIRES HILTON
BUENOS AIRES, ARGENTINA

AUGUST
7 - 9
2024

Procedimiento



PCI DES TCI



Control final. TCI Flujo
TIMI III.

