



SOLACI
SOCIEDAD LATINOAMERICANA
DE CARDIOLOGÍA INTERVENCIONISTA

JORNADAS REGIONALES
SOLACI
PANAMÁ 2025

CIENCIA • EXPERIENCIA • INNOVACIÓN

DEL **STENT** AL **LÁSER**

CÓMO CONVERTIR AL
INTERVENCIONISTA EN FLEBÓLOGO



MISMO ENFOQUE
NUEVO TERRITORIO



MENOS COMPLICACIONES
MÁS CALIDAD DE VIDA



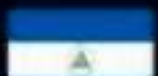PROCEDIMIENTOS
EFICIENTES Y
AMBULATORIOS



AMPLÍA TU IMPACTO
Y TU PRÁCTICA

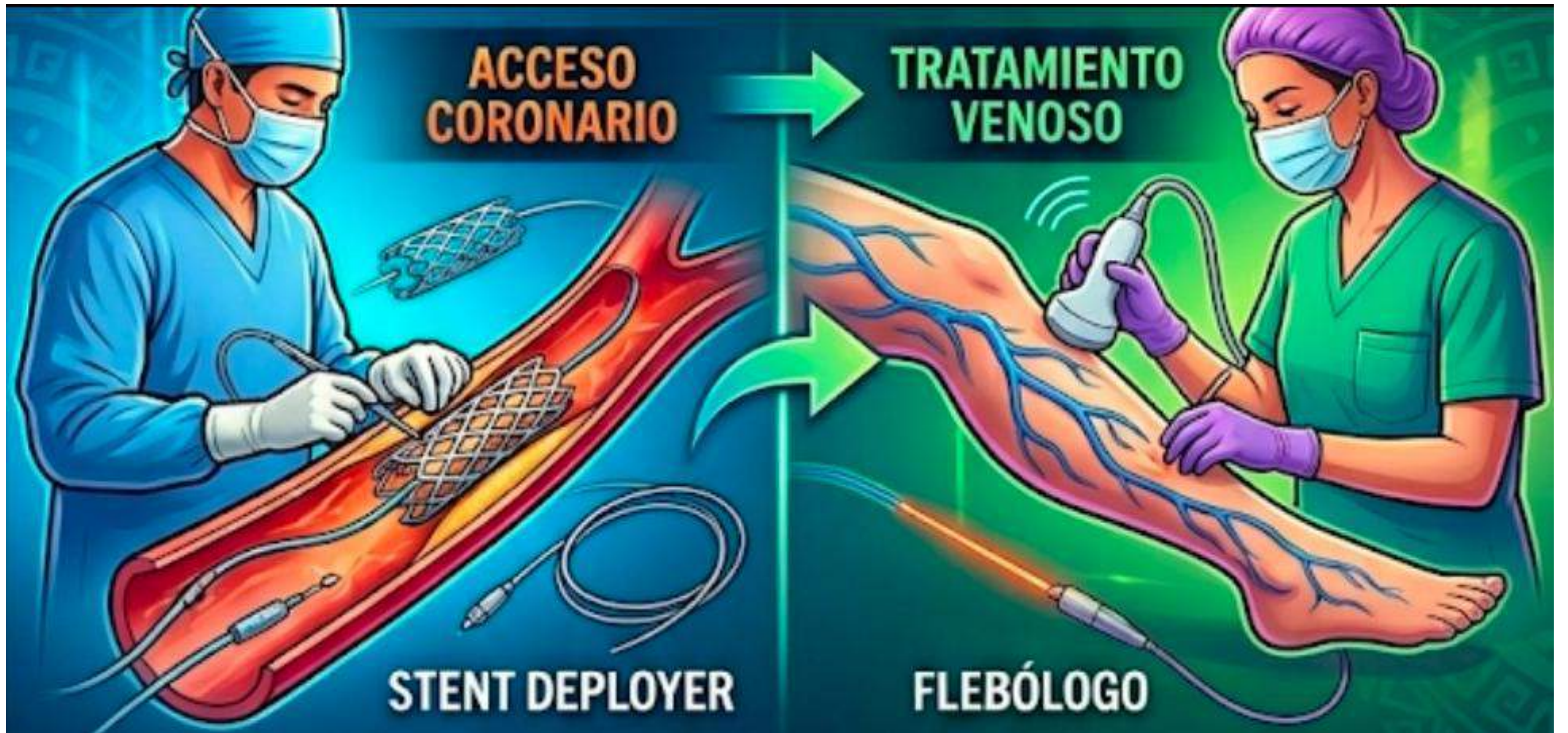


DEVOLVEMOS SALUD,
CONFORT Y CONFIANZA



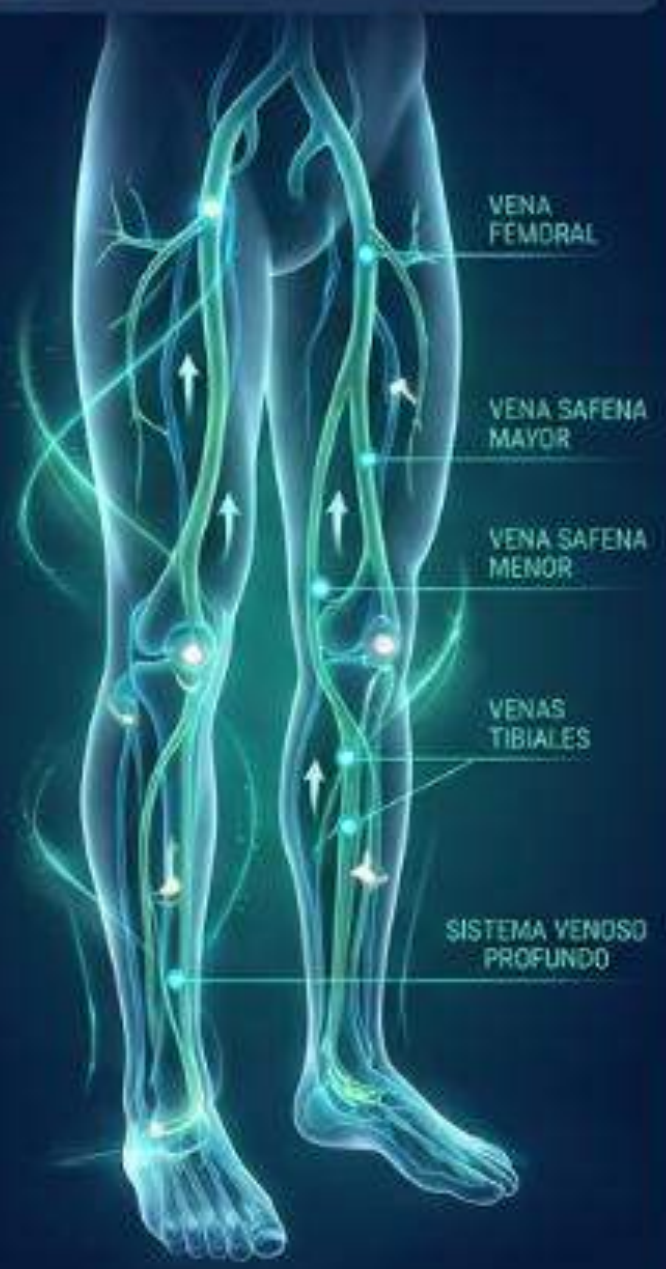NICARAGUA

→ **DR. DANIEL MENESES** ←





ANATOMÍA VENOSA



VENA FEMORAL

VENA SAFENA MAYOR

VENA SAFENA MENOR

VENAS TIBIALES

SISTEMA VENOSO PROFUNDO



VER ANATOMÍA LINFÁTICA (OFF)

MÓDULO 1

MÓDULO 1



¿Qué es la Flebología?

Rama de la medicina enfocada en el diagnóstico, tratamiento (conservador y quirúrgico) y prevención de enfermedades venosas y linfáticas.

EXPLORAR MÁS >

MÓDULO 2

MÓDULO 2



Patologías Clave

- > Insuficiencia Venosa Crónica (IVC)
- > Trombosis Venosa Profunda (TVP)
- > Úlceras venosas
- > Síndrome Post-Trombótico



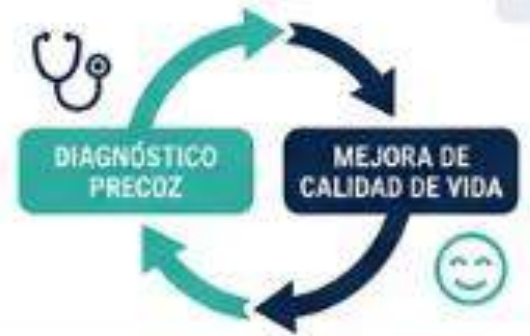MÓDULO 3



Impacto Clínico



Identificación temprana = Prevención de complicaciones (dermatitis ocre, lipodermatoesclerosis) y recuperación de la calidad de vida.



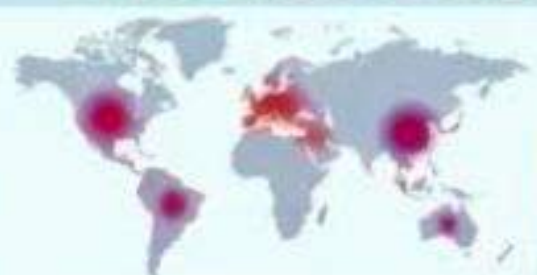RESULTADO: DISMINUCIÓN DEL RIESGO A LARGO PLAZO

TENDENCIAS GLOBALES Y REGIONALES EN ENFERMEDADES VENOSAS Y CORONARIAS

Prevalencia, Evolución de Procedimientos y Sustento Bibliográfico Clave

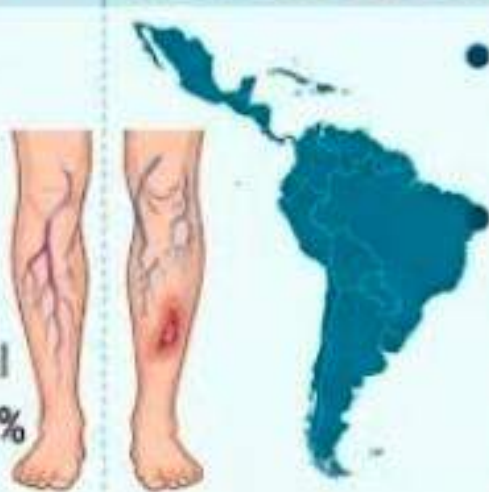PANEL 1: CARGA DE LA ENFERMEDAD VENOSA CRÓNICA (EVC)

PREVALENCIA GLOBAL



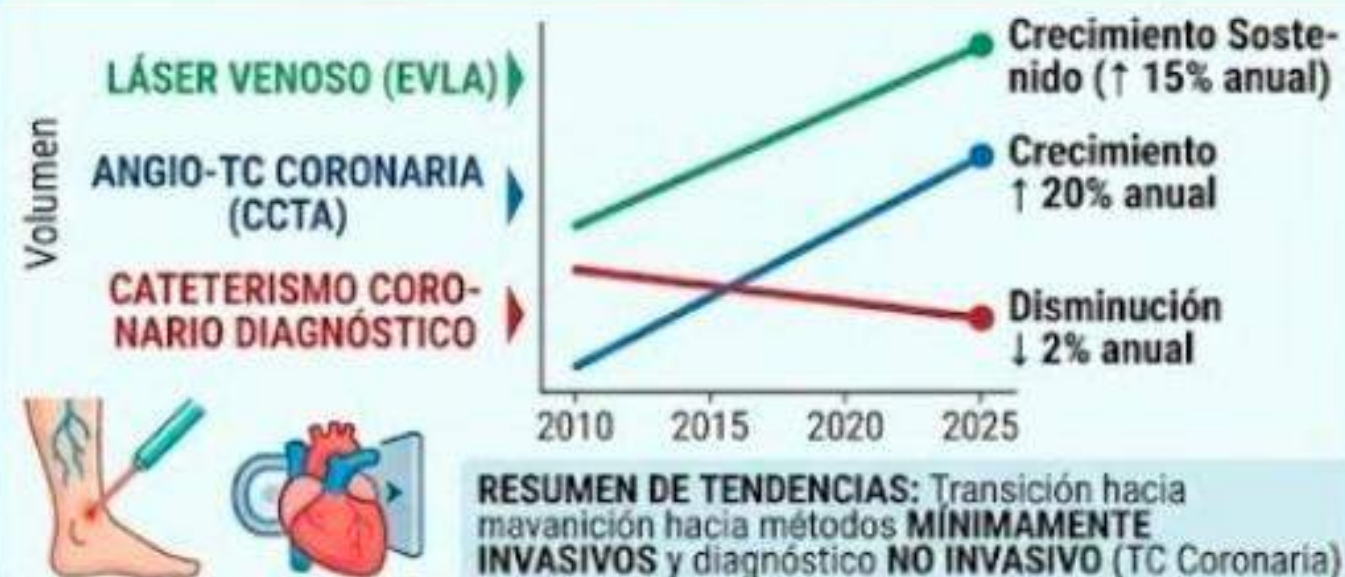
- Afecta a **>50%** de la **POBLACIÓN ADULTA** mundial
- Venas varicosas (C2): **25-30%** en países industrializados

REALIDAD EN LATINOAMÉRICA



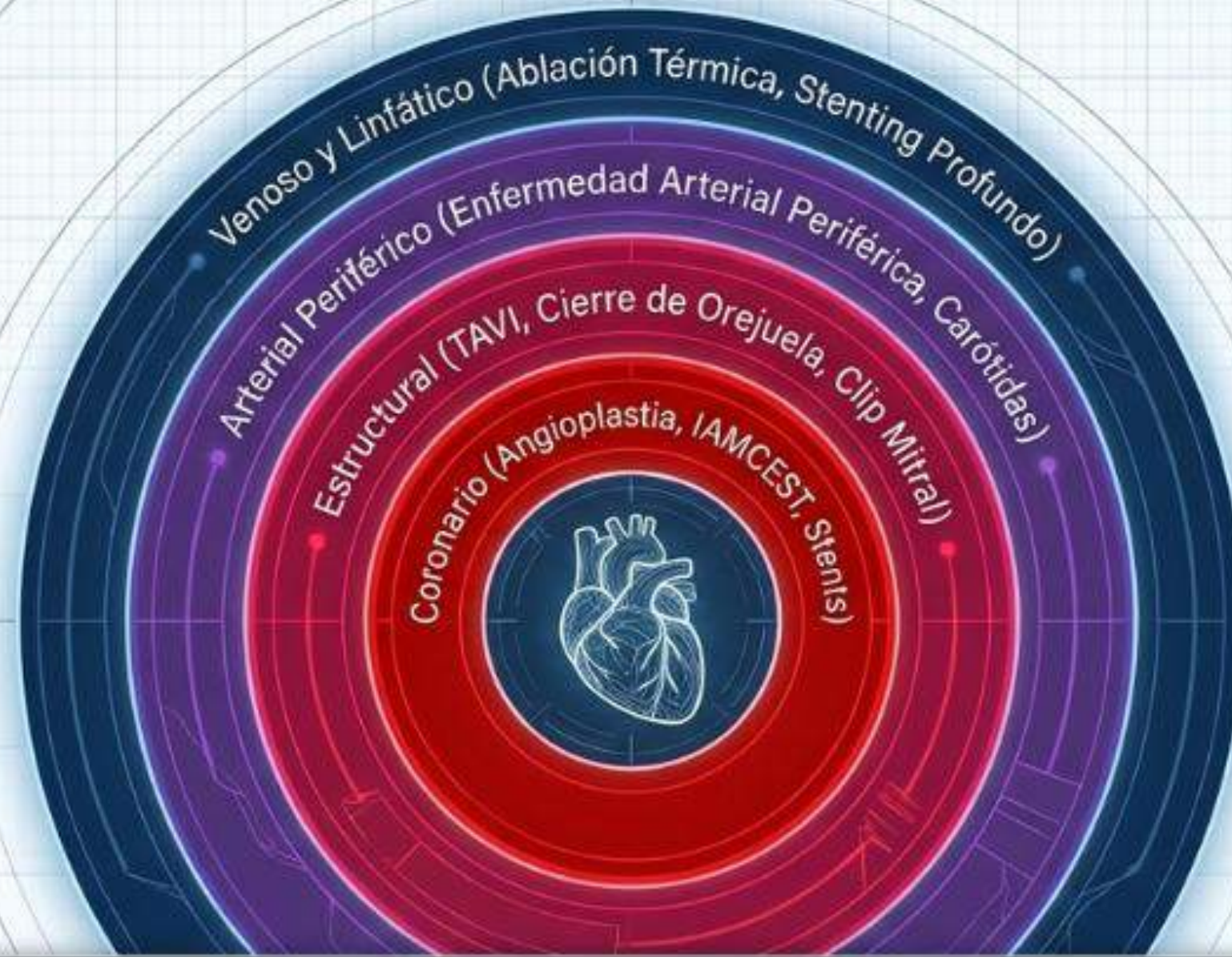- Tasas de prevalencia de **22% a 30%**
- Mayor progresión a estadios avanzados (**C4-C6**) por diagnóstico tardío

PANEL 2: EVOLUCIÓN DE PROCEDIMIENTOS ENDOVASCULARES (2010-2025 EST.)



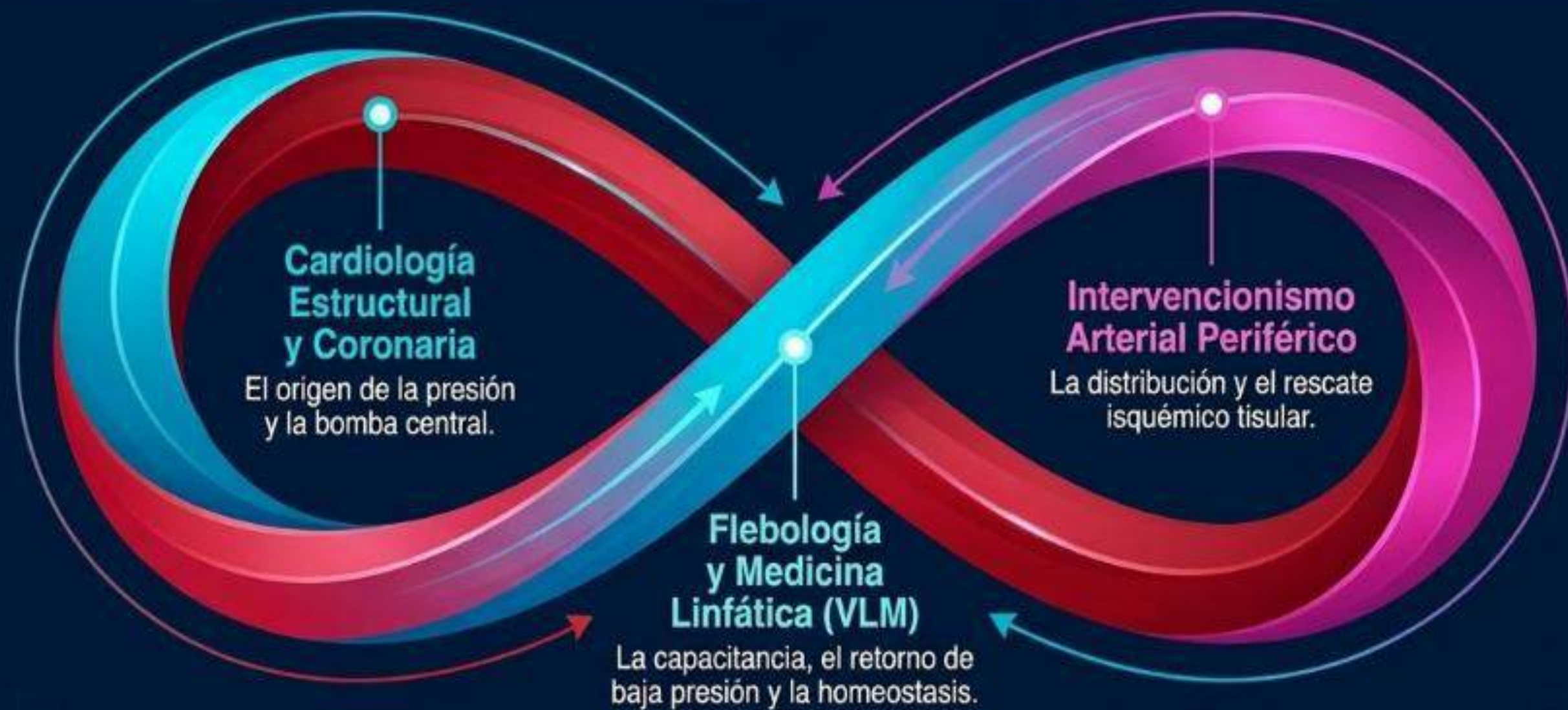PANEL 3: SUSTENTO BIBLIOGRÁFICO Y EVIDENCIA CLÍNICA

REFERENCIA / GUÍA	ÁREA	APORTE PRINCIPAL
Gloviczki et al. (JVS 2011)	Vascular	Recomendación Clase I para ablación térmica endovenosa (Láser).
Gulati et al. (Circulation 2021)	Cardio	Eleva Angio-TC Coronaria a recomendación de Clase 1 para evaluar dolor torácico estable.
Ensayo PROMISE (NEJM 2015)	Cardio	TC Coronaria es equiparable a métodos invasivos en diagnóstico anatómico.
Ensayo SCOT-HEART (NEJM 2018)	Cardio	Uso de TC Coronaria reduce significativamente la tasa de infartos a 5 años.
Rabe et al. (Bonn Vein Study 2003)	Vascular	Demuestra la alta carga de EVC en la población general.



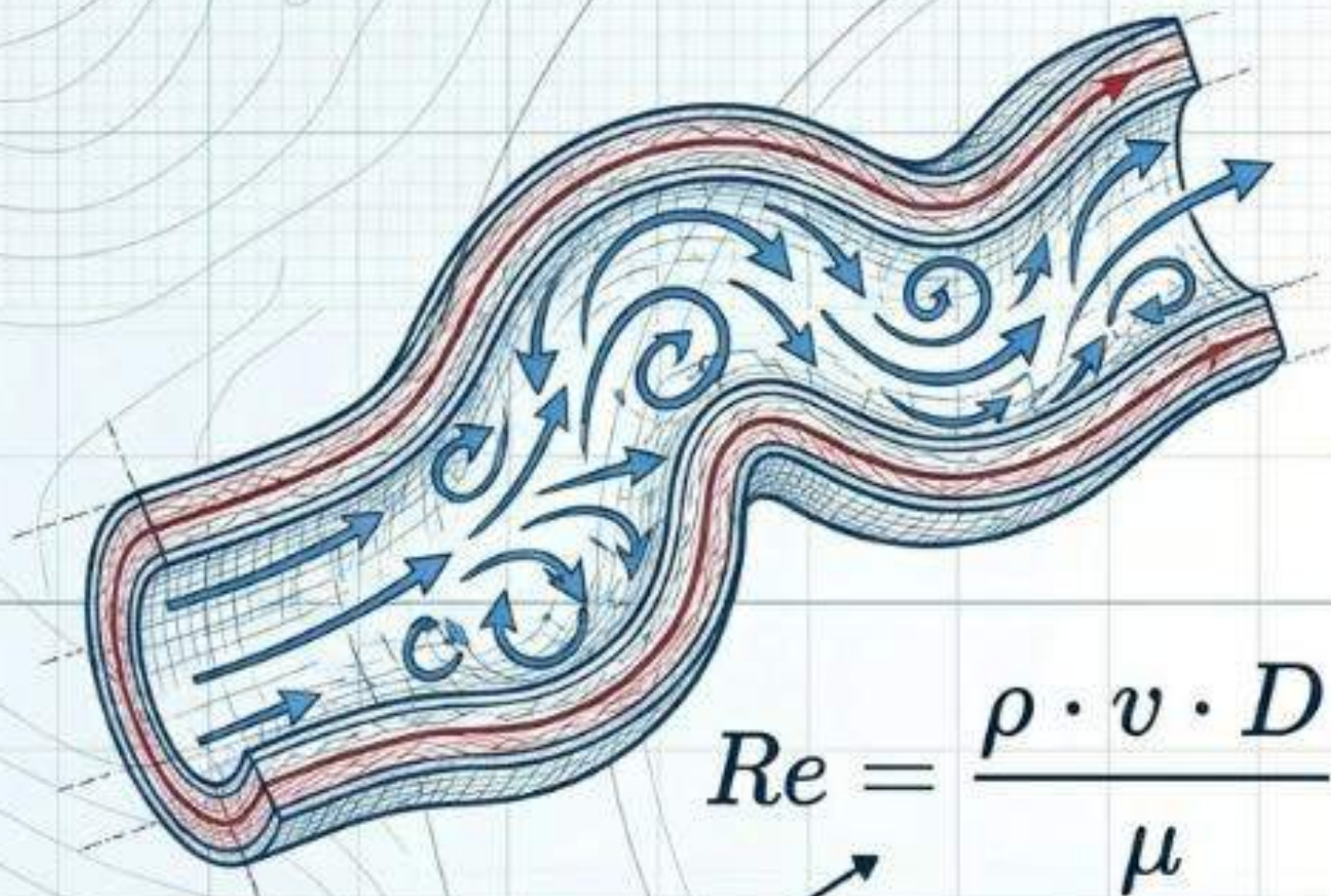
El imperativo clínico moderno exige un especialista vascular integral. La alta prevalencia de la Enfermedad Venosa Crónica (EVC) y la sofisticación de las técnicas endovasculares han convertido al sistema venoso en el nuevo dominio natural del cardiólogo intervencionista.

Síntesis: El Especialista Cardiovascular 360º



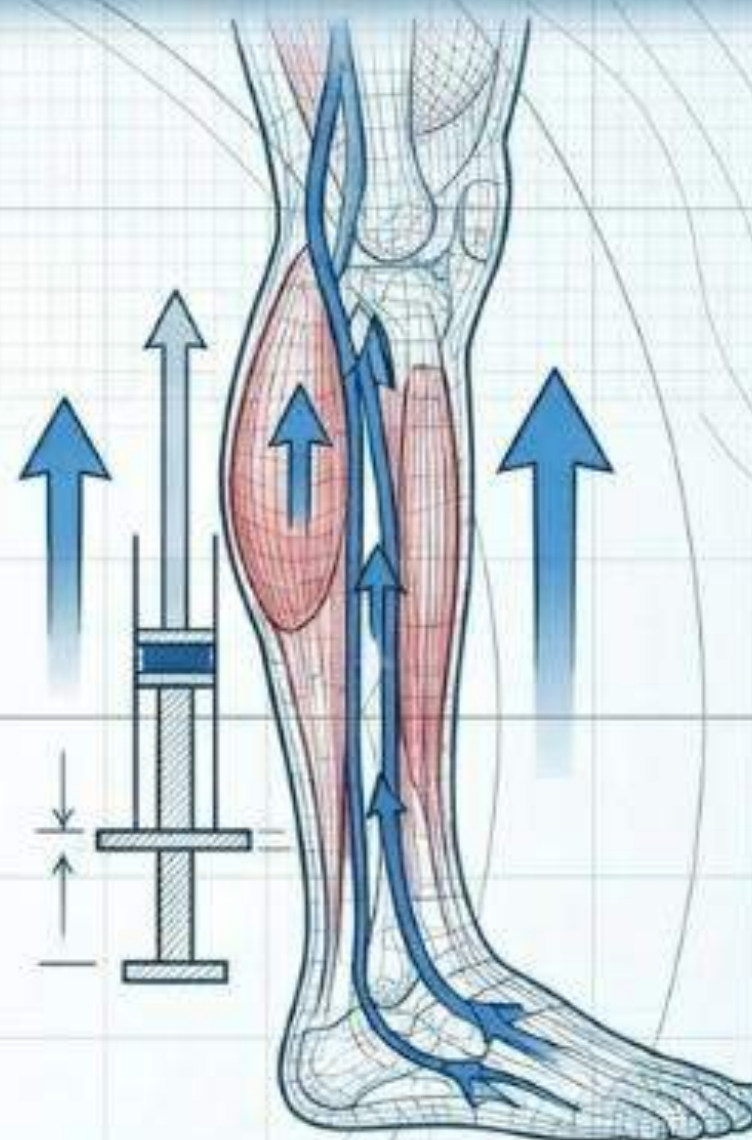
Dominar la flebología no es cambiar de especialidad. Es cerrar el círculo. El cardiólogo intervencionista evoluciona para convertirse en el arquitecto y guardián definitivo de todo el sistema cardiovascular.

Dinámica de Fluidos en Vena Varicosa



En una vena varicosa, el aumento del diámetro (D) y la caída drástica de la velocidad (v) reducen el número de Reynolds. Esto provoca estasis venosa, turbulencia, hipertensión ambulatoria y activación de la cascada de coagulación.

Biomecánica: La Bomba Muscular



La "Bomba Muscular" de la pantorrilla. En bipedestación, el retorno venoso depende de la compresión muscular extrínseca sobre las venas profundas. La falla valvular impide el descenso de la Presión Venosa Ambulatoria (AVP) post-ejercicio.

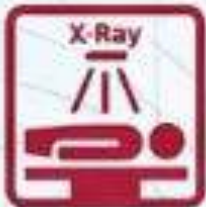Sistema Arterial (Paradigma Coronario)



Presión: Alta y pulsátil.



Objetivo Terapéutico:
Revascularización (Abrir).



Navegación:
Fluoroscopia / Angiografía.



Patología Principal:
Oclusión por placa
aterosclerótica.

Sistema Venoso (Paradigma Flebológico)



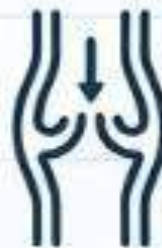Presión: Baja, dependiente de
la gravedad y válvulas.



Objetivo Terapéutico:
Ablación / Oclusión (Cerrar para
redirigir el flujo).

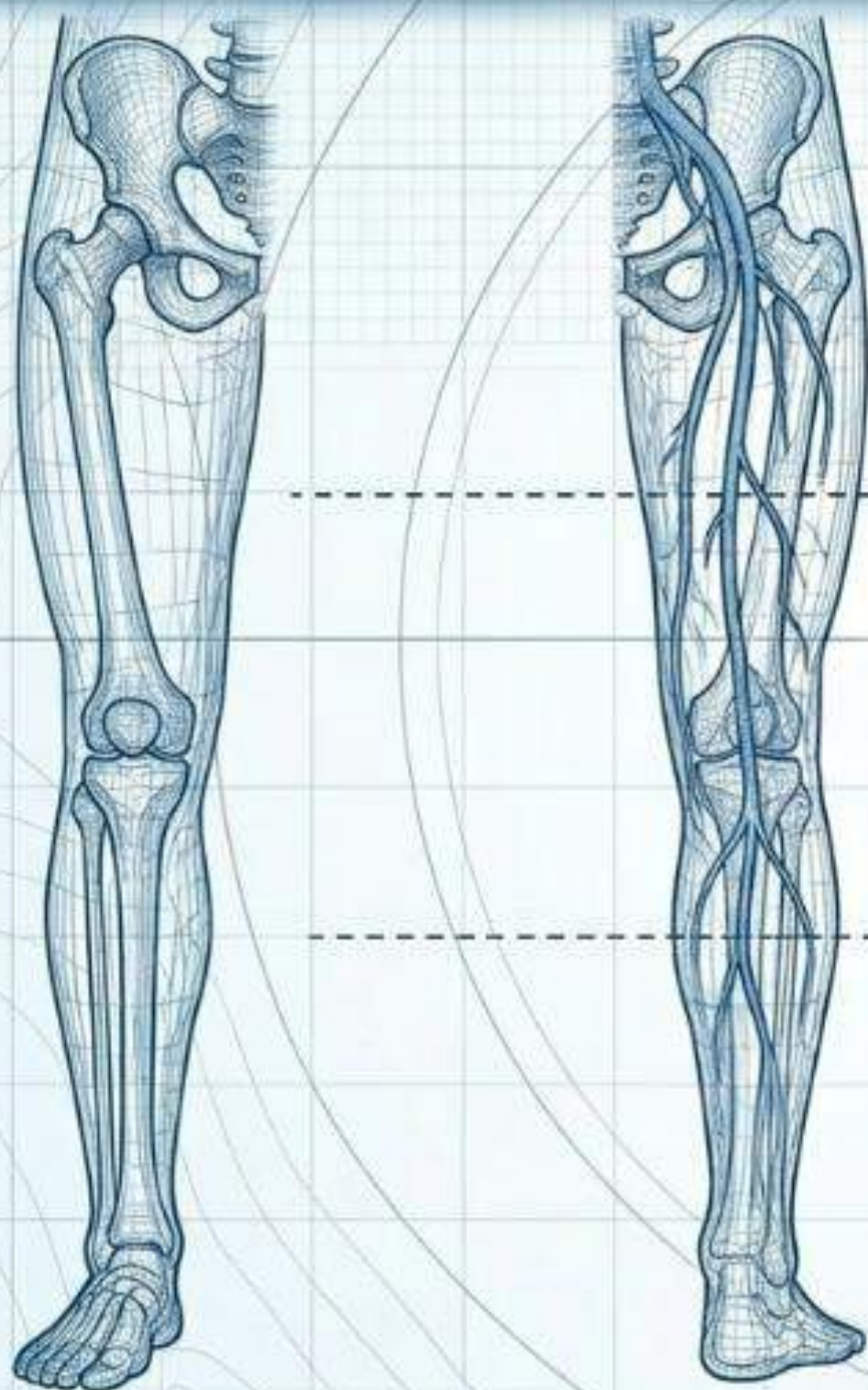


Navegación: Ecografía Doppler
en tiempo real.



Patología Principal:
Insuficiencia valvular y reflujo
crónico.

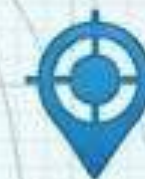Mapeo Intervencionista: Sistema Venoso de Miembro Inferior



Capa 1: Superficial

Capa 1: Sistema Superficial

Vena Safena Magna (GSV) y Menor (SSV).
Uniones safenofemoral (SFJ) y safenopoplítea (SPJ).



"Fascia Saphena"
(Marcador ecográfico para distinguir el tronco verdadero de las tributarias)

Capa 2: Profunda

Capa 2: Sistema Profundo

Venas ilíacas, femorales y poplítea.



Venas musculares
(Foco principal de origen de Trombosis Venosa Profunda - TVP)

Capa 3: Perforantes


Capa 3: Venas Perforantes

Puentes críticos entre sistemas.



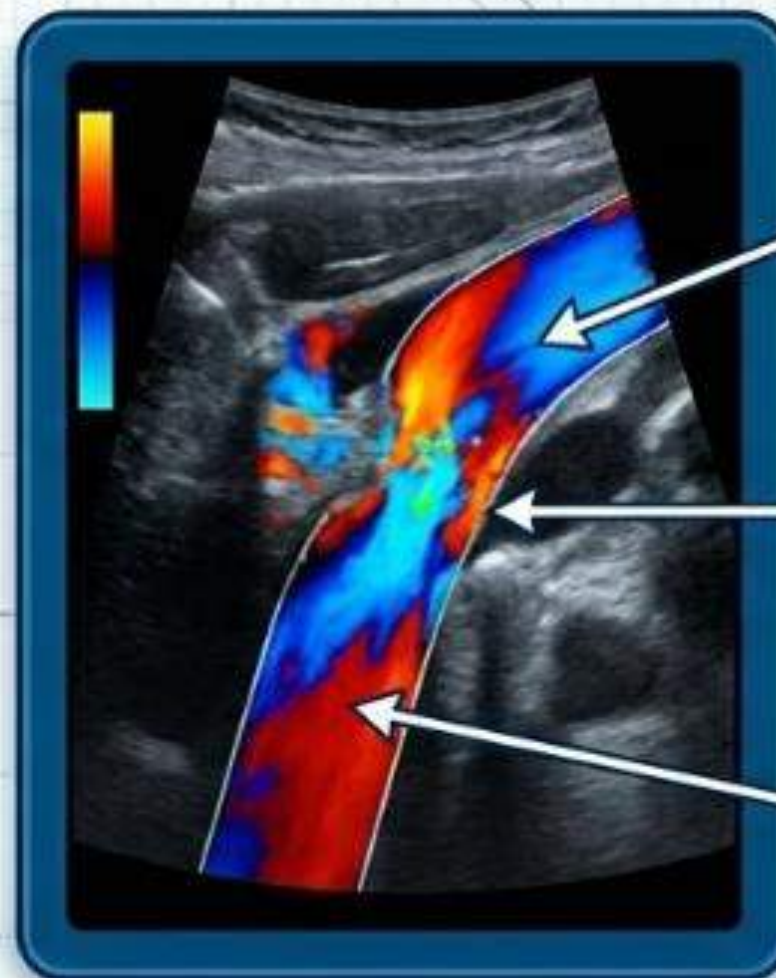
Su incompetencia transfiere alta presión al sistema superficial, causando lipodermatoesclerosis y úlceras.

Problema: Visión 2D Tradicional



La fluoroscopia es insuficiente para evaluar el reflujo, la dinámica valvular y la anatomía de partes blandas en el sistema superficial.

Solución: Navegación en Tiempo Real



Reflujo Superficial:
> 0.5 segundos
(Incompetencia GSV/SSV)

Reflujo Profundo:
> 1.0 segundo
(Secuela de TVP)

Diámetro Troncular:
> 5-6 mm en bipedestación
(Predictivo para ablación)

La Ecografía Doppler es el 'GPS' obligatorio del flebólogo.

“Un flebólogo sin dominio del ultrasonido es análogo a un cardiólogo sin estetoscopio.”

– Dr. E. Jiménez (IMF)

Mapeo Hemodinámico

Identificación precisa de anatomía, diámetros y puntos de fuga (reflujo >0.5s).

Escudo Tumesciente

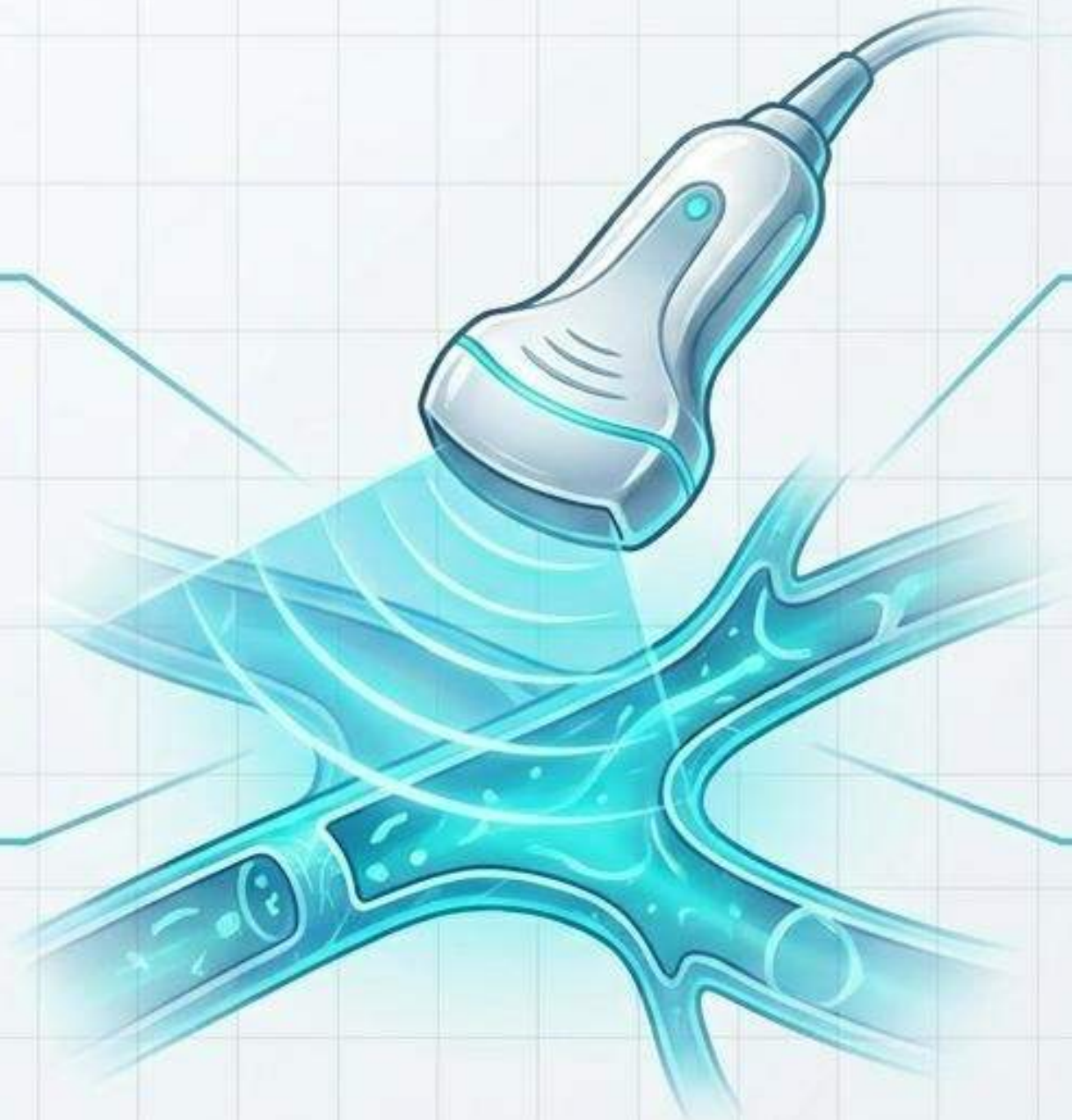Control visual en tiempo real de la infiltración anestésica protectora.

Navegación Intravascular

Guía milimétrica para punción y posicionamiento del catéter.

Verificación Inmediata

Confirmación de la oclusión efectiva del vaso al finalizar el procedimiento.



Arsenal Terapéutico Venoso

Arsenal Terapéutico Venoso

Sistemas Superficiales

Ablación Térmica: Láser Endovenoso (EVLA) y Radiofrecuencia (RFA). Requiere anestesia tumescente.

No Térmica, No Tumescente (NTNT): Cierre con Adhesivos (ej. cianoacrilato). Sin riesgo de daño nervioso por calor.

Química / Mecánica: Escleroterapia (líquida o microespuma) guiada por ultrasonido y Flebectomía ambulatoria.

Sistemas Profundos

Reconstrucción y Soporte: Stenting venoso para lesiones obstructivas iliocavas.

Rescate Agudo: Trombectomía farmacomecánica, trombólisis dirigida por catéter y Filtros IVC.

Intervenciones Venosas Profundas y de Alta Complejidad

Patologías Objetivo



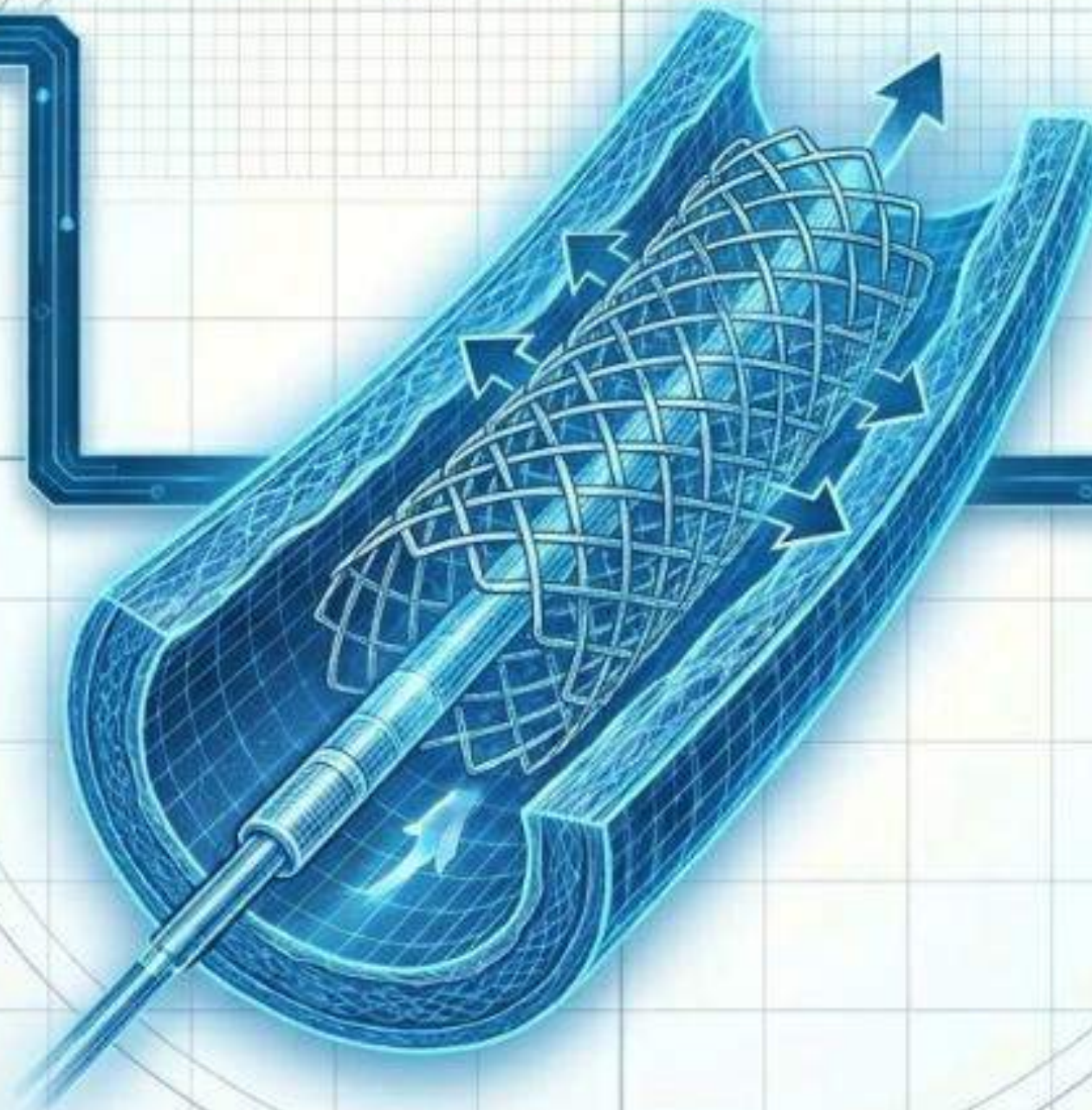
Síndrome de Congestión Pélvica (SCVP)



Síndrome Postrombótico (SPT)



Trombosis Venosa Profunda Aguda (TVP)



El Borde Competitivo del Cardiólogo

- ✓ Transferencia directa de habilidades avanzadas con alambres, vainas y navegabilidad.
- ✓ Adaptación biomecánica: Los stents venosos requieren alta fuerza radial y flexibilidad para soportar la compresión extrínseca, a diferencia de los stents coronarios.

CARTOGRAFÍA ANATÓMICA DEL SISTEMA VENOSO

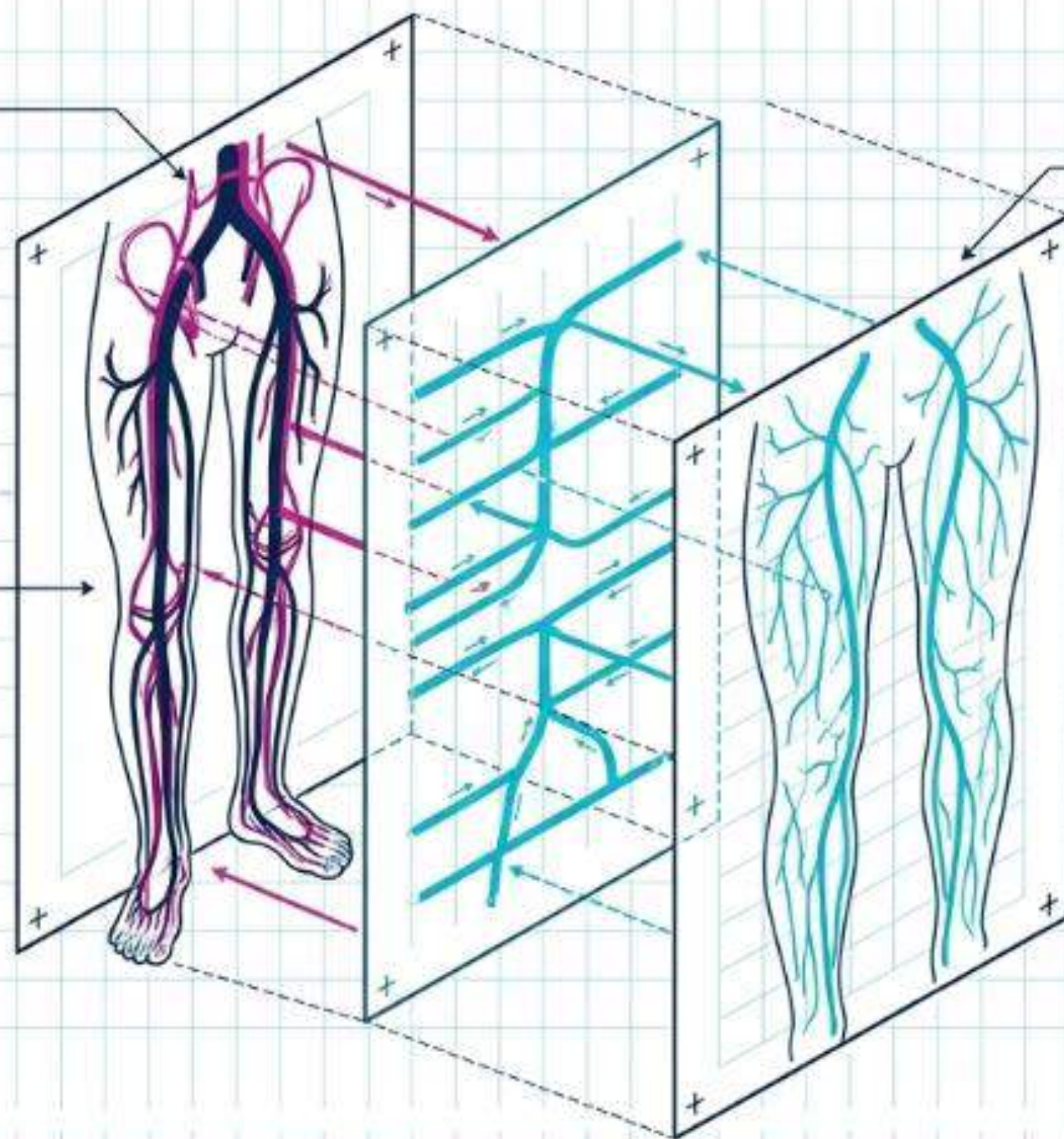
SISTEMA PROFUNDO

(EL EJE PRINCIPAL)

Vena ilíaca, femorales (común, profunda, superficial), poplítea, tibiales/peroneas, venas musculares.

RED DE PERFORANTES (LOS PUENTES)

Conectan el sistema superficial con el profundo. Su fallo es el motor de la hipertensión venosa.



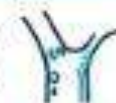SISTEMA SUPERFICIAL

(EL TERRITORIO DE ABLACIÓN)

Vena Safena Magna (GSV),
Vena Safena Menor (SSV).

VARIANTES ANATÓMICAS CRÍTICAS:

• Unión Safenofemoral (SFJ)



• Vena de Giacomini (comunicación SSV-GSV)



• Fascia Saphena (marcador ecográfico para ablación)



Intervencionismo Venoso Profundo: El Dominio Natural

El Desafío Hemodinámico

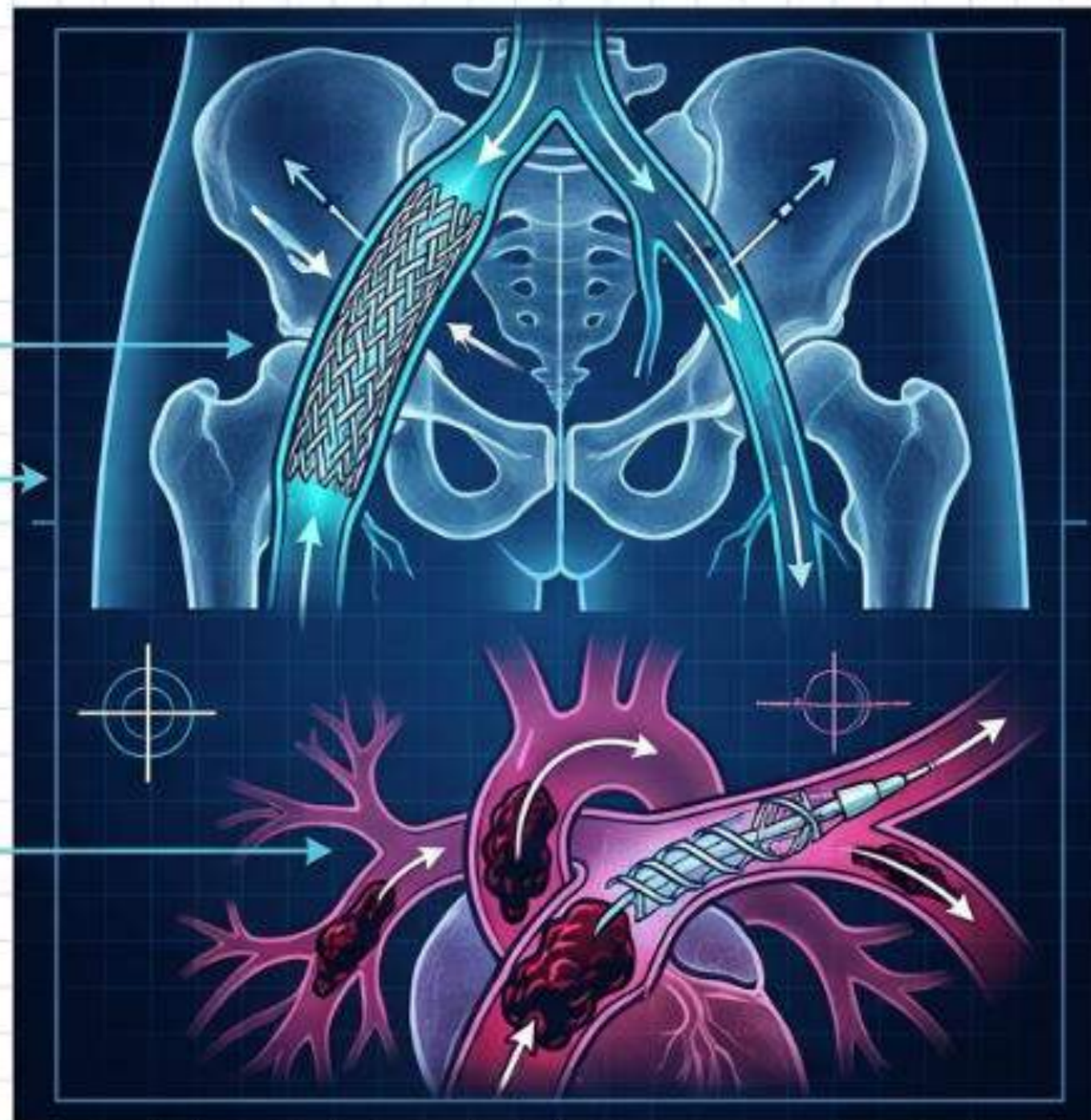
A diferencia de las coronarias, el sistema venoso iliofemoral requiere stents de gran diámetro (12-16 mm) con fuerza radial extrema para resistir la compresión crónica.

Síndrome Postrombótico y May-Thurner

Recanalización y stenting venoso para tratar la obstrucción crónica y la compresión extrínseca, restaurando la permeabilidad a largo plazo.

Tromboembolismo Pulmonar (TEP)

Trombectomía mecánica para TEP de riesgo intermedio/alto. Reduce la carga del ventrículo derecho, uniendo hemodinámica cardíaca pura con intervencionismo periférico.



Flebología vs. Angiología: Colaboración, No Competencia.

Flebología (Atención Ambulatoria)



Evaluación clínica y Ultrasonido Doppler venoso



Escleroterapia (líquida/espuma)



Ablación endovenosa térmica (EVLA) y no térmica (NTNT)



Flebectomía ambulatoria y Terapia compresiva

Límites Restringidos (Requiere Angiología)



Cirugía vascular mayor (bypass, reconstrucciones)



Intervenciones del sistema arterial (isquemia, aneurismas)



Procedimientos endovasculares profundos (stents en cava)



Cirugía en quirófano con anestesia general/regional

HISTORIA CLÍNICA FLEBOLOGÍA

Fecha: ___/___/___ Hora: _____

1. FILIACIÓN:

* Nombre completo: _____ * DNI: _____

* Edad: _____ años * Sexo: M () F () * Fecha de nacimiento: ___/___/___

* Estado civil: Soltero(a) () Casado(a) () Divorciado(a) () Viudo(a) () Conviviente ()

* Ocupación (actividad que realiza): _____

* Número de horas de pie: < 2 horas () 2-5 hrs. () 5-8 hrs. () >8 hrs. ()

* Dirección: _____

* Distrito: _____ Ciudad: _____ * Lugar de Nacimiento: _____

* Teléfono fijo: _____ Celular: _____

* Grado de instrucción: Analfabeto () Primaria: completa () incompleta ()

Secundaria: completa () incompleta () Superior: universitario () técnico ()

* ¿Cómo se enteró de nuestro servicio?

Por Recomendación () Facebook () Página web () Televisión ()

Volantes () Letreros () Otros consultorios () Otros: _____

2. ENFERMEDAD ACTUAL:

2.1 SINTOMAS DE INSUFICIENCIA VENOSA CRÓNICA: (P.D: Pierna Derecha - P.I: Pierna Izquierda). Marque con una "X" las molestias que presenta. Encierre en un círculo la pierna que le molesta más.

MOLESTIAS	P.D.	P.I.
DOLOR		
CALAMBRES		
PESADEZ		
ADORMECIMIENTO		
INTRANQUILIDAD		
HINCHAZÓN		
ARDOR / QUEMAZÓN		
FRIALDAD		
CANSANCIO		
PRURITO (picazón)		
CAMBIOS DE COLORACIÓN DE LA PIEL		
HERIDA		

No tengo molestias ()

2.2 ¿Hace cuánto tiempo presenta estas molestias?

2.3 Momento del día en que se intensifican las molestias que presenta:

Durante la madrugada / Al dormir () En la noche () Al levantarse ()

En verano () Están presente todo el día () Al final de la actividad diaria ()

PACIENTE: _____

3. ANTECEDENTES PERSONALES:

3.1 ANTECEDENTES PATOLÓGICOS:

Diabetes Mellitus () Hepatitis B () Hepatitis C () VIH () Cáncer ()

Hipertensión Arterial () Tuberculosis () Nefropatía () Hepatopatía ()

Asma () Trombosis () Otros: _____

Alergias (): _____

3.1.1 CIRUGIAS PREVIAS: (tipo de cirugía / fecha):

3.1.2 MEDICACIÓN ACTUAL: (especificar):

3.1.3 USO DE HORMONAS FEMENINAS: Si () No ()

Medicamento: _____ Dosis: _____ Tiempo de uso: _____

3.2 ANTECEDENTES FAMILIARES:

3.2.1 Historia de Varices en Padres o Abuelos: Si () No ()

3.3 ANTECEDENTES GINECOOBSTÉTRICOS:

3.3.1 N° de embarazos (Incluya Pérdidas o Molas): _____

3.3.2 F.U.R: _____ (para MEF)

3.3.3 Método Anticonceptivo Hormonal: Si () No () Tiempo de uso: _____

4. ANTECEDENTES FLEBOLÓGICOS: Tratamiento previo: Si () No ()

4.1 () Pastillas: () Dobesilato de calcio: doxium® / varicosin® () Diosmin.

Hesperidina: daflon® () Hidrosmina: venosmil® () Otros: varixina® /

contravaris® _____

4.2 () Cremas 4.3 () Medias / Vendas

4.4 () Cirugía: especificar zona, lugar y fecha

4.5 () Escleroterapia: especificar zona, lugar y fecha, n° veces (n° de tratamientos)

4.6 () Laser: especificar zona, modalidad: endoluminal o transdérmico, lugar y fecha

4.7 () Otros:

5. EXAMEN FÍSICO

5.1 SOMATOMETRÍA:

Peso: _____ Kg. Talla: _____ m. I.M.C: _____ Kg/m²

PACIENTE: _____

5.2 SIGNOS VITALES:

P.A: _____ / _____ mmHg P: _____ /min

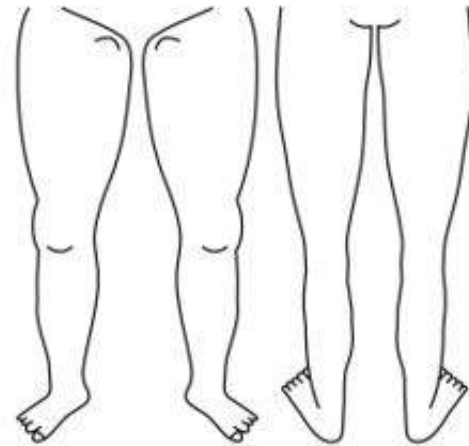
5.2 CLASIFICACIÓN "C" de CEAP:

Pierna Derecha: _____ Pierna Izquierda: _____

CLASIFICACIÓN CEAP	
C0:	No signos visibles de enfermedad venosa.
C1:	Telangiectasias, Reticulares.
C2:	Venas Varicosas.
C3:	Edema sin cambios en la piel.
C4:	Cambios en la piel (Pigmentación, Eczema)
C5:	Úlcera Curada
C6:	Úlcera Activa

5.3 ESQUEMA DE LOS HALLAZGOS EN EL PACIENTE

SÍMBOLO	HALLAZGO
****	Telangiectasias abundantes
⚡	Cordón varicoso grueso
■	Hiperpigmentación
○○○○	Eczema
◇	Atrofia blanca
()	Lipodermatoesclerosis
⊗	Cicatriz de Úlcera
●	Úlcera Activa



5.4 DATOS DE LA(S) ÚLCERA(S) EN MM.II:

Nº de Úlcera			
Fecha Apertura			
Mecanismo			
Reincidencia			
Localización			
Tamaño			
infección			
Tratamiento previo			

Mecanismo de apertura: Espontáneo, Varicorragia, Traumatismo, Rascado, Otros

Reincidencia: 1º Vez, 2º Vez, Etc.

Localización en miembro inferior:

A) Maléolo externo B) Maléolo interno C) Pierna: i) Tercio superior: Cara lateral/ medial/ anterior/ posterior ii) Tercio medio: Cara lateral/ medial/ anterior/ posterior iii) Tercio inferior: Cara lateral/ medial/ anterior/ posterior D) Pie:Empelne/ Cara lateral/ Cara medial/ Planta E) Talón/Ortejos

5.5 DESCRIPCIÓN DE OTROS HALLAZGOS RELEVANTES AL EXAMEN:

PACIENTE: _____

6. DIAGNÓSTICO: Diagnóstico (CIE-10)

1. Insuficiencia venosa crónica periférica (I87.2)

CIE-10:

I80	Febilis y tromboflebitis: I80.0 Febilis y tromboflebitis de vasos superficiales de los miembros inferiores I80.1 Febilis y tromboflebitis de la vena femoral I80.2 Febilis y tromboflebitis de otros vasos profundos de los miembros inferiores I80.3 Febilis y tromboflebitis de los miembros inferiores, no especificada	I83.9 Venas varicosas de los miembros inferiores sin úlcera ni inflamación
I82	Otros embolias y trombosis venosas: I82.8 Embolia y trombosis de otras venas especificadas	I87 Otros trastornos de las venas: I87.0 Síndrome postflebitico I87.1 Compresión de vena I87.2 Insuficiencia venosa (crónica) (periférica)
I83	Venas varicosas de los miembros inferiores: I83.0 Venas varicosas de los miembros inferiores con úlcera I83.1 Venas varicosas de los miembros inferiores con inflamación I83.2 Venas varicosas de los miembros inferiores con úlcera e inflamación	I89.0 Linfedema, no clasificado en otra parte: I89.1 Celulitis de otras partes de los miembros. R60 Edema, no clasificado en otra parte: R60.0 Edema localizado
		S81 Herida de la pierna: S81.0 Herida de la rodilla
		S91 Herida del tobillo y del pie: S91.0 Herida del tobillo S91.3 Herida de otras partes del pie

7. PLAN TERAPÉUTICO

7.1 ESCLEROTERAPIA:

Aproximado de cantidad de tratamientos con escleroespuma que necesita el paciente: **Pierna Derecha:** _____ iny. **Pierna Izquierda:** _____ iny.

7.2 ELASTOCOMPRESIÓN: vendaje elástico simple () Doble vendaje ()

Medias compresivas () No vendaje ()

7.3 REHABILITACIÓN FLEBOLÓGICA (X)

7.4 ANTIINFLAMATORIO TOPICO (X) _____

7.5 MANEJO DE ÚLCERA VENOSA: (en caso la presente)

Higiene () Cremas () _____ Debridación ()

Ozonoterapia () Solicitud de cultivo ()

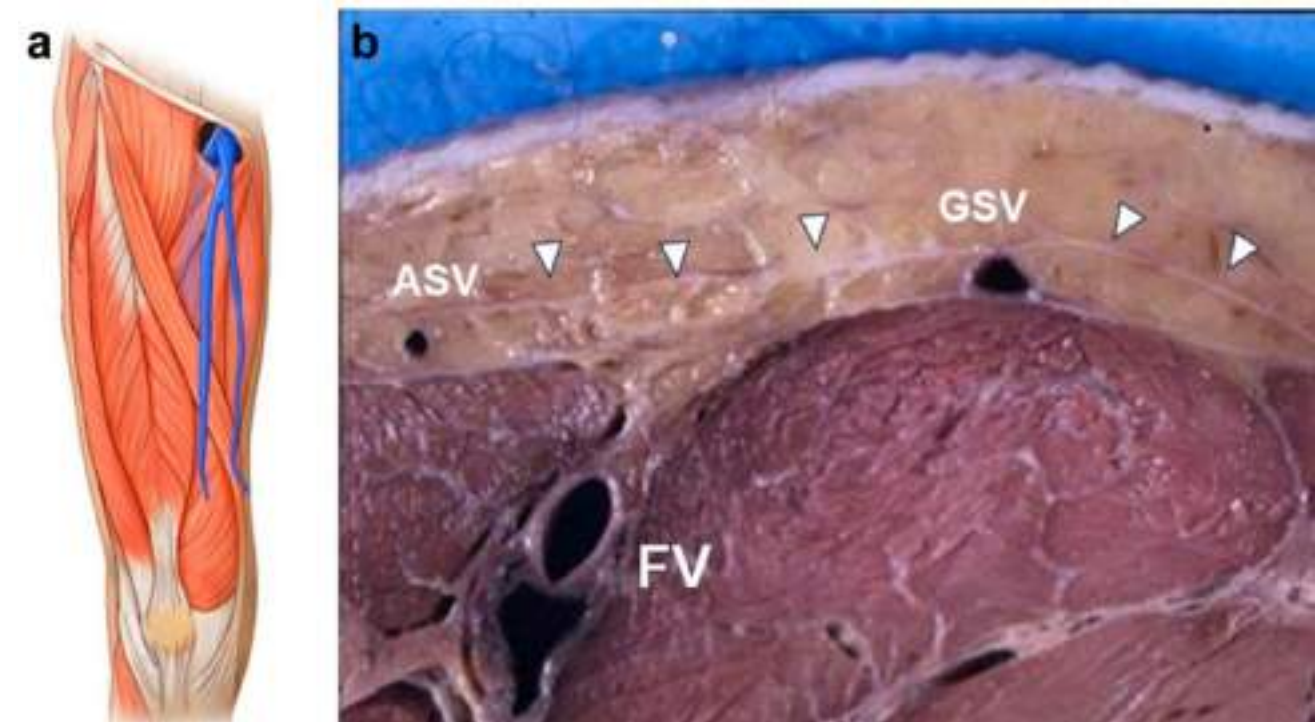
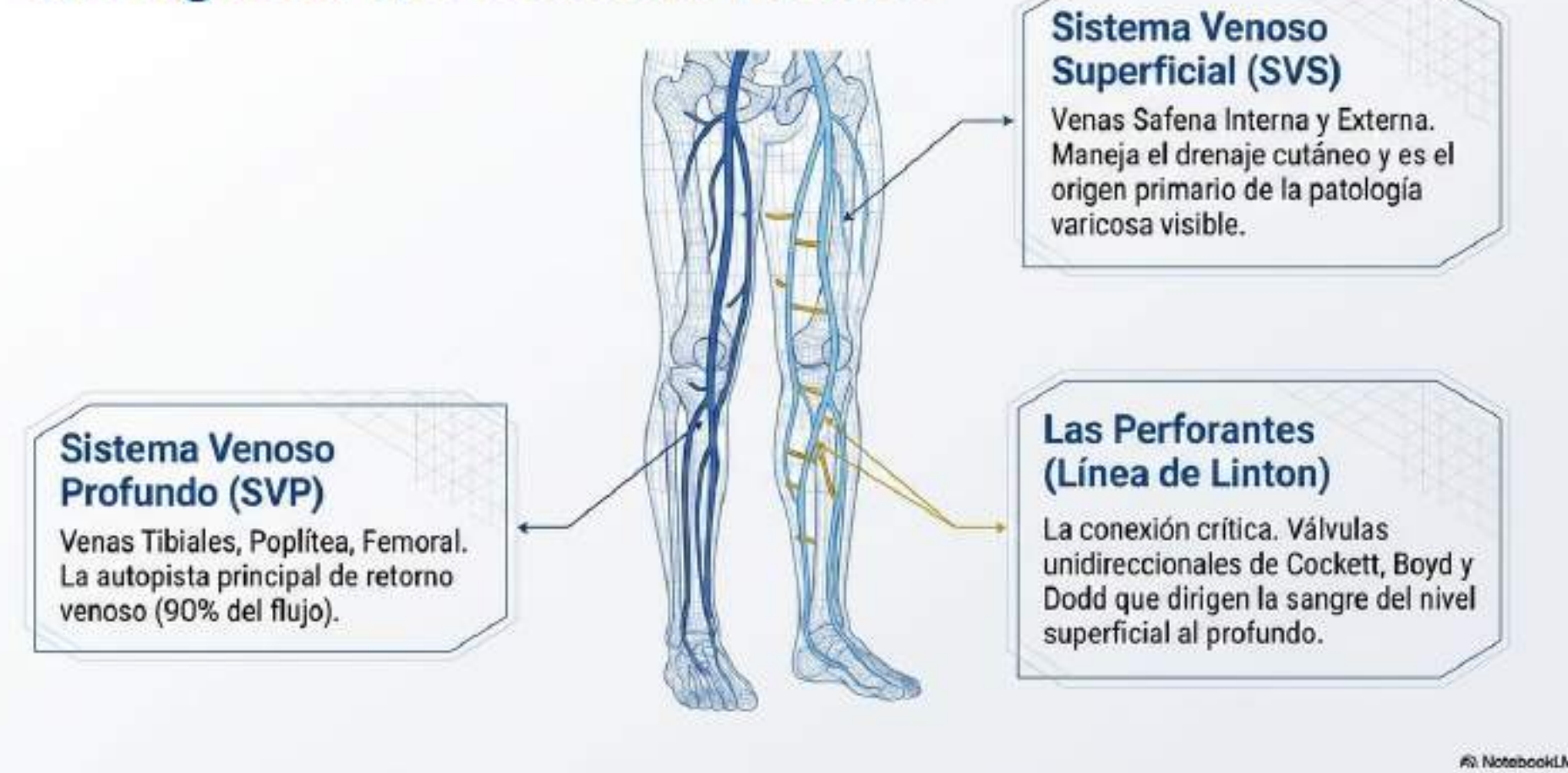Otros: _____

7.6 MANEJOS DE OTROS DIAGNÓSTICOS:

FIRMA Y SELLO DE MÉDICO RESPONSABLE

Vena safena mayor, menor y anterior

Cartografía del Sistema Venoso



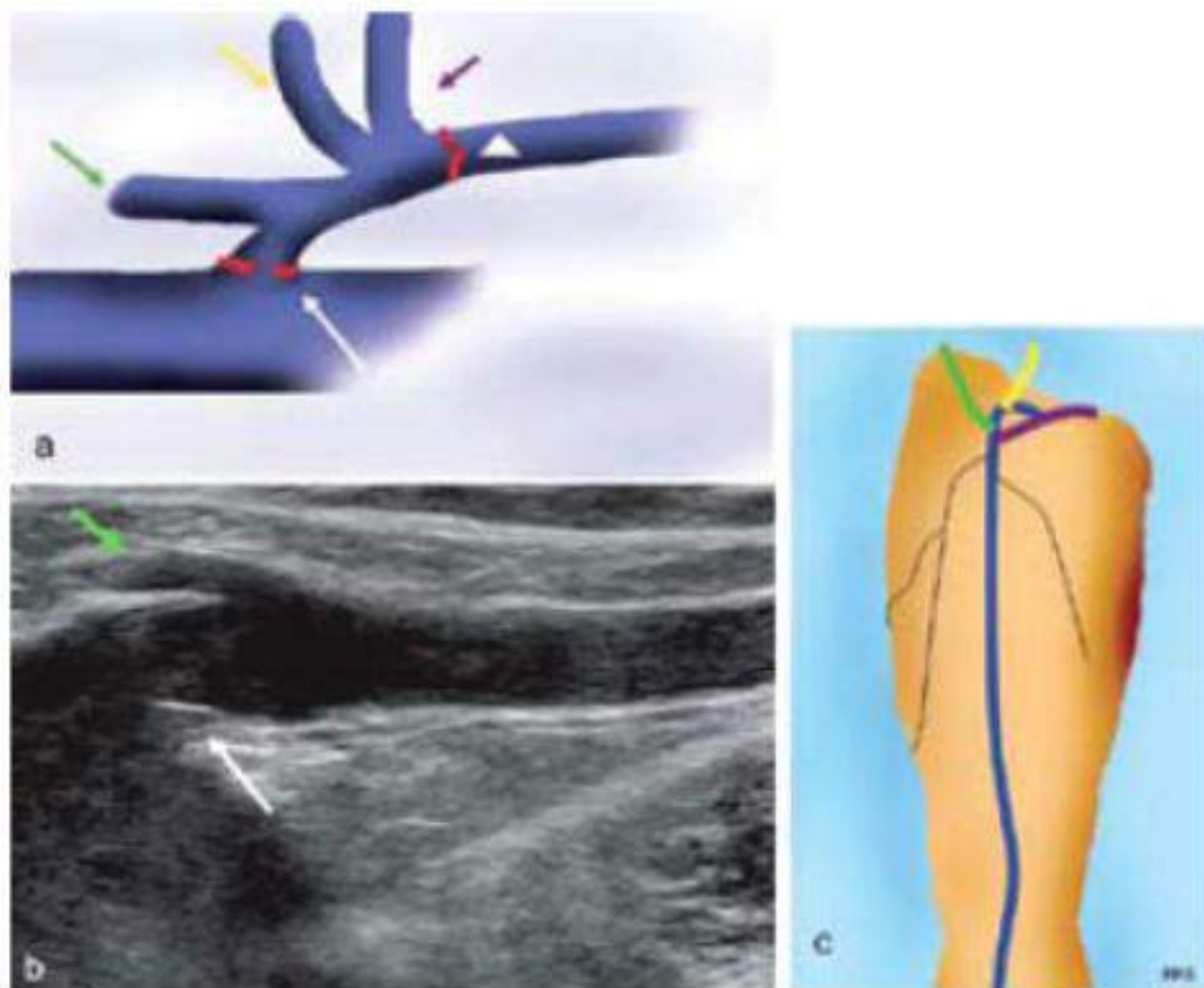


Figura 5. Unión safeno-femoral. a,b) Cayado de safena interna. Válvula terminal (flecha blanca), válvula preterminal (cabeza de flecha). a,b,c) Colaterales proximales: ilíaca superficial (verde), epigástrica superficial (amarillo), pudenda superficial (morado).

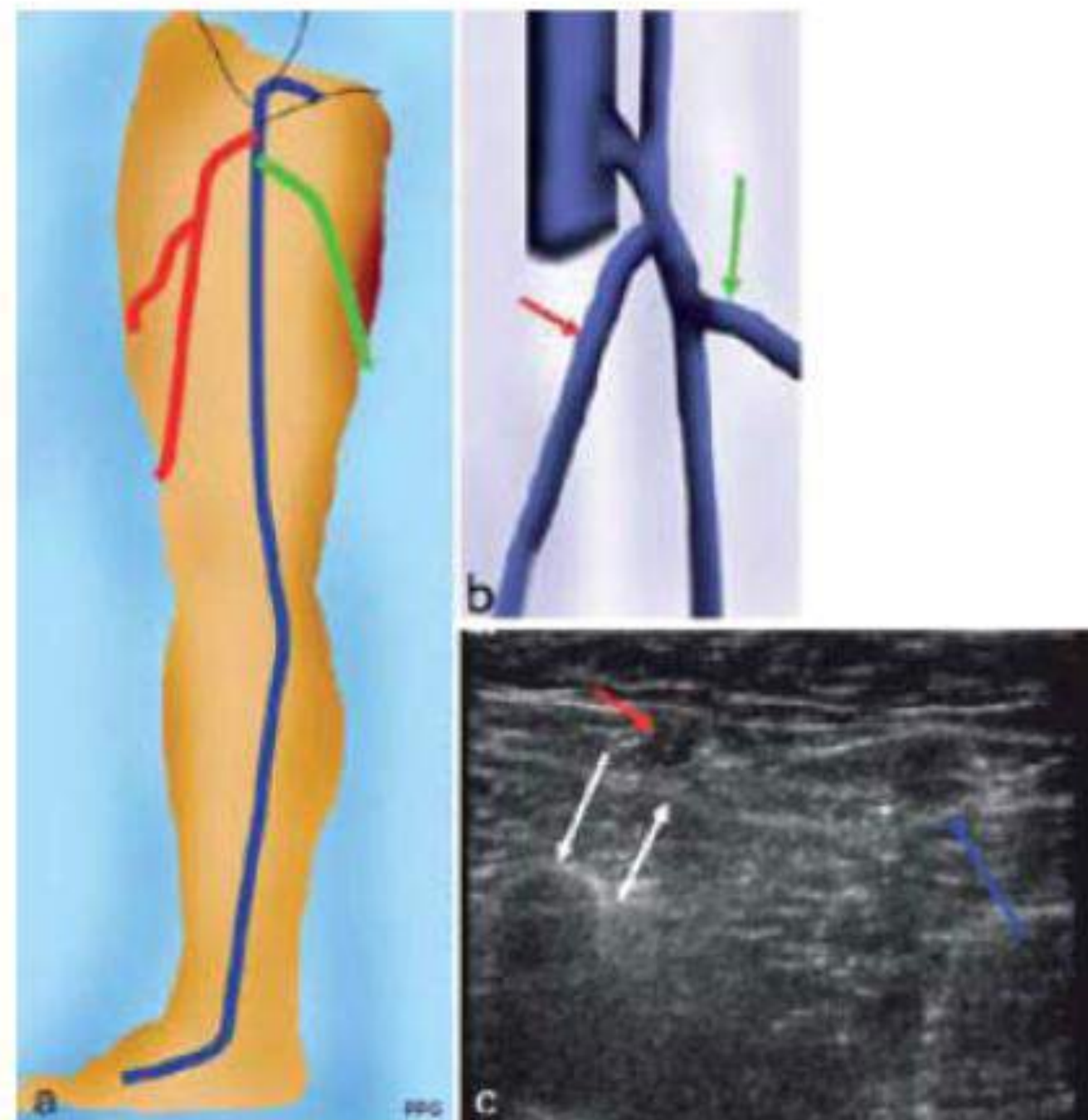

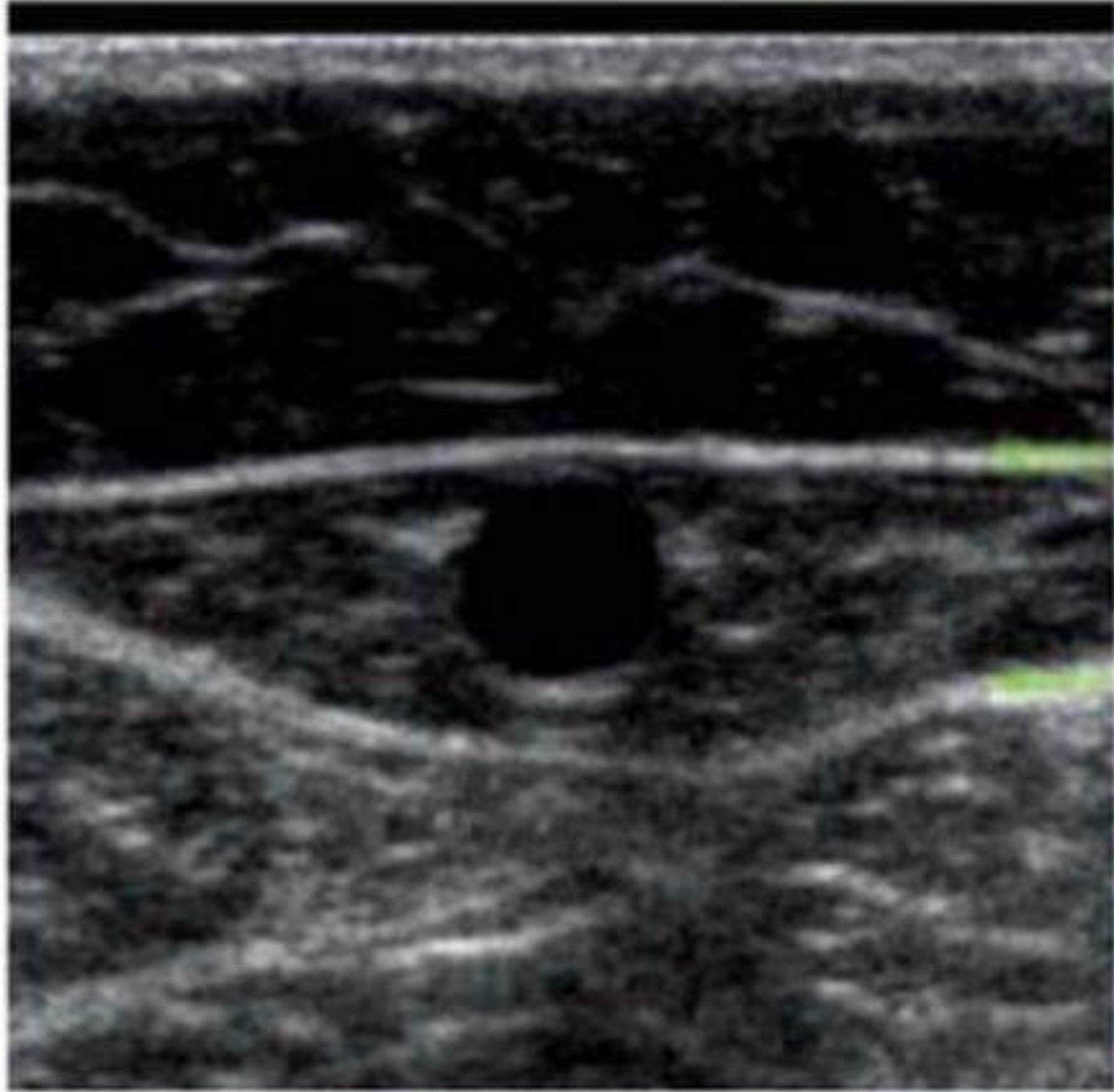


Figura 6. Colaterales distales: a y b) Safena accesoria (flecha roja) y anastomótica magna (flecha verde). Safena interna en azul c) corte transversal. Safena accesoria (flecha roja) alineada con los vasos femorales (flechas blancas). Safena interna (flecha azul).



DOPPLER VENOSO: METODOLOGÍA, INTERPRETACIÓN Y UTILIDAD CLÍNICA

La herramienta clave para diagnosticar y prevenir complicaciones venosas.



1 METODOLOGÍA: ¿CÓMO SE REALIZA? 2 INTERPRETACIÓN: ¿QUÉ BUSCAMOS? 3 UTILIDAD CLÍNICA

- 1 Preparación del paciente**
No requiere ayuno. Se recomienda ropa cómoda y acceso fácil a las piernas.
- 2 Posición**
El paciente se coloca en posición supina y en bipedestación para evaluar el sistema venoso en reposo y con estrés.
- 3 Exploración con ultrasonido**
Se utiliza un transductor lineal de alta frecuencia. Se evalúan venas profundas y superficiales con modo B, Doppler color y Doppler espectral.
- 4 Maniobras funcionales**
Se realizan compresiones, Valsalva y maniobras de bombeo muscular para evaluar la respuesta valvular y el flujo.
- 5 Registro e interpretación**
Se documentan imágenes, mediciones y flujos. El estudio es interpretado por un especialista en flebología.

A. SISTEMA VENOSO PROFUNDO

- COMPRESIBILIDAD**
La vena debe colapsar completamente al aplicar presión con el transductor. Si no colapsa, sugiere trombosis.
- FLUJO**
El flujo debe ser espontáneo, rápido y con augmentación adecuada al realizar la maniobra de Valsalva o bombeo distal.
- AUSENCIA DE REFLUJO**
No debe haber reflujo prolongado (>1 seg) en venas profundas.

B. SISTEMA VENOSO SUPERFICIAL

- REFLUJO VENOSO**
Reflujo >0.5 seg en safena interna, safena externa o venas perforantes, confirma insuficiencia venosa.
- DIÁMETRO VENOSO**
Se mide el calibre de las venas para valorar dilatación y plan de tratamiento.

- DIAGNÓSTICO PRECISO**
Permite confirmar o descartar trombosis venosa profunda, insuficiencia venosa y otras patologías.
- GUÍA TERAPÉUTICA**
Ayuda a definir el tratamiento más adecuado: médico, endovascular, escleroterapia o quirúrgico.
- SEGUIMIENTO Y CONTROL**
Evalúa la evolución del tratamiento y detecta recidivas.
- PREVENCIÓN DE COMPLICACIONES**
Detectar a tiempo evita trombosis, úlceras venosas y síndrome postrombótico.

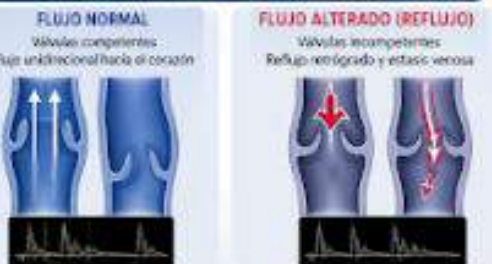¿POR QUÉ ES IMPORTANTE?

- ✓ Es el estudio de elección para evaluar enfermedades venosas.
- ✓ No utiliza radiación.
- ✓ Es indoloro, seguro y repetible.
- ✓ Proporciona información anatómica y funcional en tiempo real.
- ✓ Permite decisiones clínicas más efectivas y personalizadas.

PATOLOGÍAS QUE PODEMOS DETECTAR

- Trombosis venosa profunda (TVP)
- Insuficiencia venosa crónica
- Reflujo venoso superficial y perforante
- Tromboflebitis superficial
- Obstrucciones venosas
- Malformaciones venosas

FLUJO VENOSO: NORMAL VS ALTERADO



¡NO IGNORE LAS SEÑALES!

Dolor, pesadez, hinchazón o varices pueden ser el inicio de una enfermedad venosa.

CONSULTA A TIEMPO CON UN ESPECIALISTA EN ENFERMEDADES VENOSAS

Las varices tienen tratamiento. No esperes complicaciones.

AGENDA TU VALORACIÓN FLEBOLÓGICA

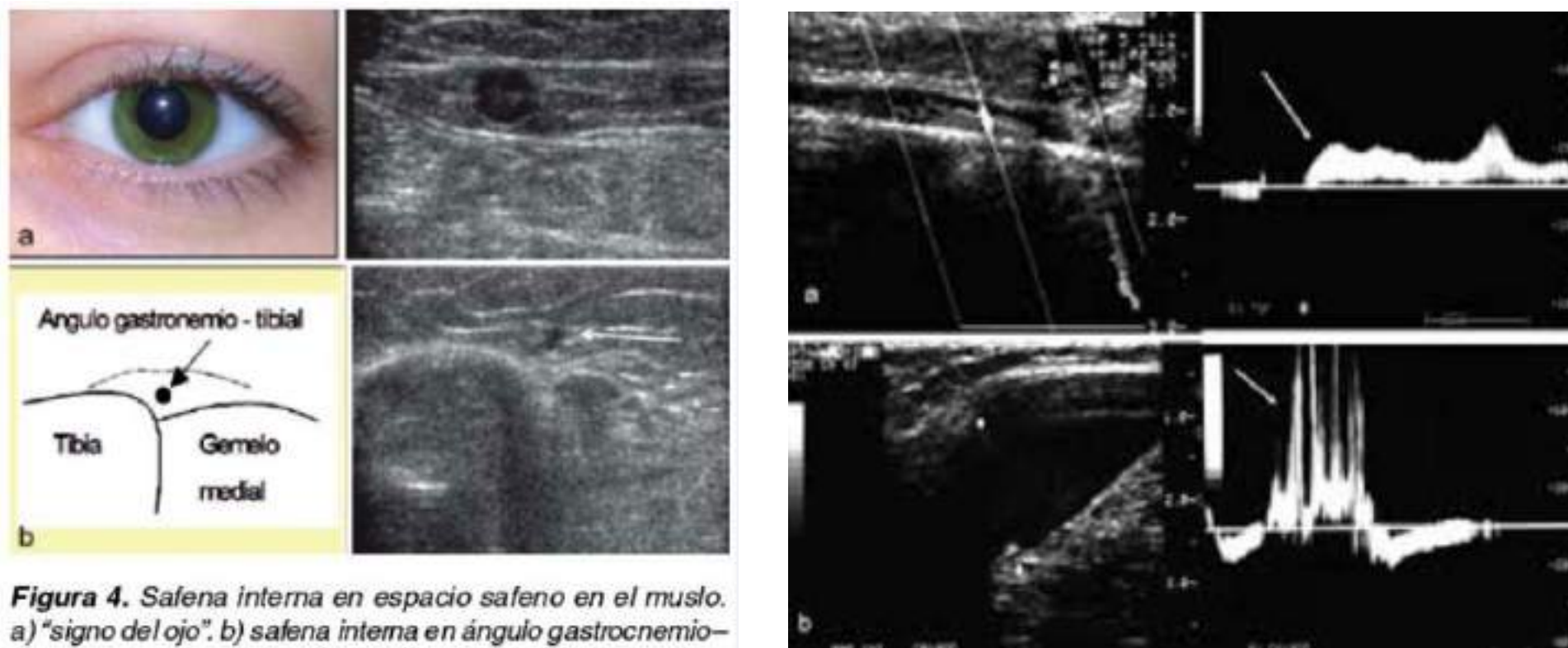
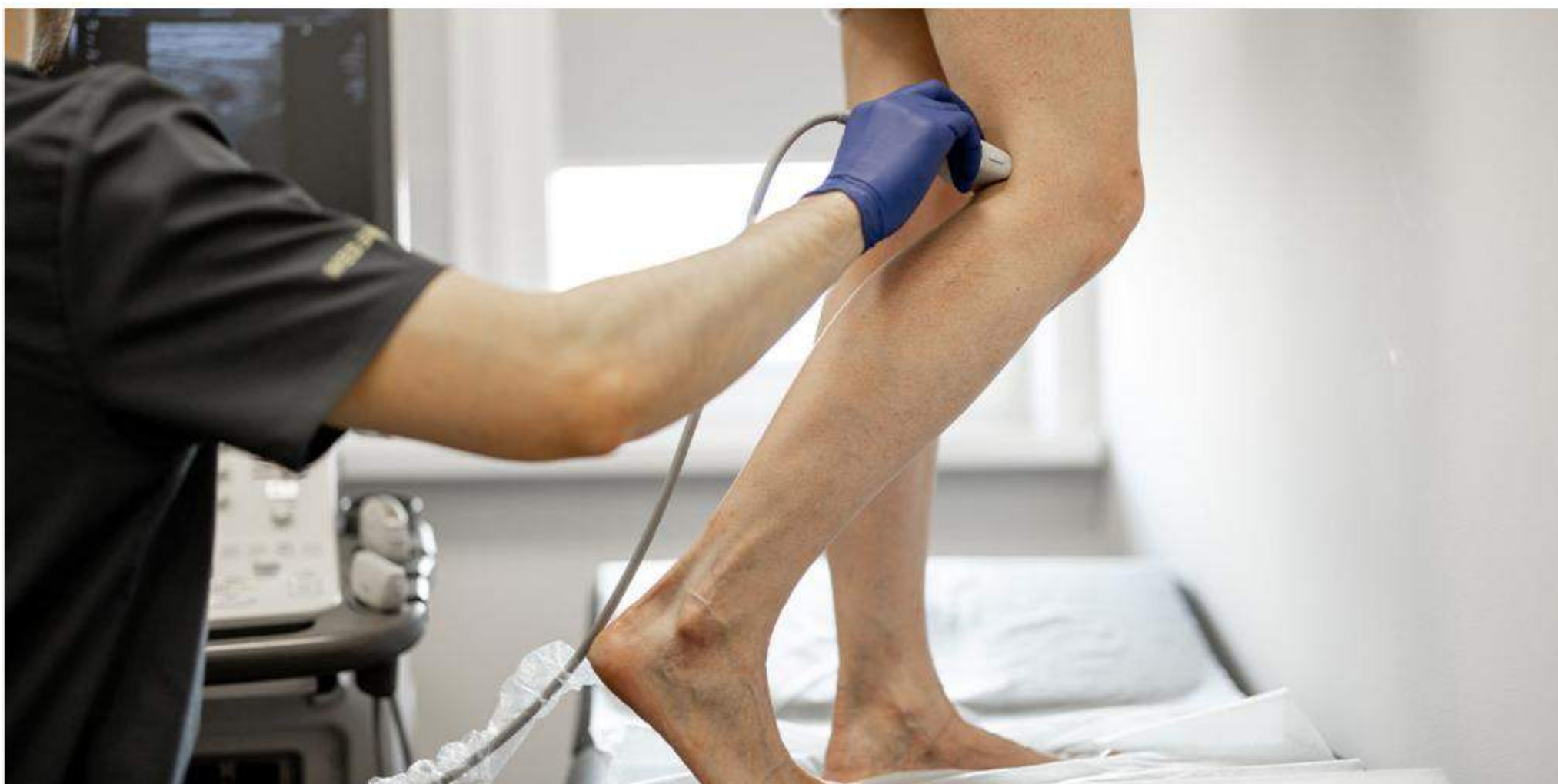
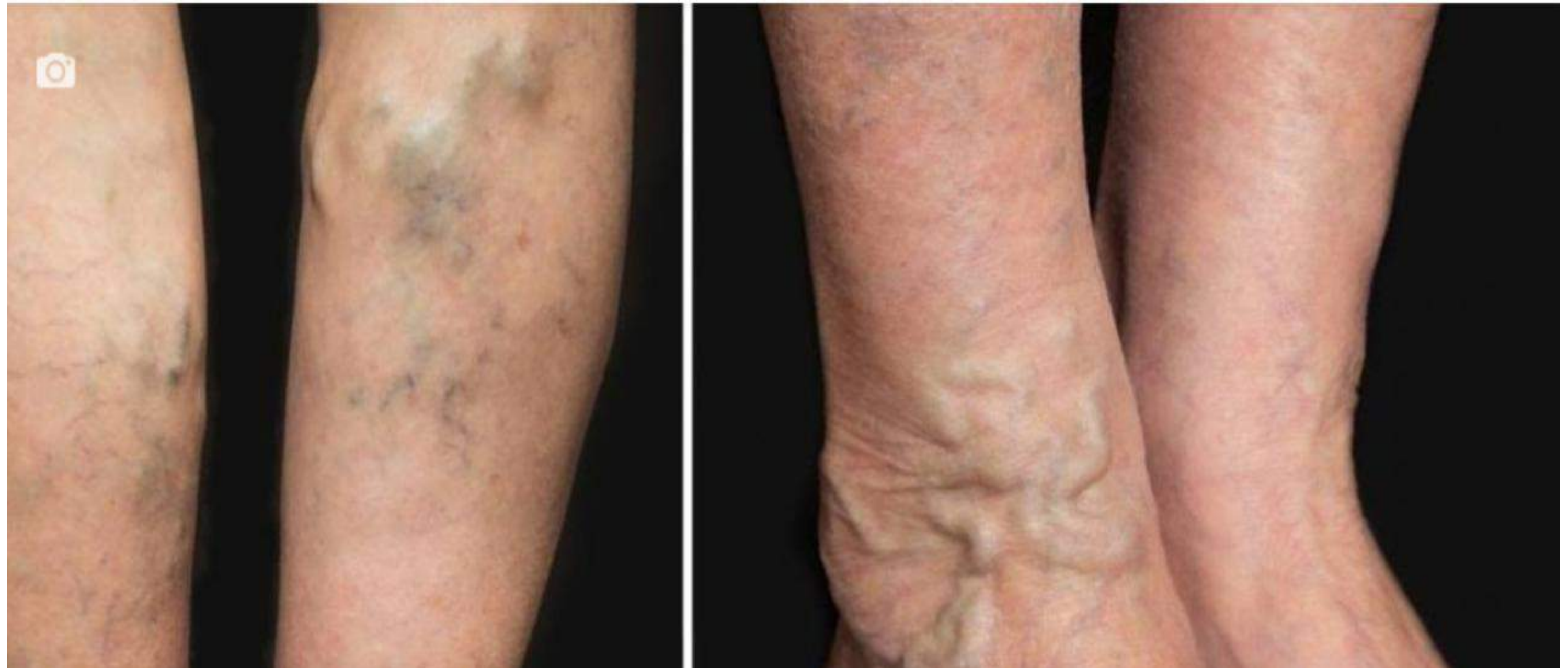
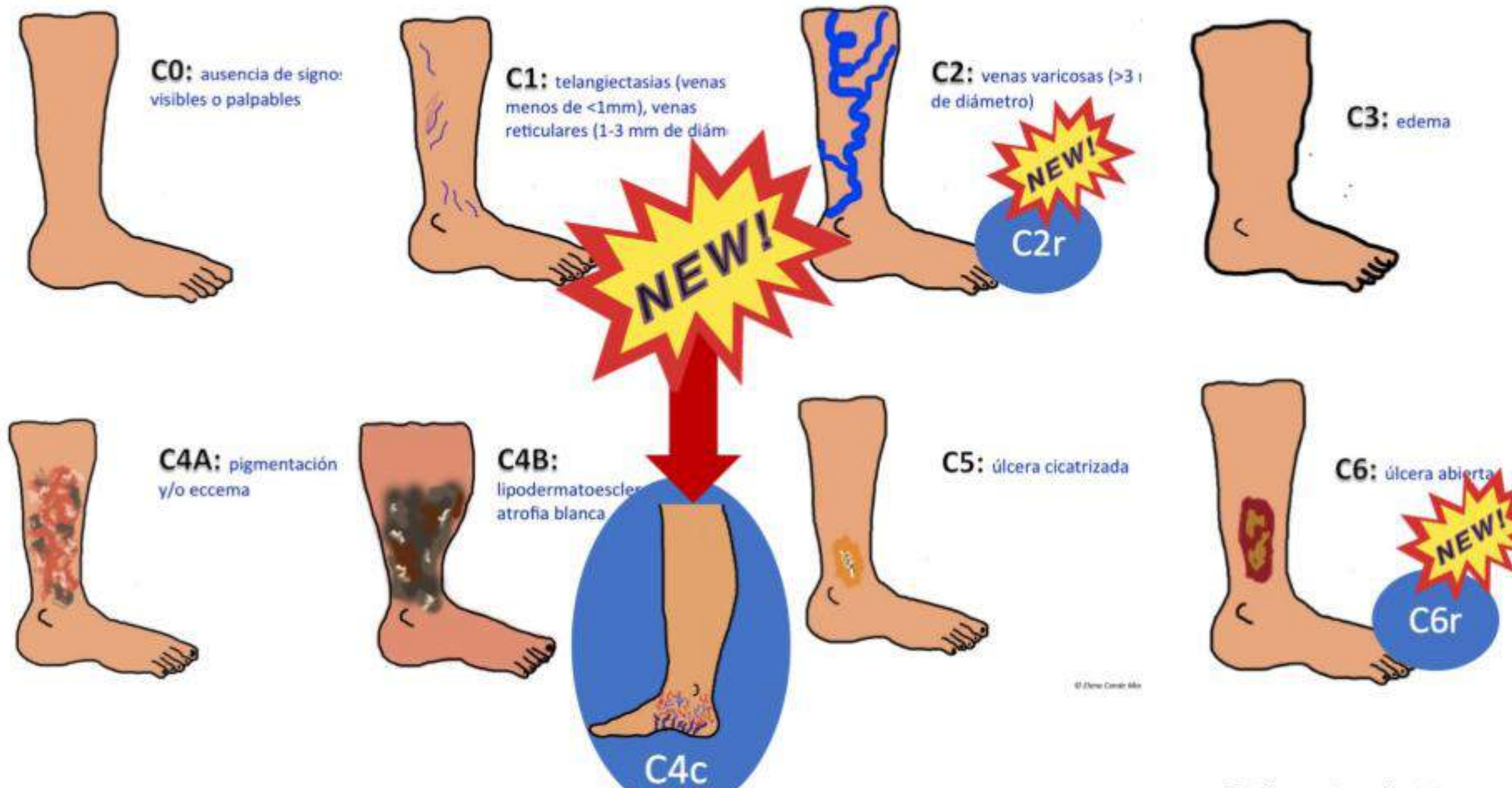Figura 4. Safena interna en espacio safeno en el muslo. a) "signo del ojo". b) safena interna en ángulo gastrocnemio-tibial (flecha), en piel.

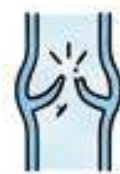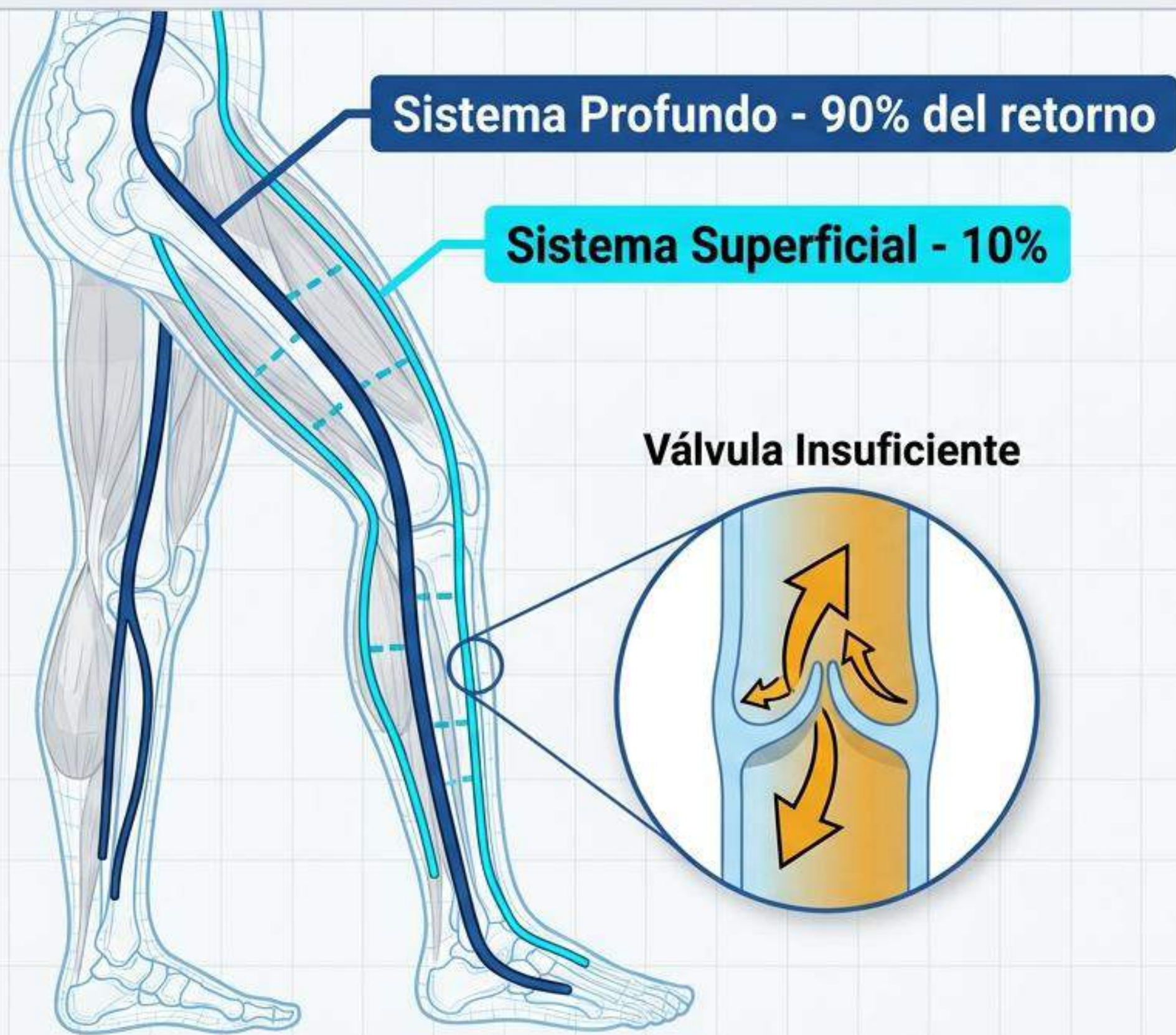INSUFICIENCIA VENOSA



El problema de la enfermedad venosa crónica. Clasificación CEAP

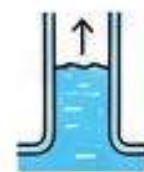


FISIOPATOLOGÍA DE LA INSUFICIENCIA VENOSA CRÓNICA



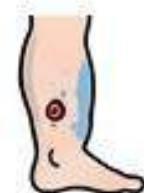La Falla Mecánica

La incompetencia valvular revierte la unidireccionalidad del flujo.



El Efecto Cascada

El reflujo genera hipertensión venosa hidrostática (el volumen residual post-contracción muscular excede los 10 ml normales).



La Consecuencia

Dilatación venosa progresiva, estasis, inflamación dérmica y eventual ulceración.

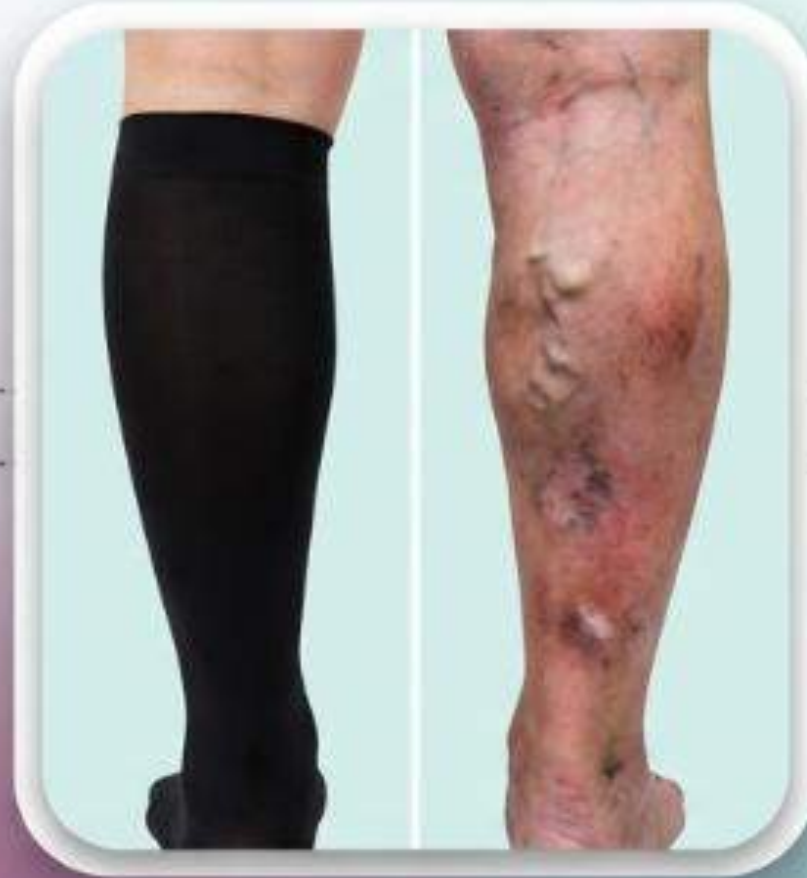Más Allá de la Pesadez: Prevención de Complicaciones

≍ Alivio Sintomático

Combate la pesadez, tirantez, picor e hinchazón severa (edema) al final del día.

🛡️ Protección Cutánea

Protege la piel frágil y adelgazada de traumatismos o rascado.



↑ Drenaje de Líquidos

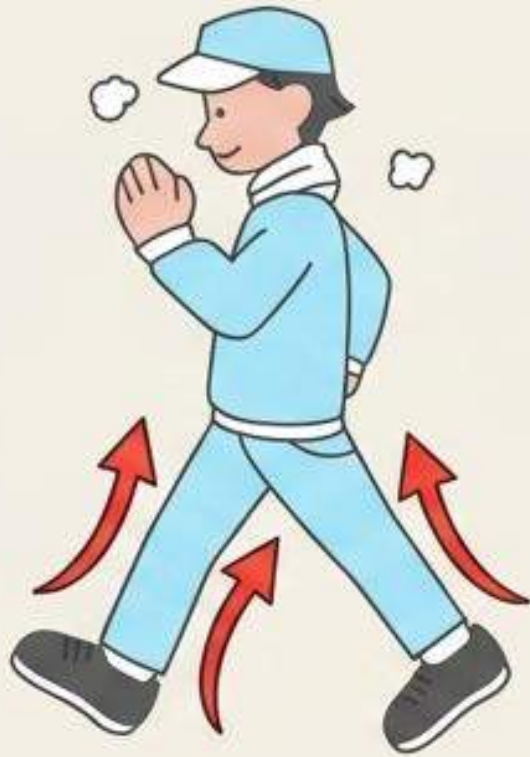Evita que el líquido se acumule en las zonas más bajas y facilita su reingreso al interior de las venas.

🚫 Prevención de Varicorragia

Evita el sangrado espontáneo o traumático de las perlas varicosas superficiales.

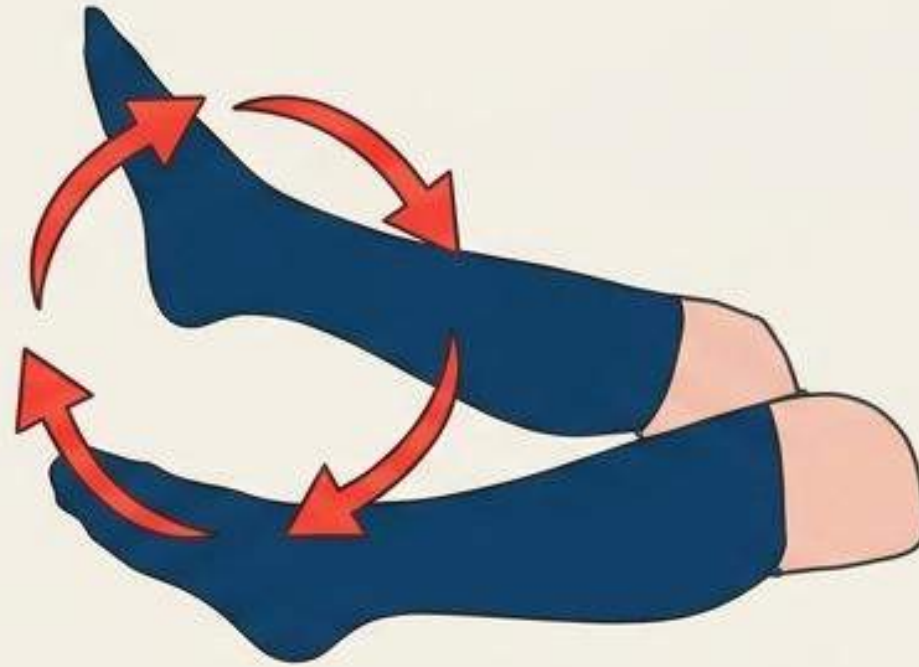
La Rutina Mecánica: 10 Minutos para Reactivar el Flujo

Caminata Funcional



30 minutos al día de caminata rápida, natación o bicicleta. Caminar sobre los talones y de puntillas (activa la bomba plantar y gemelar).

Rotación Articular



Sentado o recostado, mover cada pie describiendo círculos amplios.

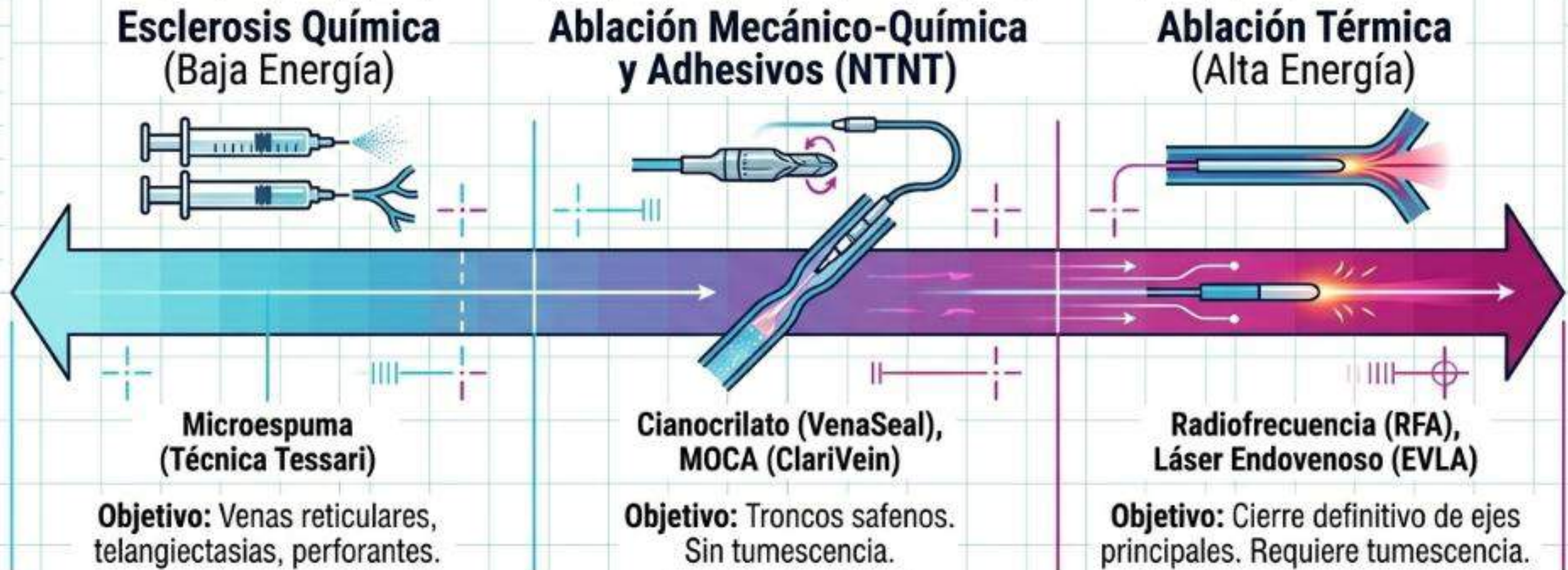Flexión y Extensión



Alternar flexión plantar y dorsal (apuntar los dedos hacia abajo, luego hacia arriba). Abrir y cerrar los dedos de los pies. Pedaleo con energía en el aire.

“El movimiento constante es la mejor defensa contra la gravedad.”

El Espectro Terapéutico Intervencionista

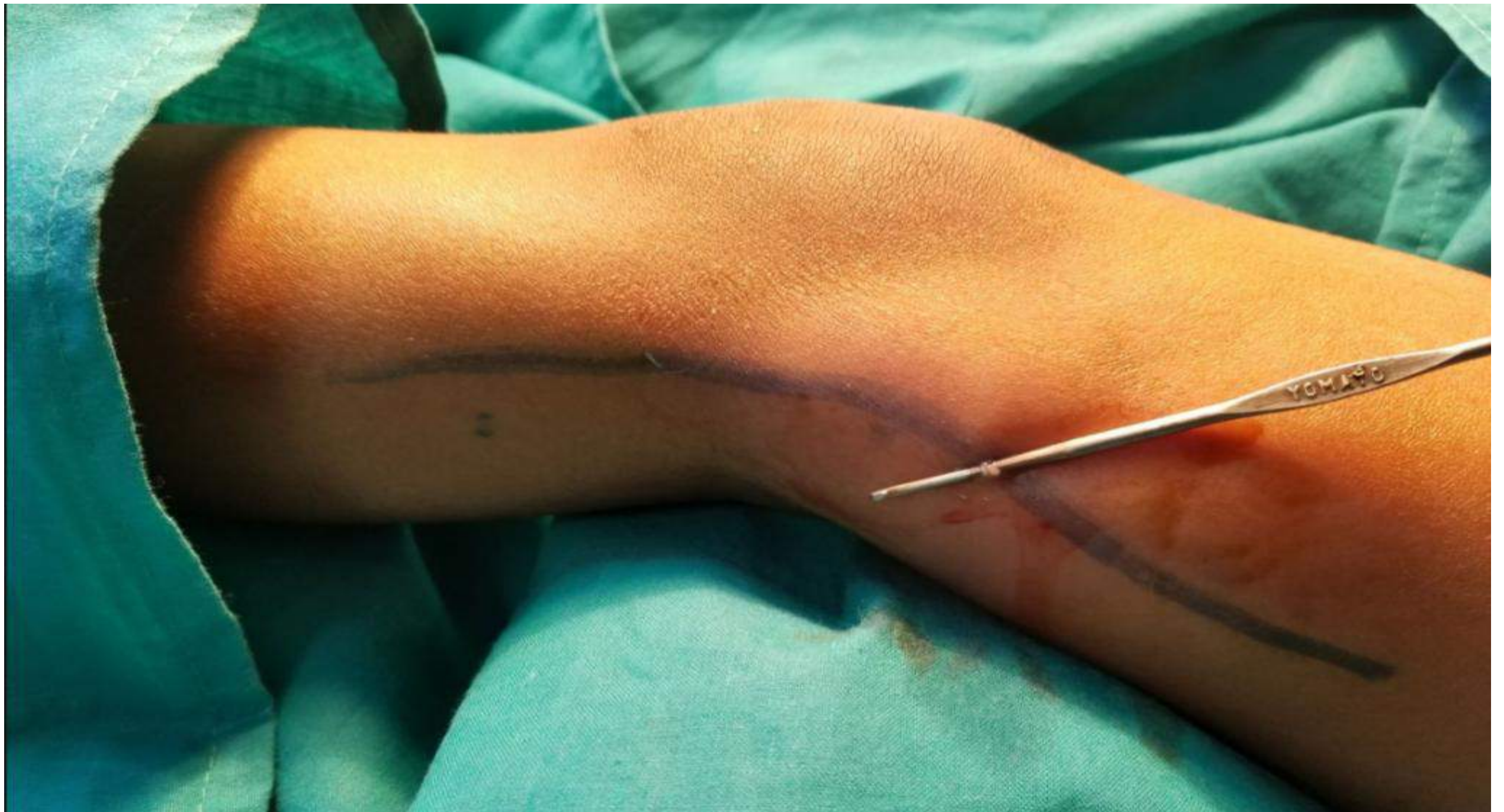

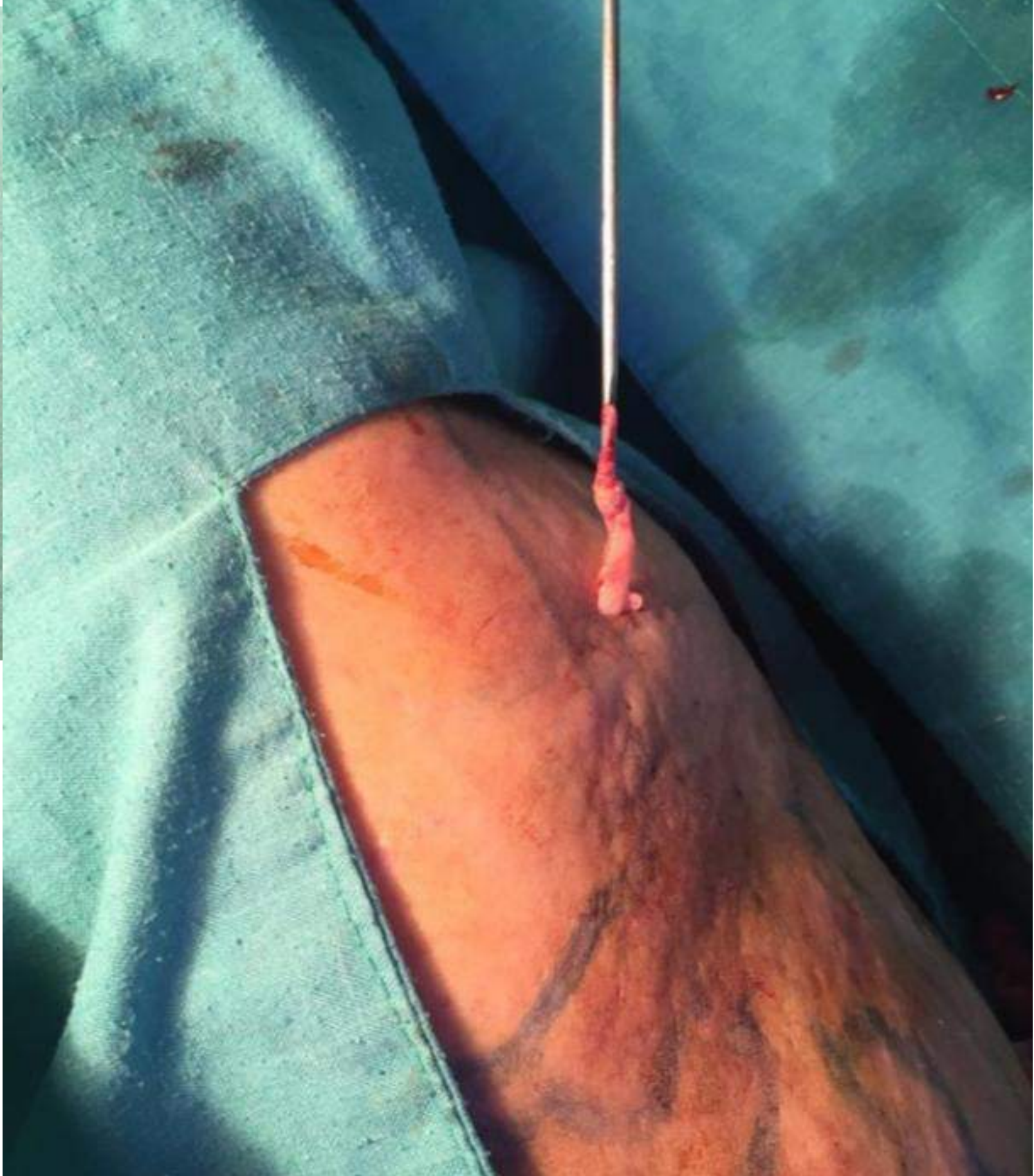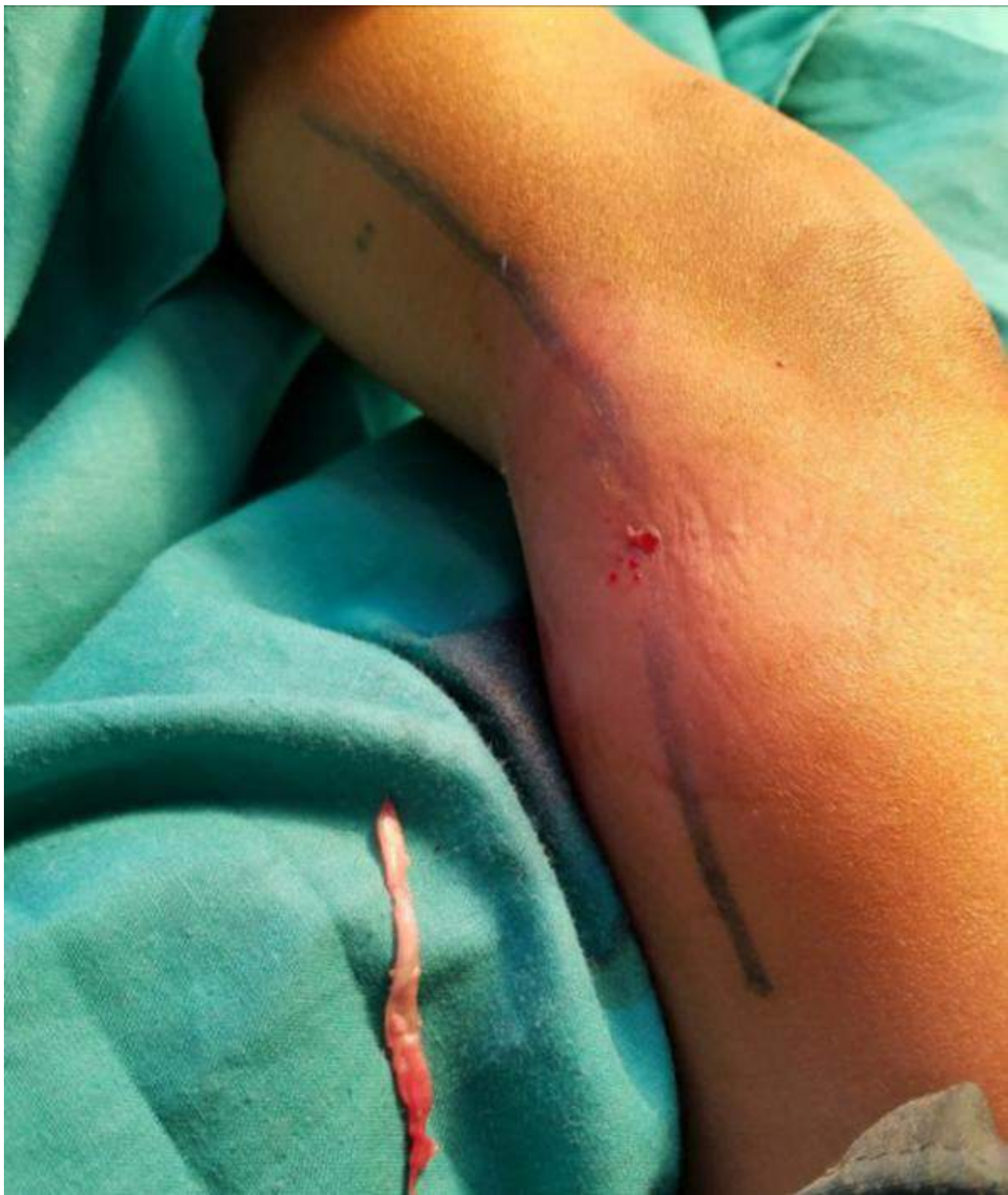Intervencionismo Profundo



Stents ilíacos, trombectomía mecánica.
El nivel endovascular más avanzado.

MINIFLEBECTOMIA





ESCLEROTERAPIA

Oclusión Funcional Endovascular

Técnicas Químicas

Escleroterapia con Microespuma (Polidocanol)

Terapias Térmicas

Radiofrecuencia (RFA) y Láser (EVLT)

⚠
Requieren anestesia tumescente obligatoria.

Terapias NTNT

(No Térmicas, No Tumescentes)

Mecano-química

MOCA - ClariVein /
/ Flebogrif

Sellado Adhesivo

Cianoacrilato -
VenaSeal / VariClose

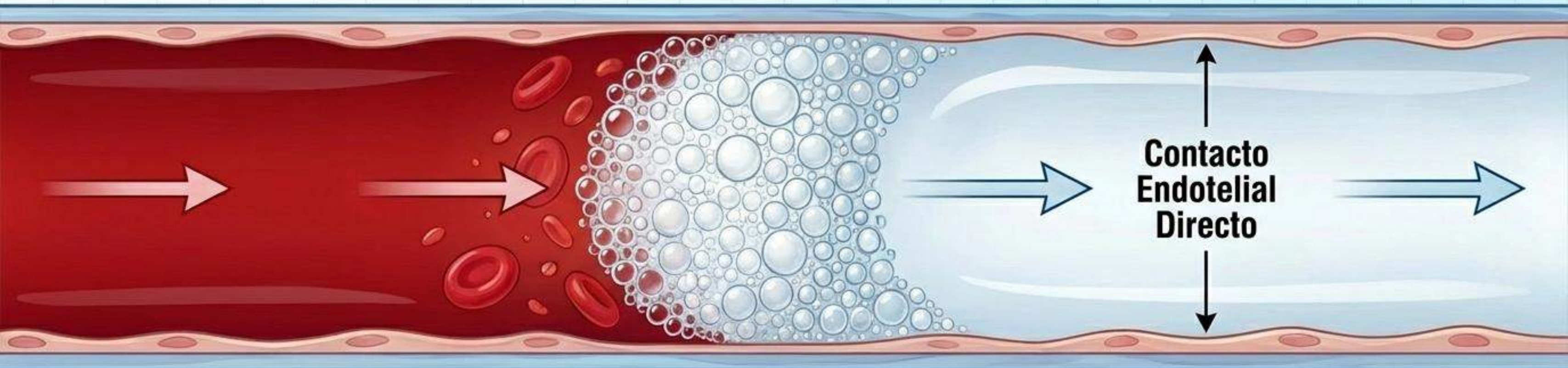
Microespuma y el Efecto Air-Block

Concepto

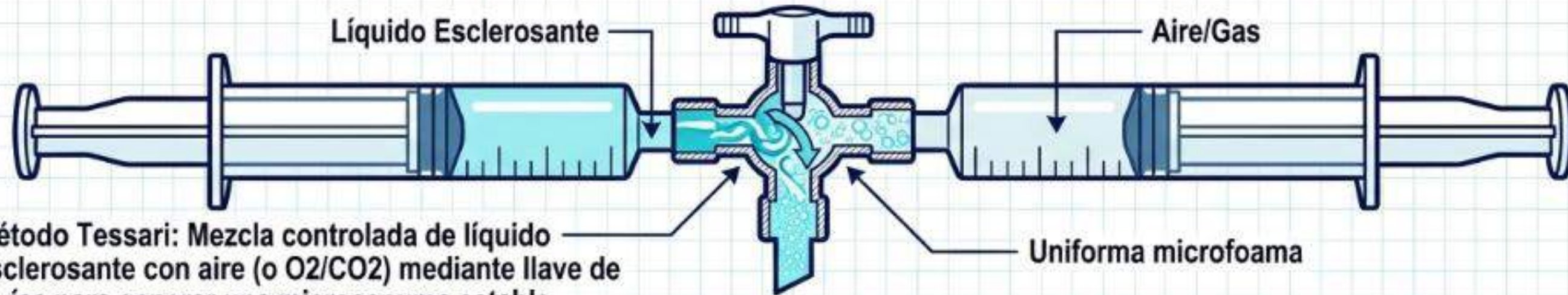
La técnica transforma el líquido esclerosante en una espuma densa (Técnica Tessari), maximizando el volumen activo.

Mecanismo

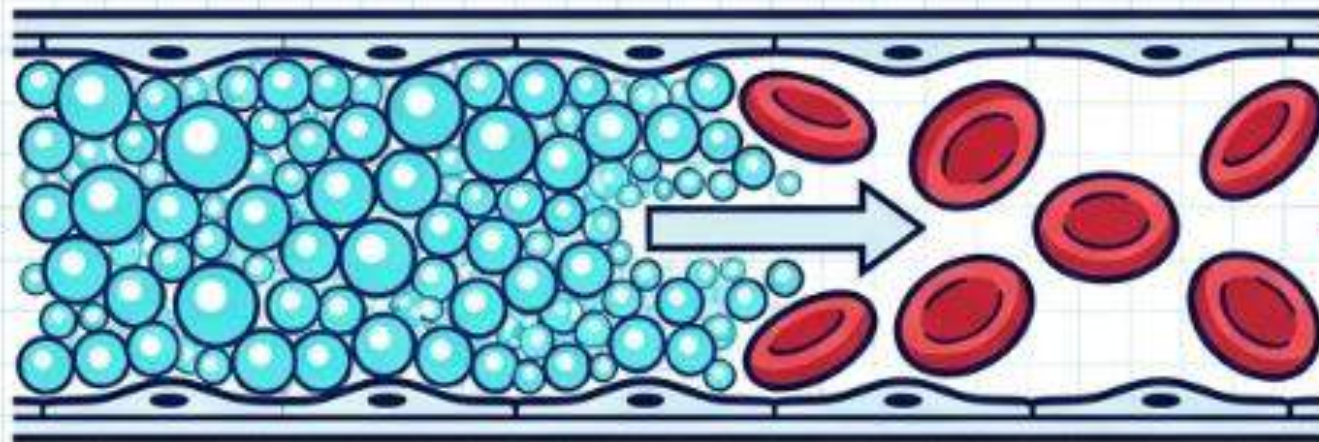
Ideal para tributarias complejas o recurrencias anatómicas post-quirúrgicas.



La Ciencia de la Escleroterapia y la Microespuma



Método Tessari: Mezcla controlada de líquido esclerosante con aire (o O₂/CO₂) mediante llave de 3 vías para generar una microespuma estable.



Física del Desplazamiento: A diferencia del líquido puro que se diluye, la microespuma desplaza físicamente la sangre, maximizando la potencia destructiva sobre el endotelio.

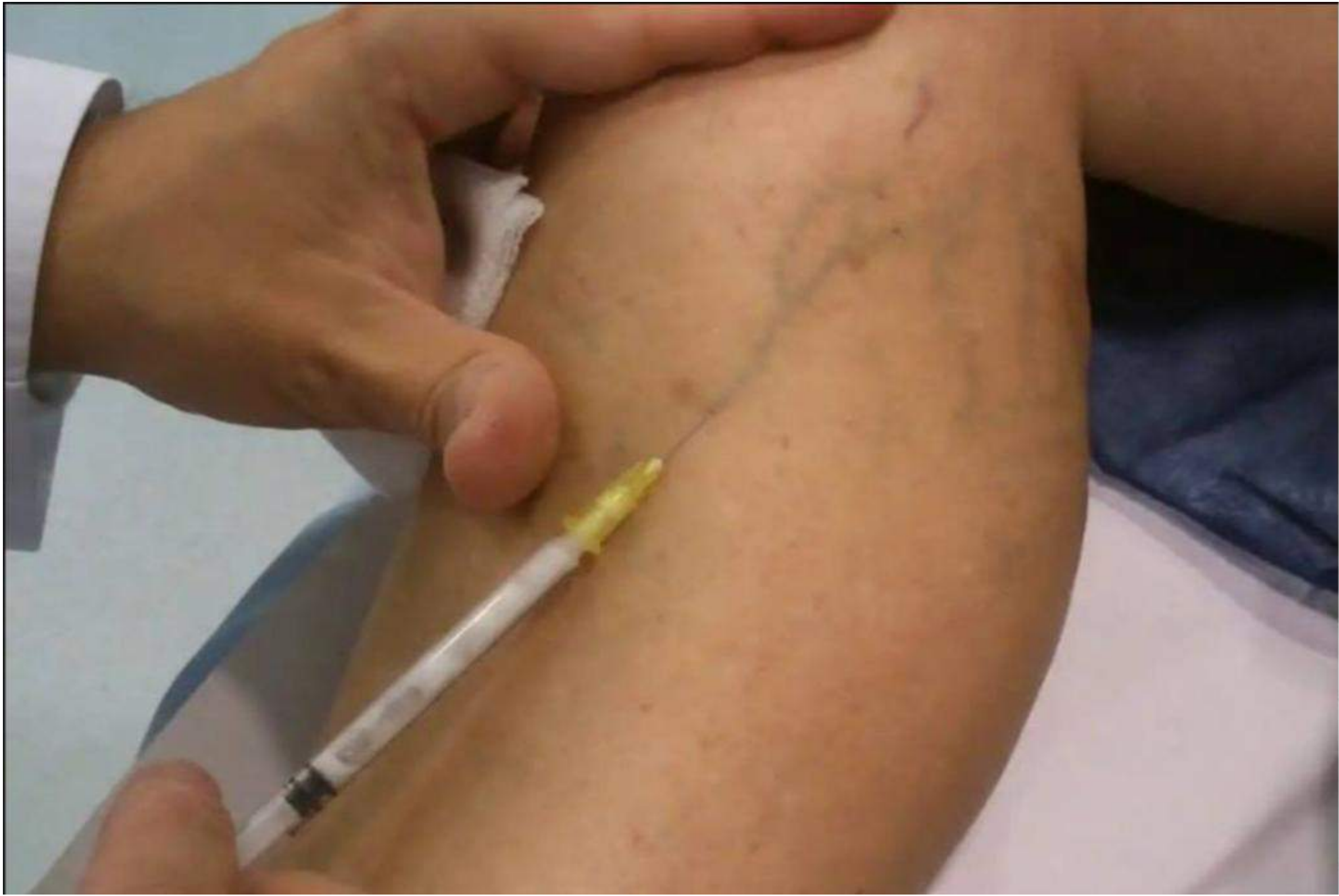Gestión de Riesgos

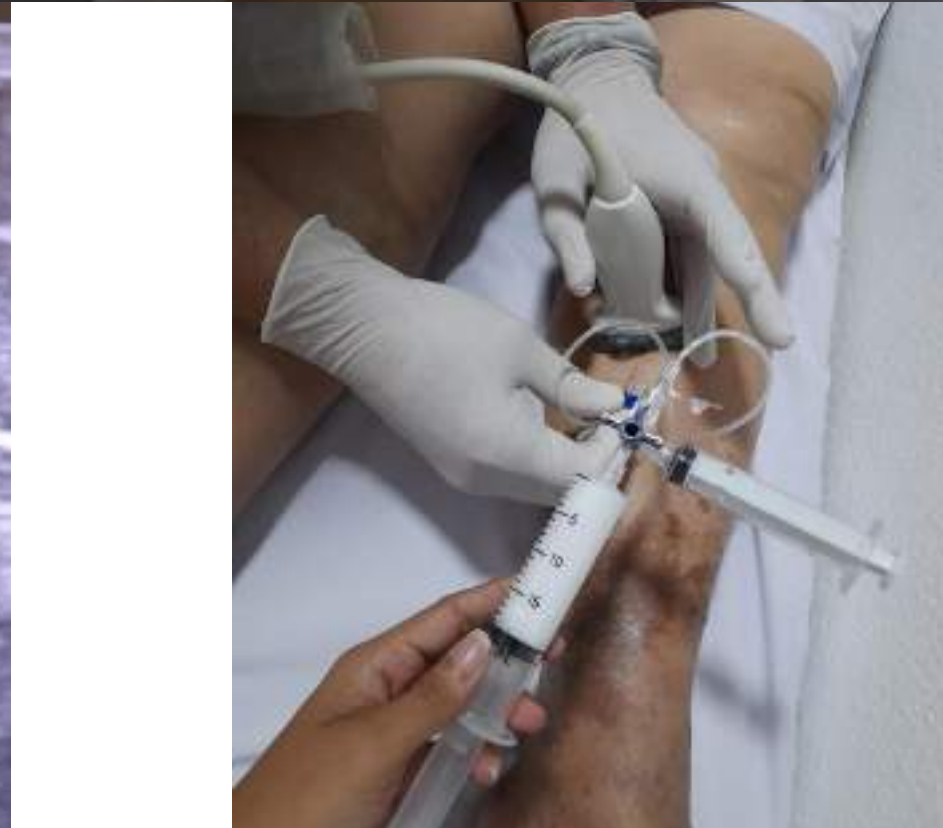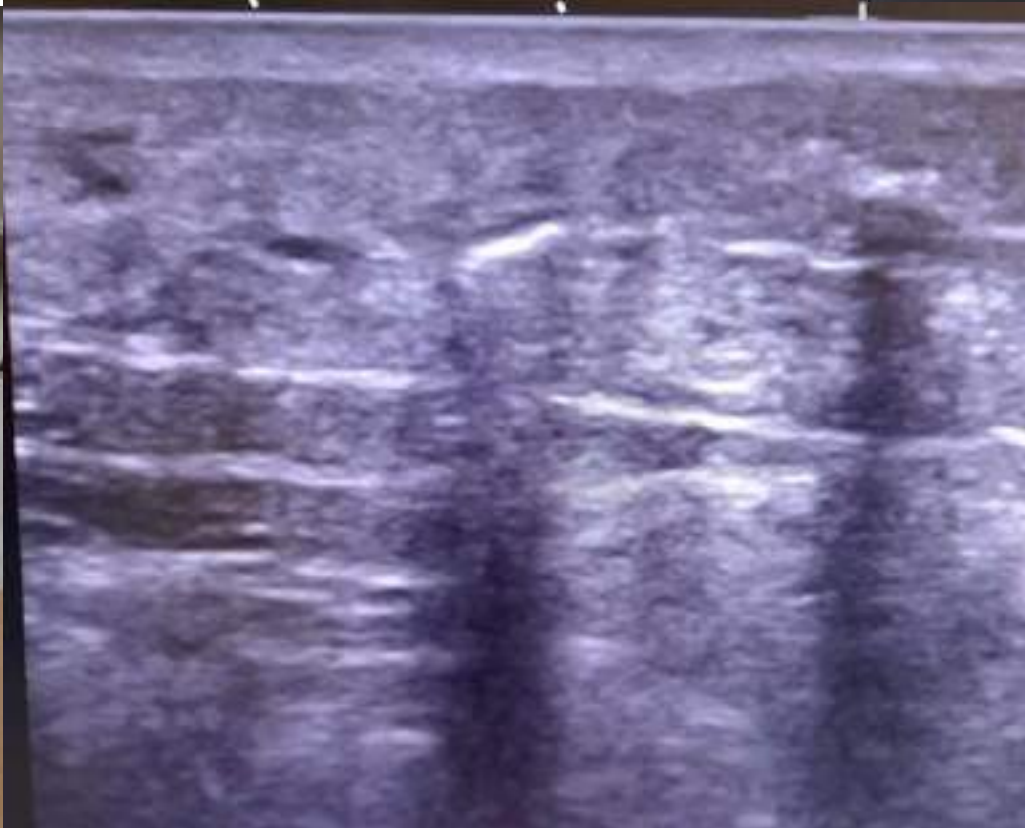
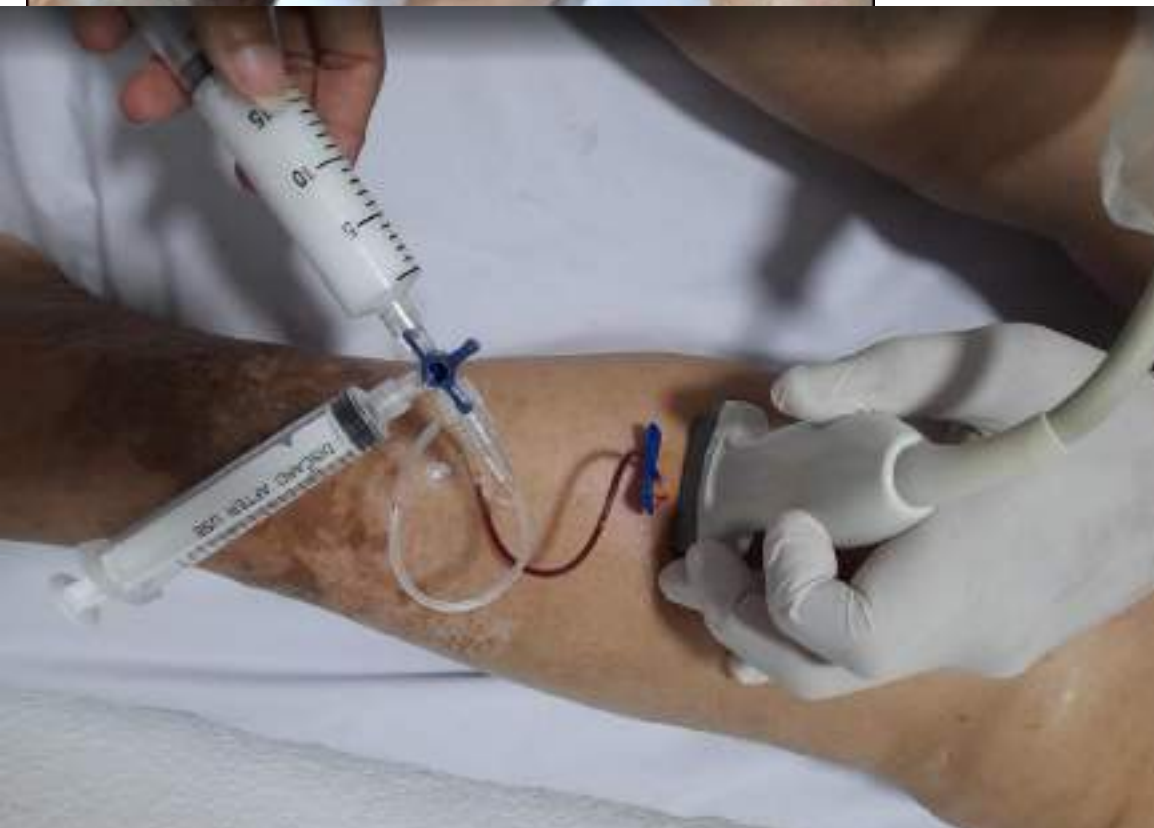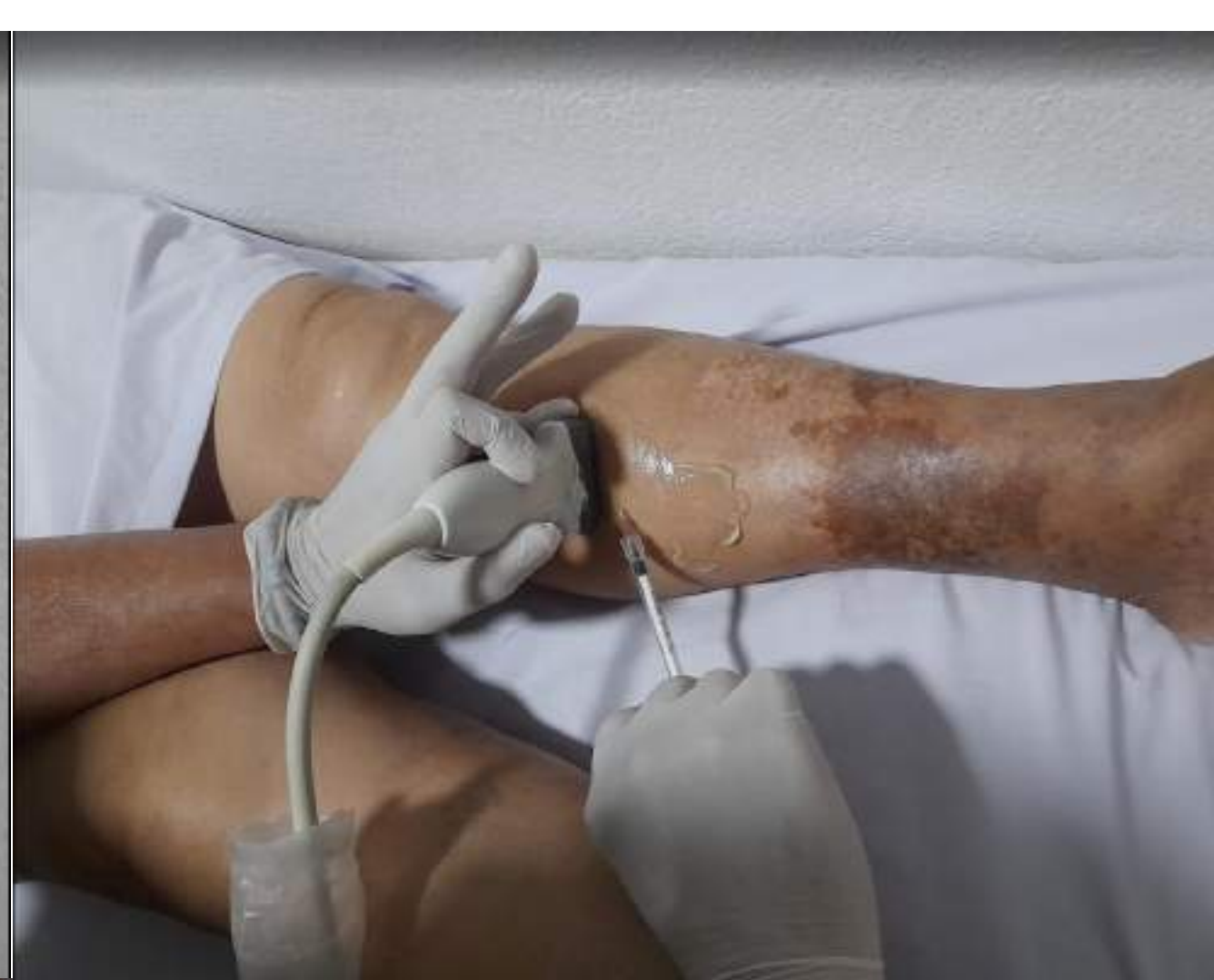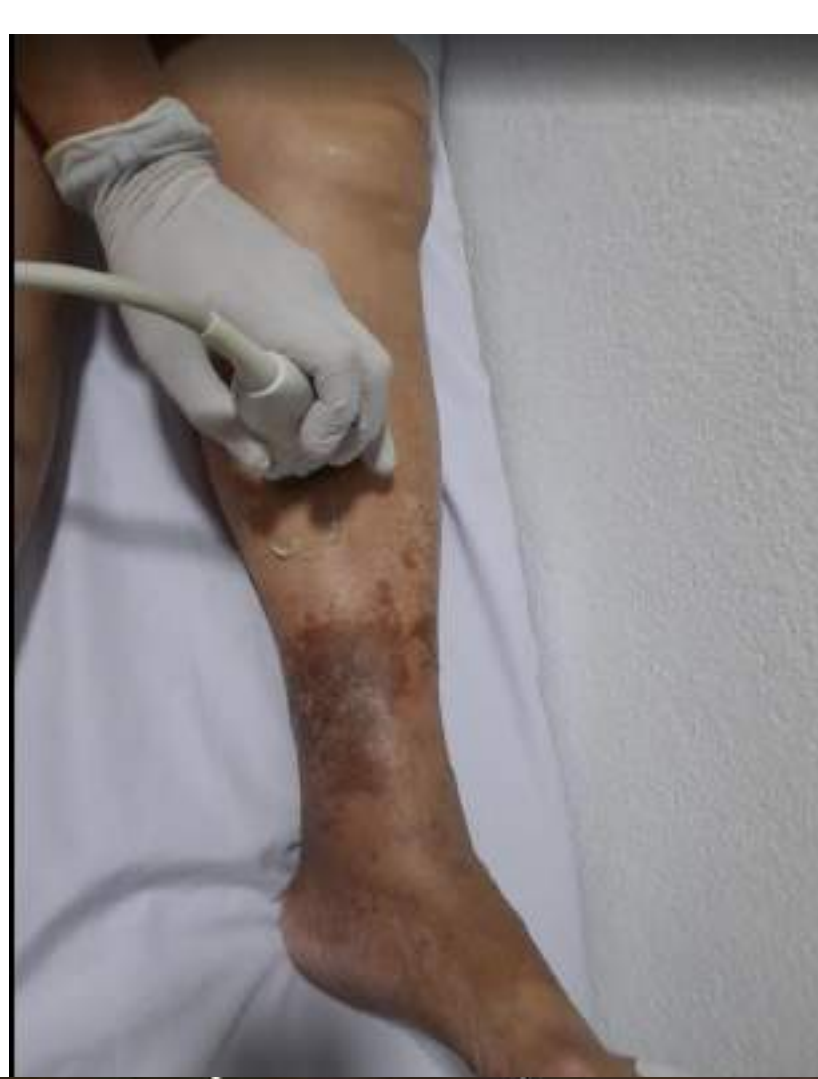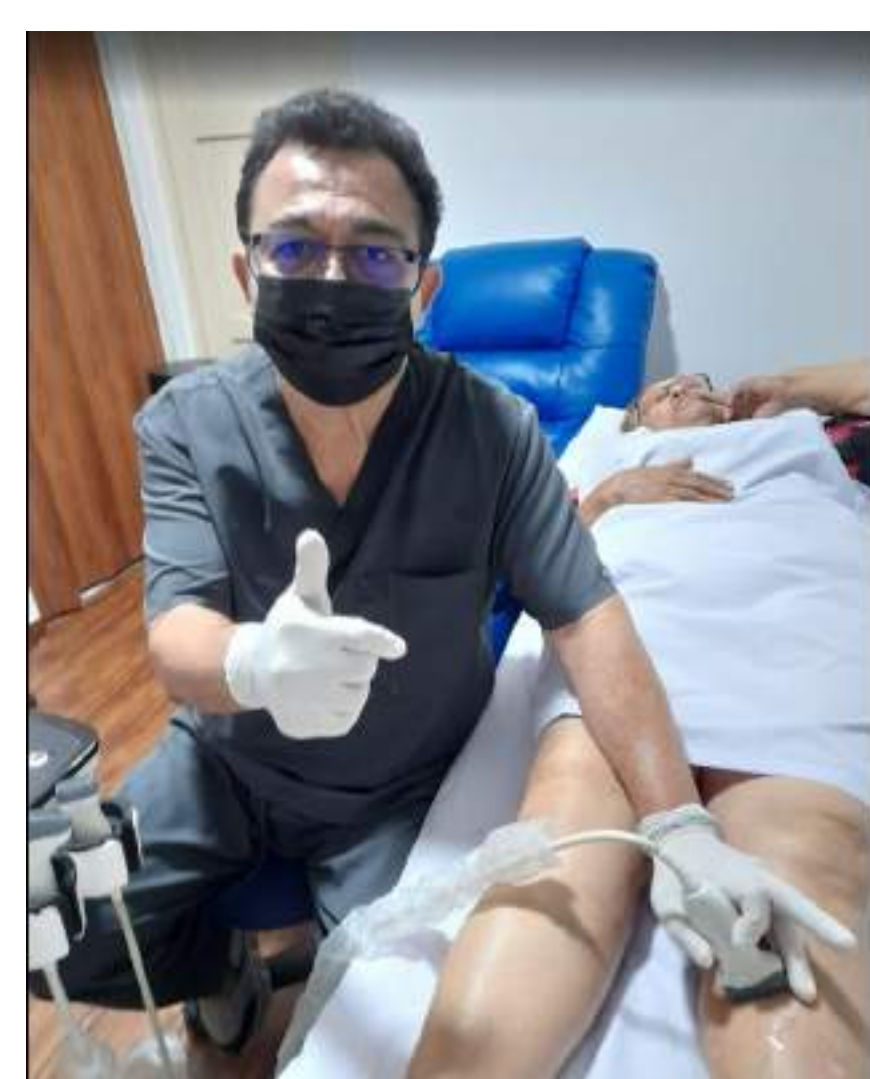Comunes:

- Hiperpigmentación
- Matting (neovascularización)
- Tromboflebitis superficial

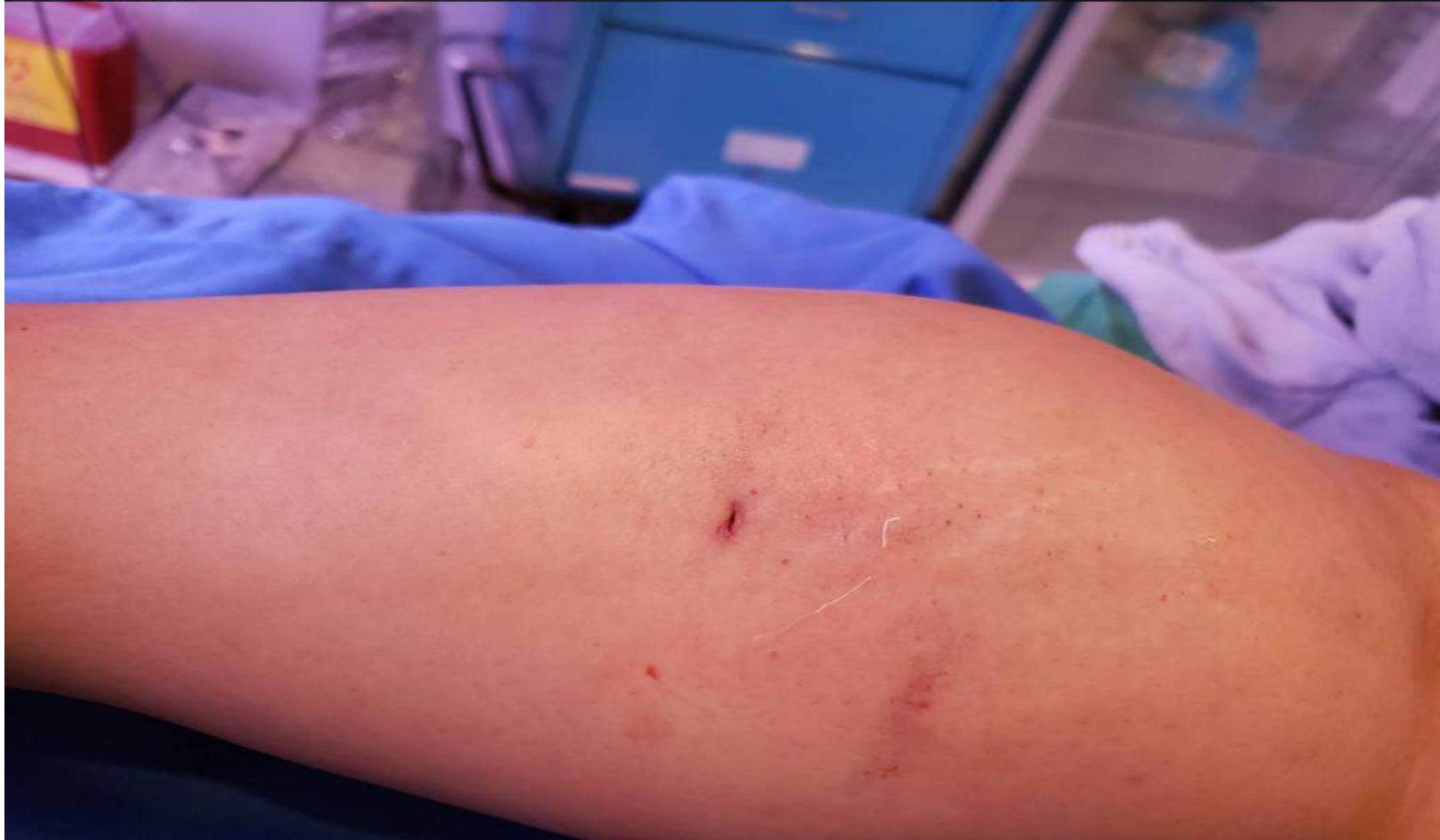Graves (Requieren maestría):

- Inyección intra-arterial (riesgo de necrosis)
- Embolia gaseosa
- ACV (con Foramen Oval Permeable)





ESCLEROFLEBECTOMIA



ABLACION CON LASER



El Estándar Histórico

Safenectomía / Stripping

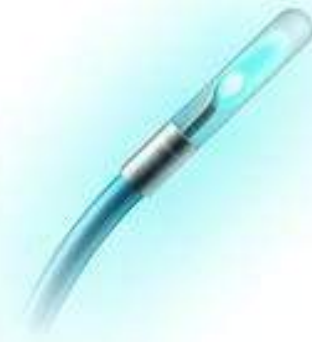20-60%

Tasa de recurrencia a 5 años (principalmente por neovascularización).

40%

Incidencia máxima reportada de lesión neurológica (nervios safeno/sural).

Anestesia general, dolor severo, convalecencia prolongada.



El Nuevo Paradigma

Enfoque Endovascular

< 10%

Tasa de recanalización a largo plazo (técnicas térmicas).

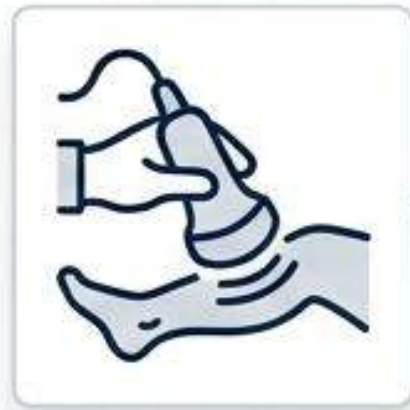0%

Riesgo neurológico en técnicas no térmicas y minimizado en térmicas.

Ambulatorio, anestesia local/nula, recuperación inmediata.

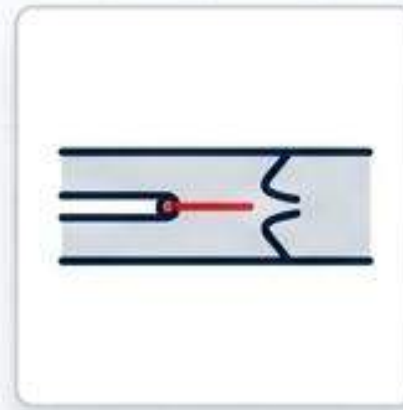


Protocolo Intraoperatorio Paso a Paso



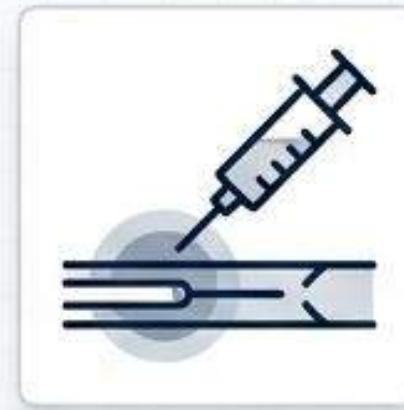1. Acceso Ecoguiado

Punción percutánea en el punto más distal de reflujo detectado (habitualmente debajo de la rodilla para la VSM).




2. Posicionamiento Crítico

Avanzar la fibra hasta 1-2 cm distal a la válvula terminal de la JSF, preferiblemente debajo de la vena epigástrica superficial.



3. Infiltración Tumesciente

Inyección guiada por ultrasonido en el espacio perivenoso hasta lograr el **halo protector** concéntrico. Confirmar vaciado venoso.



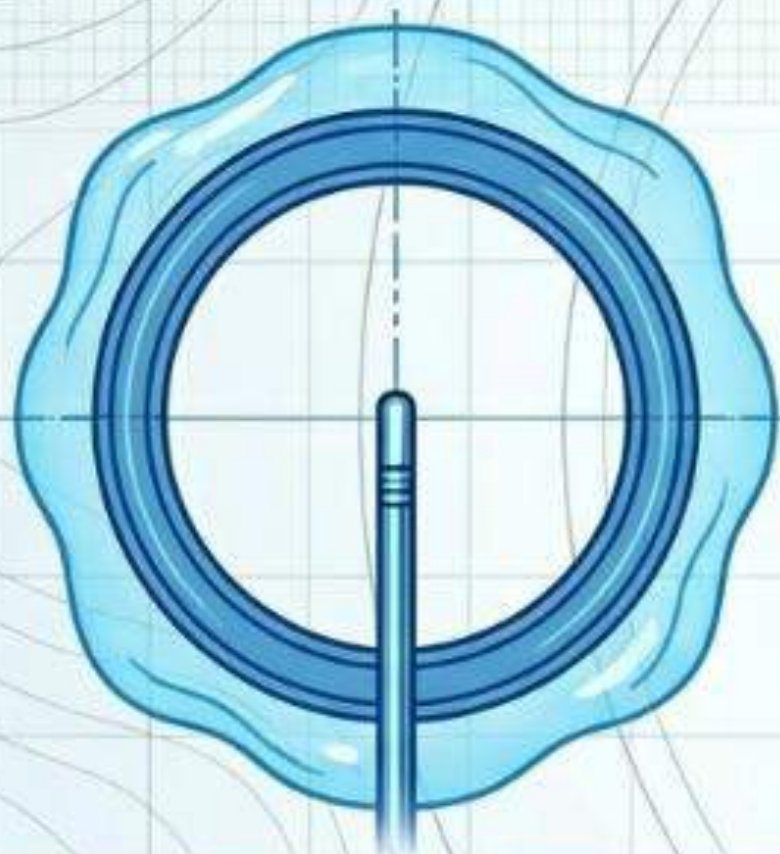
4. **Ablación** y Retirada

Retirada lenta y continua aplicando el **LEED objetivo**.

Control de Seguridad: Inspección visual de la integridad de la fibra post-retirada.

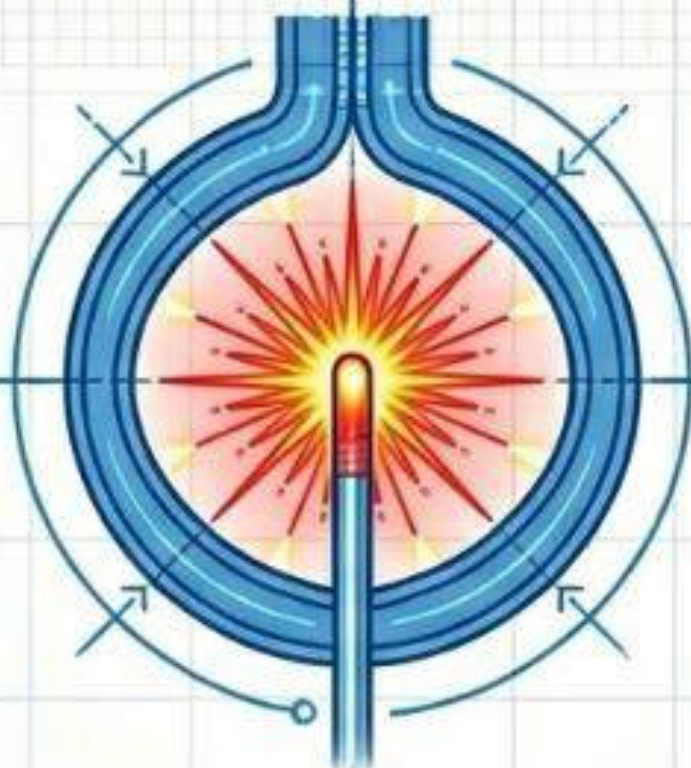
Proceso de Ablación Térmica

1. Inserción y Tumescencia



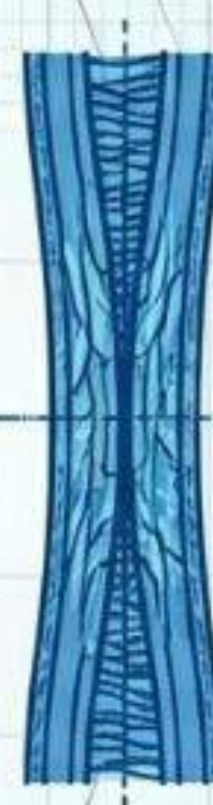
Navegación guiada por ultrasonido. Inyección de anestesia tumescente perivenosa para comprimir el vaso y proteger tejidos adyacentes.

2. Entrega de Energía



Aplicación de Radiofrecuencia (120°C) o Láser. El calor provoca la desnaturalización del colágeno endotelial.

3. Oclusión y Fibrosis

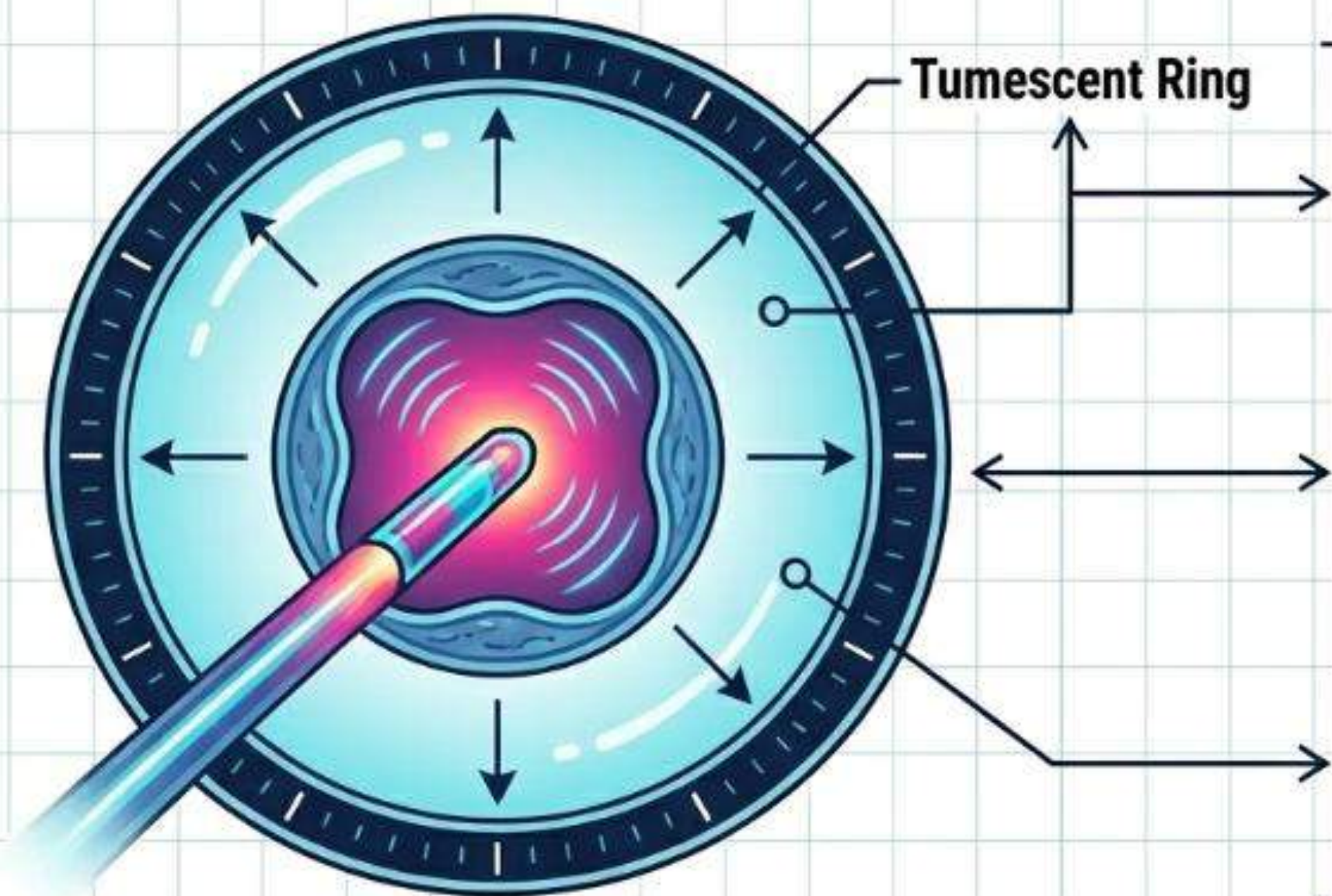


La vena se fibrosa y es reabsorbida por el cuerpo. Retorno inmediato a la deambulación, sin incisiones quirúrgicas.

Ablación Térmica y el Principio de Tumescencia

Radiofrecuencia (RFA): Electrodo que calienta segmentos a 120 °C en ciclos de 20 segundos.

Láser Endovenoso (EVLA): Energía fotónica. Requiere calibración precisa de densidad de energía.



1. Aislamiento Térmico:

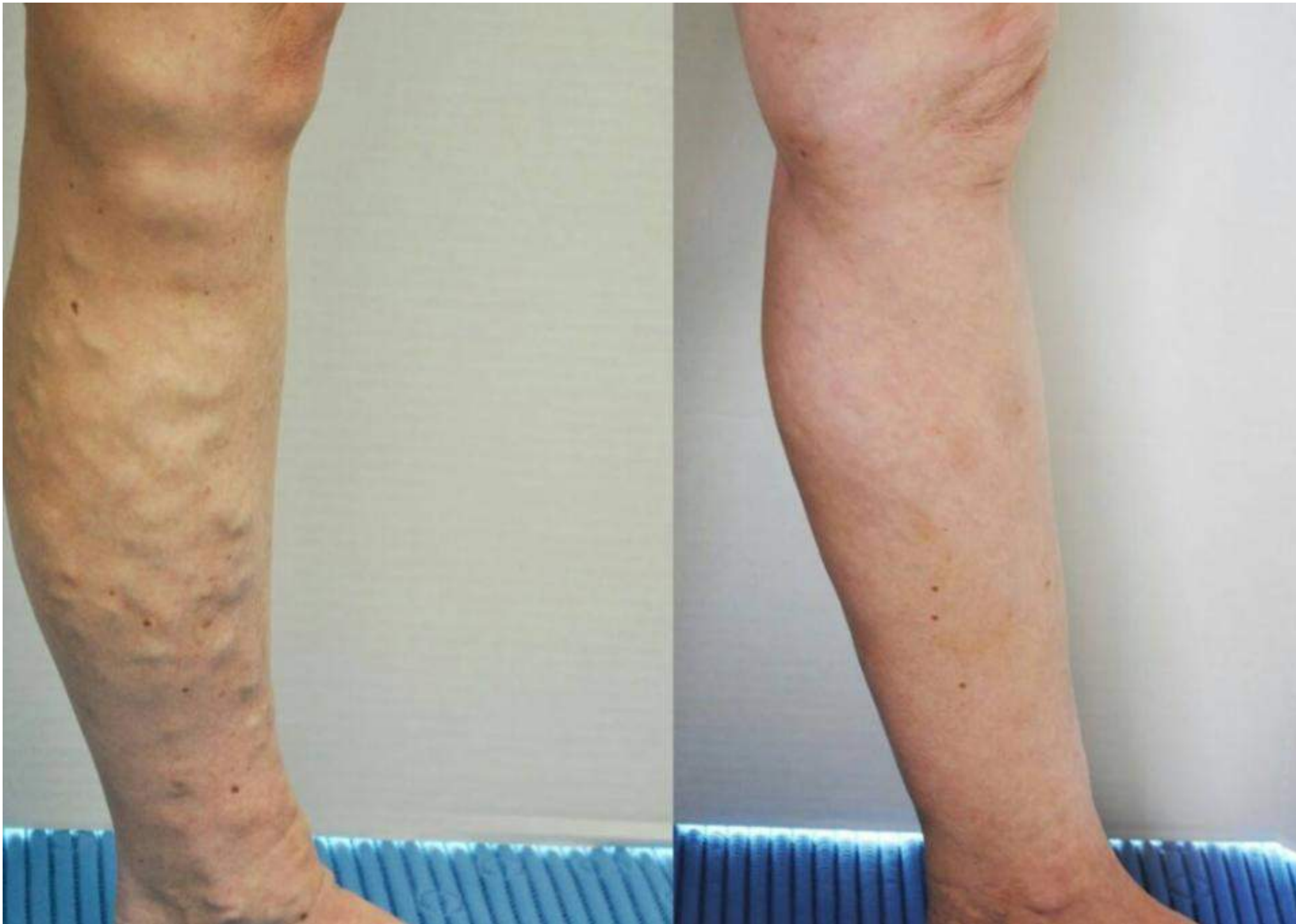Actúa como disipador de calor, protegiendo la piel y nervios.

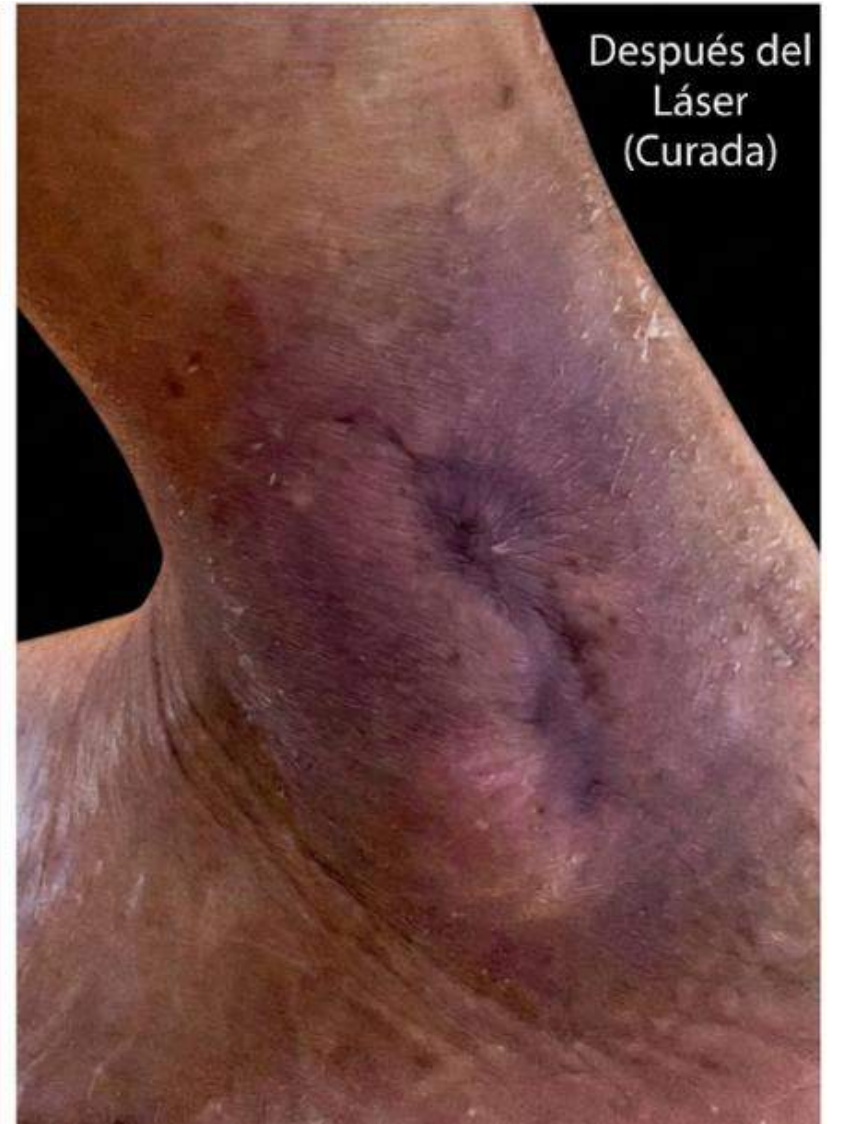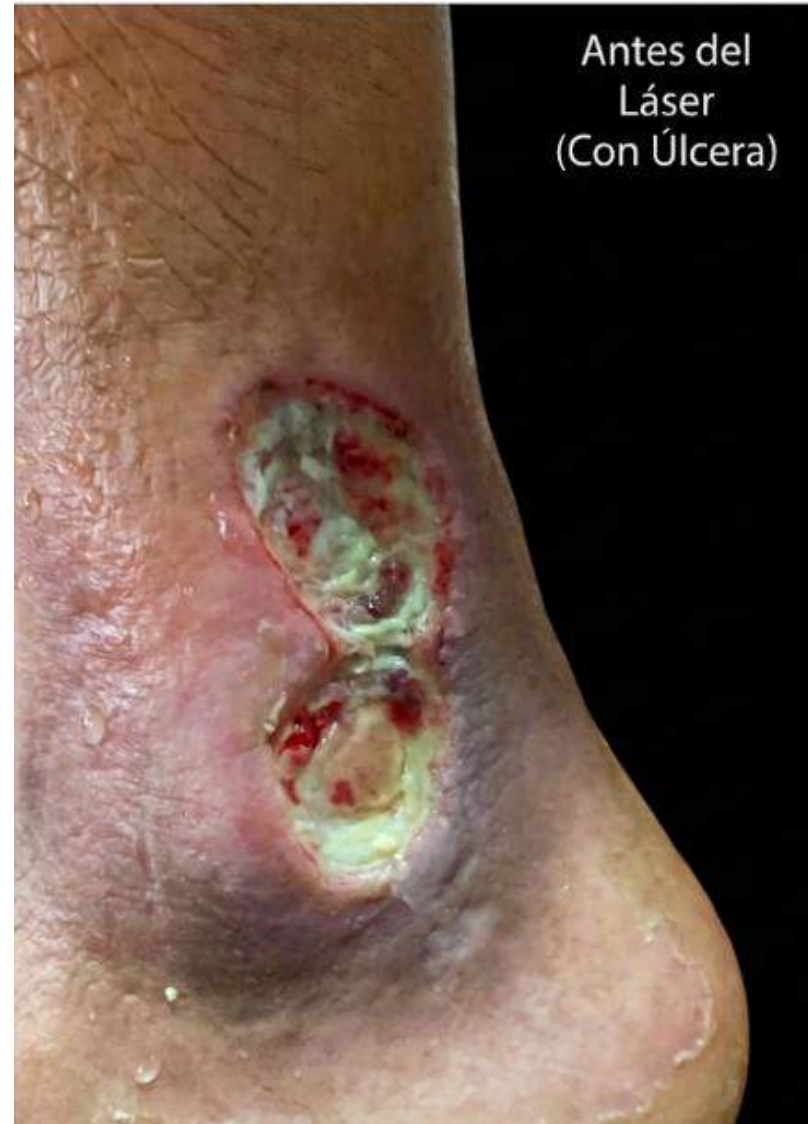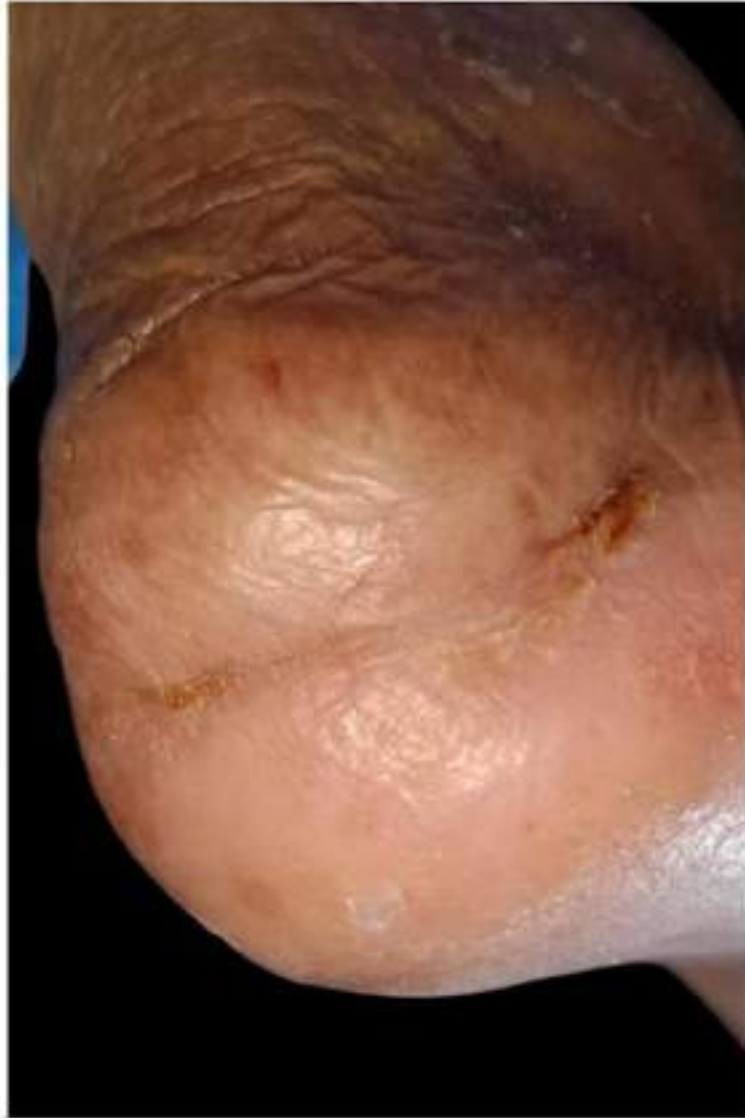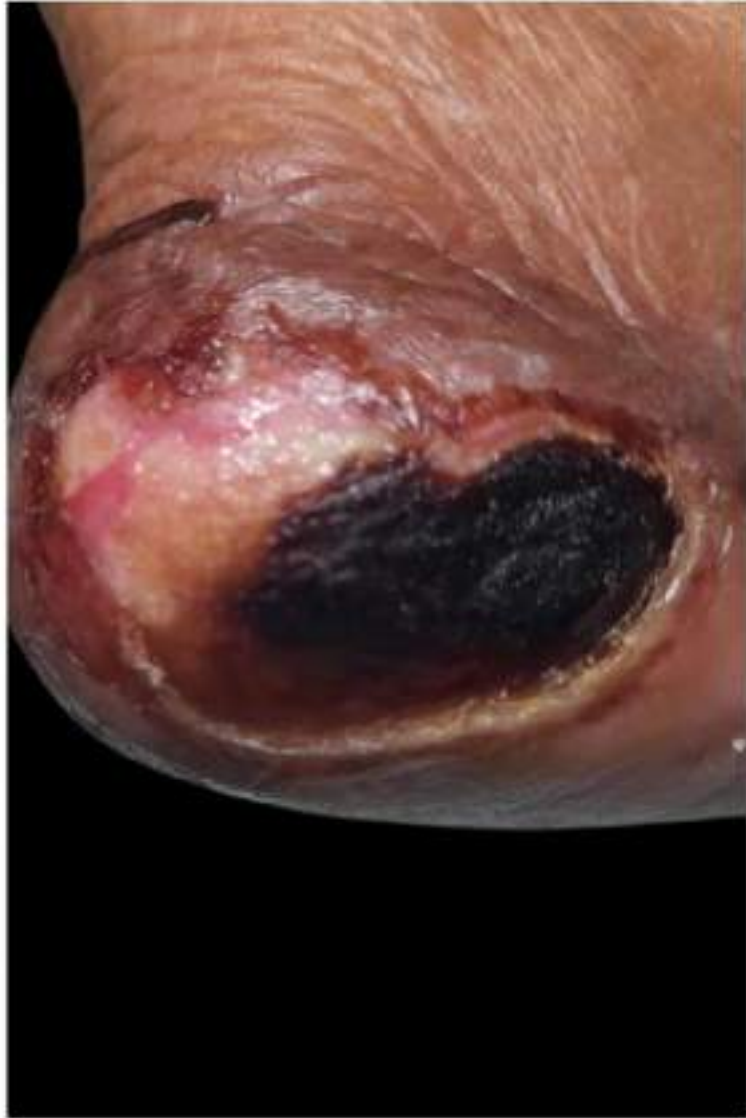2. Compresión Mecánica:

Colapsa la vena para asegurar un contacto íntimo con el catéter.

3. Anestesia Local:

Solución salina + lidocaína + epinefrina dentro del espacio safeno.

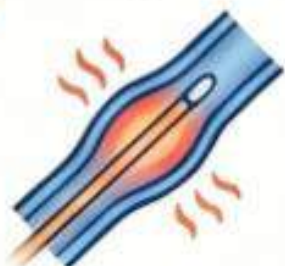



Ablación Láser Endovenosa (EVLA): El Estándar de Oro para Várices

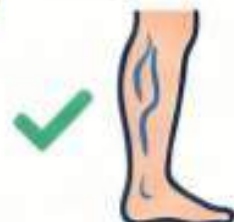El Procedimiento y sus Ventajas

¿Cómo funciona el EVLA?



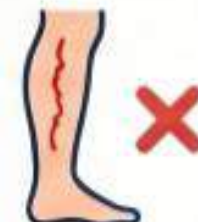Se introduce una fibra láser bajo guía ecográfica para colapsar la vena mediante calor.

Superior a la Cirugía Tradicional



EVLA

Resultados superiores y menor riesgo de reincidencia clínica



Cirugía

Anestesia Tumesciente Local



Permite realizar el procedimiento sin anestesia general, facilitando la deambulacion inmediata del paciente.

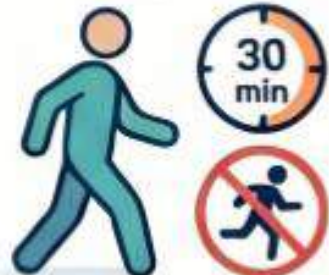Guía de Recuperación y Cuidados

Compresión Crítica de 3 Semanas



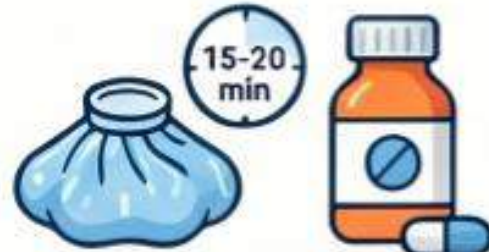Use medias de compresión doble las primeras 48 horas y simple por 3 semanas.

Movimiento Diario Obligatorio



Camine al menos 30 minutos diarios; evite ejercicio intenso por 2 semanas.

Manejo de Molestias



Aplique compresas de hielo 15-20 minutos cada hora y use ibuprofeno según receta.

Comparativa de Efectividad y Seguridad: Láser 1470 nm vs Cirugía

	✓ Ablación Láser (EVLA)	✗ Cirugía Convencional
Éxito Técnico (Oclusión)	93% - 98% (✓)	N/A (Remoción) ✗
Recurrencia a 5 años	~20.9% (Menor)	~34.3% (Mayor) ✗
Tiempo de Recuperación	1 - 2 días (Rápido)	10 - 21 días (Lento)

Matriz de Selección y Triage del Paciente

Indicaciones

Indicaciones Clínicas

- Reflujo sintomático de VSM/VSP ($>0.5s$)
- Fracaso del manejo conservador (compresión)
- Úlceras venosas (C5/C6)

Contraindicaciones

Contraindicaciones Absolutas

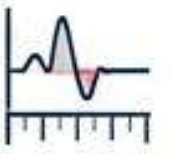
- Trombosis Venosa Profunda (TVP) aguda
- Enfermedad Arterial Periférica (EAP) severa
- Imposibilidad para deambular
- Gestación

Contraindicaciones Relativas

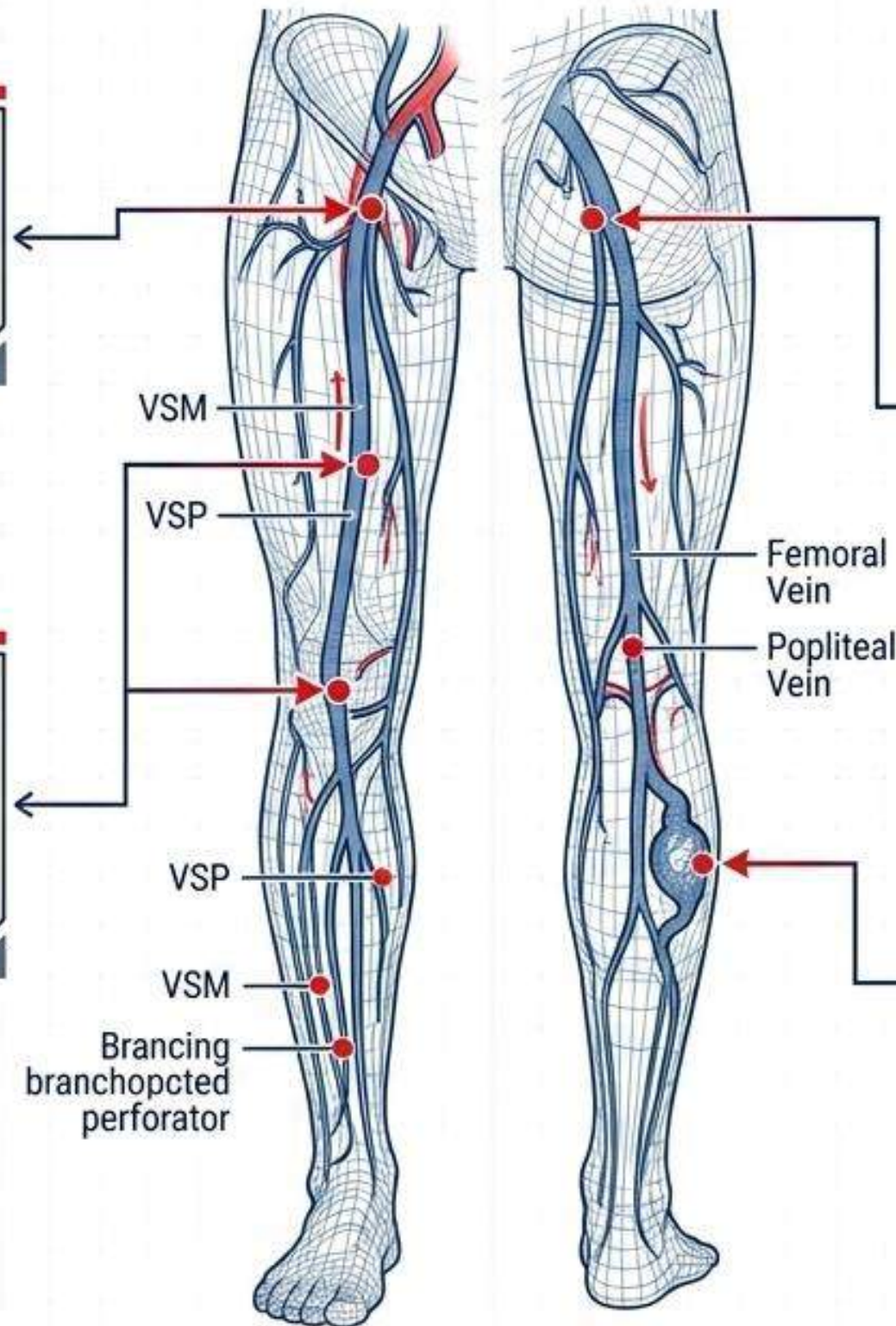
- Tortuosidad venosa extrema (impide paso del catéter)
- Obstrucción de venas pélvicas
- Trombofilias conocidas

Mapeo Ecográfico Preoperatorio (DUS)

1 Unión Safeno-Femoral/Poplítea
Identificar la válvula terminal.
Medir el reflujo (*inversión de flujo* >0.5 segundos).



2 Calibre Venoso
Medir diámetro en niveles proximal, medio y distal.
Veias >15mm requieren mayor densidad de energía.





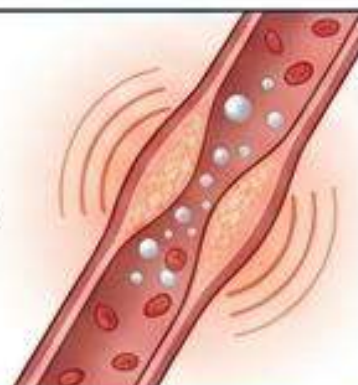
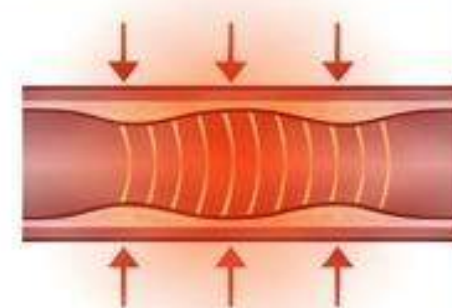
3 Profundidad
Medir distancia de la vena a la piel. Distancias <5-10 mm exigen mayor volumen de tumescencia para evitar quemaduras.



4 Navegabilidad
Identificar segmentos aneurismáticos (>2.5 cm) o estenosis post-trombótica.

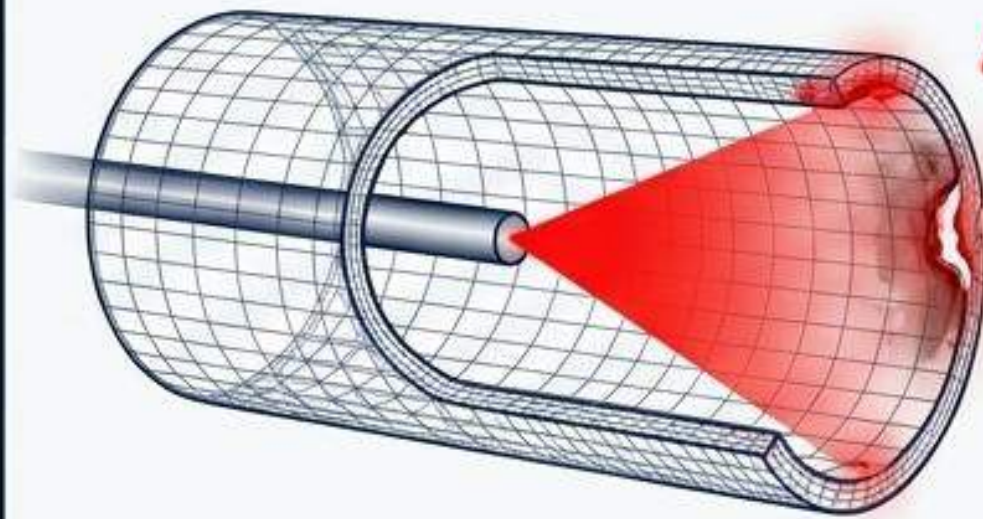


Física de la Ablación: Evolución de las Longitudes de Onda

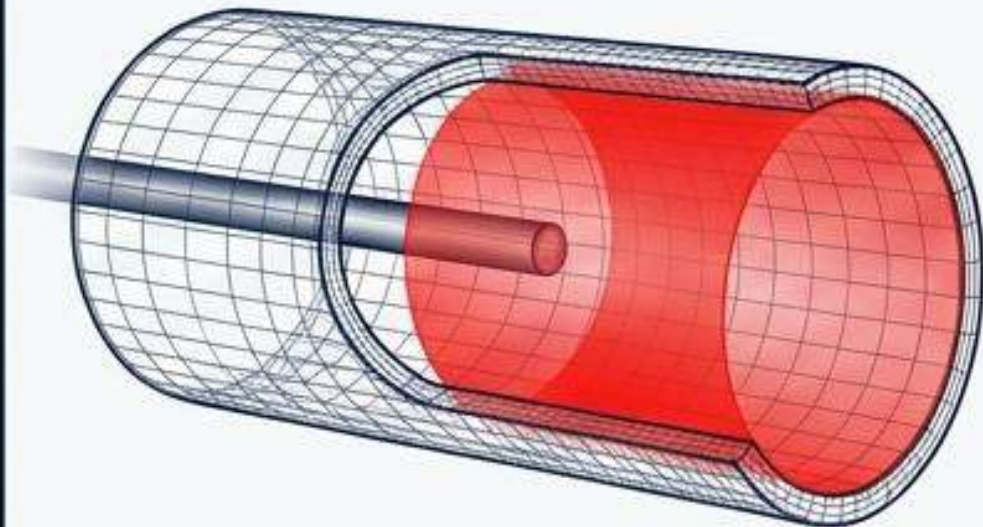
	1ª Generación (810/980 nm)	Generación Actual (1470 nm)
Cromóforo Objetivo	 Hemoglobina	 Agua (Afinidad ~40x superior)
Mecanismo Térmico	Calor indirecto vía ebullición de la sangre (bolhas de vapor). 	Absorción directa y homogénea por la pared venosa. 
Perfil Clínico	Mayor tasa de perforación, equimosis y dolor postoperatorio. ⚠️ 🩸	Oclusión eficaz con menor energía, mínima perforación tisular, recuperación indolora. ✅ 🩹

Emisión Radial y Densidad de Energía (LEED)

Comparación de Fibras: Bare-tip vs. Radial



⚠ Pico Focal Intenso
(Riesgo Perforación)



Dispersión Radial 360°
(Calor Homogéneo)

Geometría

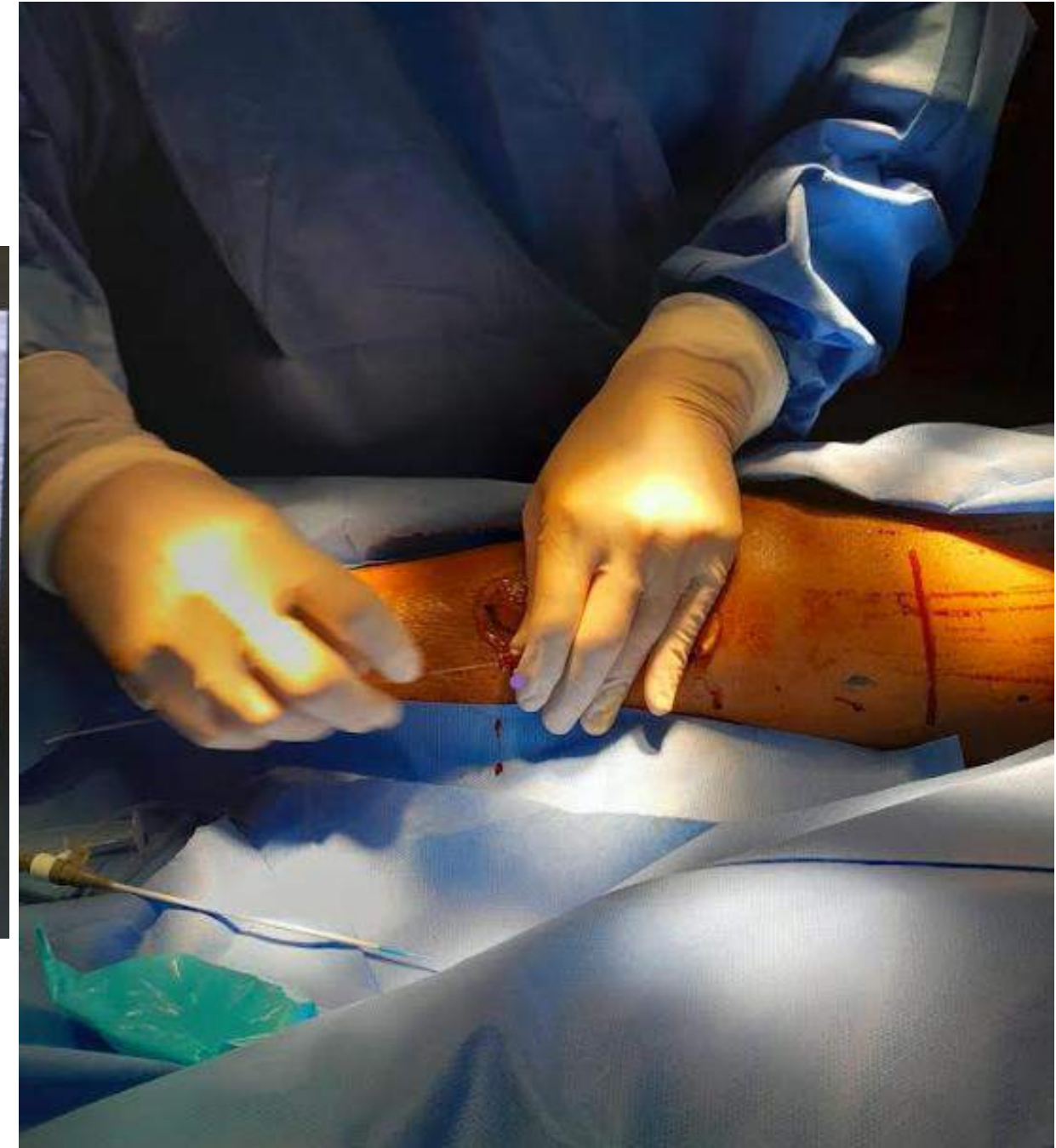
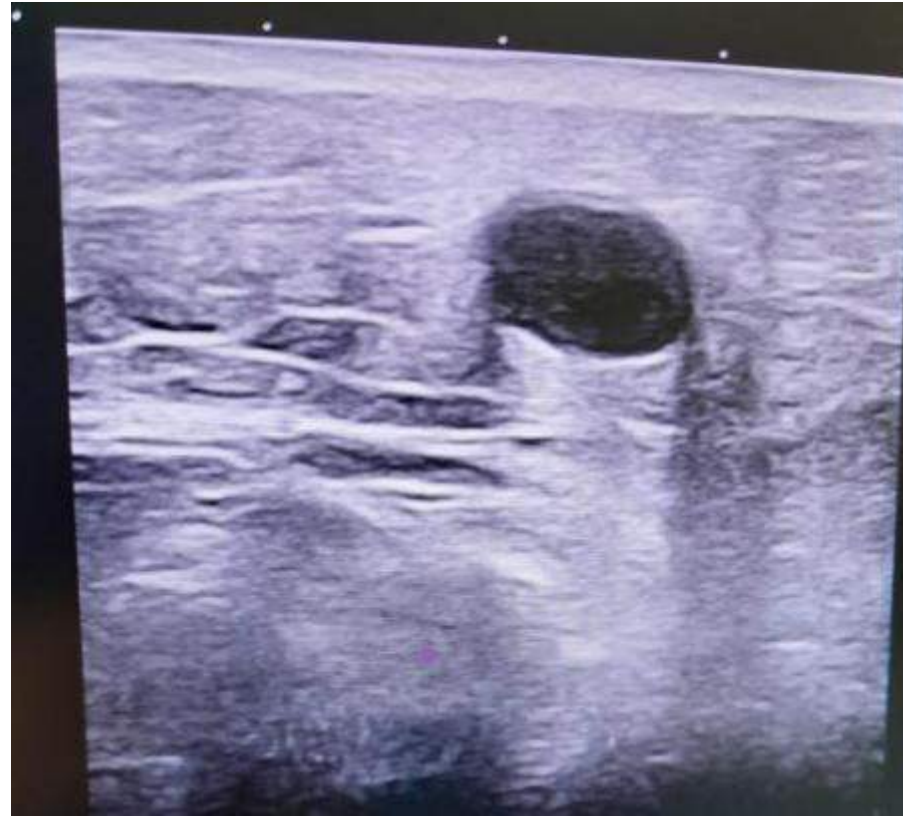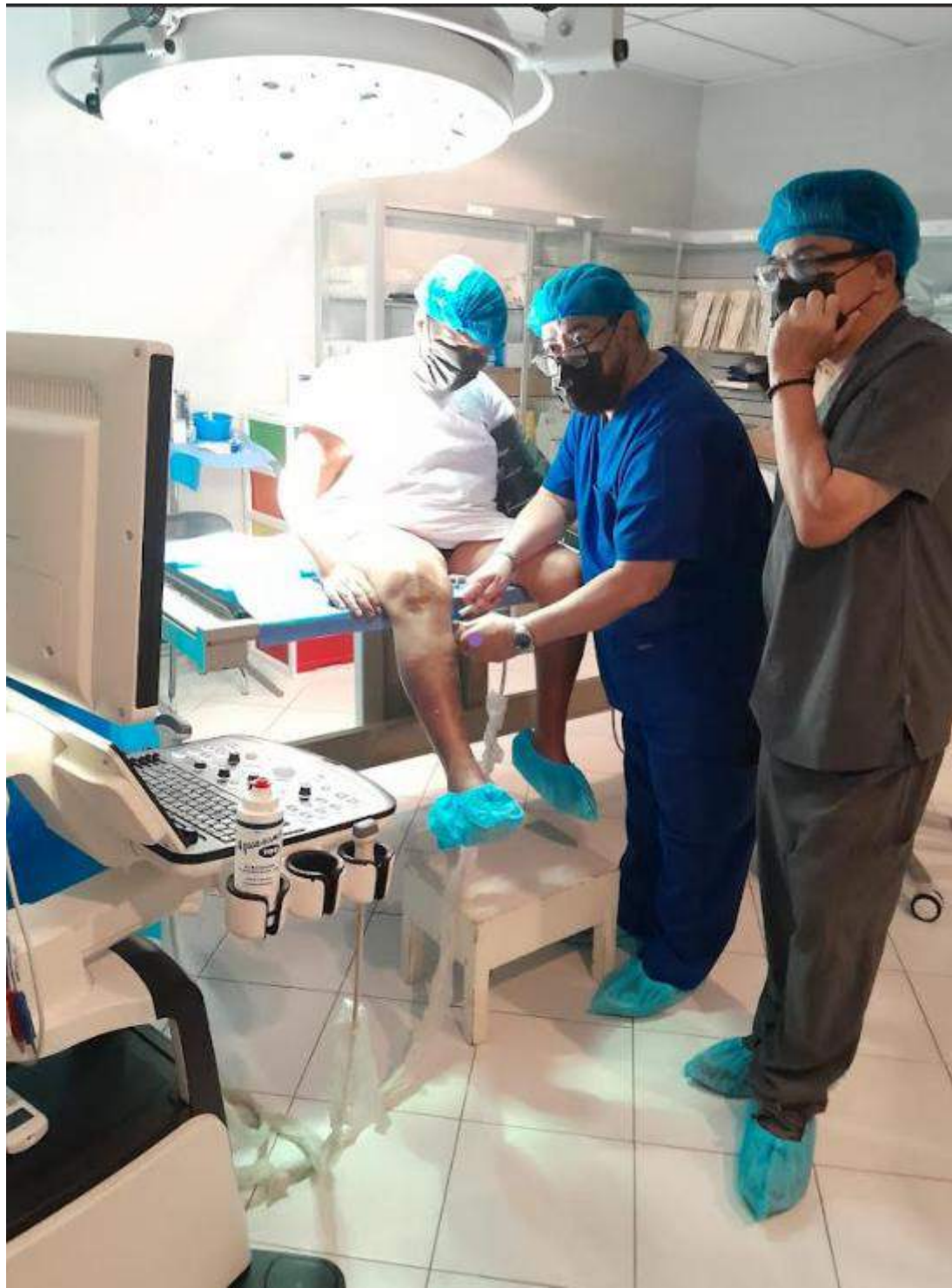Geometría de la Fibra: La dispersión radial (360°) elimina los picos focales de temperatura de las fibras de punta desnuda (bare-tip), previniendo la perforación venosa.

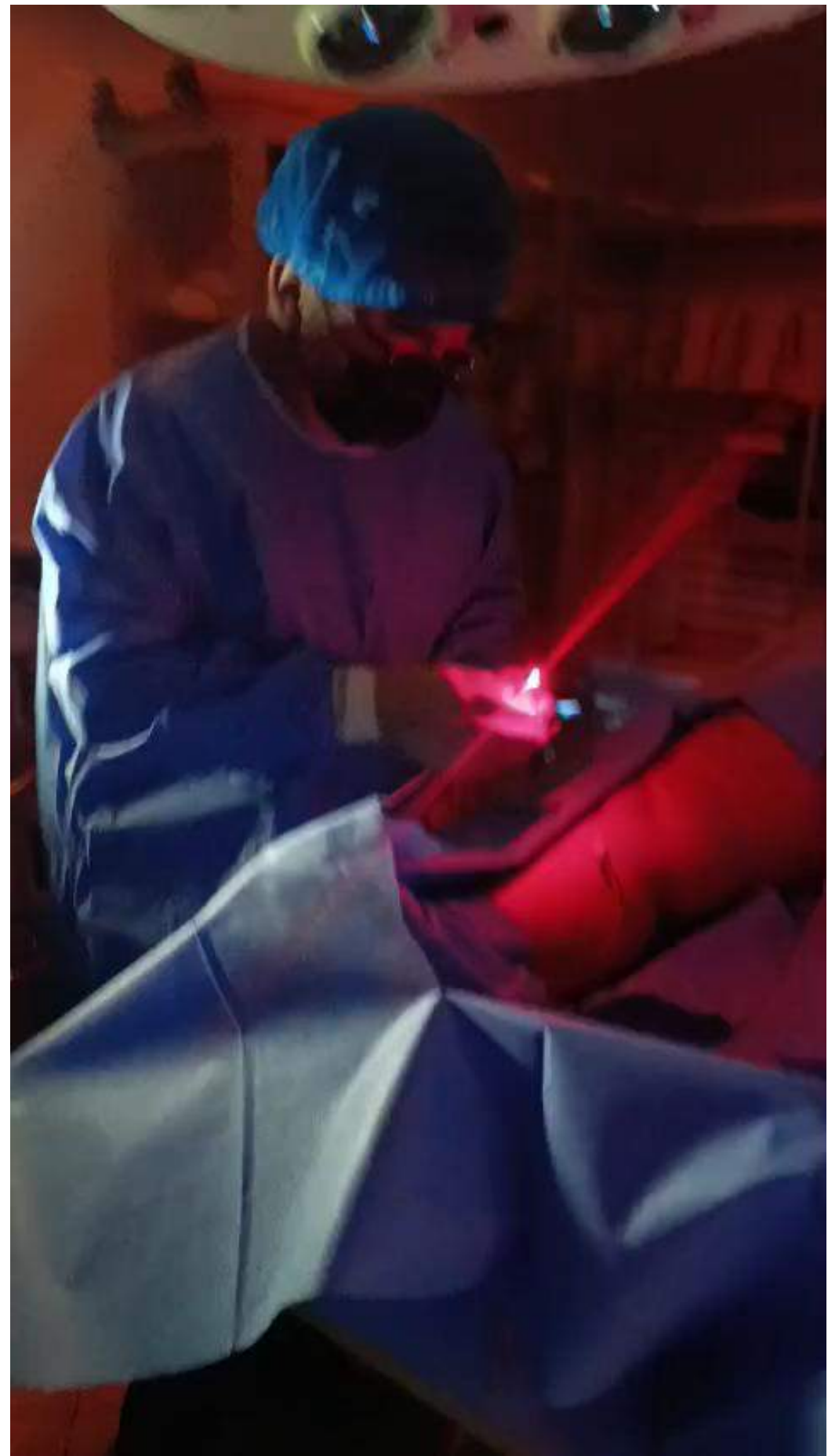
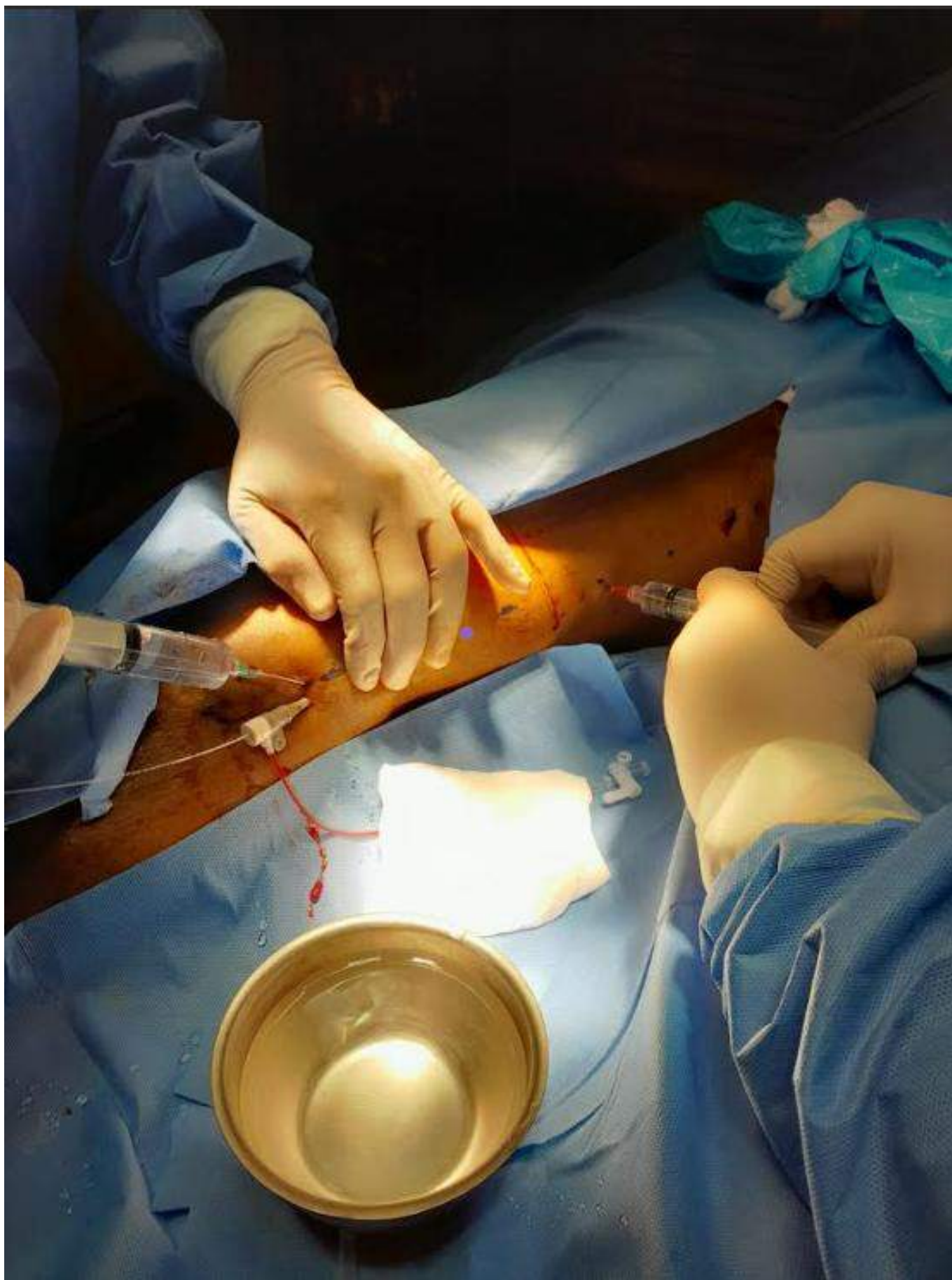
Fórmula LEED: Densidad de Energía Endovenosa Linear

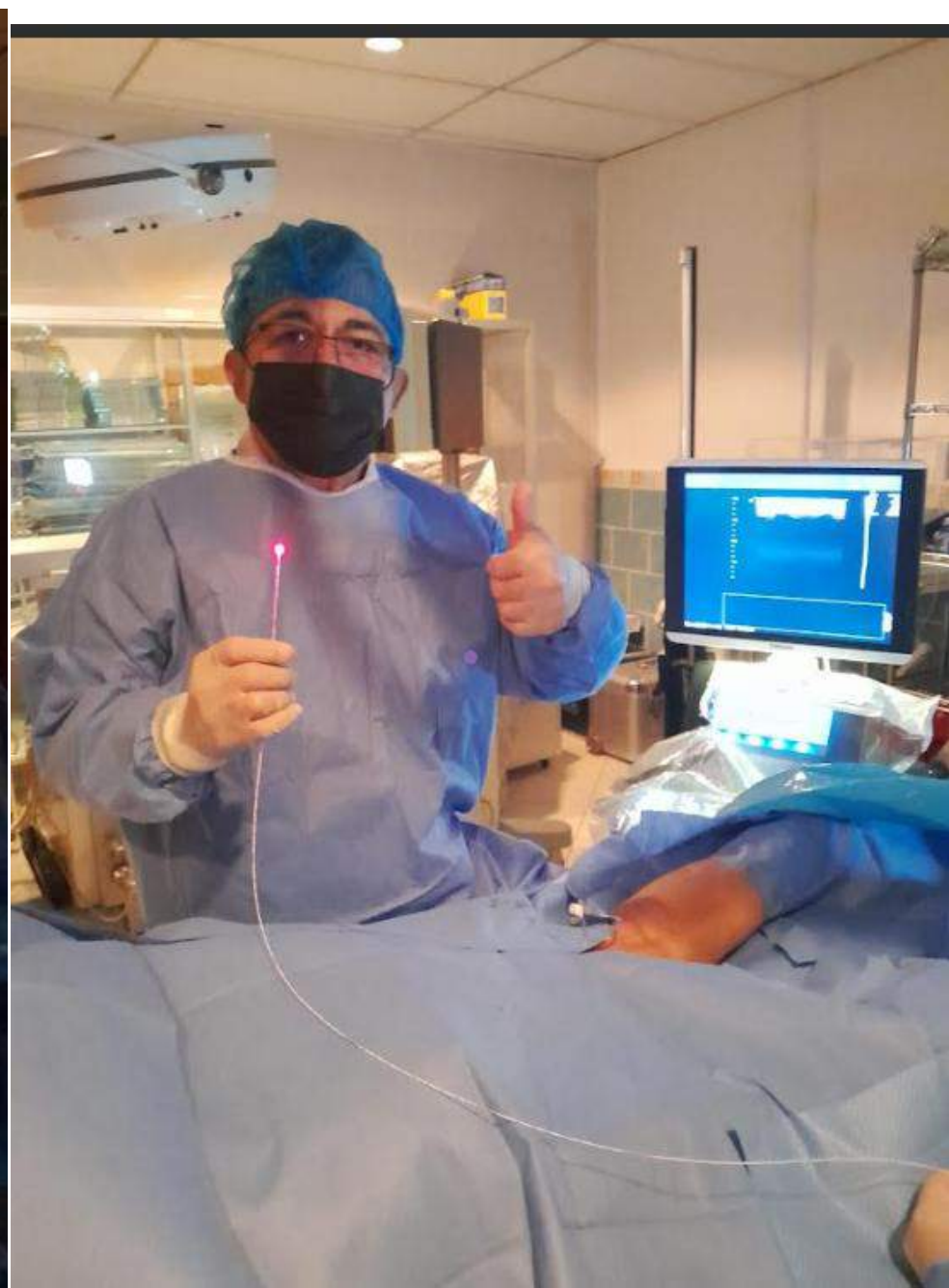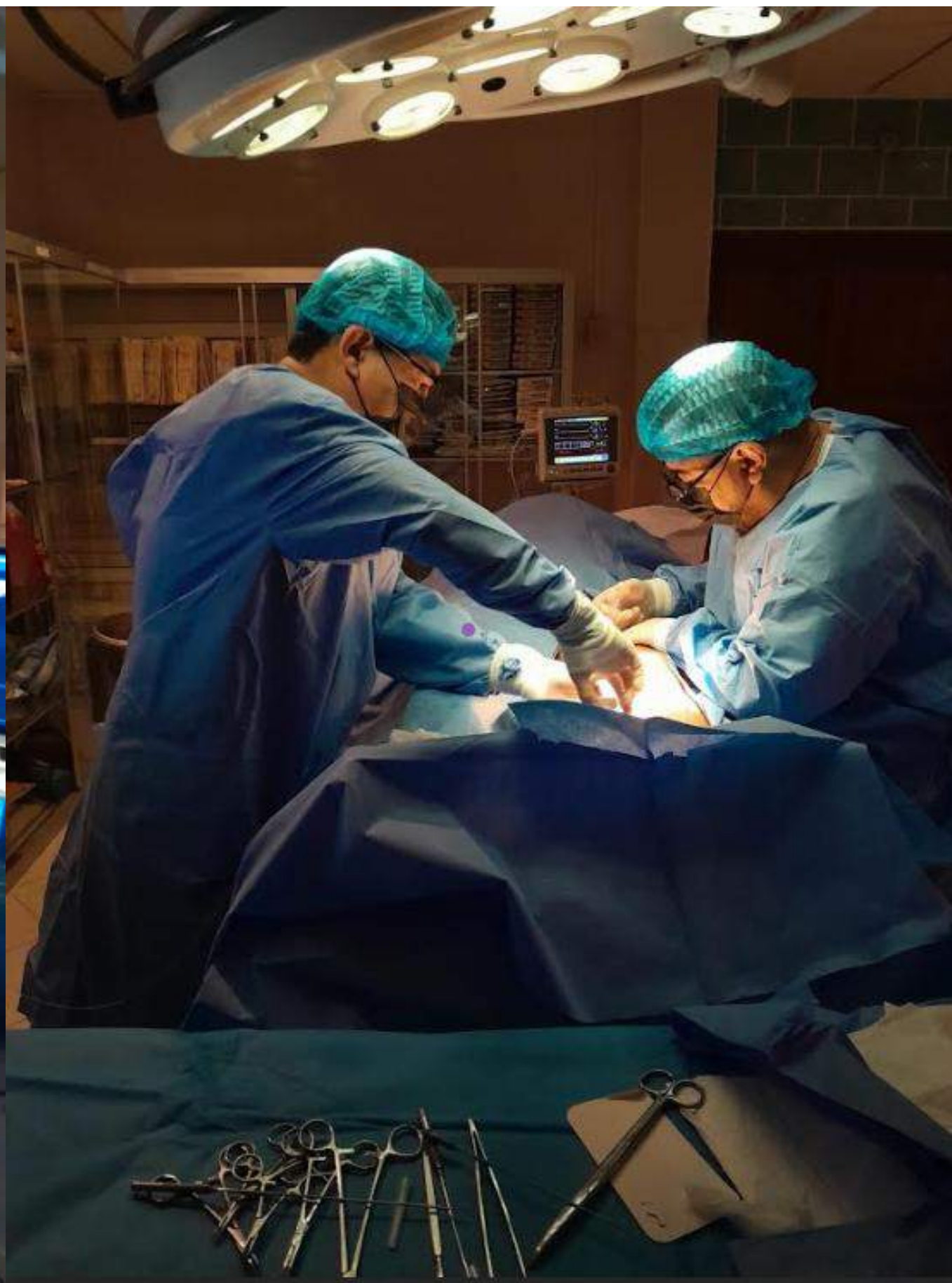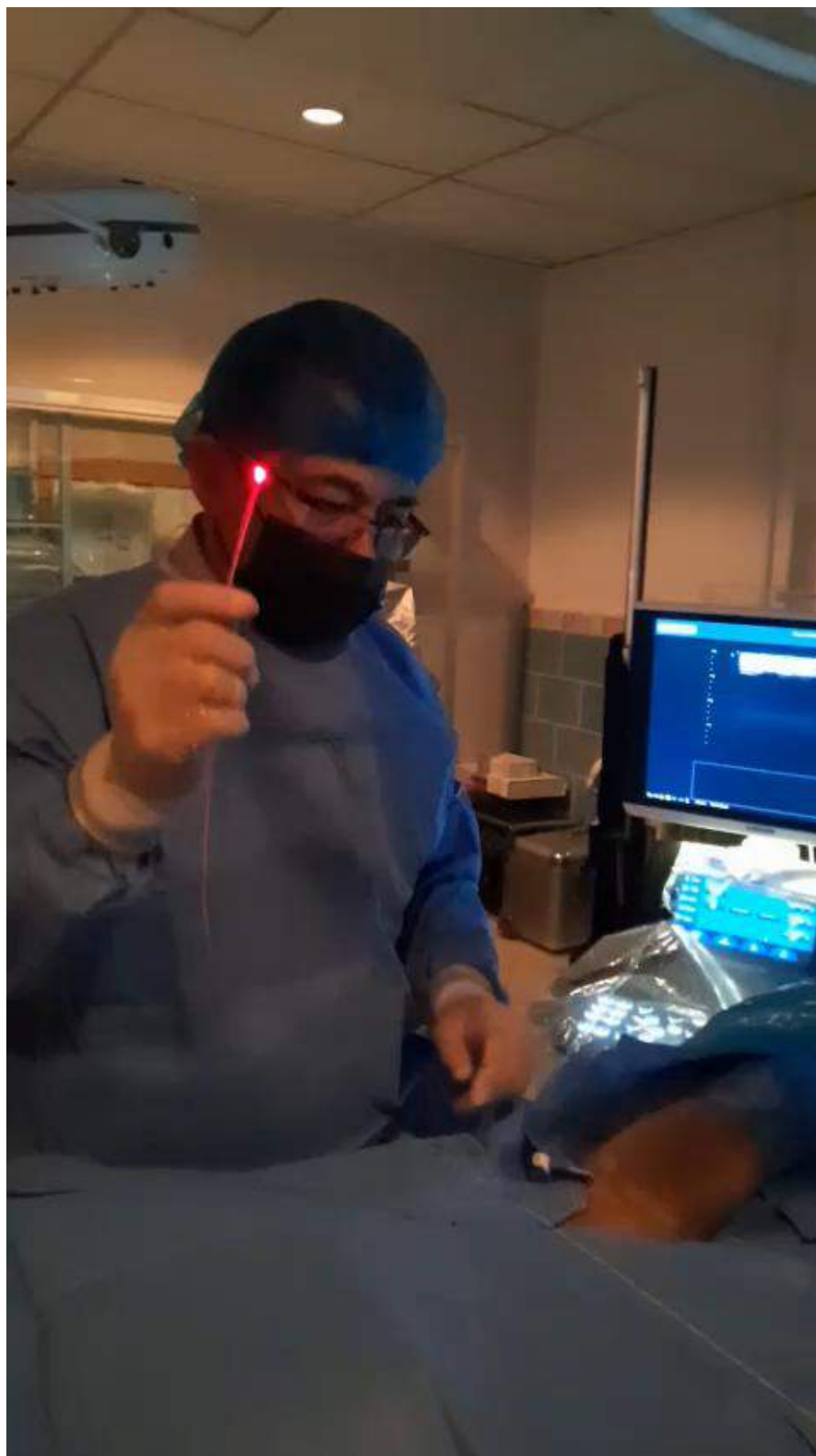
$$\text{LEED} = \frac{\text{Potencia (W)} \times \text{Tiempo (s)}}{\text{Longitud (cm)}}$$

Objetivo

Parámetros Objetivo: La evidencia asocia tasas de
✔ oclusión óptimas a largo plazo con un LEED entre 60 y 100 J/cm, ajustado al diámetro de la vena.







Manejo Postoperatorio y Reahabilitación

Timeline Dashboard

Días 1-2 (48 Horas)

- Uso continuo de doble par de medias de compresión (día) y un par (noche).
- Retirar apósitos y ducha permitida tras 24h.

Semanas 1-3


- Uso de compresión elástica simple durante el día.
- Evitar inmersión (bañeras, piscinas) hasta el cierre total del sitio de punción.

A Movilización

Deambulacion inmediata y obligatoria (**Mínimo 30 min/día**) para prevenir **TVP**.

B Restricciones

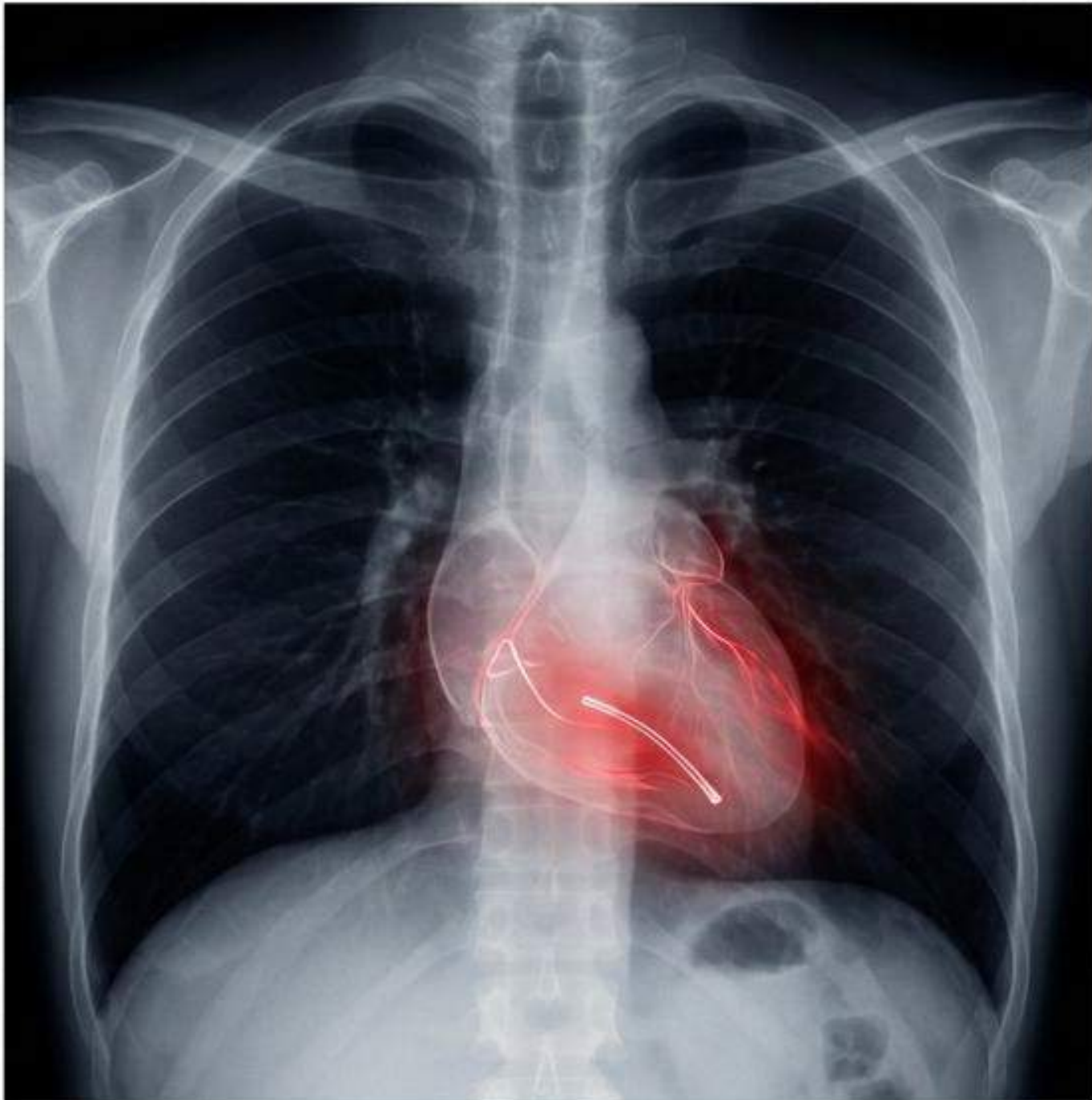
Evitar levantamiento de pesas, aeróbicos de alto impacto y vuelos prolongados durante 1-2 semanas. Analgesia con AINEs (Ibuprofeno).



Complicaciones Tempranas y Autolimitadas

Sintomatología	Estrategia de Manejo
Dolor y Equimosis: Frecuentes, alcanzan su pico entre los días 3-7. Reducidos drásticamente con láser de 1470 nm.	Manejo: AINEs y compresión elástica.
Tromboflebitis Superficial: Inflamación de venas tributarias no tratadas.	Manejo: Observación, compresión y deambulacion. Rara vez requiere anticoagulacion.
Parestesia / Disestesia: Lesión térmica de nervios sensitivos (2-6%), vinculada a la VSP (nervo sural). Mayormente transitoria (resolucion en 6-12 meses).	Manejo preventivo: Tumescencia volumétrica.
Quemaduras Cutáneas (<1%)	Manejo preventivo: Respetar profundidad >5mm y garantizar disipacion térmica.

Alerta de Seguridad: Complicaciones por Dispositivos



- **El Riesgo:**

Reportes de fractura de fibras láser intraluminales y migración de guías metálicas hacia la circulación sistémica (ventrículo derecho, requiriendo toracotomía).

El Mecanismo de Fallo:

Ocurre al disparar el láser dentro de la vaina introductora (fusión del plástico) o por daño mecánico previo a la fibra por la aguja de tumescencia.

Protocolo de Prevención Preventivo:

- 1. **Nunca activar** el láser sin confirmar que la punta rebasó la vaina.
- 2. **Siempre inspeccionar visualmente la integridad** de las fibras y guías tras extraerlas del paciente.

X-ray

Ablación Mecano-Química (MOCA): Acción Sinérgica

Agresión física (alambre rotatorio) + Agresión química (esclerosante líquido) de forma simultánea.

0%

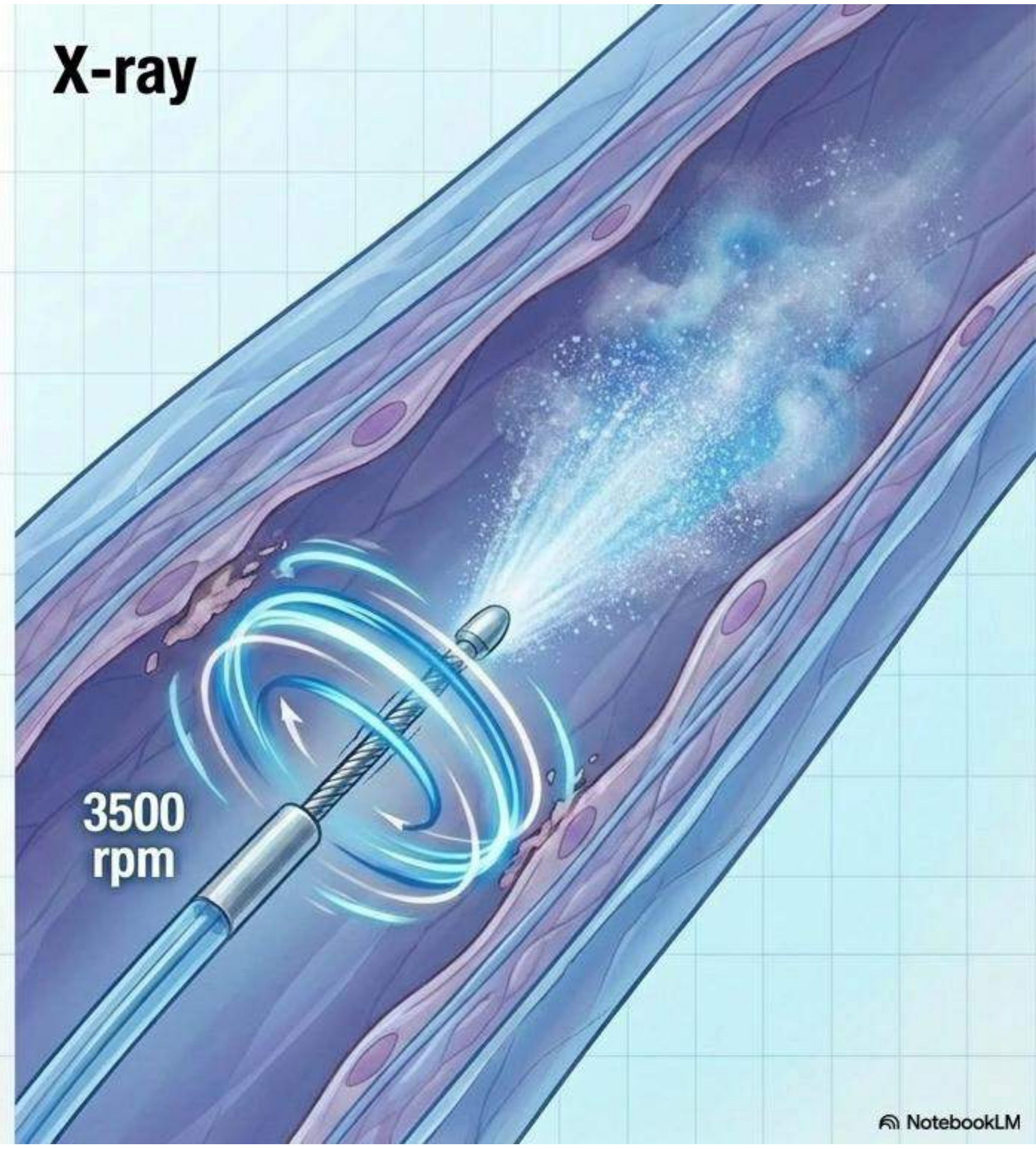
Anestesia tumescente requerida.

~10 min

Tiempo estimado del procedimiento

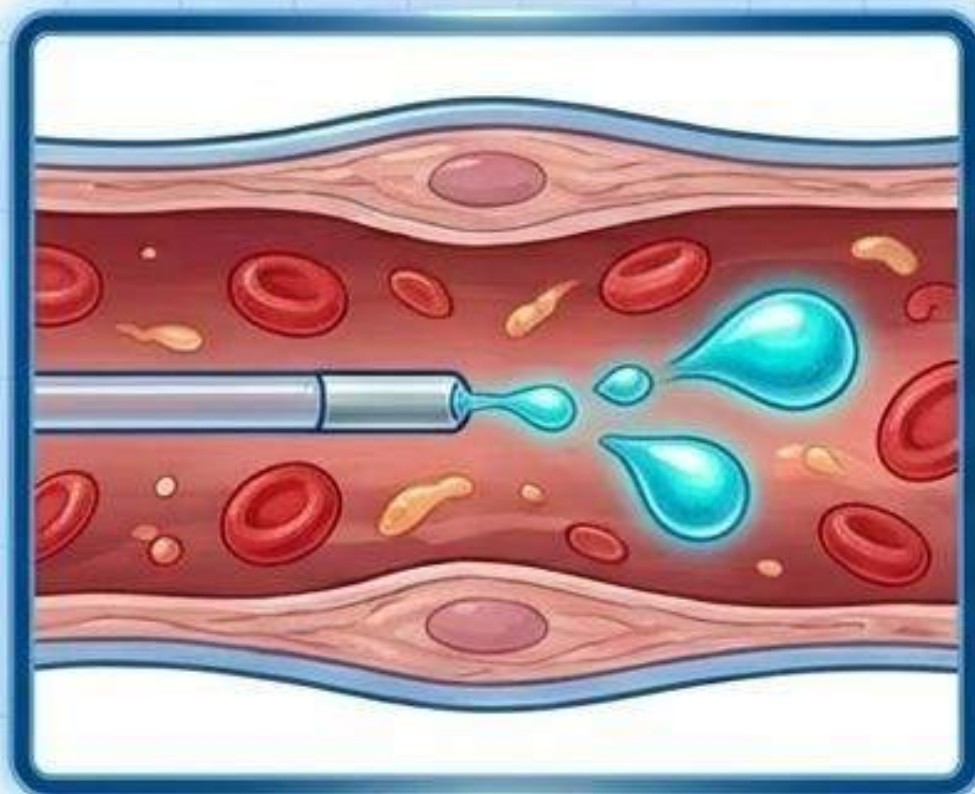


Aplicación Óptima: Altamente efectivo en pacientes con úlceras venosas activas dependientes de ejes safenos insuficientes, minimizando el trauma tisular adyacente.

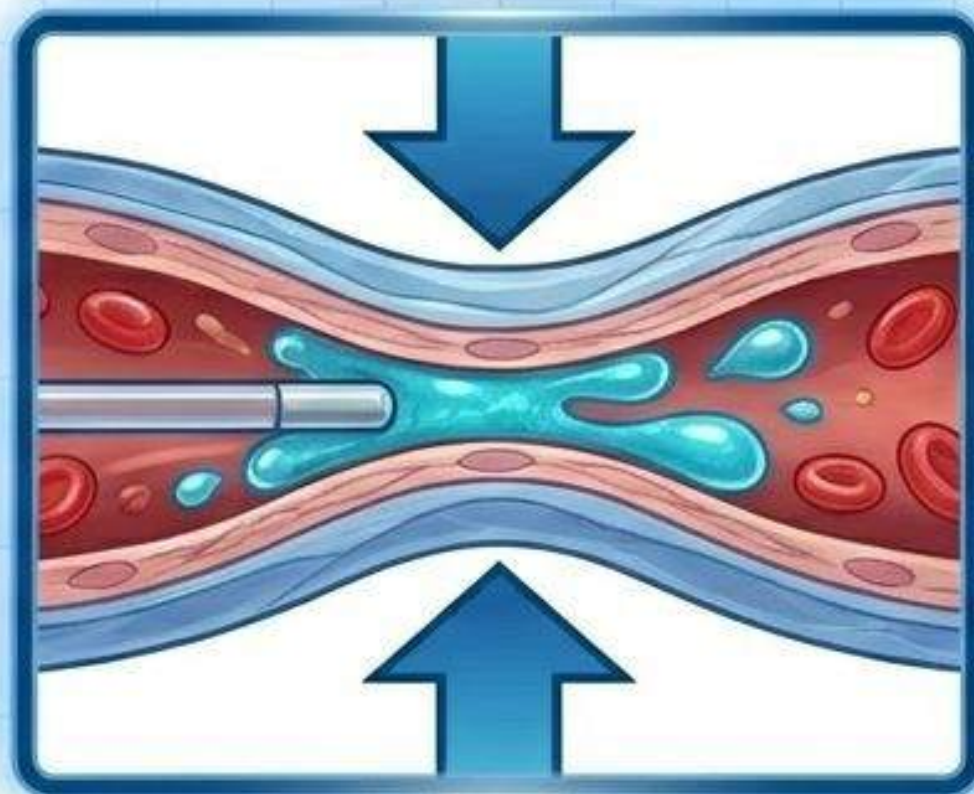


Sellado NTNT (Cianoacrilato): Polimerización Adhesiva

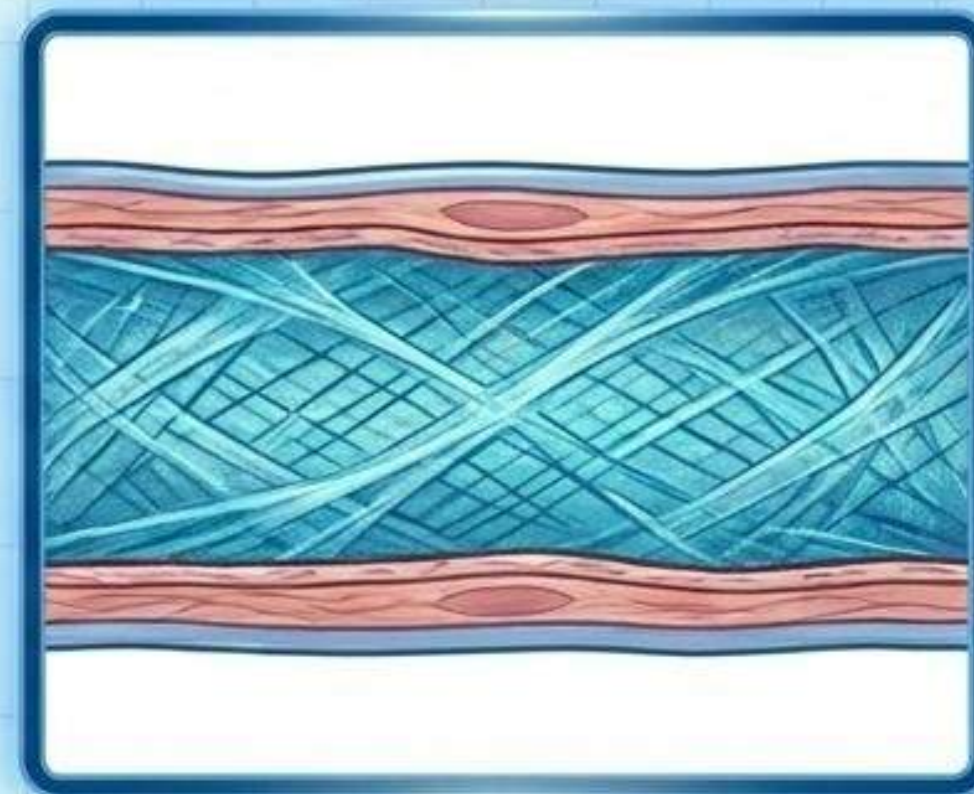
Instilación intraluminal de adhesivo médico que polimeriza instantáneamente al contacto con las proteínas plasmáticas.



>95% Eficacia en vasos con diámetros < 7 mm.


















Ausencia total de riesgo de lesión nerviosa térmica.



No requiere compresión elástica postoperatoria en la mayoría de los casos.

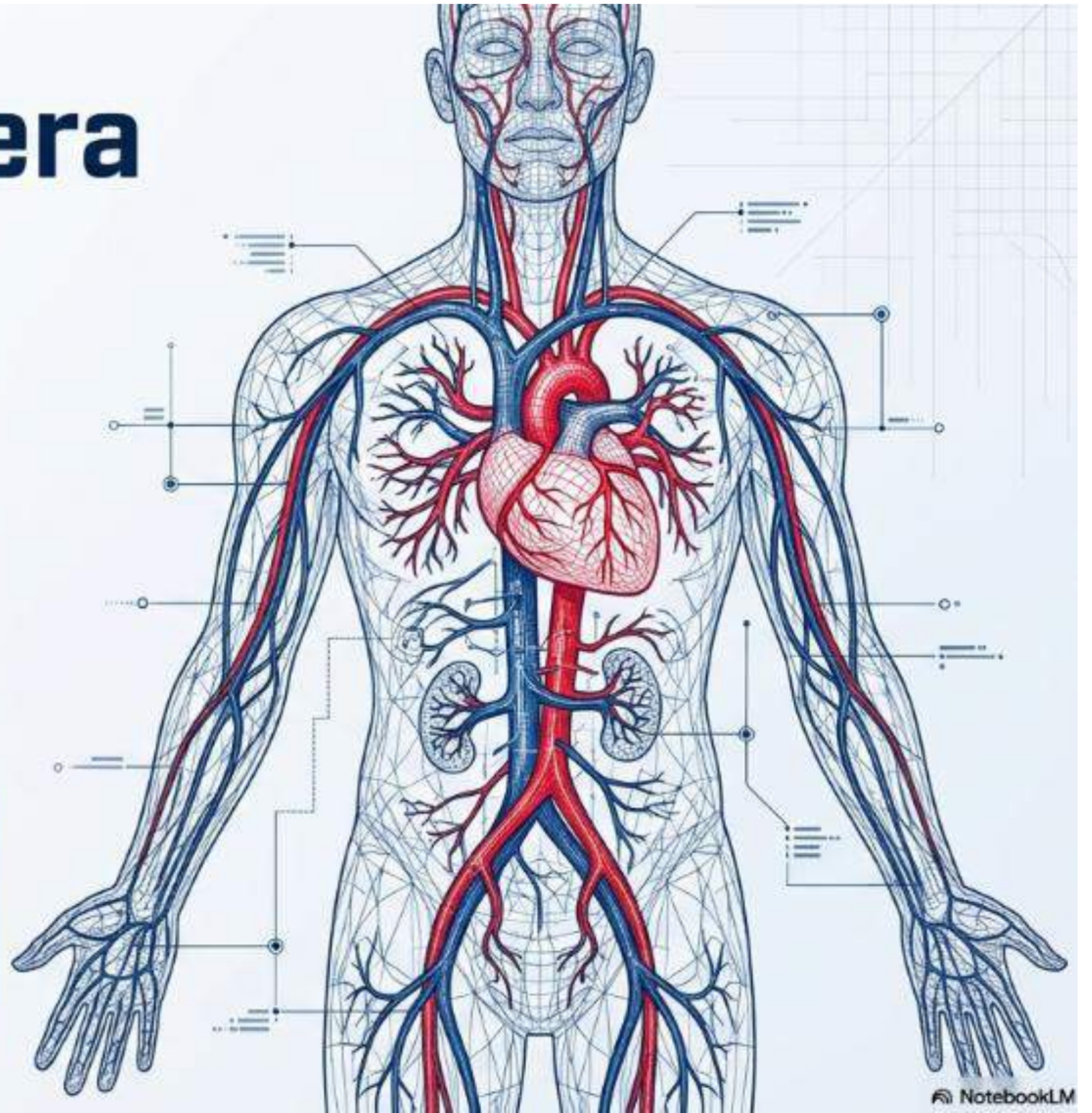
Matriz de Decisión Maestra: Comparativa de Técnicas de Ablación.

	Anestesia Requerida	Tasa Oclusión (>3 años)	Riesgo Lesión Nerviosa	Limitación Anatómica
Radiofrecuencia (RFA)	 Tumescence obligatoria	 >90%	 Bajo, pero existente	 Venas muy superficiales
Láser Endovenoso (EVLT)	 Tumescence obligatoria	 >90%	 Bajo, pero existente	 Venas muy superficiales
Mecano-Química (MOCA)	 Local / Ninguna	 Aprox 90%	 Cero	 Calibres masivos
Cianoacrilato (Adhesivo)	 Local / Ninguna	 Aprox 90%	 Cero	 Eficacia cae si diámetro >7mm






La Nueva Frontera Endovascular

Transición del Cardiólogo Intervencionista hacia la Flebología y Medicina Linfática

Un marco integral de competencias hemodinámicas, diagnóstico por ultrasonido y práctica clínica periférica.



El Nivel Integral: Comparativa Diagnóstica de Másteres

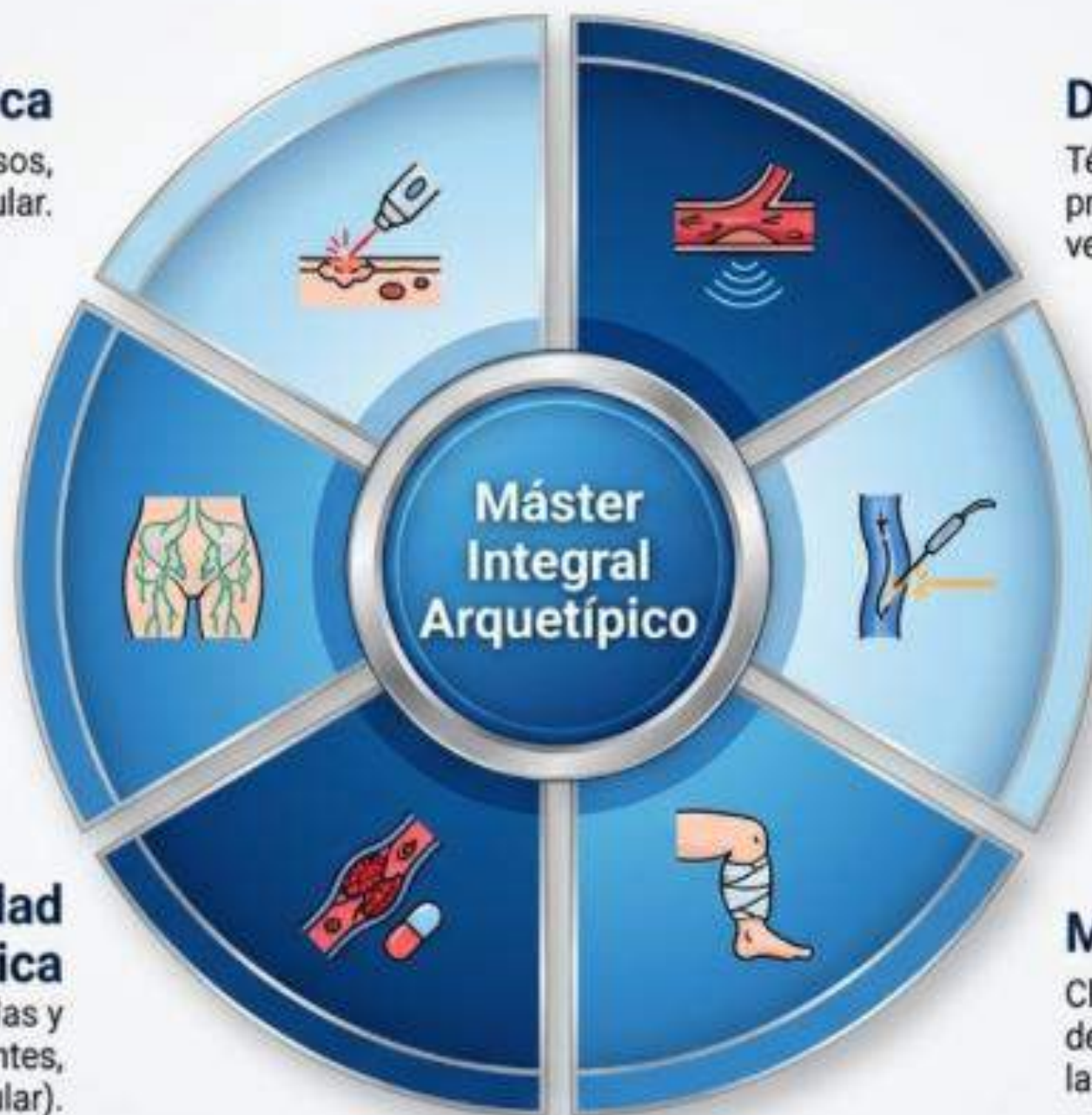	Universidad Europea (UEM) 	Universidad Internacional de Andalucía (UNIA) 	Fundación Gral. Univ. Alcalá (FGUA) 
Formato	Semipresencial (14 meses) 	Virtual (100% Online) 	Teórico-Práctico
Carga Lectiva	60 ECTS	60 ECTS	60 ECTS
Partner Clínico	Múltiples referentes	Varicentro	Hospital Ruber Internacional
Enfoque Diferencial	Visión integral, fuerte peso en introducción a la medicina estética de MMII e investigación clínica.	Accesibilidad total, evaluación por módulos (90% aciertos), foros de debate y enfoque en insuficiencia venosa crónica.	Bases biológicas y fisiopatológicas, gestión de clínicas, con prácticas en centro de prestigio internacional.

Anatomía de un Currículo Integral (Arquetipo: Univ. Europea)

Visión Estética
Abordaje de depósitos grasos, lesiones dermatológicas y láser vascular.

Patología Compleja
Síndrome de congestión pélvica, malformaciones venolinfáticas y linfedema (prevención y cirugía).

Enfermedad Tromboembólica
Prevención, clínica, secuelas y tratamiento (anticoagulantes, cirugía valvular).



Diagnóstico Vascular
Técnicas de imagen, Eco Doppler, pruebas hemodinámicas y fisiología venosa.

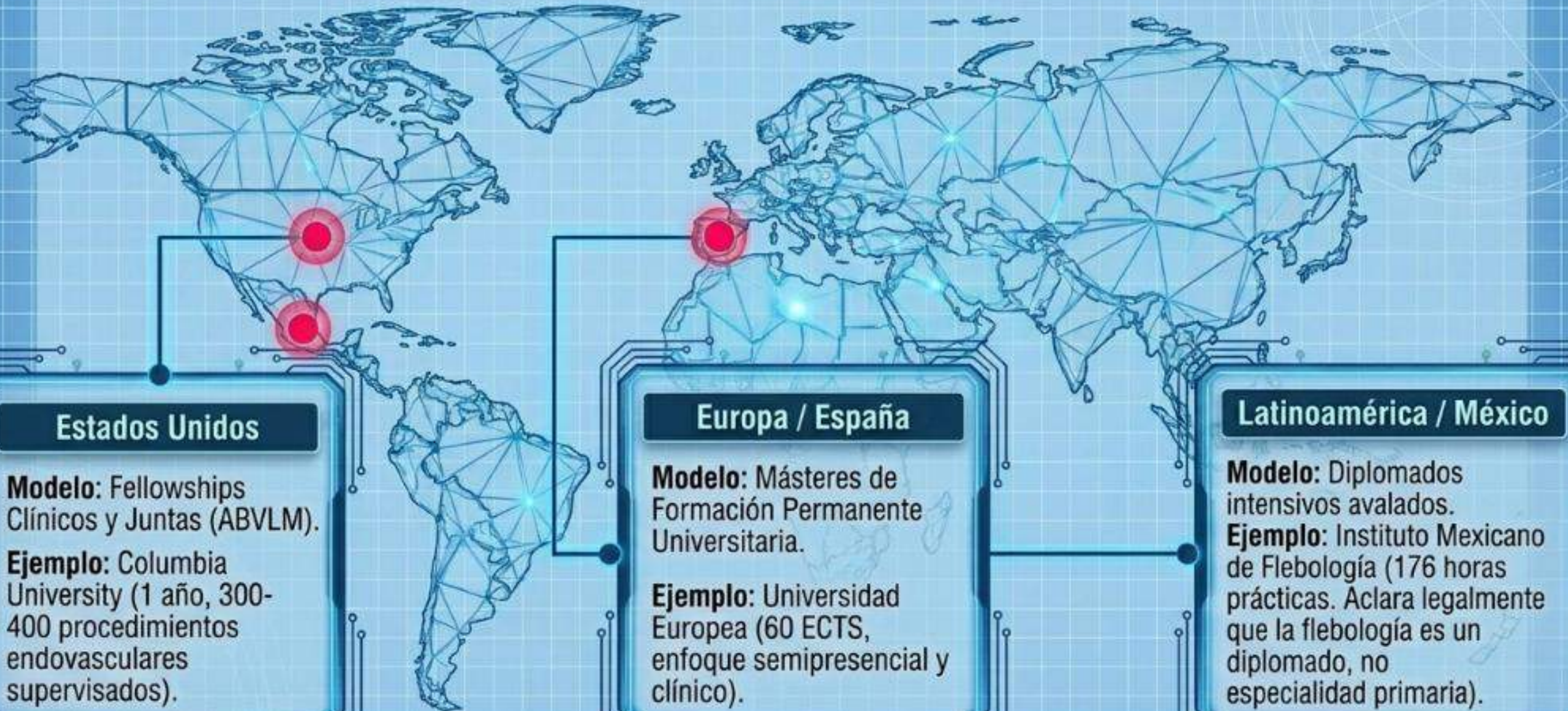Terapias Ablativas
Escleroterapia (líquida, espuma, crioesclerosis) y tratamiento endovascular de secuelas postrombóticas.

Manejo de EVC
Clasificación CEAP, fisiopatología del edema y tratamiento integral de la úlcera venosa.

¿Quién Trata las Venas? (Matriz de Especialidades)

	Cirujano Vascular	Cardiólogo Intervencionista	Flebólogo (Certificación ABVLM)
Perfil	✓ Entrenamiento quirúrgico formal y extenso (residencia + fellowship).	✓ Experto endovascular y hemodinámico. Transición mediante CME y certificación (ABVLM).	⚠ Médico de diversas bases (ej. medicina familiar) que aprueba el examen de la junta ABVLM.
Alcance	✓ Maneja anatomía arterial y venosa, desde procedimientos endovasculares hasta cirugías abiertas complejas y bypass.	⚠ Altísima destreza con catéteres. Requiere adaptación formal al diagnóstico por ultrasonido venoso y biología de baja presión.	⚠ Práctica limitada a procedimientos venosos superficiales, mínimamente invasivos. Carece de privilegios quirúrgicos para complicaciones mayores.

Modelos Globales de Formación



Estados Unidos

Modelo: Fellowships Clínicos y Juntas (ABVLM).

Ejemplo: Columbia University (1 año, 300-400 procedimientos endovasculares supervisados).

Europa / España

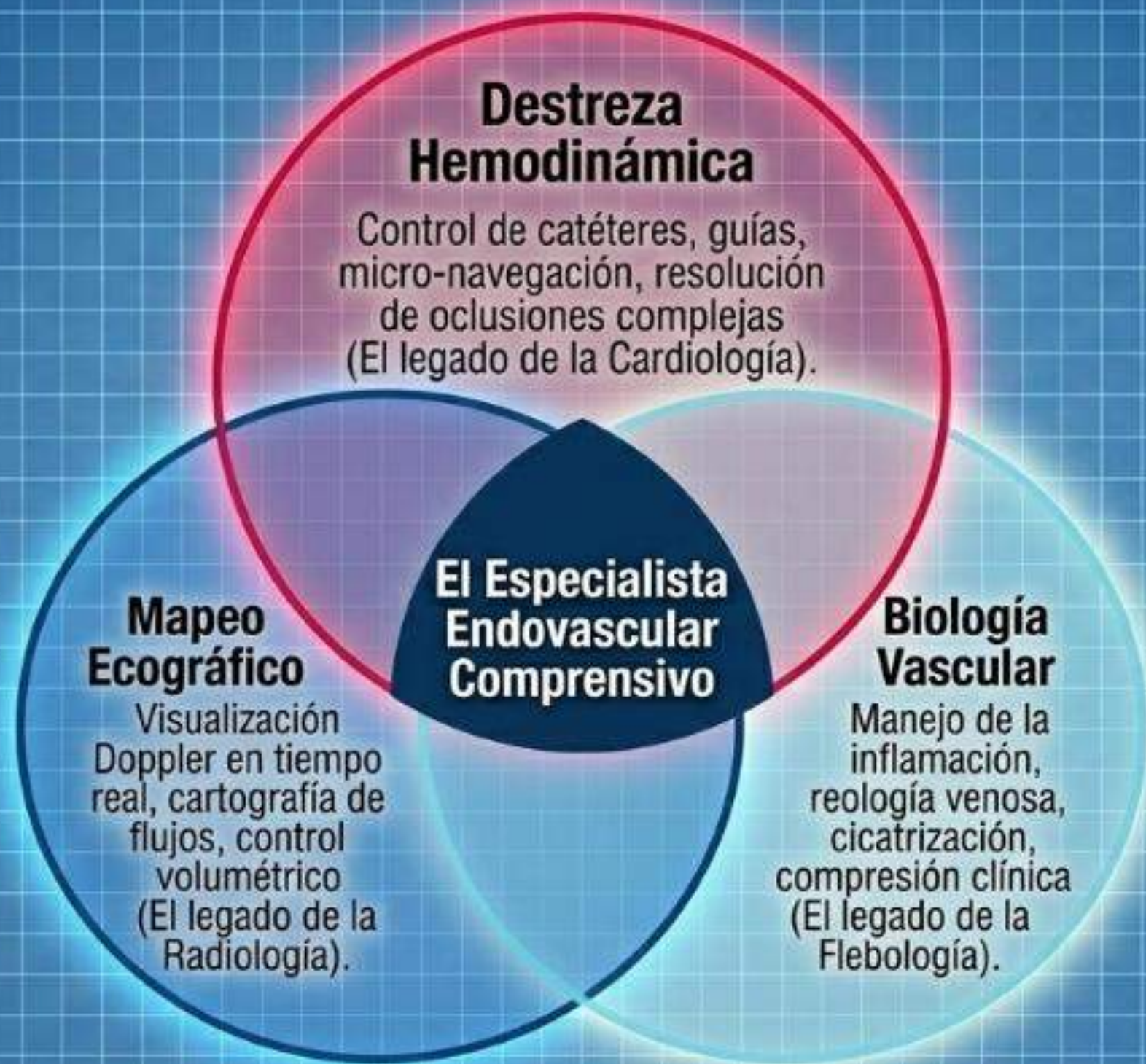Modelo: Másteres de Formación Permanente Universitaria.

Ejemplo: Universidad Europea (60 ECTS, enfoque semipresencial y clínico).

Latinoamérica / México

Modelo: Diplomados intensivos avalados.

Ejemplo: Instituto Mexicano de Flebología (176 horas prácticas. Aclara legalmente que la flebología es un diplomado, no especialidad primaria).



La flebología intervencionista no es un retroceso desde la cardiología de alto riesgo, sino la evolución hacia la resolución precisa de una epidemia global de salud vascular.

JOIN THE VEIN UNIVERSITY
ADVANCED
Training

IN MINIMALLY INVASIVE VENOUS THERAPIES

FROM SEPTEMBER
10 to 17
ASUNCION, PARAGUAY

Procedures Covered:

- Endovenous Laser Ablation (EVLA)
- MOCA
- Flebogrif®, ScleroSafe®
- VenaBlock®
- Sclerotherapy (Liquid and Foam), Sausage Foam
- Ecodoppler-Guided Intervention

ELEVATE YOUR CLINICAL SKILLS
EXPAND YOUR NETWORK!

APPLY NOW >>

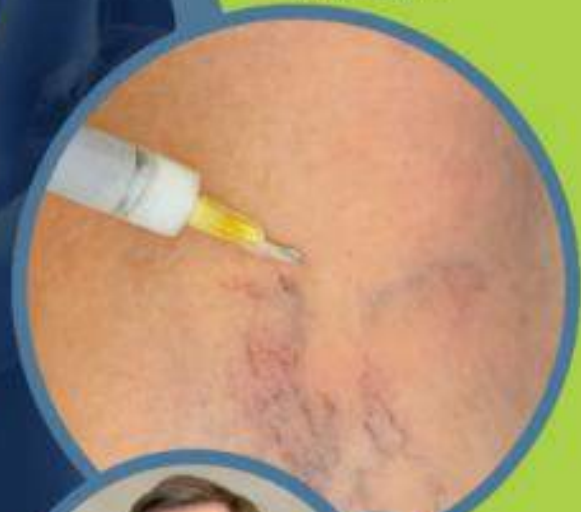✉ vmcanata@gmail.com

✉ lsk@lowellkabnickmd.com

www.veinuniversity.com



VEIN AND LYMPHATIC
UNIVERSITY



Mentor
**Dr. Lowell
Kabnick**



Mentor
**Dr. Victor
Canata**



Mentor
**Dr. Javier
Calatayud**



Sociedad Panamericana de
Flebología y Linfología

En asociación con:



**LEBO
PANAM
2026**



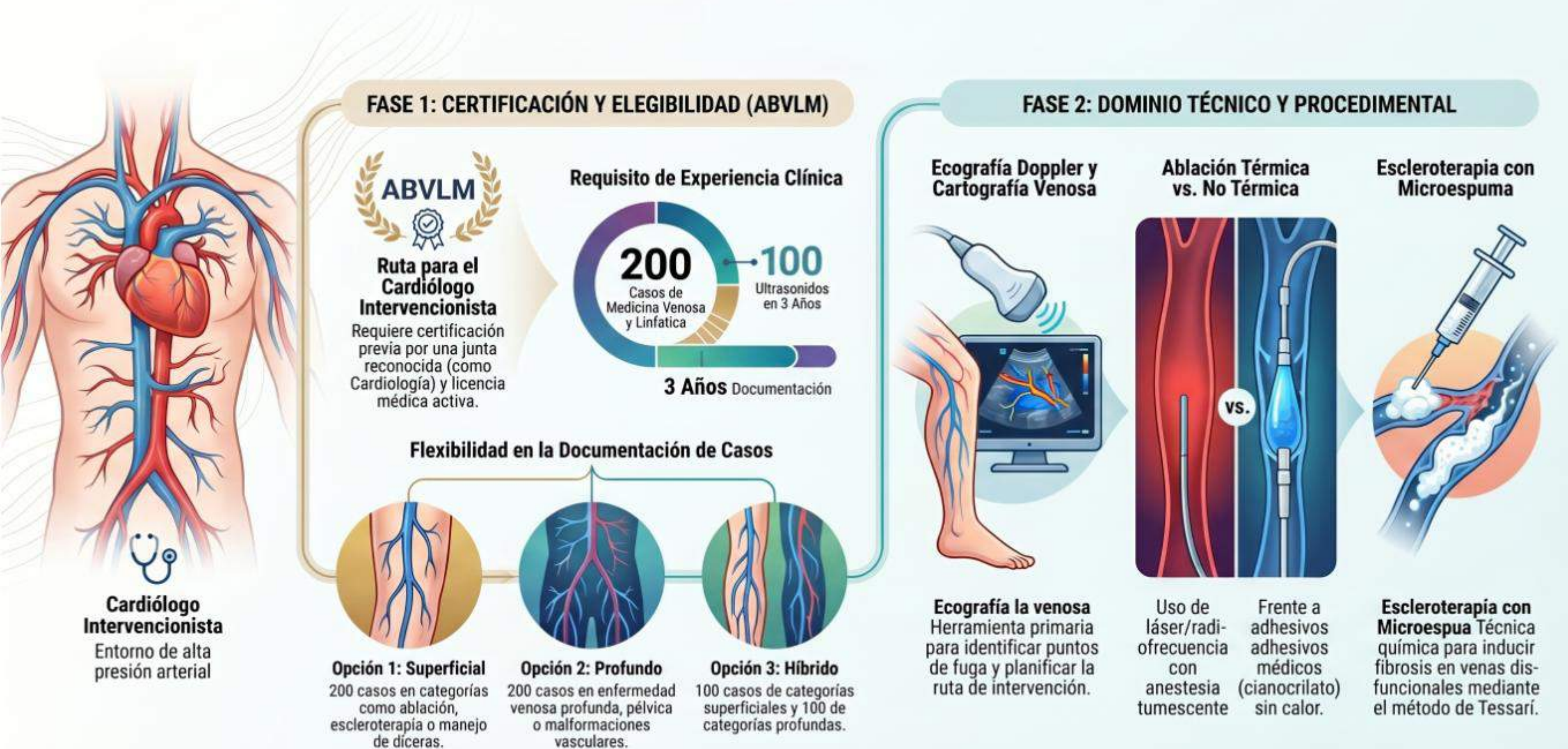
XXII

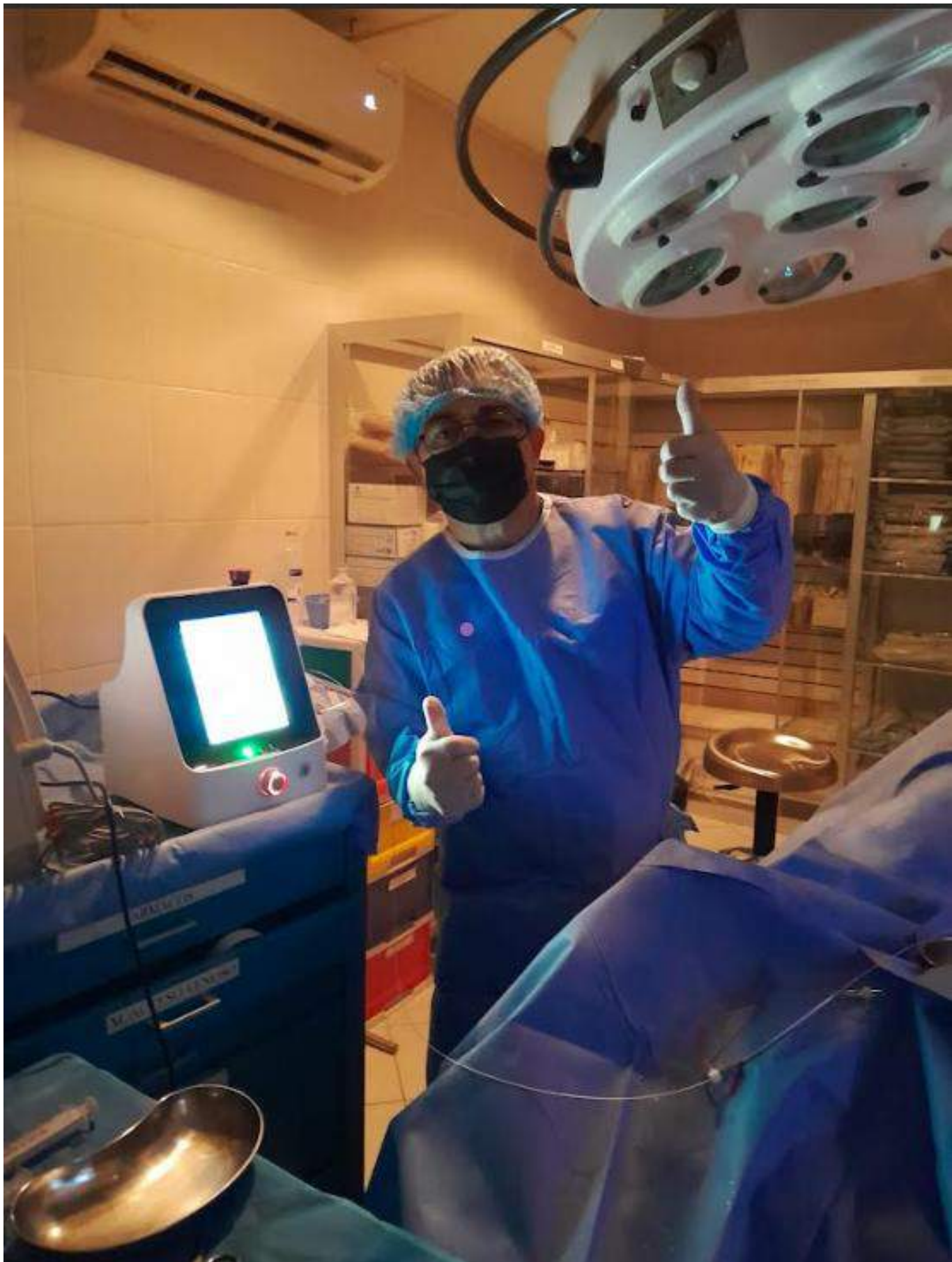CONGRESO PANAMERICANO
**DE FLEBOLOGÍA
Y LINFOLOGÍA**

19, 20 Y 21 DE MARZO DEL 2026

📍 **Lima - Perú**

De la Hemodinámica a la Flebología: Guía de Transición Profesional





La Flebología no es un cambio de especialidad...es una expansión natural del intervencionismo vascular.

MUCHAS GRACIAS
POR SU ATENCIÓN
FLEBOLOGÍA: EL NUEVO CAMINO.

CHARLA EN PANAMÁ | LÁSER A STEIN: EL VIAJE DEL INTERVENCIONISTA A FLEBÓLOGO.

PHLEBOLOGY EDUCATION: UN NUEVO COMIENZO

LATINOAMÉRICA Y ESPAÑA

The graphic features a central illustration of a city skyline with a large river or canal. A stylized tree with many branches is superimposed over the water, symbolizing the vascular system. A large dollar sign (\$) is positioned on the right side of the tree. The background is a warm, golden sunset. Various medical and global icons are scattered around the text, including a stethoscope, a clock, a globe, and a heart with a pulse line.