



**LIV Jornadas SOLACI**  
Ciudad de Panamá



# Utilidad de la Tomografía Cardíaca en la Planificación de Procedimientos Estructurales



dragloriacardio



gloria.oneill21@gmail.com

**Por: Dra. Gloria O'Neill De Gracia**

Imagen Cardíaca Diagnóstica

Cardiología-Medicina Interna



**LIV Jornadas SOLACI**  
Ciudad de Panamá



Importancia actual de TC en cardiología

Generalidades TC en intervencionismo

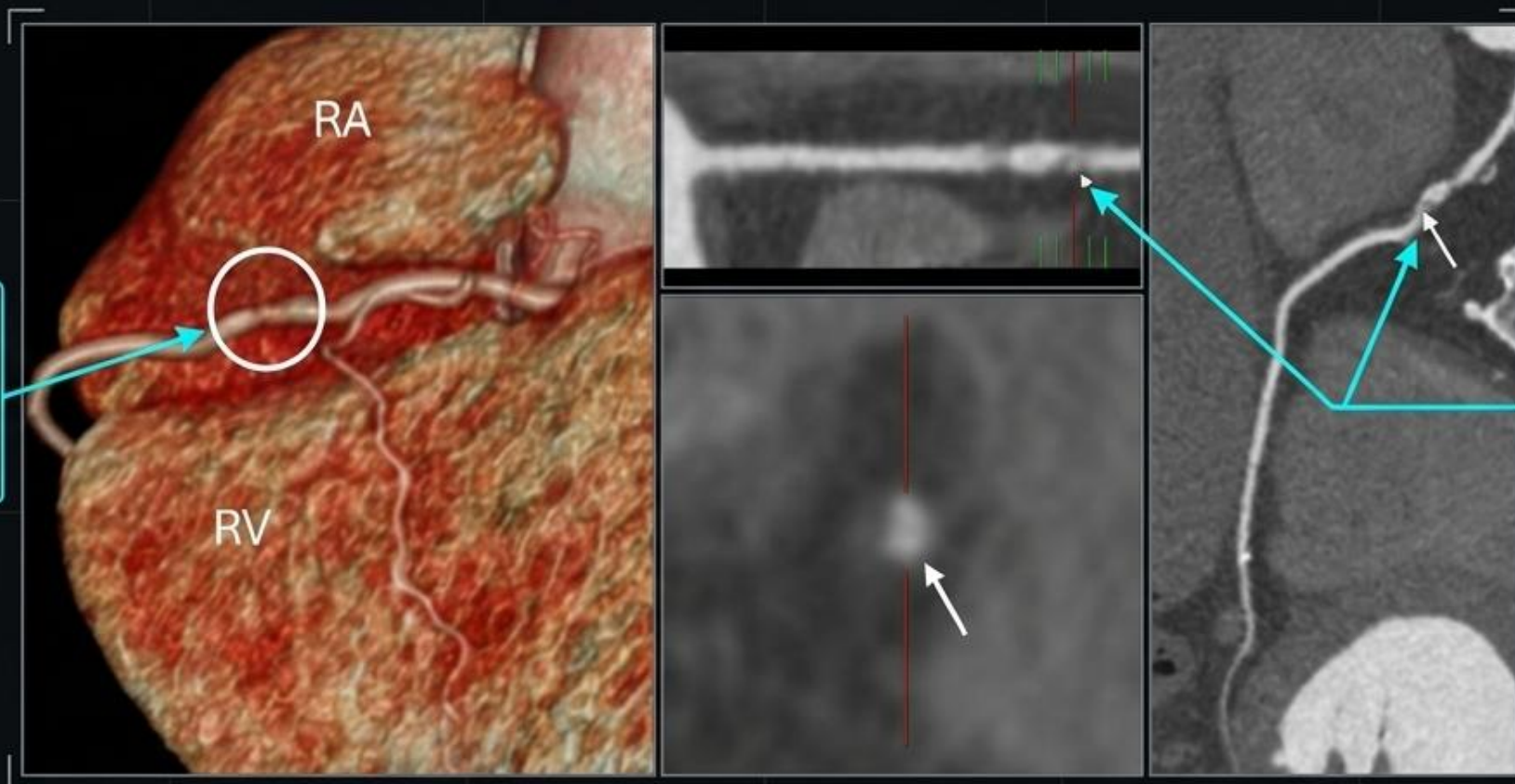
TC en TAVI

TC en VM

TC cierre de orejuela

# Diagnóstico Anatómico por CCTA

Sensibilidad >95% | Valor Predictivo Negativo >95%

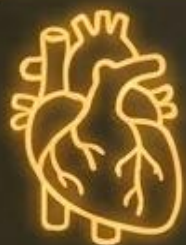

Estenosis severa (70%–95%) en la arteria coronaria derecha (RCA).

Calcificaciones puntuales en la placa, indicador de placa vulnerable.

Alternativa superior a la angiografía invasiva para pacientes con dolor torácico estable, minimizando complicaciones del procedimiento.

# El Cazador de Anomalías y Clasificador de Urgencias



## Anomalías Coronarias (CAA)

- Herramienta óptima para **reconstrucción 3D** de orígenes y trayectos anómalos.
- Prevención crítica de **muerte súbita** en atletas jóvenes (trayectos interarteriales).
- Detecta **puentes miocárdicos** en el 42.8% de los casos.

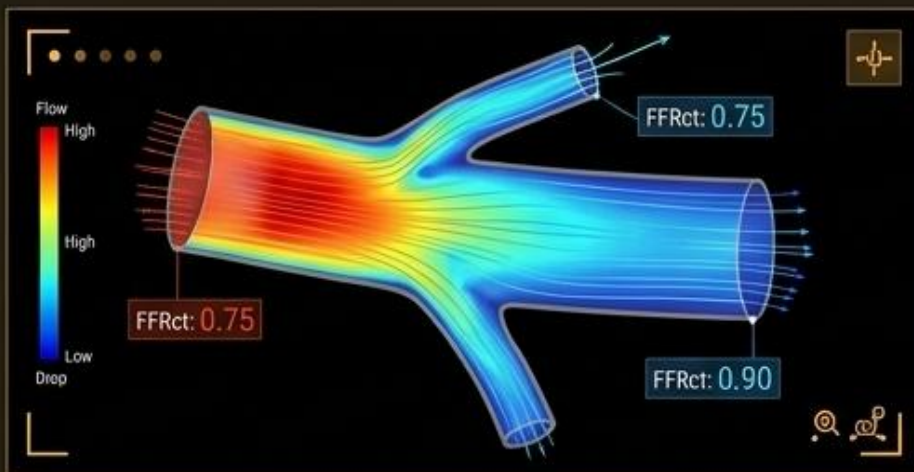

## Síndrome Coronario Agudo (ACS)

- Uso en **departamentos de urgencias** (Guías ESC 2023).
- Permite **descartar ACS** rápidamente en pacientes con ECG no diagnósticos y niveles de troponina ambiguos.
- Evita hospitalizaciones innecesarias gracias a su **alto valor predictivo negativo**.

# Fisiología Sin Intervención: FFRct y Perfusión

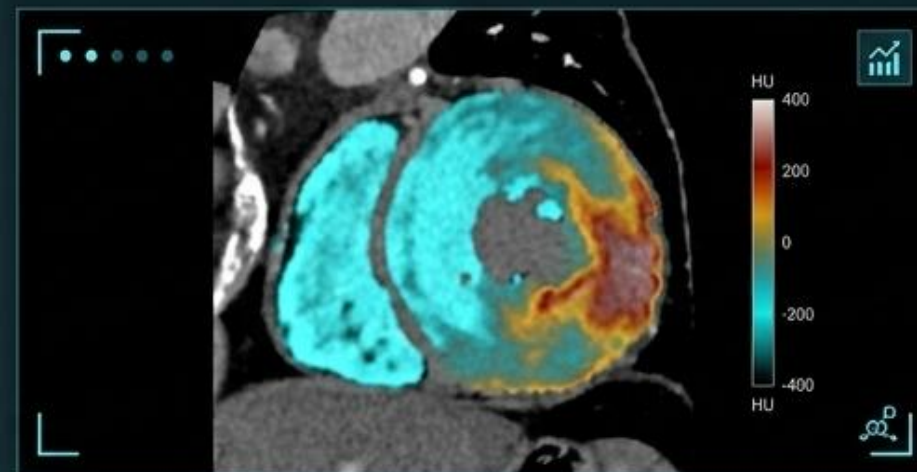
## FFRct (Flujo Fraccional)



**Mecanismo:** Dinámica de fluidos computacional sobre datos de CCTA. Cero radiación o medicación adicional.

**Impacto:** Resulta en un **14% más de revascularizaciones** precisas en angina estable frente a métodos tradicionales.

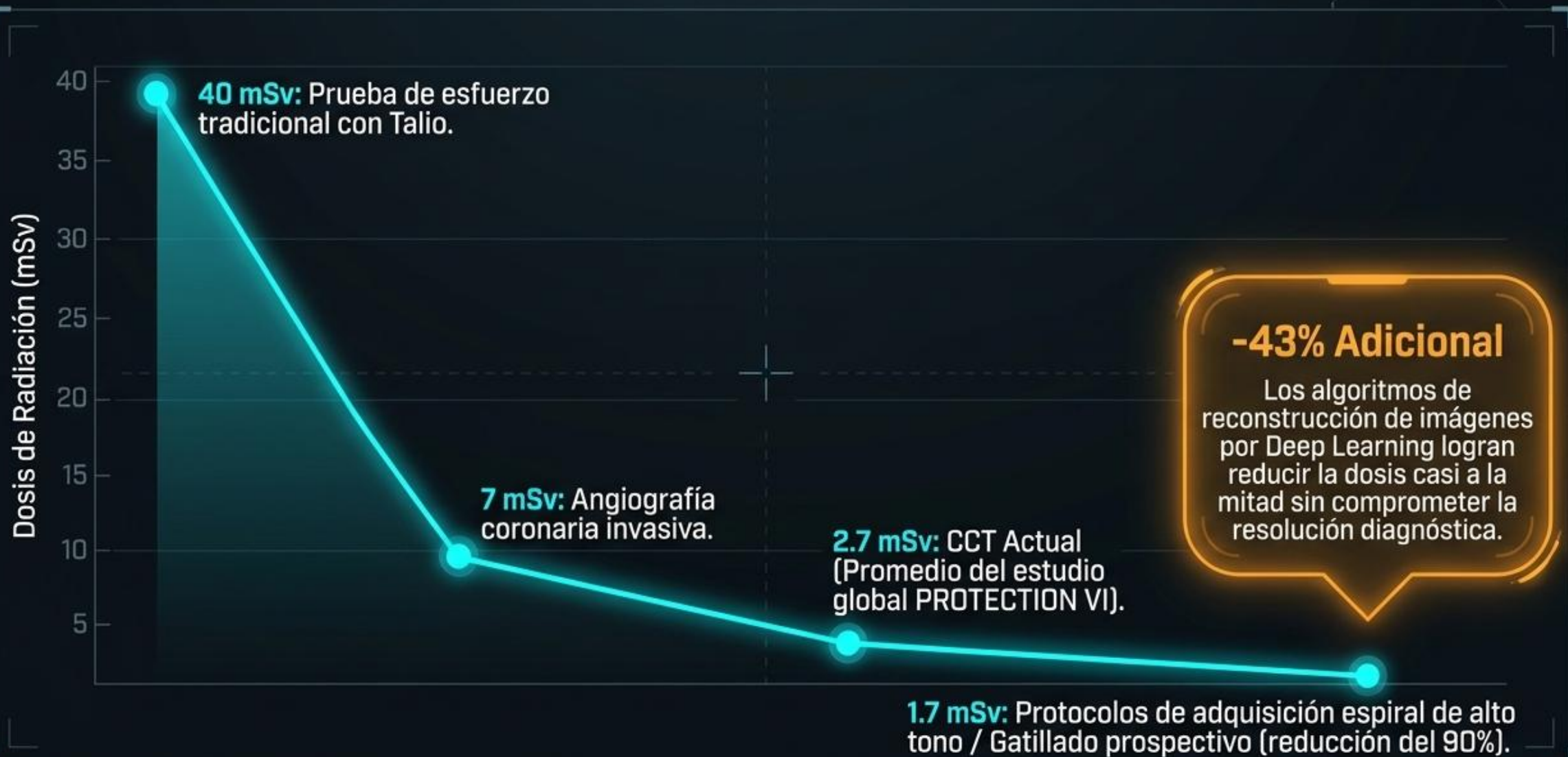
## CPCT (Perfusión Miocárdica)



**Mecanismo:** Evaluación dinámica de contraste. Escaneos tardíos (10 min) identifican viabilidad tisular y cicatrices.

**Eficacia:** **81% de sensibilidad** y **93% de especificidad**, superando el detalle anatómico del SPECT.

# La Batalla Ganada contra la Dosis de Radiación





**LIV Jornadas SOLACI**  
Ciudad de Panamá



Importancia actual de TC en cardiología

Generalidades TC en intervencionismo

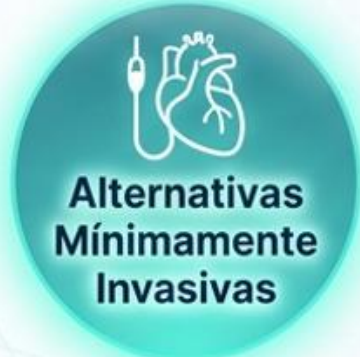TC en TAVI

TC en VM

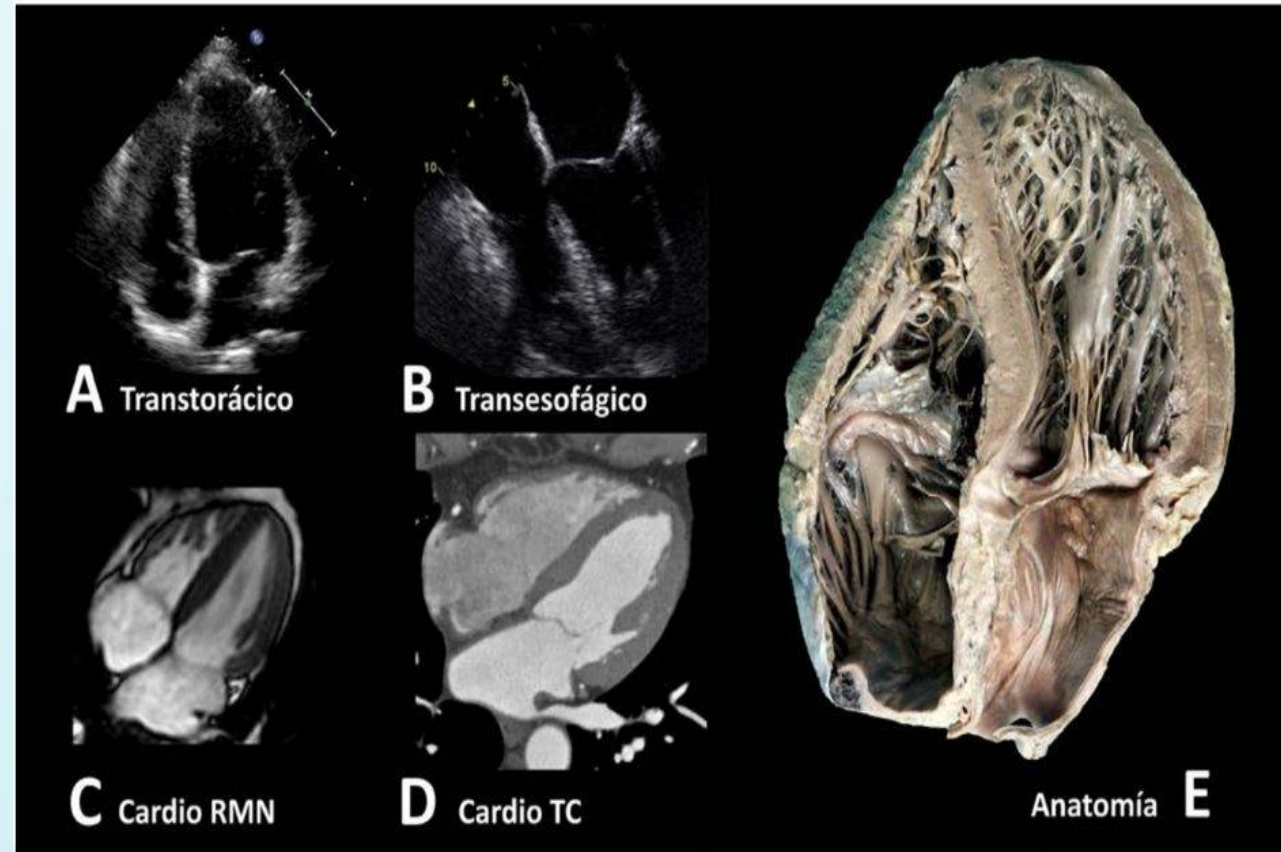
TC cierre de orejuela

# Intervencionismo estructural en cardiología

## El Cambio de Paradigma



Estándar actual para riesgo alto, intermedio y bajo



Avances terapéuticos que transforman el manejo de enfermedades cardiacas


Procedimientos como la TAVI, el cierre de orejuela y el MitraClip ofrecen opciones efectivas para pacientes con riesgo quirúrgico alto, cambiando el pronóstico y tratamiento de patologías graves.

# El papel de la imagen en todo el proceso



## Evaluación previa

La imagen cardiaca es clave para seleccionar los candidatos adecuados y planificar el procedimiento de forma precisa y segura.



## Guía intraprocedimiento







Las técnicas de imagen proporcionan soporte que facilita la intervención en tiempo real y optimiza el desarrollo del procedimiento.

## Control posterior

La imagen permite comprobar los resultados del procedimiento y detectar posibles complicaciones, cerrando el ciclo asistencial.

# La Revolución de las Intervenciones Estructurales

## Análisis Comparativo de Modalidades de Imagen

	Tomografía Computarizada (TC)	Ecocardiografía Transesofágica (ETE)	Resonancia Magnética (RM)
Fortalezas	 Excelente resolución 3D, mediciones reproducibles, superior para calcio y acceso periférico.	 Guía intraoperatoria en tiempo real, detección de trombos (Orejuela).	 Sin radiación, gold standard para volúmenes ventriculares y flujos.
Limitaciones	 Radiación, contraste yodado, artefactos por arritmias.	 Operador-dependiente, datos 3D limitados, semi-invasivo.	 Baja disponibilidad, adquisición larga, subóptimo para evaluar calcio.
Rol Clínico	El Estándar de Oro para planificación preprocedimental integral.		

# TC cardiaco: la técnica con mayor detalle anatómico

## Resolución espacial superior

El TC ofrece la mayor resolución espacial en imagen cardiaca, alcanzando 0.5 mm para representar estructuras pequeñas con gran detalle.

## Medición y planificación

Es una herramienta fundamental para medir estructuras cardiacas y planificar procedimientos de intervencionismo estructural.

## Valoración precisa de estructuras

Permite estudiar con precisión las coronarias, el miocardio y las válvulas, facilitando una valoración anatómica detallada.

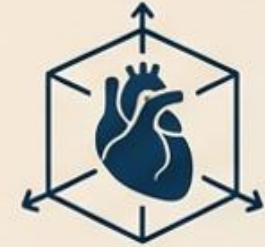## El Rol Crítico de la TC

1



**Alta Resolución Espacial:**  
Visualización detallada de calcificaciones.

2



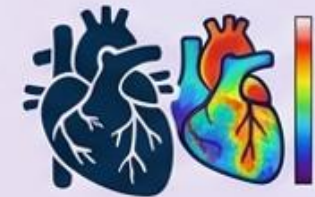**Evaluación Tridimensional (3D):** Comprensión volumétrica real.

3



**Rentabilidad y Disponibilidad:**  
Acceso rápido en entornos clínicos.

4



**Información Funcional:**  
Capacidades de flujo y perfusión.

# Fundamentos Técnicos y Protocolos de Adquisición

## Hardware Requerido



Cortes mínimos

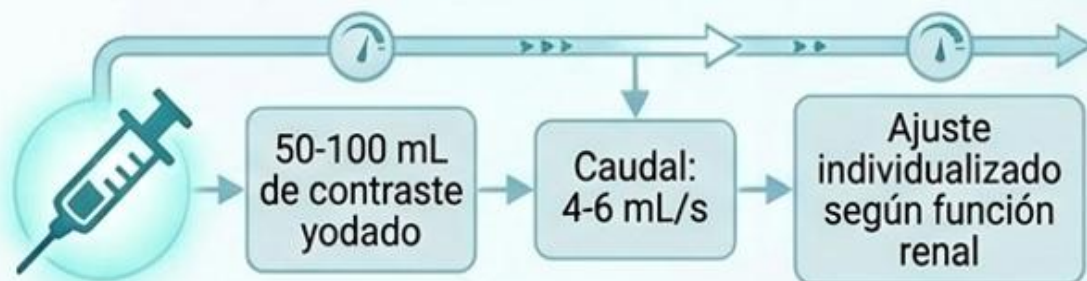


Grosor de corte

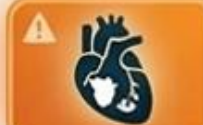## Preparación del Paciente

- Control de frecuencia cardíaca con  $\beta$ -bloqueadores (<80 lpm)  ON
- Nitratos sublinguales para coronarias
- Apneas breves para evitar artefactos

## Gestión de Contraste



## Limitaciones y Alertas



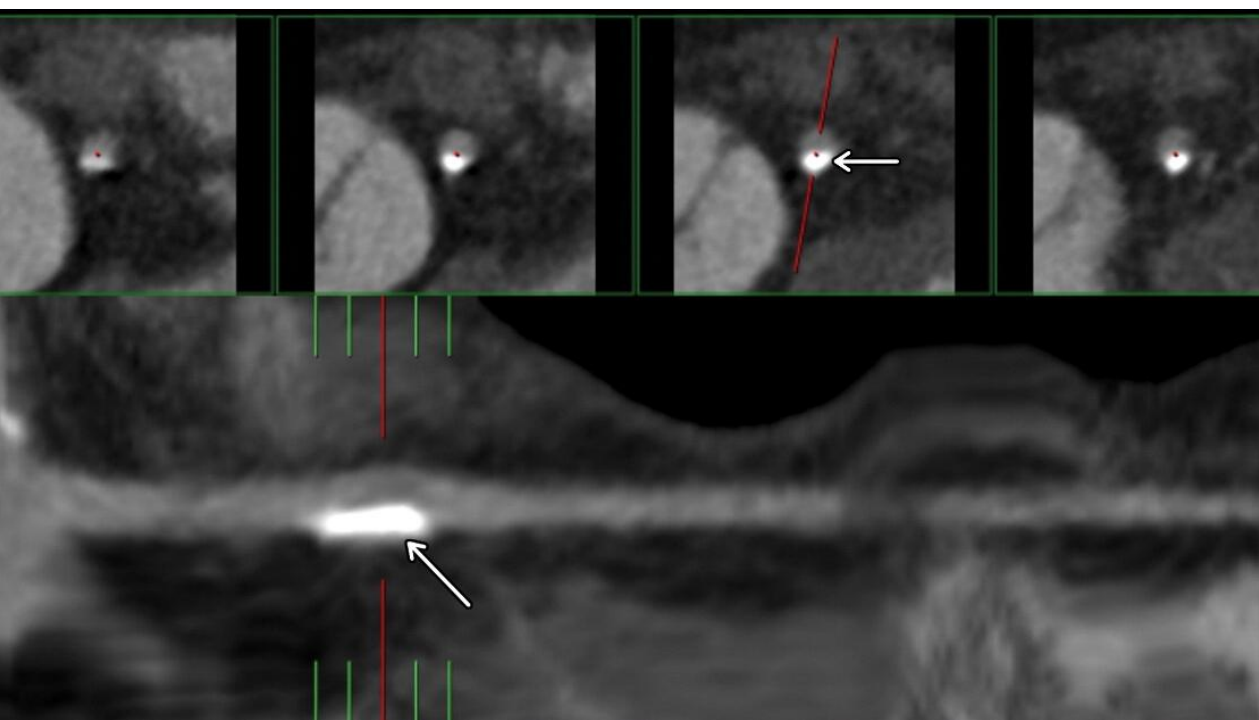
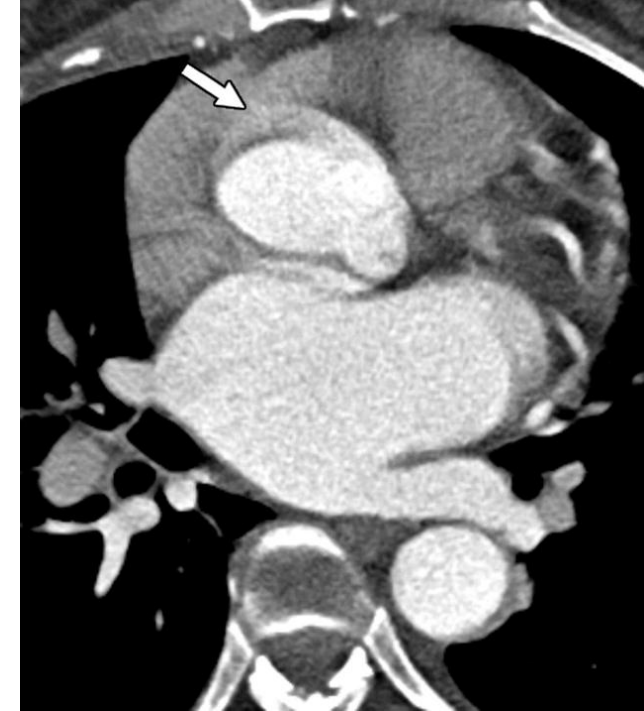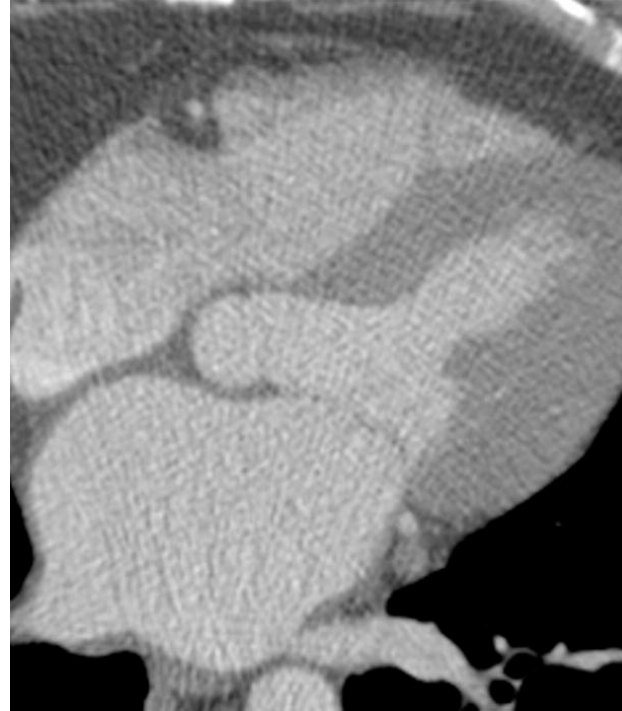
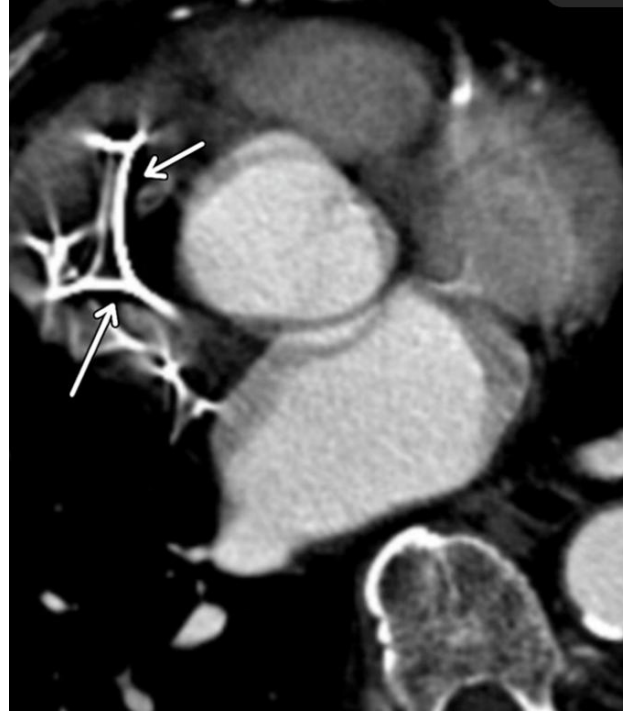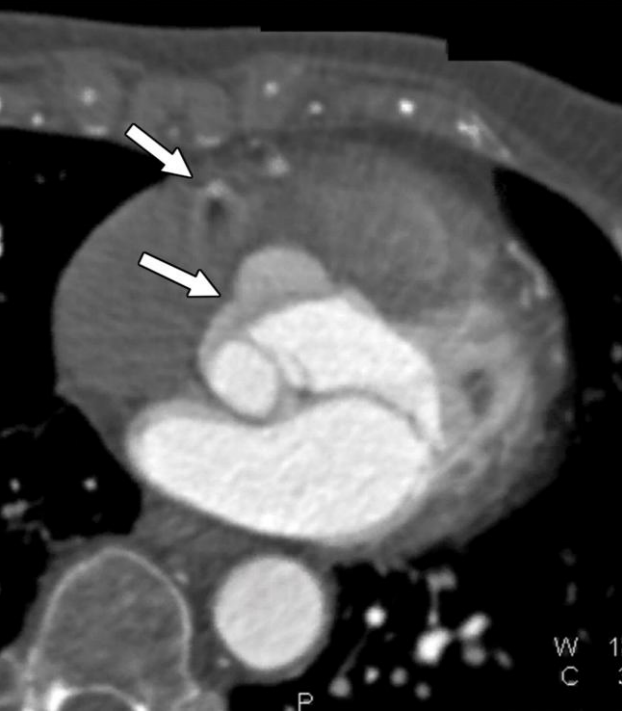Carga densa de calcio  
(Blooming artifacts)



Obesidad  
(Atenuación de fotones)

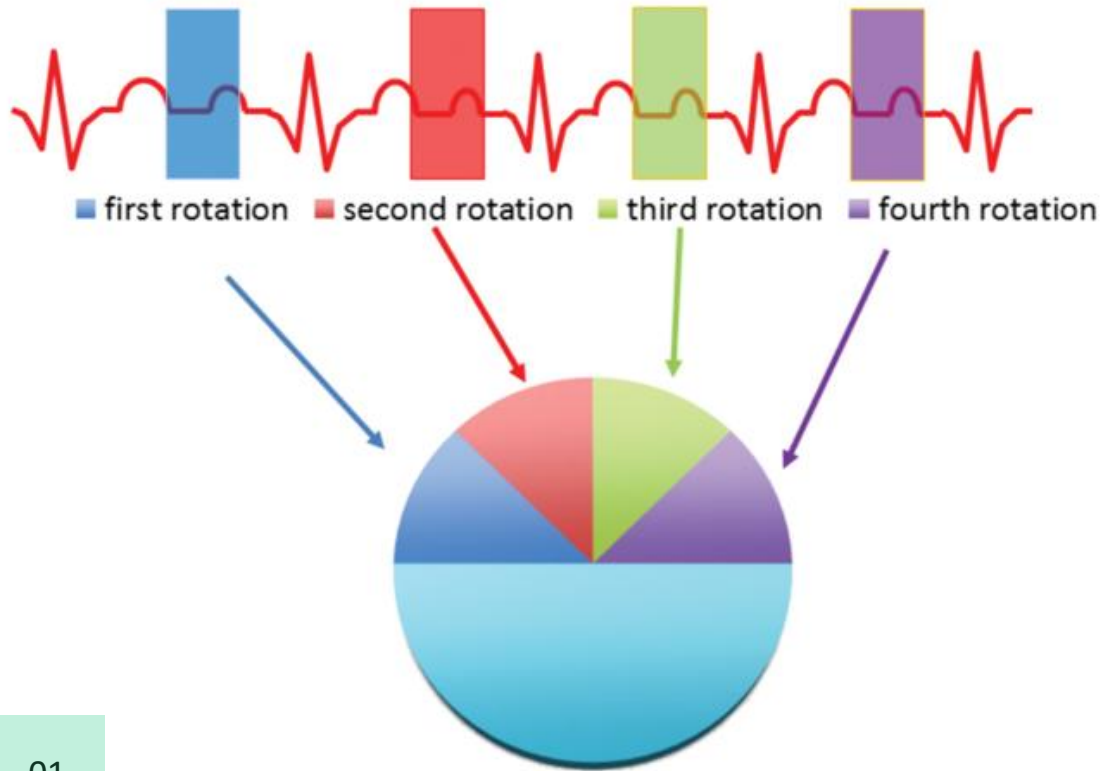


Fibrilación auricular  
(Artefactos de movimiento)



- Los estudios pueden no ser diagnósticos debido a artefactos provocados por movimiento del paciente, ritmo cardiaco irregular, mala apnea o inyección subóptima de contraste.
- Estas limitaciones afectan la calidad y la precisión de las imágenes obtenidas.

# Bases físicas del Cardio TC



01

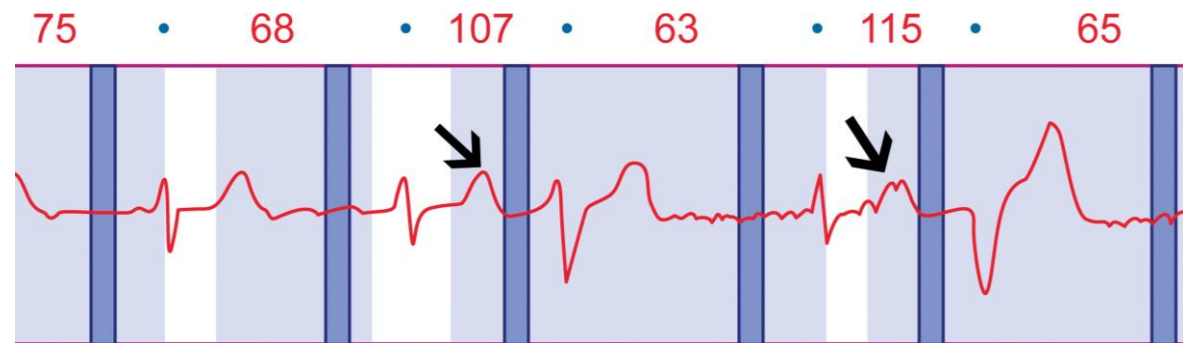
## Adquisición multidetector y bloques de imagen

El sistema de TC gira alrededor del paciente adquiriendo varios bloques de imágenes que cubren el volumen del corazón. Cada bloque consiste en múltiples cortes finos que permiten reconstruir imágenes detalladas.

02

Sincronización con el ECG y requisitos para evitar artefactos artefactos

La adquisición sincronizada con el ECG captura las imágenes en el imágenes en el mismo punto del ciclo cardiaco. La colaboración del paciente con apnea y un ritmo cardiaco estable es clave para obtener imágenes nítidas.





**LIV Jornadas SOLACI**  
Ciudad de Panamá



Importancia actual de TC en cardiología

Generalidades TC en intervencionismo

TC en TAVI

TC en VM

TC cierre de orejuela

# Aplicaciones principales en intervenciones estructurales

1

## Intervención TAVI

Planificación del acceso vascular, evaluación del anillo aórtico y riesgo de complicaciones coronarias.

2

## Intervenciones mitrales y tricuspídeas

Cuantificación de dimensiones anulares, anulares, evaluación de calcificación y predicción del riesgo de obstrucción del del tracto de salida.

3

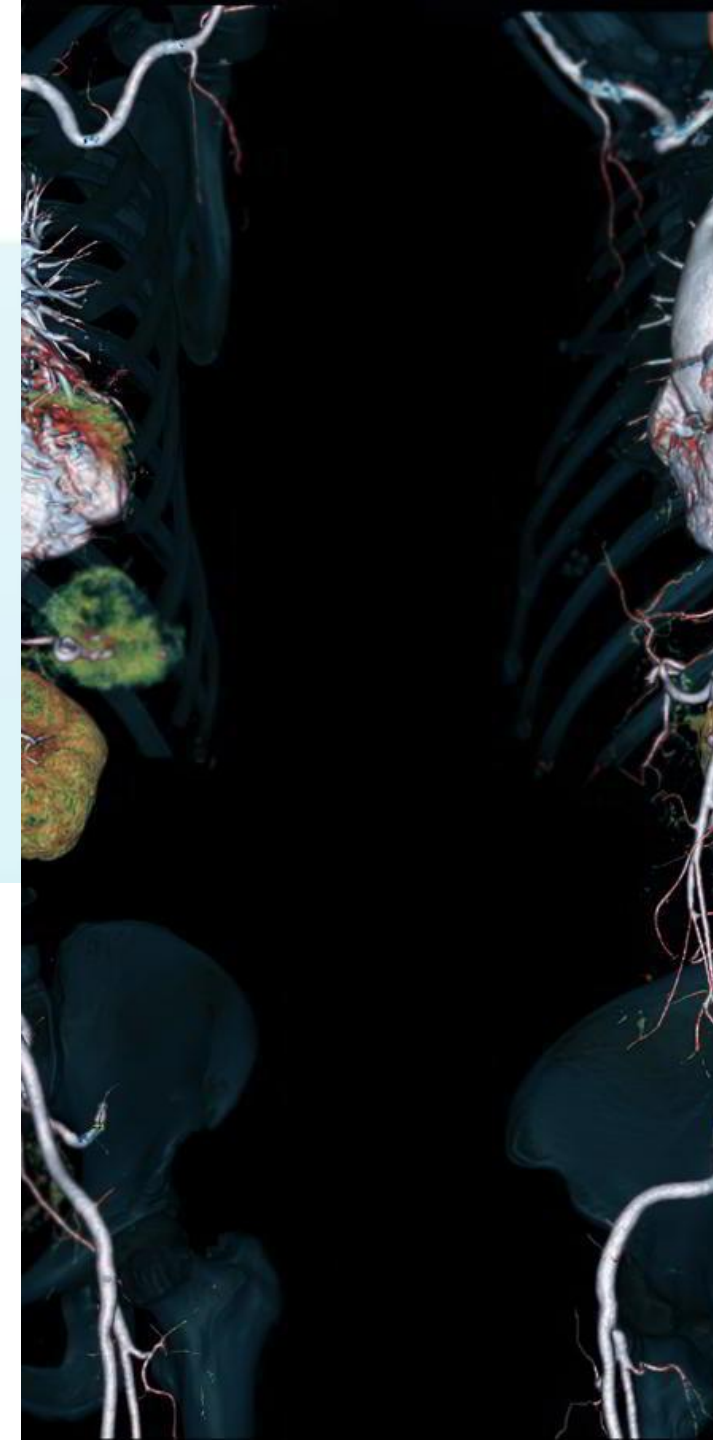## Oclusión de orejuela izquierda

Medición precisa de ostium y zona de aterrizaje para una adecuada selección y colocación del dispositivo.

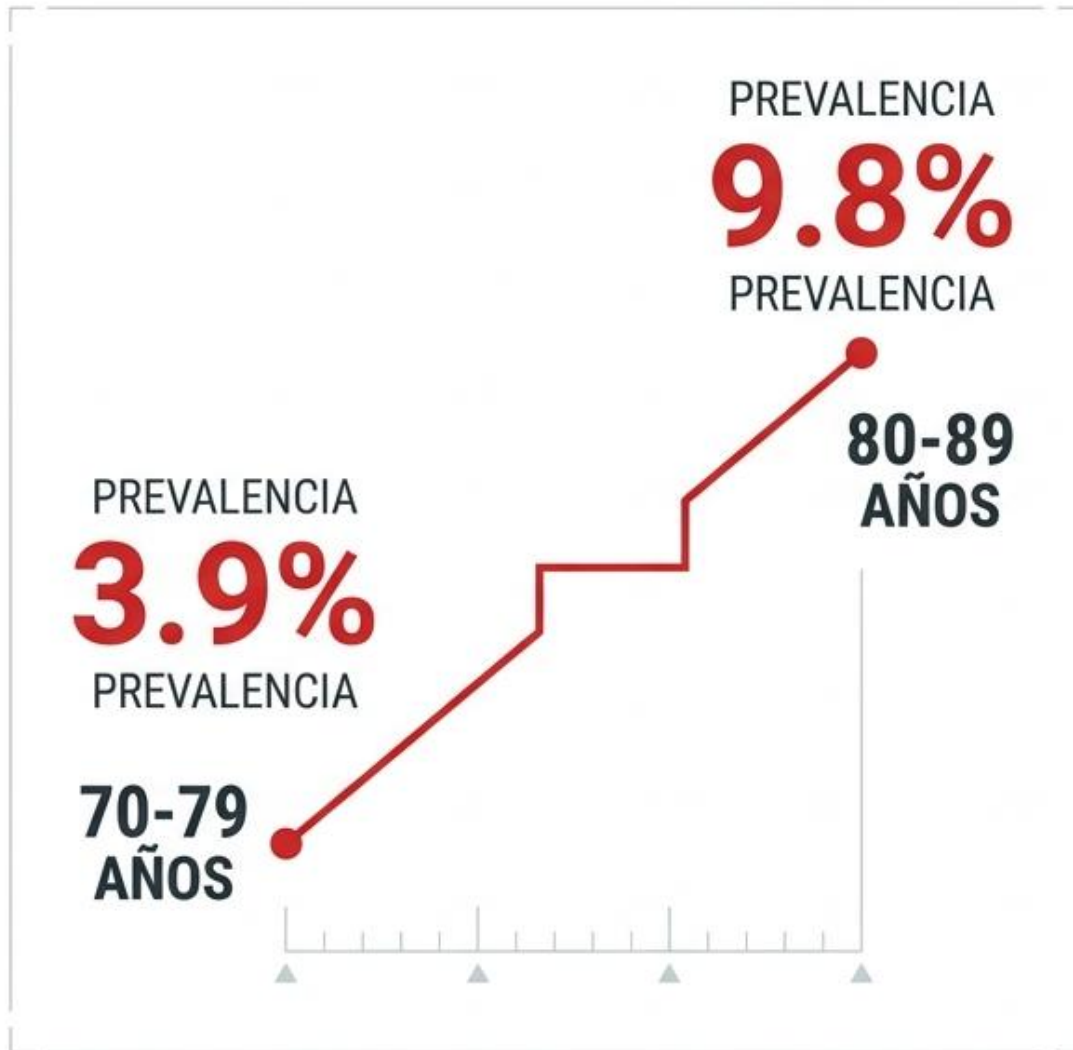4

## Cierre de defectos septales

Medición completa de defectos septales, septales, caracterización anatómica y planificación para cierre de fugas paravalvulares e intervenciones pulmonares. pulmonares.



# El Desafío Epidemiológico y la Evolución Terapéutica



## SAVR (Reemplazo Quirúrgico)

- Históricamente la primera opción.
- Excelente durabilidad, baja tasa periprocedimiento.
- **Limitante: Riesgo quirúrgico alto en pacientes añosos.**

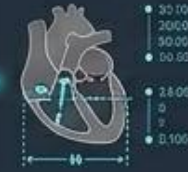
## TAVI (Implante Transcatéter)

2002: INOPERABLES → RIESGO INTERMEDIO → ACTUALIDAD: APROBADO PARA BAJO RIESGO

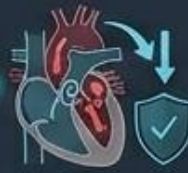Expansión lograda gracias a la reducción de complicaciones y perfil de introductores.

# Planificación Pre-Procedimiento: El Cambio de Paradigma

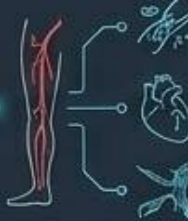La Tomografía Computarizada Multidetector (TC) de 64 detectores ha desplazado a la Ecocardiografía Transesofágica (ETE) como el Gold Standard para la planificación.



**Precisión Geométrica:**  
Medición exacta del diámetro efectivo del anillo valvular.



**Reducción de Fugas:**  
La selección de tamaño basada en TC ha demostrado disminuir drásticamente las fugas paravalvulares (FPV).



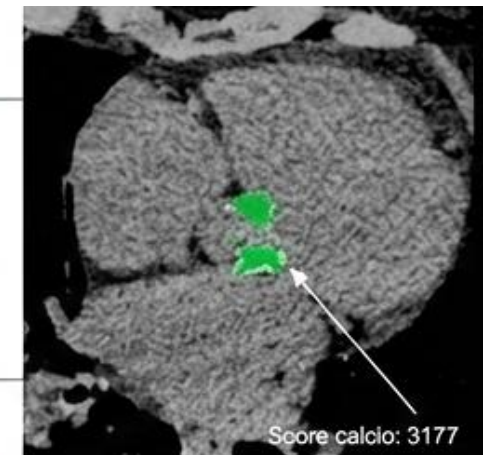
**Valoración Integral:**  
Permite evaluar en un solo estudio accesos vasculares, calcio, ostia coronaria y proyecciones fluoroscópicas óptimas.



SYSTEM STATUS:  
OPTIMAL FLOW

RIE K ASS6SSMENT:  
REDUEED

# Protocolo TC (Fase 1): Cuantificación del Calcio



Umbral Varones



Umbral Mujeres

## Contexto:

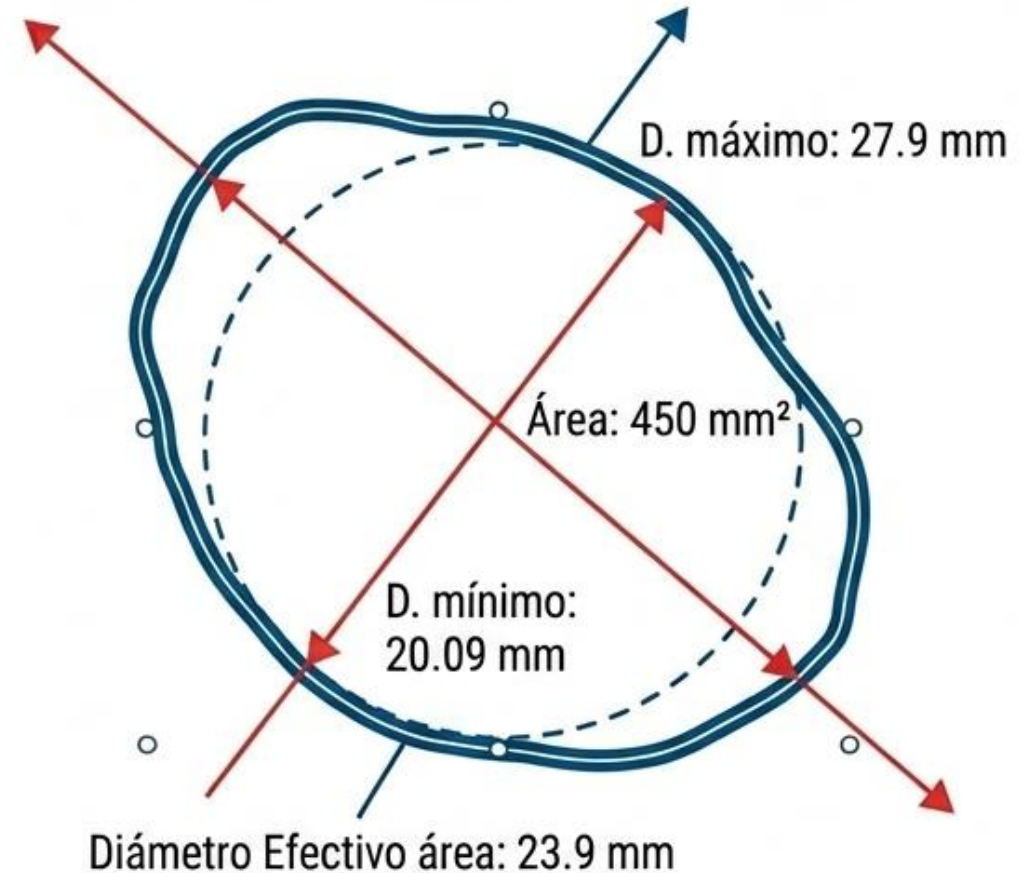
Adquisición sincronizada sin contraste. Crucial para confirmar EAO severa en casos clínicos dudosos (Ej. EAO de bajo flujo-bajo gradiente con FEVI conservada).

# Medición del Anillo Aórtico (El Dato Crítico)

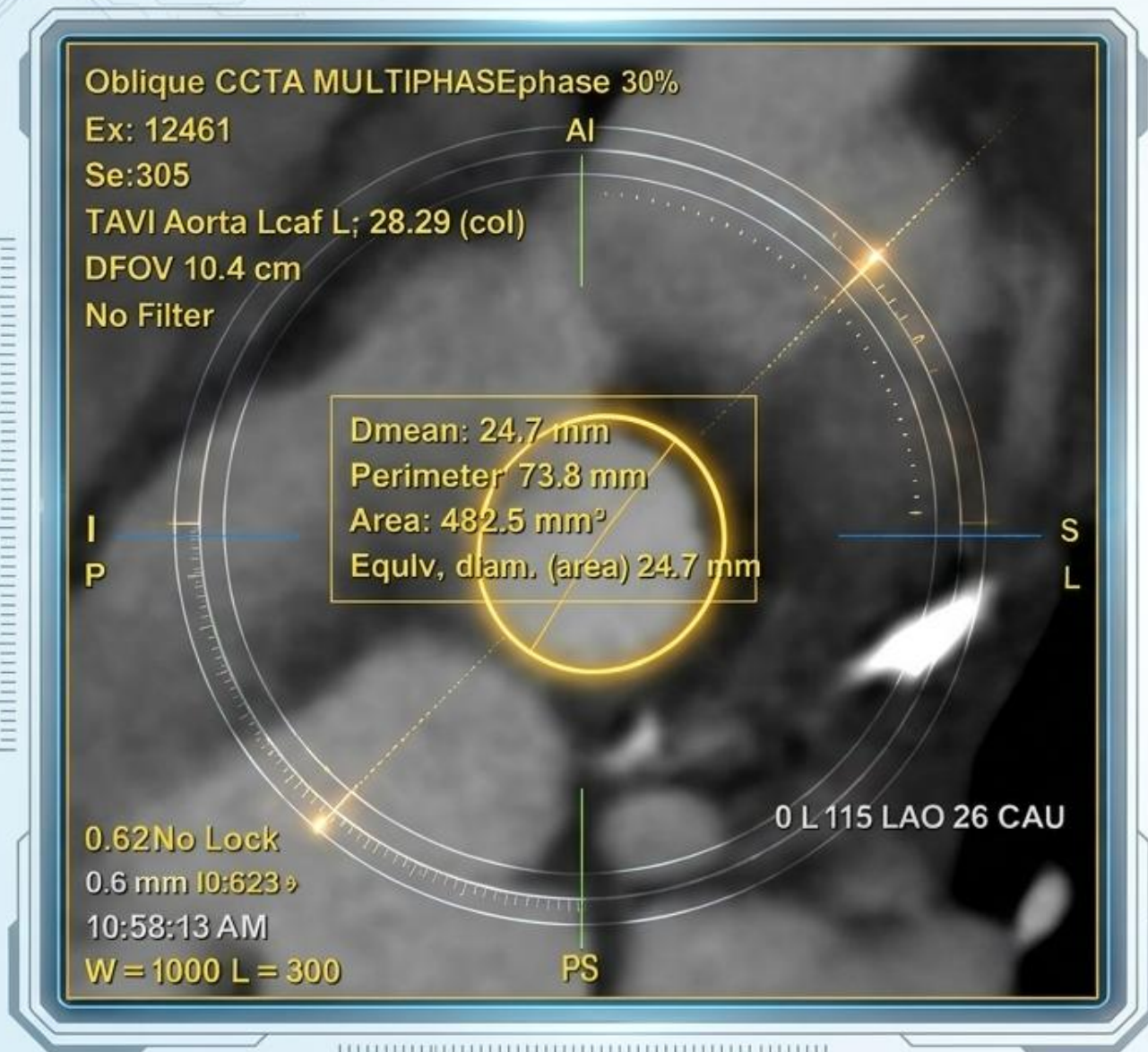
$$D = 2 \times \sqrt{\text{Área} / \pi}$$

Diámetro Efectivo derivado del Área

- El **Parámetro Definitorio**: Para prótesis balón-expandibles, el tamaño NO se elige por diámetro mayor/menor aislado, sino por el Diámetro Efectivo.
- **La Regla de Oro temporal**: La medición DEBE realizarse en **sístole**. (Presenta su mayor tamaño y menor esfericidad).



# Módulo TAVI: Dimensionamiento del Anillo Virtual



## 1 El Concepto del Anillo Virtual

Definido conectando los puntos de bisagra basales de las cúspides valvulares en sístole (20-40% del ciclo).

2

Safe Zone

Under-sizing

- Fuga PVL
- Migración



Over-sizing

- Ruptura Anular

## Estrategia de Oversizing

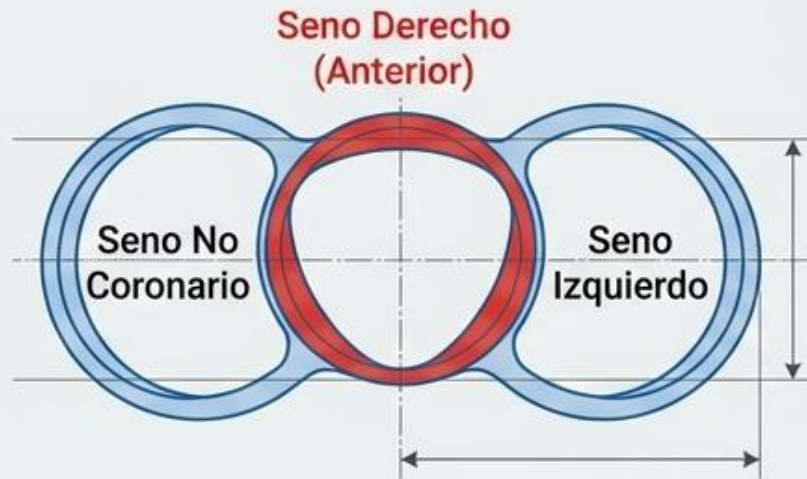
Sobredimensionamiento mandatorio: 5-15%.  
Under-sizing genera fuga paravalvular (PVL) y migración.  
Over-sizing causa ruptura anular.

3

## Evaluación del Calcio en LVOT

Nódulos calcificados voluminosos en el tracto de salida aumentan el riesgo de ruptura, especialmente con válvulas expandibles por balón.

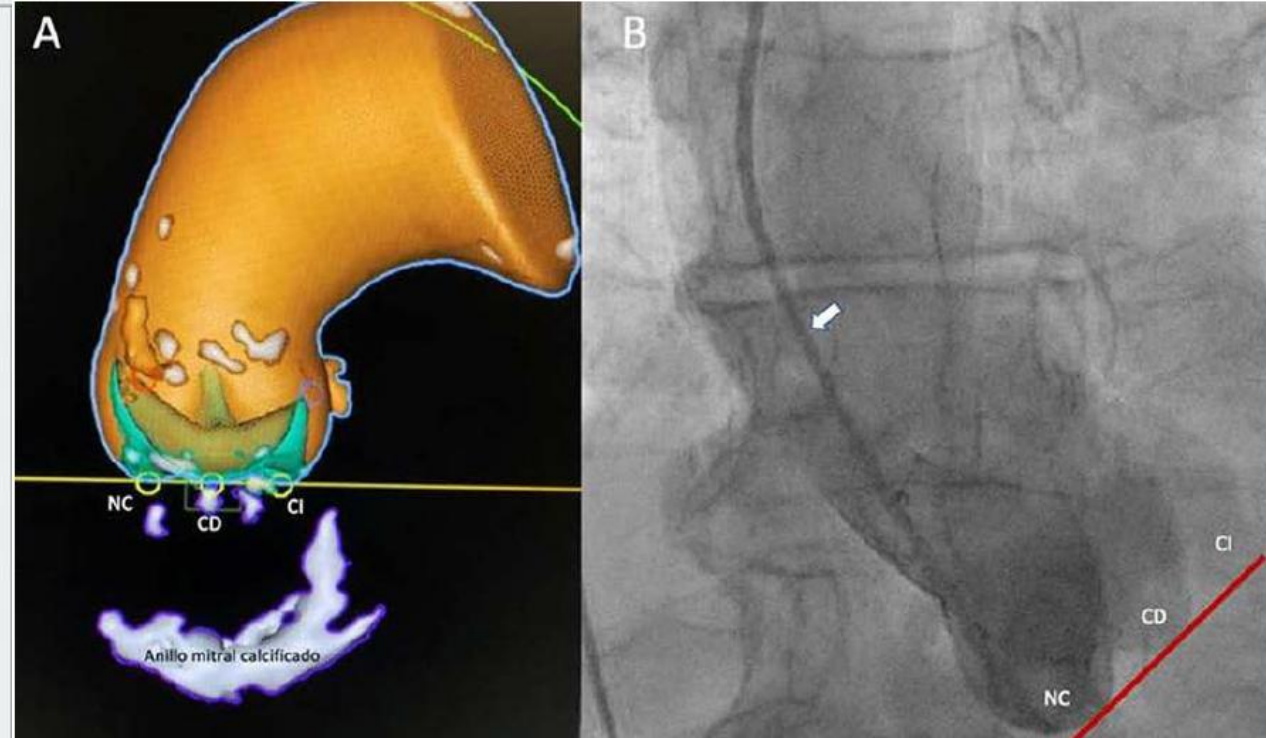
# 1 Proyección Coplanar



Alineación de los tres senos basándose en la TC previa o mediante catéter pigtail en el nadir del seno no coronario.

## Regla de Oro

El nadir del seno derecho se sitúa en posición anterior.



La TC permite identificar una proyección angiográfica óptima para el implante de la TAVI que es trasladable a la sala de hemodinámica, siempre que se coloque al paciente en la misma posición que durante la adquisición, reduciendo de este modo la dosis de radiación, contraste y duración del procedimiento intervencionista.

# Módulo TAVI: Anatomía de la Raíz Aórtica y Riesgo Coronario

## Unión Sinotubular (STJ)

Debe exceder el tamaño del dispositivo en  $\geq 2$  mm.

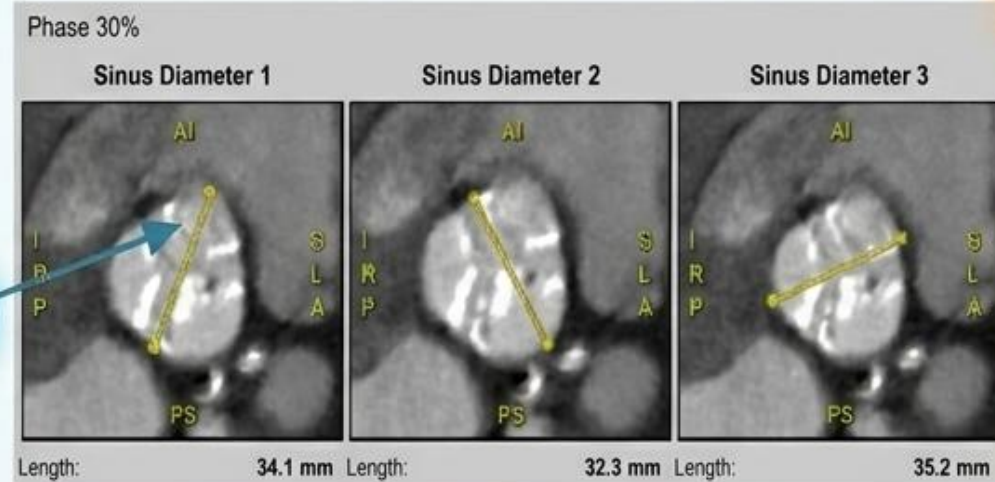
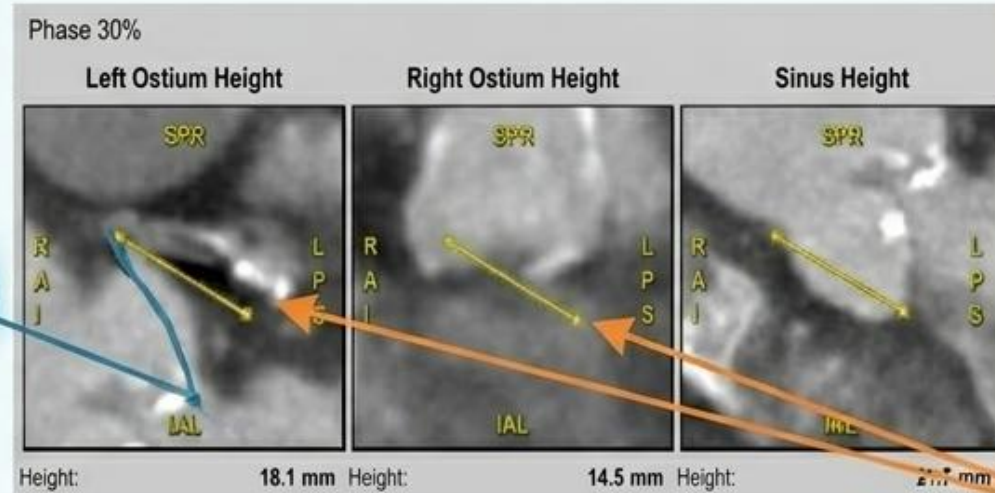
Un STJ estrecho compromete la expansión hemodinámica y el sellado.



## Senos de Valsalva

Ancho ideal:  $>30-34$  mm.

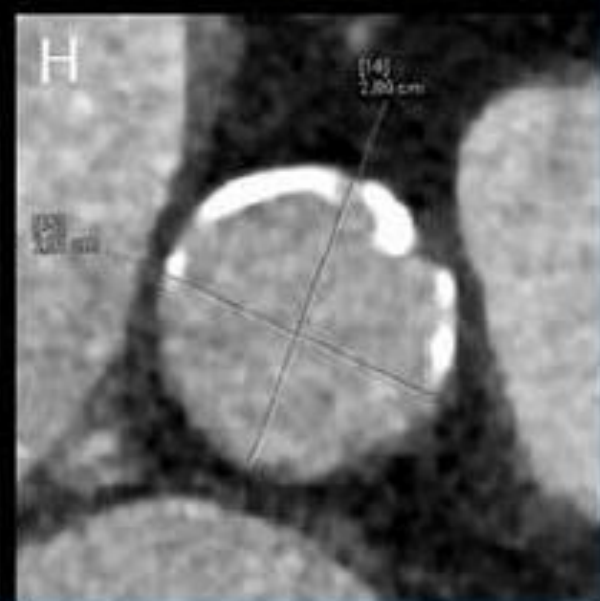
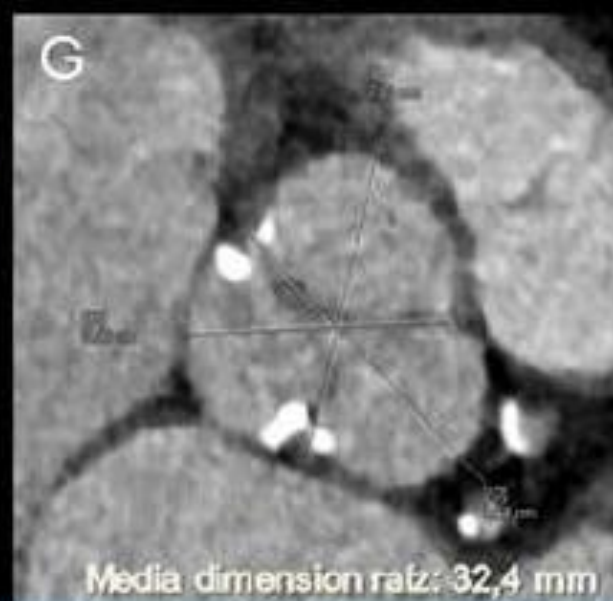
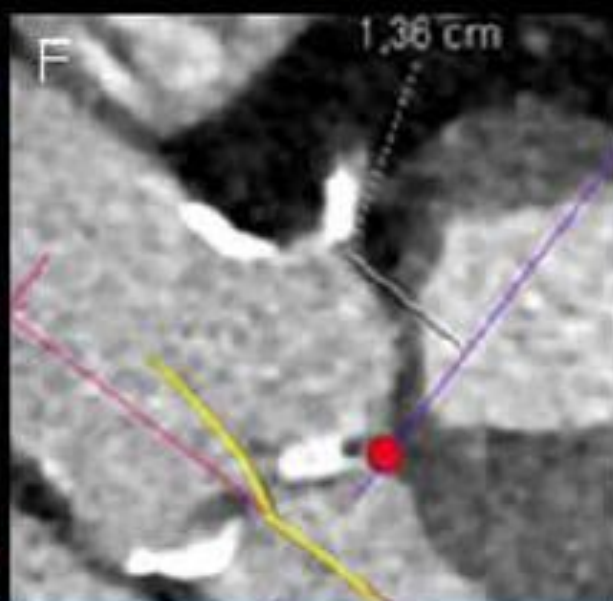
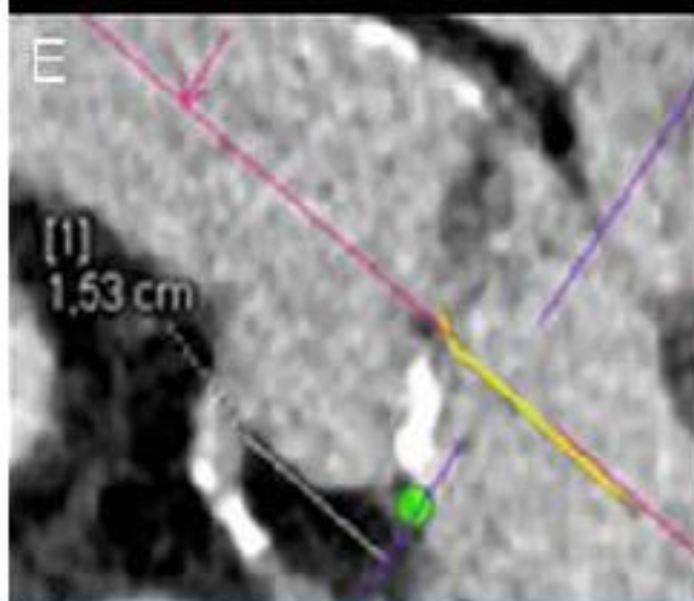
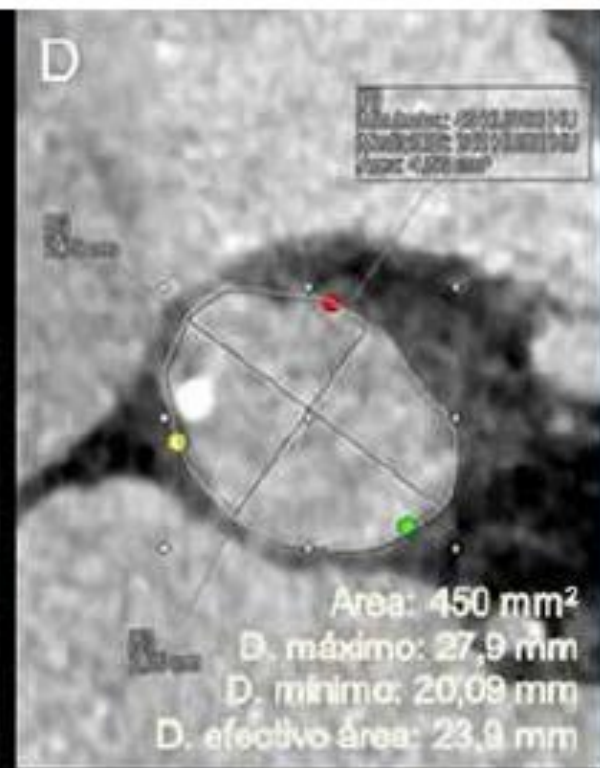
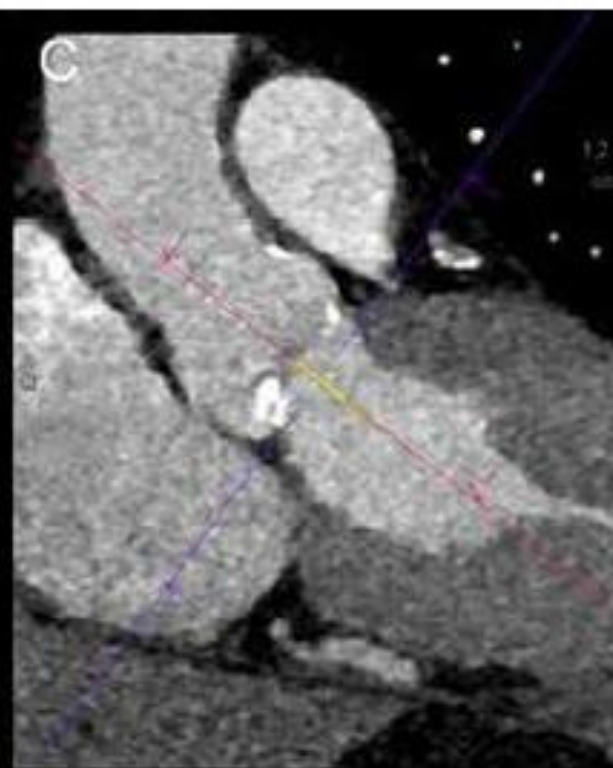
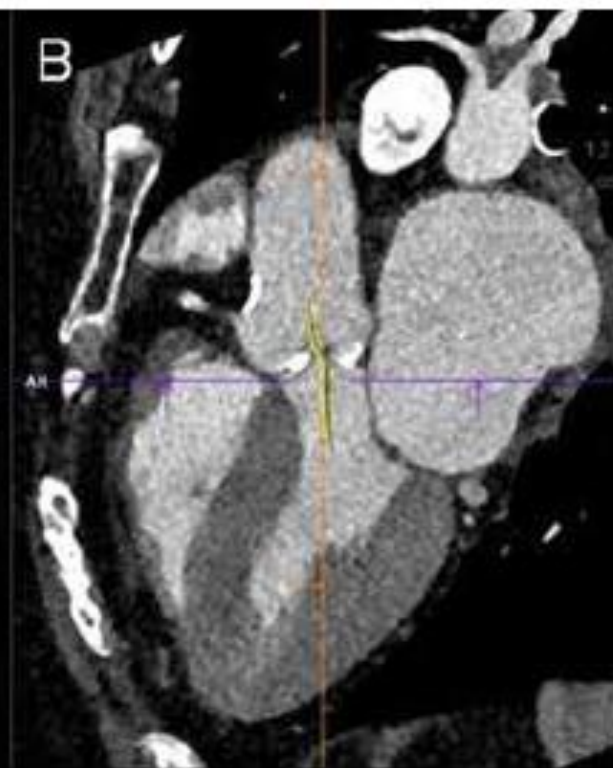
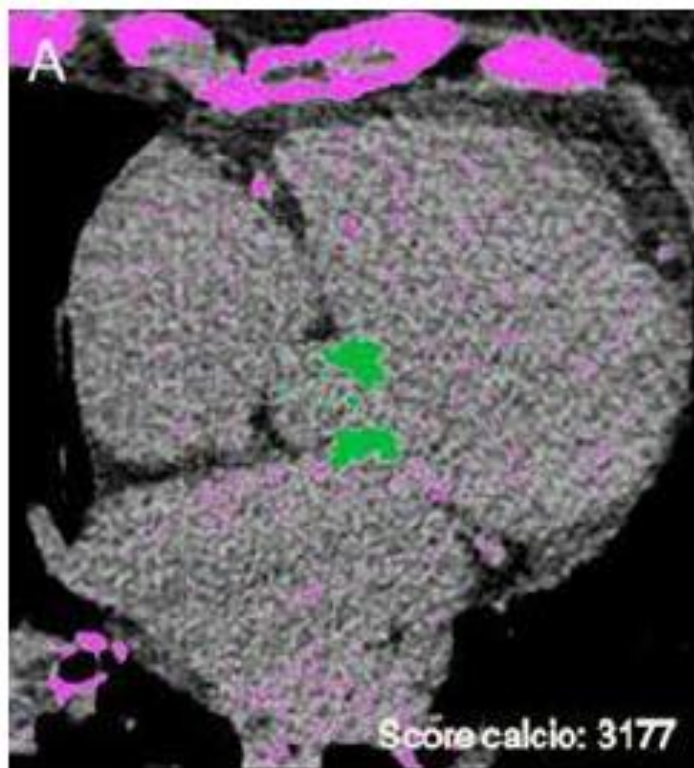
Un ancho  $<30$  mm aumenta drásticamente el riesgo de secuestro coronario.



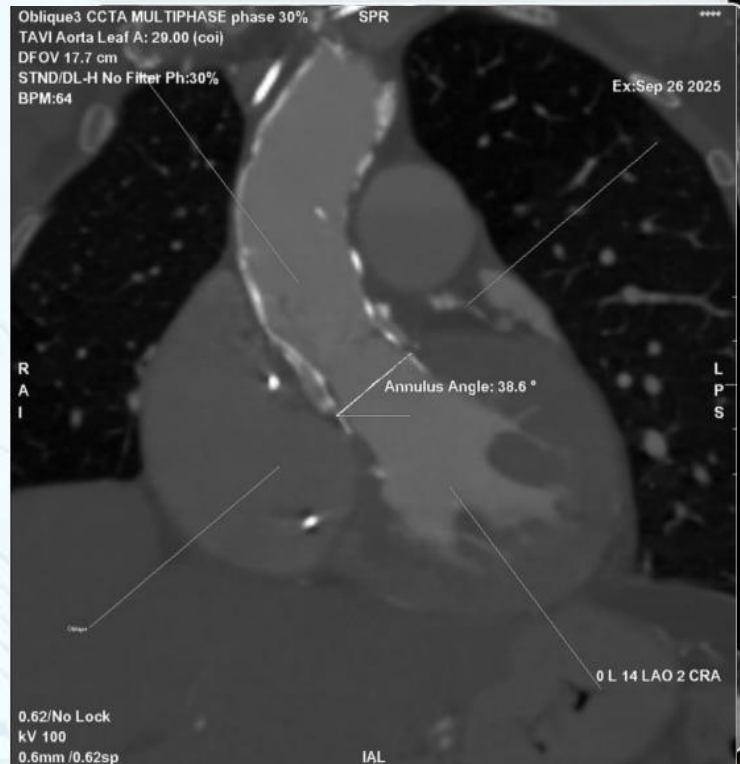
## Ostia Coronaria (Warning Tracker)

- **Altura Crítica:**  $<12$  mm indica Alto Riesgo de **obstrucción obstrucción** (isquemia aguda).
- Medición realizada en **sístole** (30% del intervalo R-R).

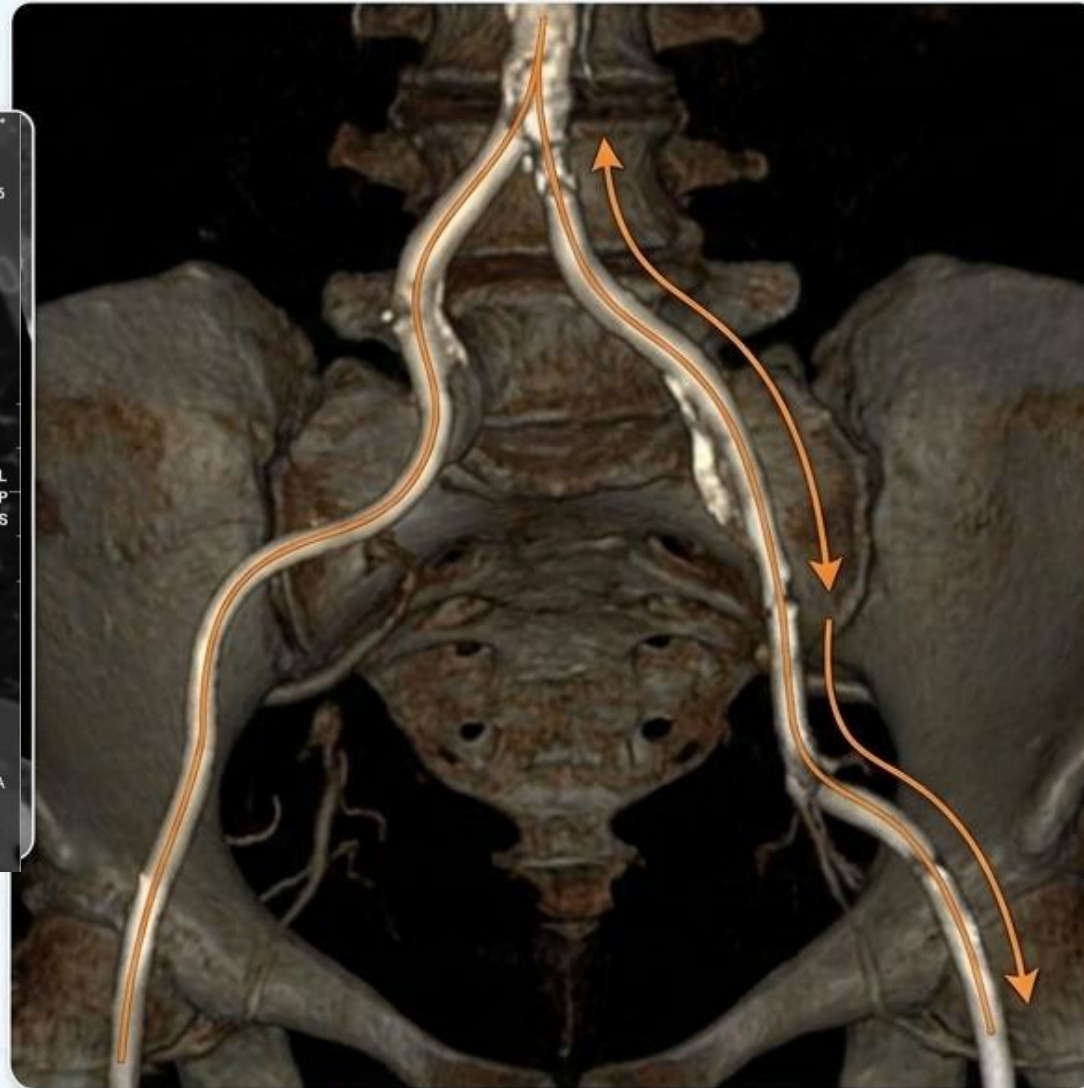




# Módulo TAVI: Planificación de Accesos Periféricos



**Angulación Aórtica: 38.6°**  
( >60° complica el paso de la válvula)



**Diámetro Luminal Mínimo**

**$\geq 5.5$  mm**

Requerido para sistemas de 14-16F.

**Tortuosidad**

**>2 curvas  
severas (>90°)**

Riesgo alto de fallo de acceso.

**Calcificación**

**$\geq 270^\circ$  de arco**

Eleva riesgo de disección o  
ruptura circunferencial.

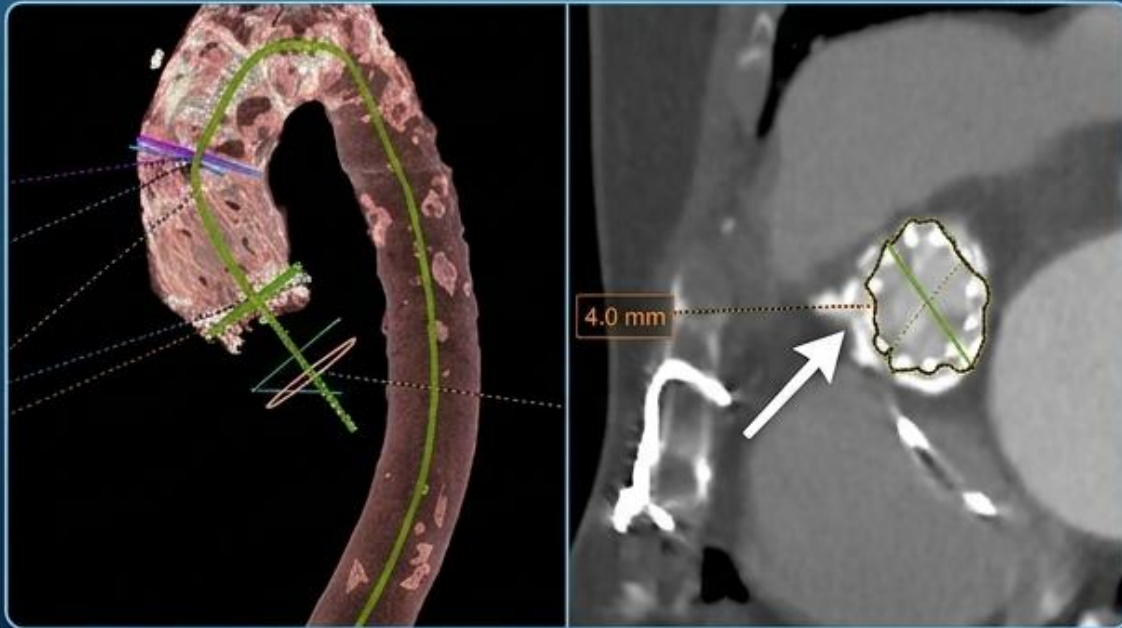# Predictores de complicaciones basados en TC -TAVI

CT finding	Practical definition/measurement	Associated risk
Heavy annular or LVOT calcification	>20% annular circumference calcified or large nodules (>4–5 mm)	PVL, annular rupture, device under-expansion
Extremely large annulus	Area >680–700 mm <sup>2</sup> or perimeter >32 mm	PLV, device migration or embolization
Extremely small annulus	Area <400 mm <sup>2</sup> or perimeter <23 mm	PPM, subclinical valve thrombosis
Bicuspid valve with calcified raphe	Fused raphe with >3–4 mm thickness or severe, noncompliant calcification	Under-expansion, PVL, device migration
Narrow sinus of Valsalva	<30 mm (ideally >30–34 mm for safety)	Coronary obstruction, especially if cusp length > coronary height)
Sinotubular junction	Should exceed device size by ≥2 mm	Influences valve expansion and sealing
Low coronary ostial height	<12 mm (high risk), 12–14 mm (borderline)	Coronary obstruction, acute ischaemia
Iliofemoral artery minimal luminal diameter	≥5.5 mm for low-profile (14–16F) systems	Vascular injury, dissection, perforation
Severe iliofemoral tortuosity	>2 severe bends (>90°) or kinking with calcification	Access failure, vascular complications
Circumferential iliofemoral calcification	≥270° arc of calcification on axial images	Vessel rupture, dissection
Extensive aortic arch atheroma	Mobile/ulcerated plaque >4 mm thickness	Embolic stroke
Horizontal aorta	Aortic angulation >60° relative to annulus	Delivery difficulty, longer procedural time

LVOT left ventricular outflow tract; PPM patient prosthesis mismatch

# Módulo TAVI: Casos Complejos (Valve-in-Value) y Vigilancia

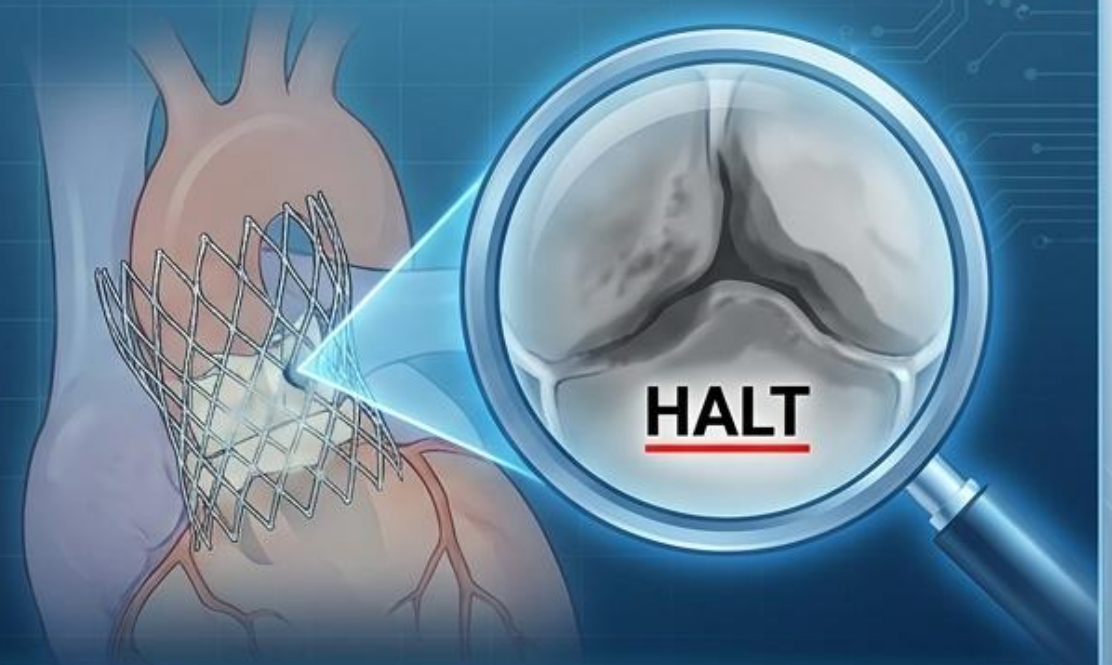
## Planificación Valve-in-Value (ViV)



**Distancia VTC Crítica:  $\leq 4$  mm**

Indica alto riesgo de oclusión coronaria.  
Requiere laceración intencional (BASILICA)  
o alternativa quirúrgica.

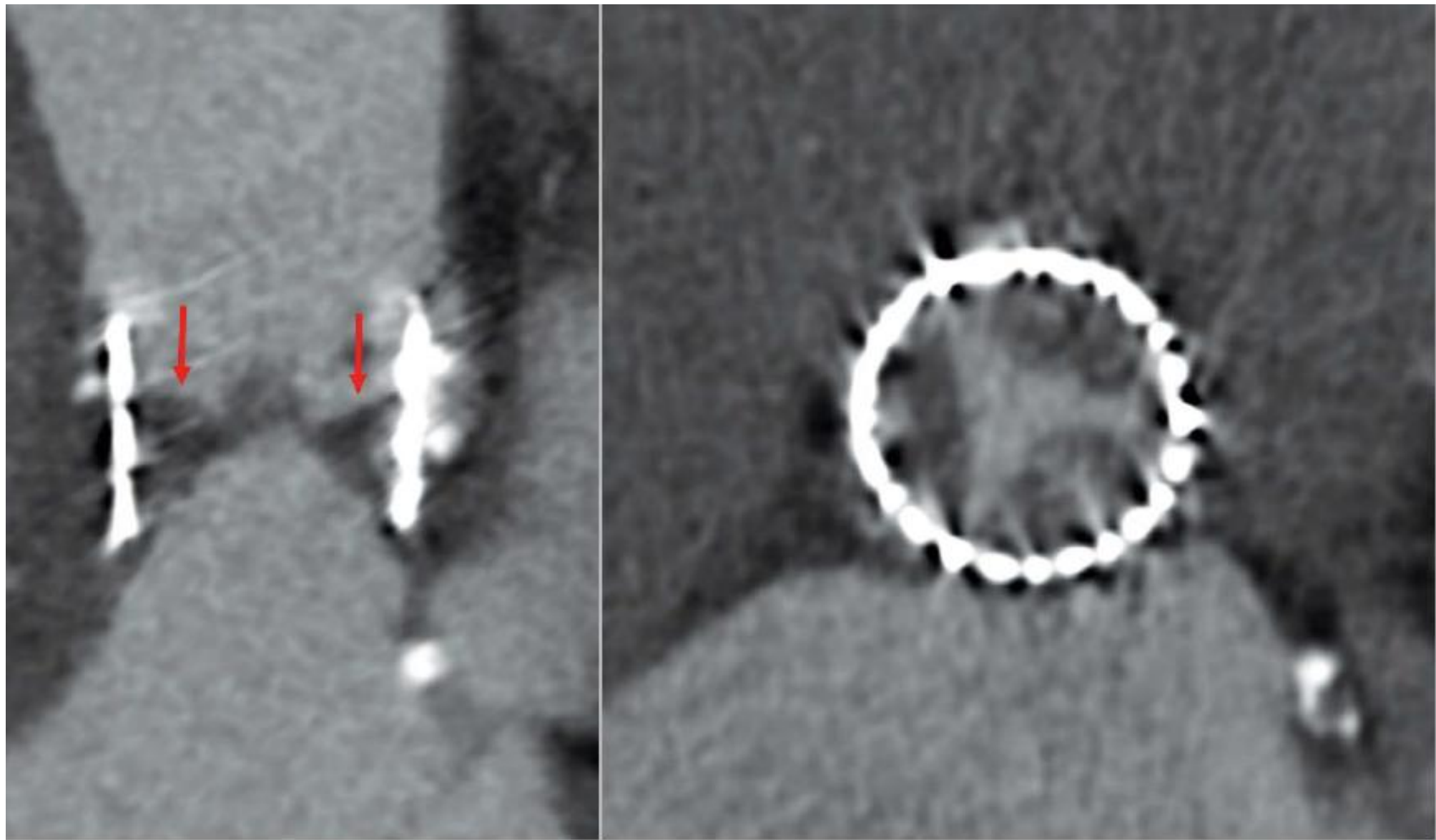
## Vigilancia Post-TAVI



El estándar de oro para evaluar expansión  
y permeabilidad coronaria.


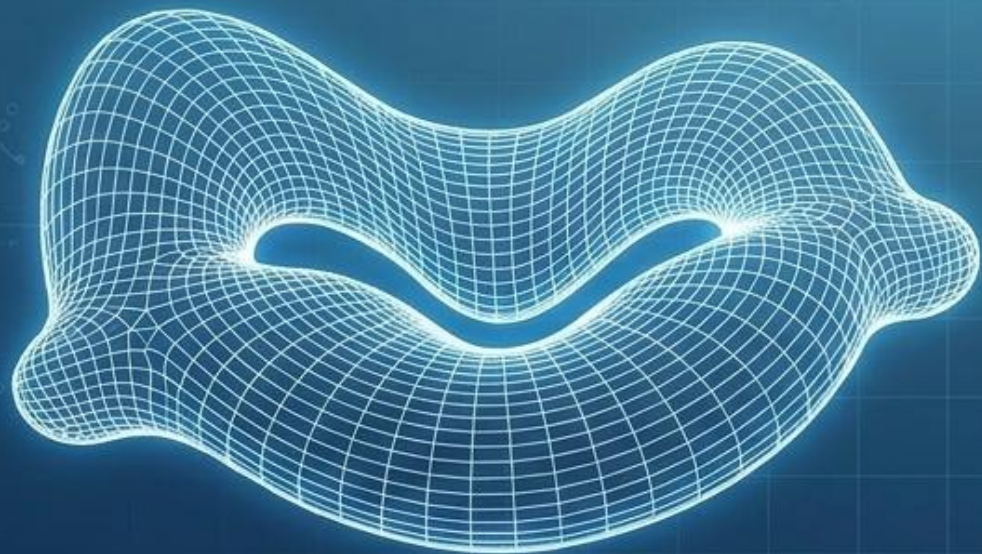


**Detección Crítica:** Engrosamiento hipoatenuado de  
las valvas (**HALT**), principal indicador de trombosis  
subclínica, invisible en ecocardiografía.



Trombosis de la valva tres meses después de un procedimiento TAVR, con un engrosamiento valvular hipotenuado severo (HALT; flechas rojas) visualizado como un engrosamiento hipodenso del lado aórtico de la válvula. La vista axial (imagen izquierda) demuestra un compromiso de los tres velos.

# Módulo Mitral: Reemplazo Transcatéter (TMVR)



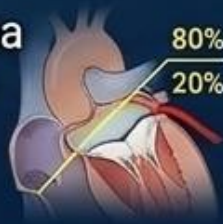D-Shape

## El Anillo Mitral (D-Shape)

- Geometría asimétrica en forma de silla de montar. Se proyecta en TC como un Anillo en D en meso-tele diástole, excluyendo el cuerno anterior para evitar sobredimensionar la zona de anclaje.

## Zona de Aterrizaje

- Utiliza la arteria circunfleja como hito anatómico principal.
- Típicamente requiere una compensación espacial del 80% ventricular y 20% auricular.

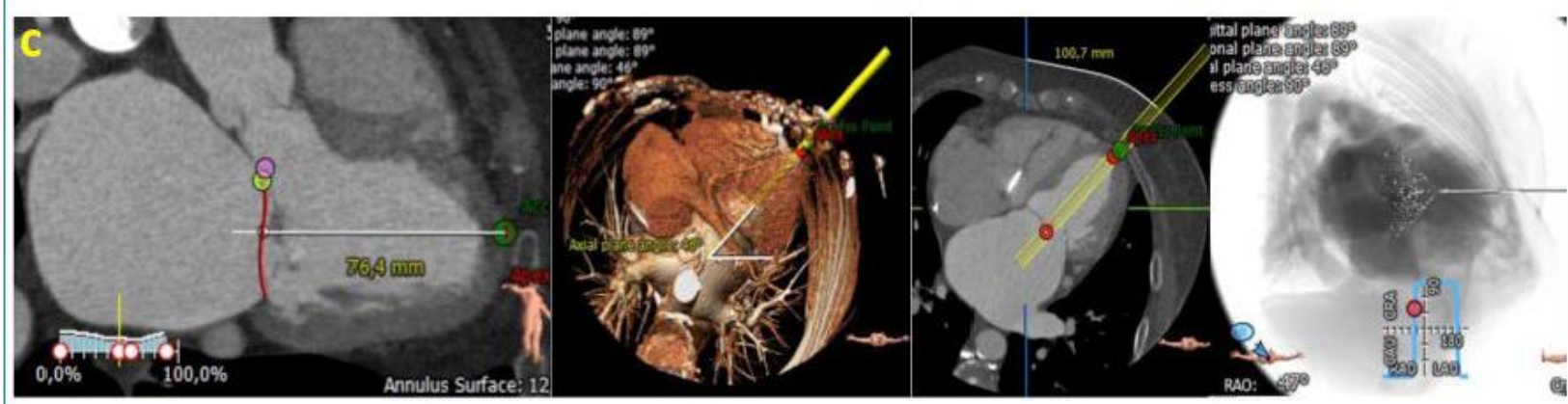
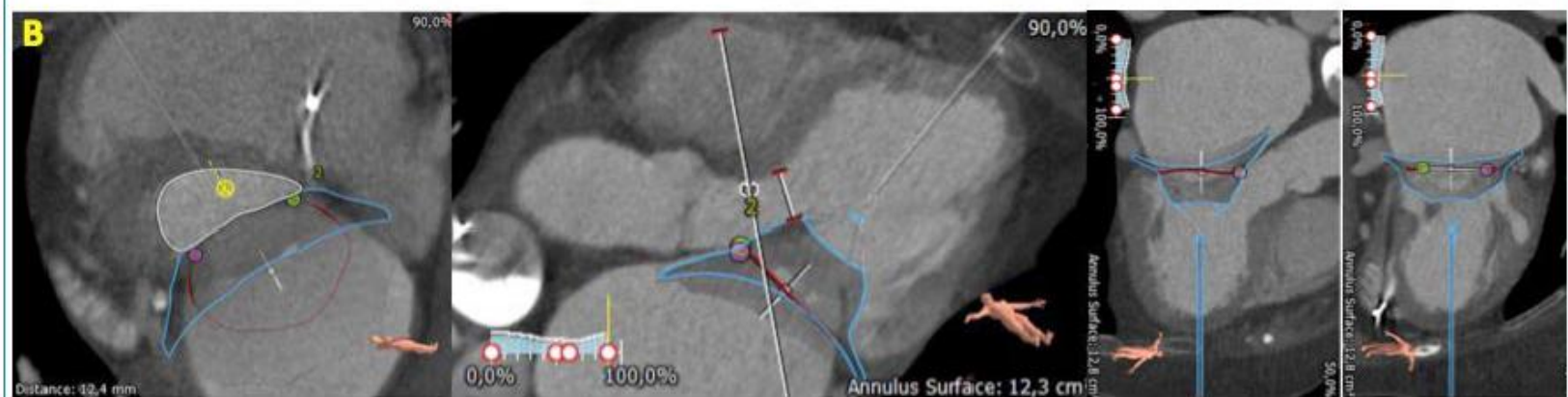
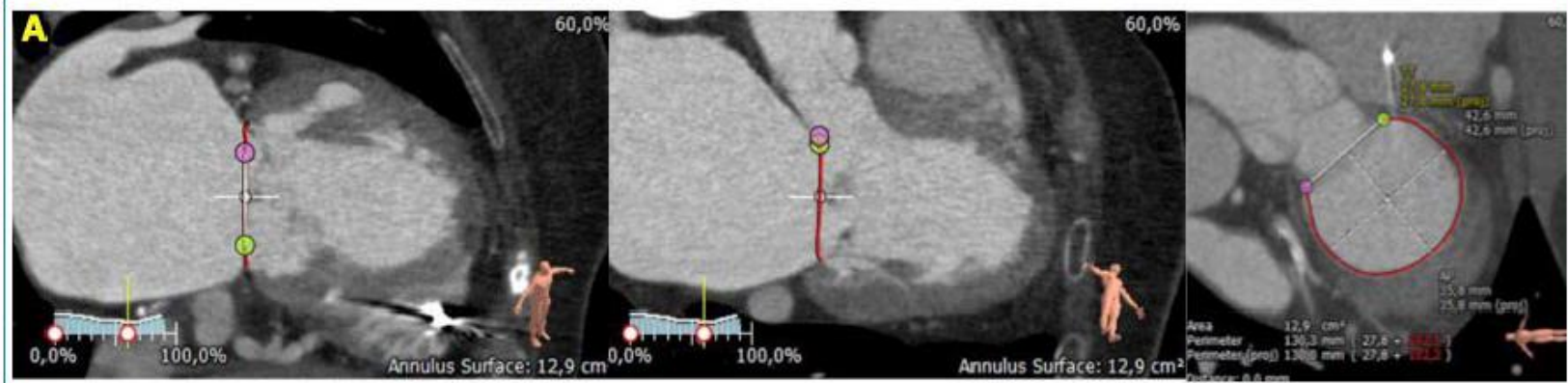


## Predicción del Neo-LVOT

- La obstrucción del tracto de salida es la complicación más grave.



**Umbral de Riesgo:** Área proyectada  $<200 \text{ mm}^2$ .



**•Evaluación Anatómica (Anillo y Calcio):**

- Mide las dimensiones exactas del anillo mitral para elegir el tamaño de la prótesis.
- Analiza la distribución del calcio para prevenir un sellado o anclaje inadecuado.

**•Estimación del Nuevo TSVI (Tracto de Salida):**

- Paso imprescindible para evitar la obstrucción post-implante.
- Se calcula según la anatomía del paciente (septo y velo anterior) y la válvula a utilizar.

**•Alerta de alto riesgo: Área sistólica estimada  $\leq 170$  mm<sup>2</sup>.**

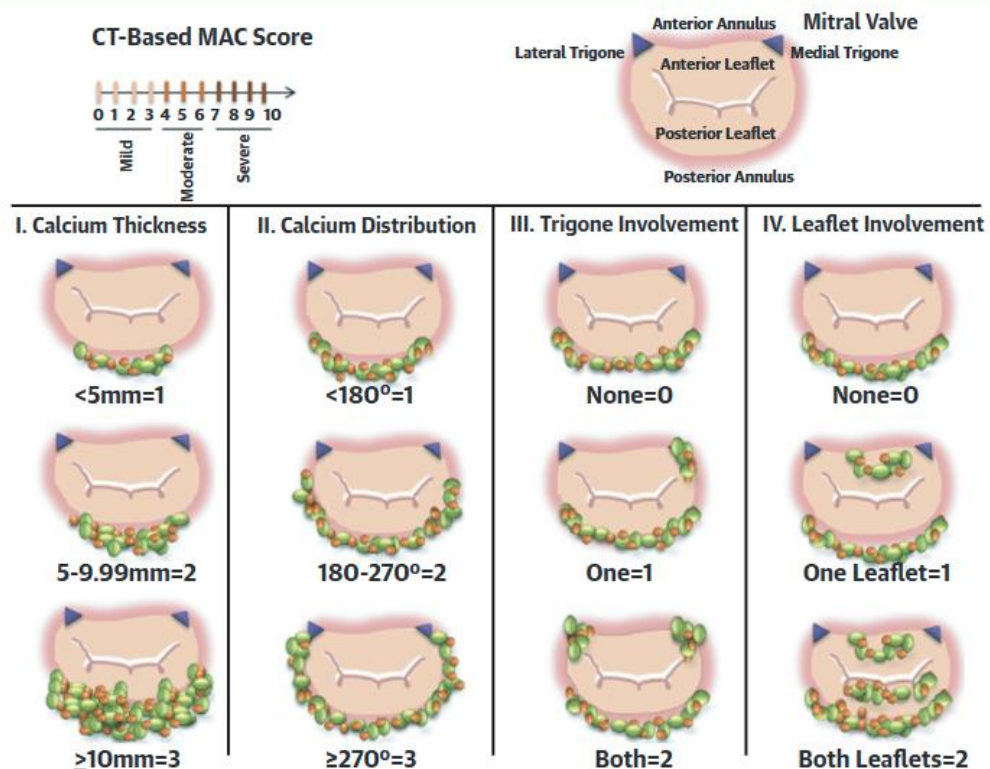
**•Guía de Acceso e Implante:**

- Determina la proyección radiológica ideal para el implante.
- Identifica el punto de entrada exacto (punción transeptal o ápex) para asegurar una entrada completamente perpendicular al plano valvular.

# Módulo Mitral: Cuantificación y Score MAC

**El Desafío ViMAC:** Riesgo elevado de embolización en anillos severamente calcificados.

FIGURE 2 Elements Used of the MAC Score and Their Corresponding Points



Average annulus calcium thickness (<5 mm = 1 point, 5 to 9.9 mm = 2 points, ≥10 mm = 3 points); calcium distribution in annulus circumference (<180° = 1 point, 180° to 270° = 2, ≥270° = 3); trigone calcification (none = 0, anterolateral = 1, posteromedial = 1); and mitral leaflet calcification (none = 0, anterior = 1, posterior = 1). A severity grade is assigned based on total points accumulated as follows: mild MAC = 3 points or less, moderate MAC = 4 to 6 points, and severe MAC ≥7 points. CT = computed tomography; MAC = mitral annulus calcification.

## Score MAC Basado en TC (0-10)



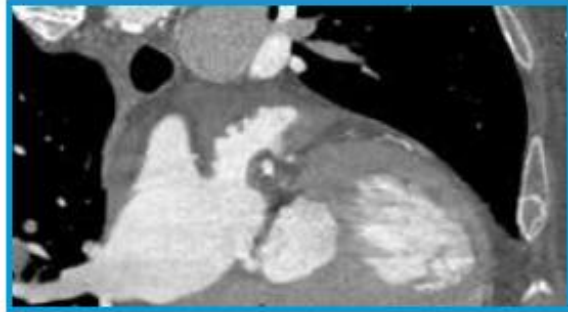
**Score ≥7: Calcificación Severa.**

**Score ≤6:** 60% mayor riesgo de embolización o migración de la válvula debido a anclaje insuficiente.

**Parámetros:** Grosor, extensión circunferencial, afectación de valvas y comisuras.

# Módulo LAAO: Oclusión de la Orejuela Izquierda

Planificación cierre orejuela izquierda mediante TAC cardiaco



Despistaje de trombo

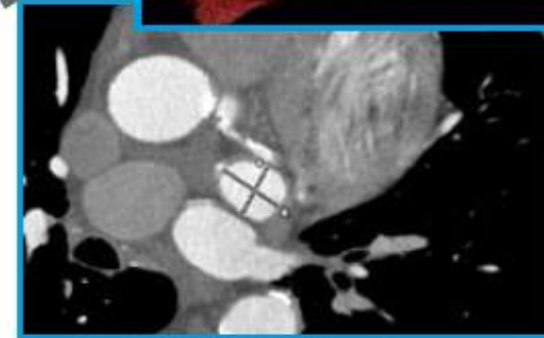
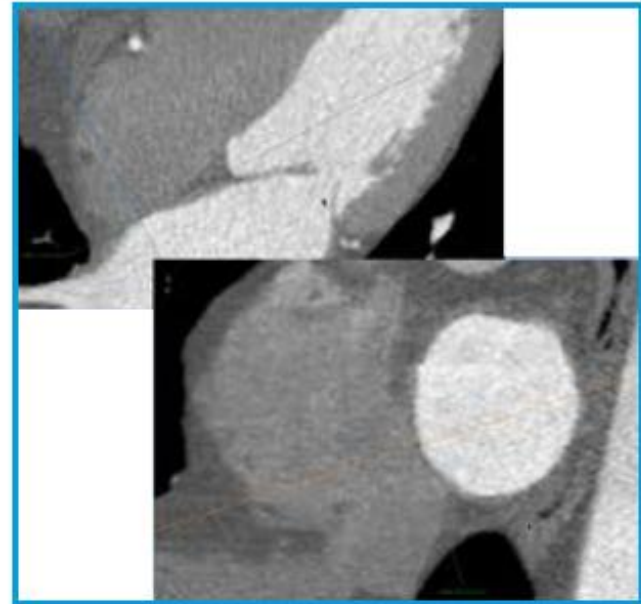
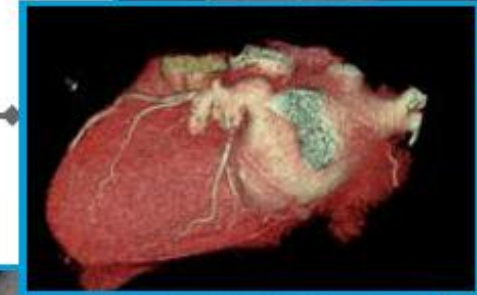
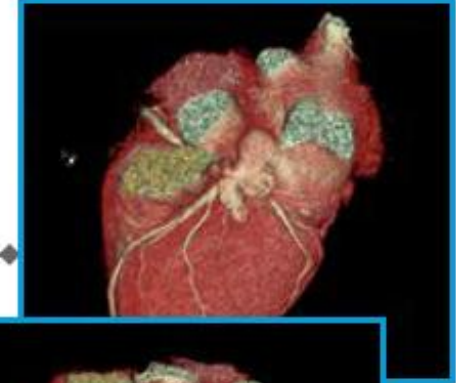
Planificación de punción transeptal

Relación con estructuras adyacentes

Morfología de orejuela izquierda

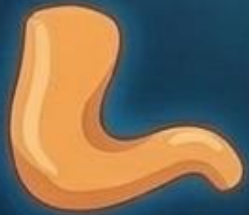Dimensiones de *ostium* y *landing zone*

Otros:  
Fusión de imagen  
Impresión 3D



# Módulo LAAO: Oclusión de la Orejuela Izquierda

## LAA Morphologies



Chicken wing



Windsock

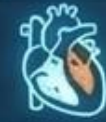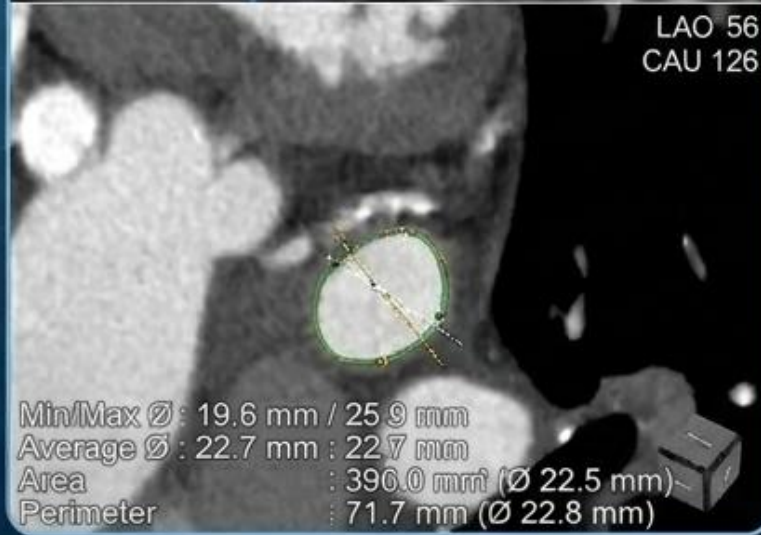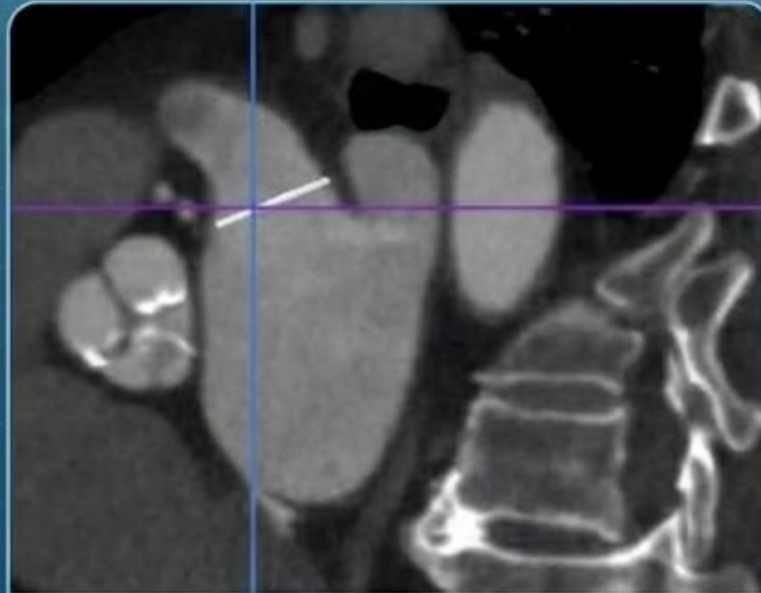


Cactus



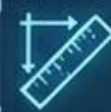Cauliflower

Anatomías multilobuladas requieren dispositivos con anclaje de disco ancho.



## Paso 1: Exclusión de Trombos

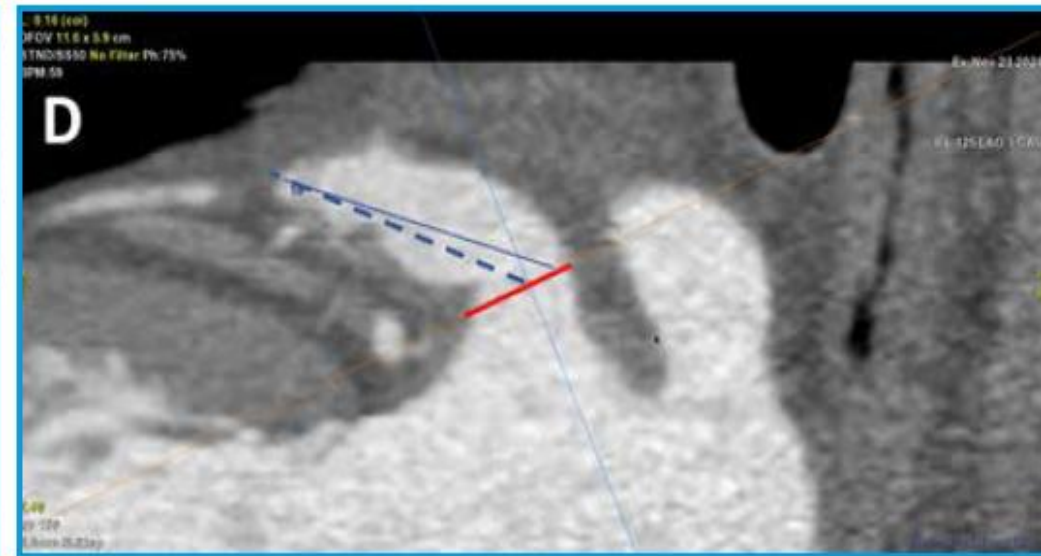
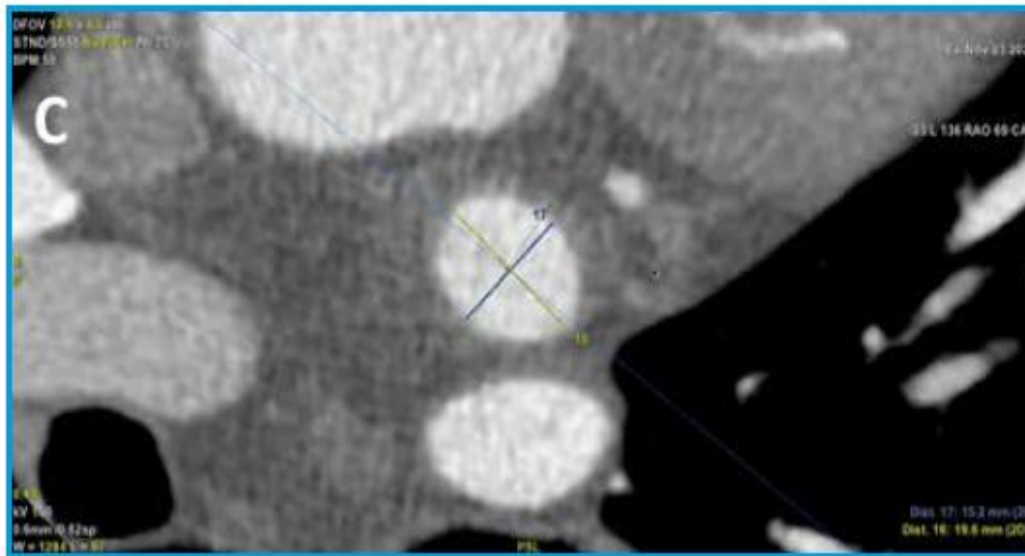
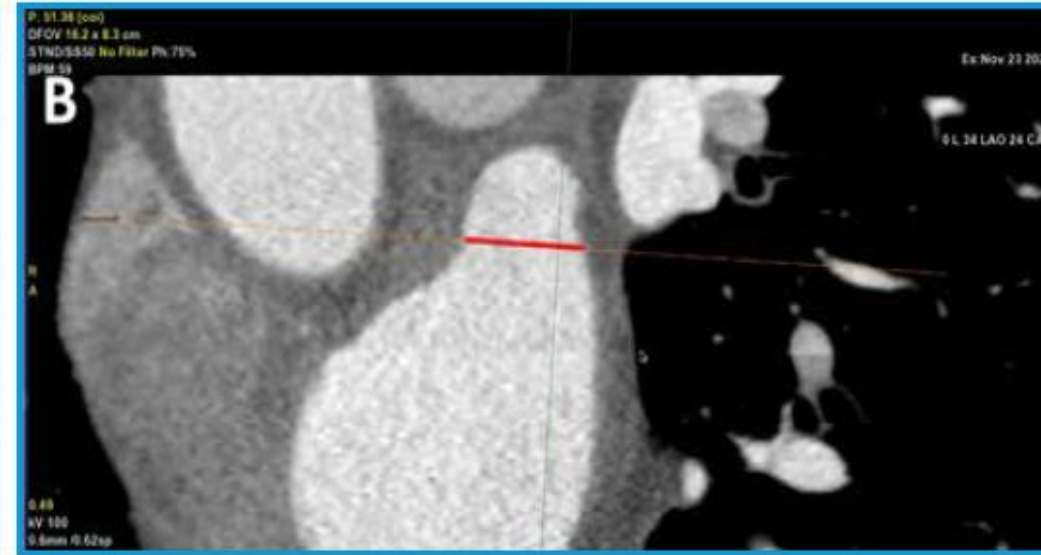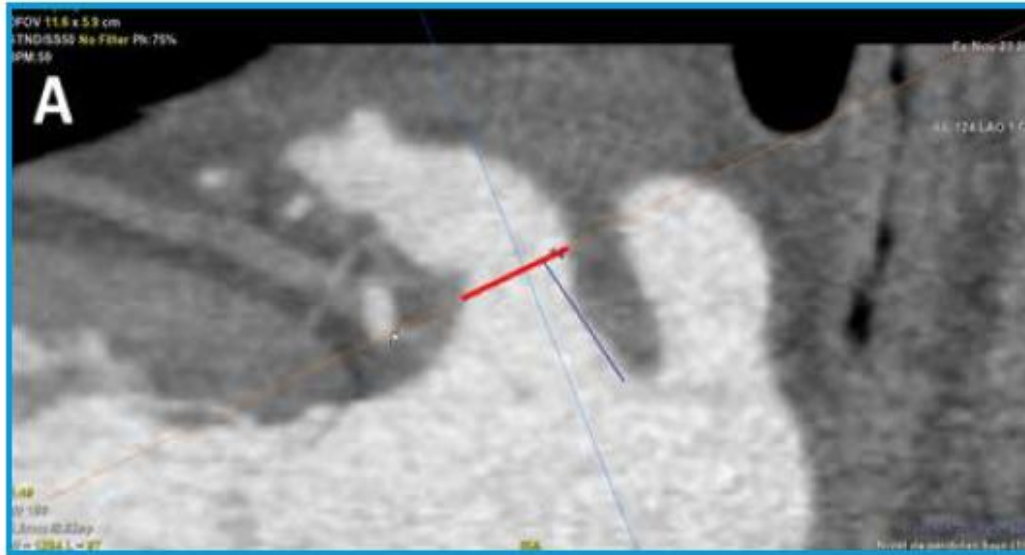
- **Fase tardía** de contraste (60-90s). Resolución indica flujo lento; persistencia (<100 HU) confirma trombo.



## Dimensionamiento Crítico (Landing Zone)

- **Profundidad Mínima**:  $\geq 10-12$  mm.
- **Elipsidad**: Ratio eje corto/largo  $< 0.8$  exige mayor oversizing.
- **Regla de Compresión**: Dispositivos tipo Plug requieren 10-20% de oversizing para garantizar estabilidad.

## Medidas por TAC para implante de dispositivo Watchman



La *landing zone* o zona de anclaje se define como una línea que conecta la arteria circunfleja y un punto a 1-2 cmts de profundidad medido desde el ligamento de Marshall en la vena pulmonar superior izquierda (figuras A, B y D línea roja).

En este punto se pueden realizar medidas precisas del tamaño de la zona de implante (Figura C).

La profundidad de la OI es la medida desde la zona de anclaje y la zona más distal de la OI (Figura D, línea azul discontinua)

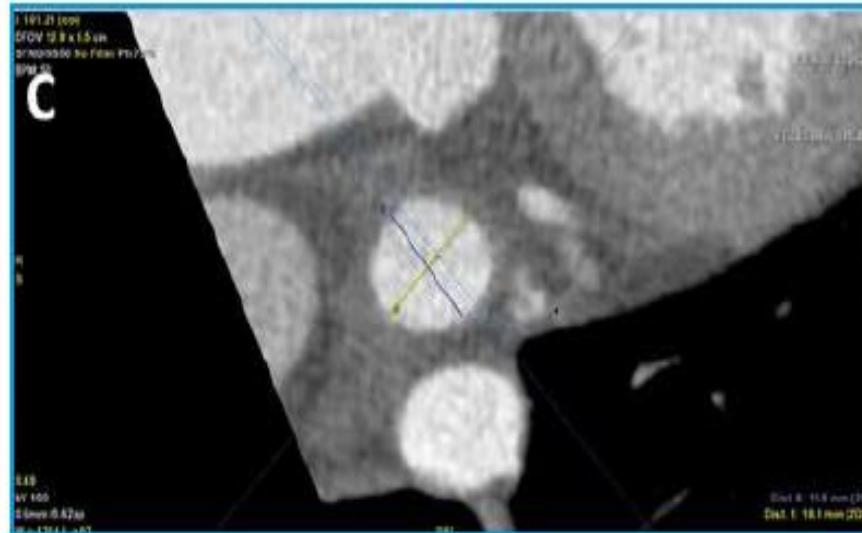
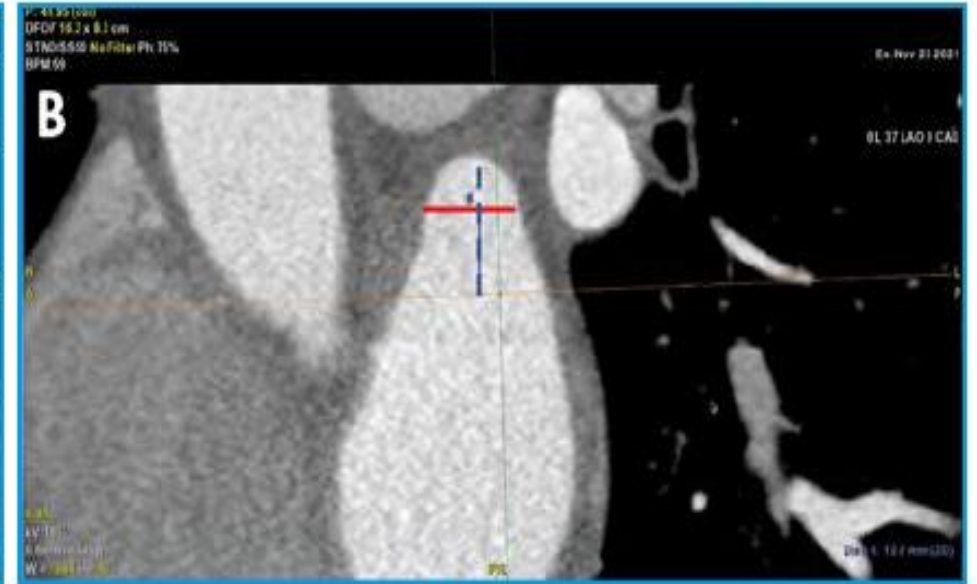
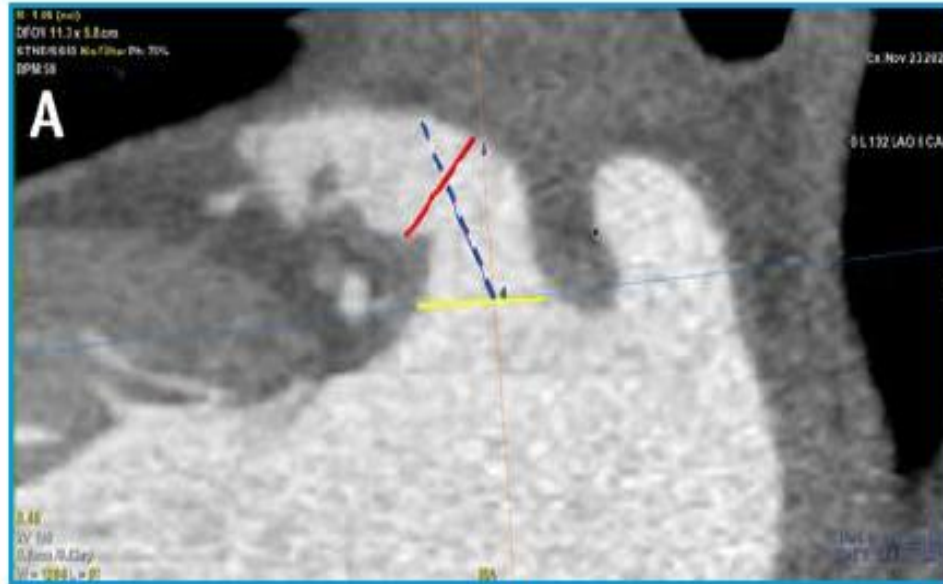
## Medidas por TAC para implante de dispositivo Amulet

El *ostium* de la OI se define como una línea conectando la vena superior pulmonar izquierda (ligamento de Marshall) y la arteria circunfleja (Figura A, línea amarilla).

La zona de anclaje o *landing zone* se localiza a una profundidad de 10-12 mm desde el *ostium* (figuras A y B, línea roja).

La profundidad de la orejuela se define como la medida de una línea centrada desde el *ostium* y hasta el techo de la OI (Figuras A y B, línea azul discontinua).

Figura C, medidas de la *landing zone*



# El Paradigma de la Cardiología Moderna

---

En dos décadas, la CCT ha pasado de ser una alternativa de imagen a la piedra angular absoluta de la cardiología.

La convergencia de la hiper-resolución (PCCT), la fisiología computacional (FFRct) y la inteligencia artificial promete un futuro inmediato: intervenciones con riesgo procedimental nulo, cero artefactos diagnósticos y precisión submilimétrica guiada de forma totalmente no invasiva.

# Conclusiones y mensajes clave

---

01

## Herramienta Esencial

La tomografía cardiaca mejora la planificación y selección del dispositivo en intervenciones estructurales.

Ayuda a prevenir complicaciones aumentando la seguridad del procedimiento.

02

## Limitaciones Mitigables

Existen límites relacionados con radiación, contraste y artefactos, pero pueden reducirse con protocolos adecuados, experiencia y tecnología avanzada.

03

## Futuro Prometedor

La TC evoluciona hacia un rol integral, no solo para planificación, sino para un acompañamiento preciso y seguro durante todo el proceso.

Su uso se consolida como estándar en cardiología intervencionista.

“ **En las Ciencias Médicas-** especialmente en Medicina, muy especialmente en Cardiología y **específicamente en Imagen Cardíaca:**

**NO debe existir el egoísmo profesional,** el compartir los casos entre colegas para evaluar las diferentes opiniones, nutre a los profesionales y a la vez aporta al **paciente un dx unificado encaminándolo hacia un mejor tto y por ende a mejores resultados “**

**Dra. Gloria O’Neill De Gracia**

Imagen Cardíaca Diagnóstica  
Cardiología-Medicina Interna



cardioimagen\_panama



@CardioImagenPTY



gloria.oneill21@gmail.com

