

2022

CASO CLINICO “ INFARTO AGUDO DE MIOCARDIO”

Dra. Olga Oporto.

Res. Cardiología Intervencionista.



Sin conflictos de interés a declarar.

DATOS DE FILIACION

NOMBRE Y APELLIDO: JA

EDAD: **53 años**

SEXO: **Masculino**

PROFESION: Comerciante

RESIDENCIA : **Mariano Roque Alonso**

DEPARTAMENTO: Central

NIVEL EDUCATIVO: Secundario completo.

FECHA DE INGRESO: 23/02/2022

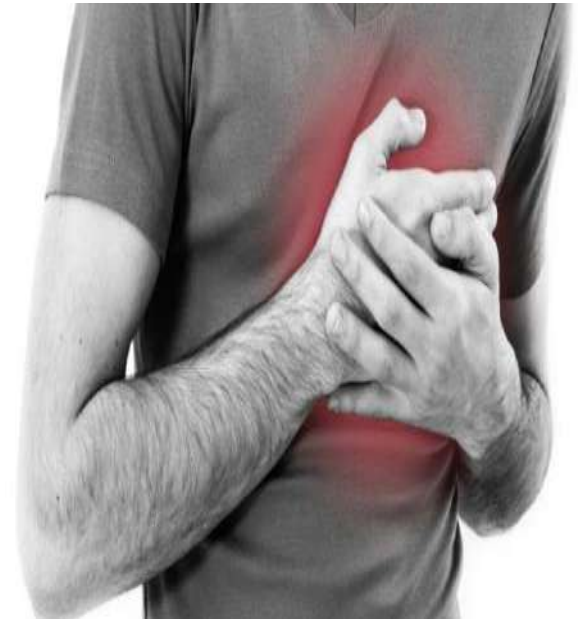

ANTECEDENTES PATOLOGICOS PERSONALES

- TABAQUISTA ACTIVO 20 CIGARRILLOS/DIA (10 PAQUETES/AÑO)
- NO HIPERTENSO. NO DIABETICO. NO DISLIPIDEMIA
- SIN ANTECEDENTES CORONARIOS PREVIOS.

MOTIVO DE CONSULTA

Dolor retroesternal opresivo de 2 horas de evolución de intensidad al inicio 4/10 que empeora con el correr de las horas que irradia a cuello + sudoración Fría + dificultad respiratoria.



EXAMEN FISICO AL INGRESO

Presión Arterial: 140/80 mmHg

Frecuencia cardiaca: 92 lpm

Frecuencia Respiratoria: 18 rpm

Saturación O₂ 98% por oxímetro de pulso

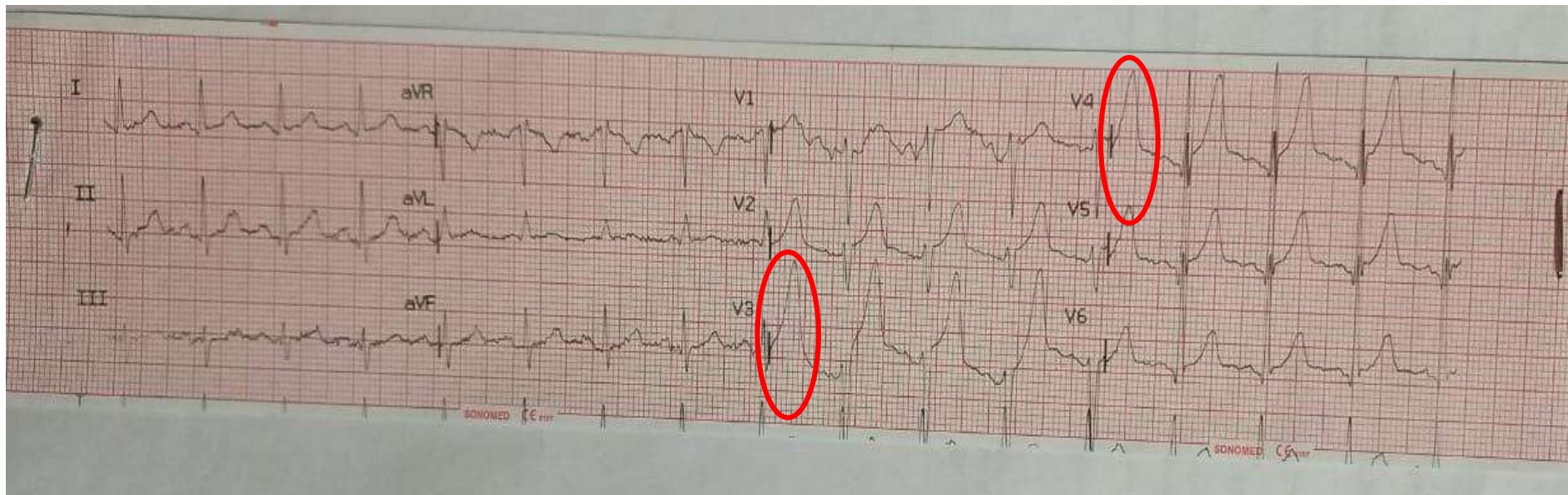
Auscultación cardiaca y respiratorias normales

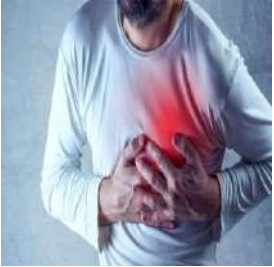Altura: 170cm

Peso: 90 kg

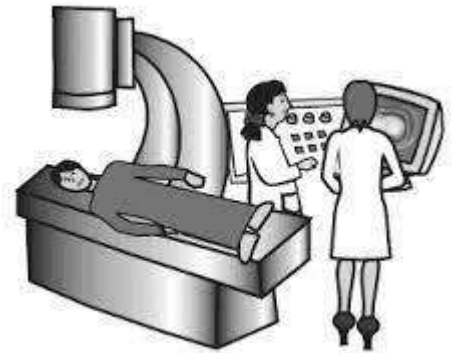
Índice de Masa Corporal: 31 KG/M²

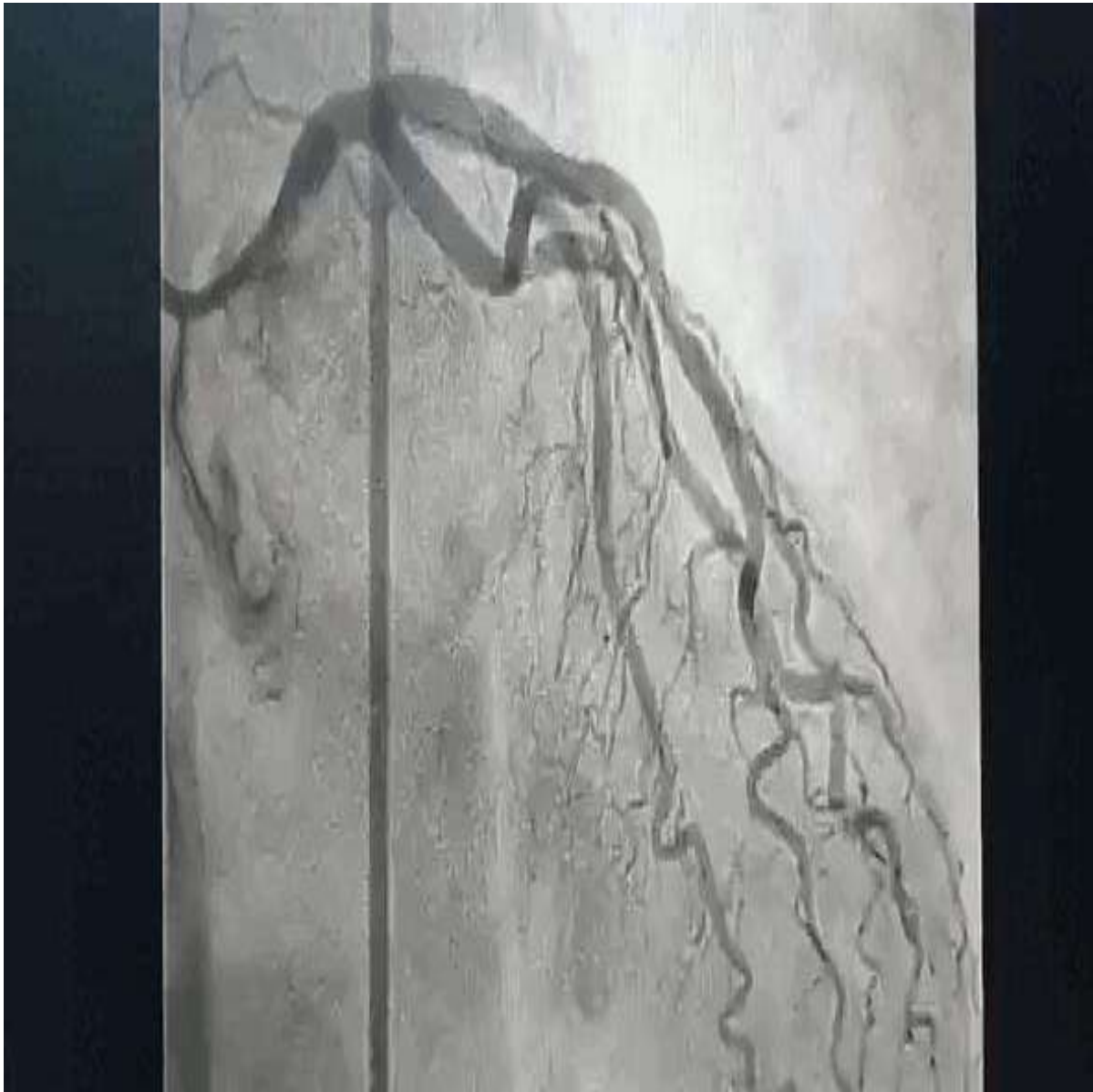
ECG

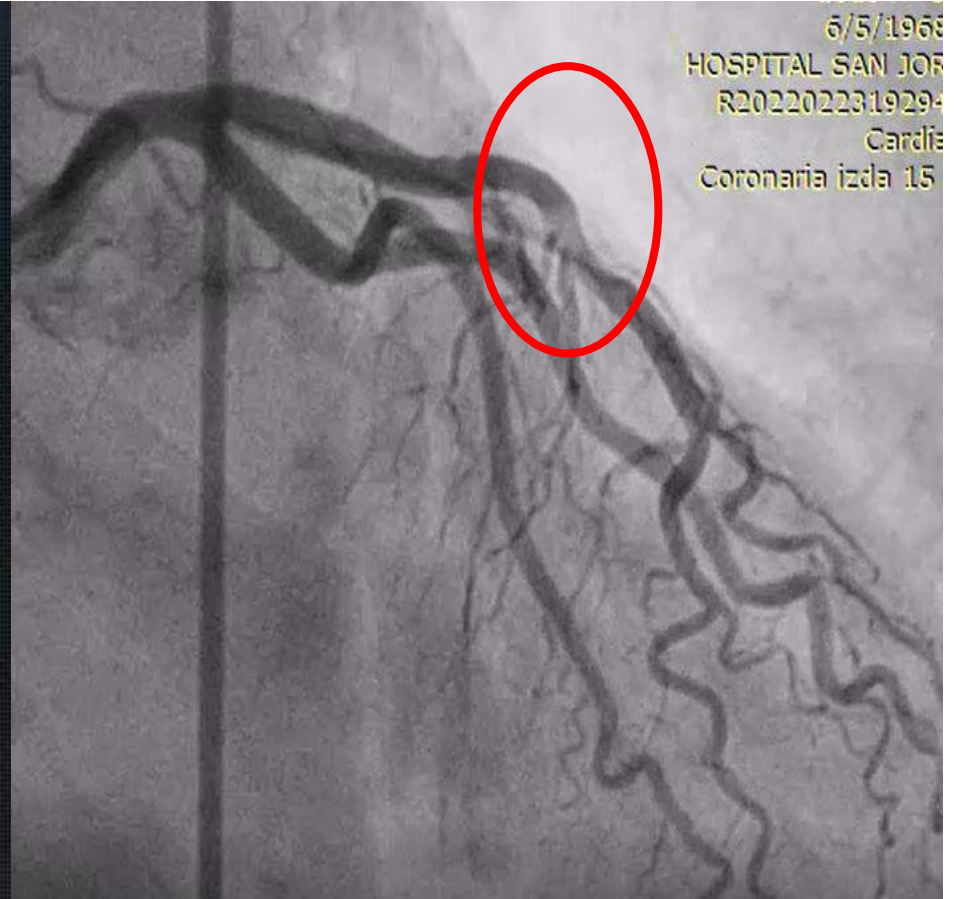
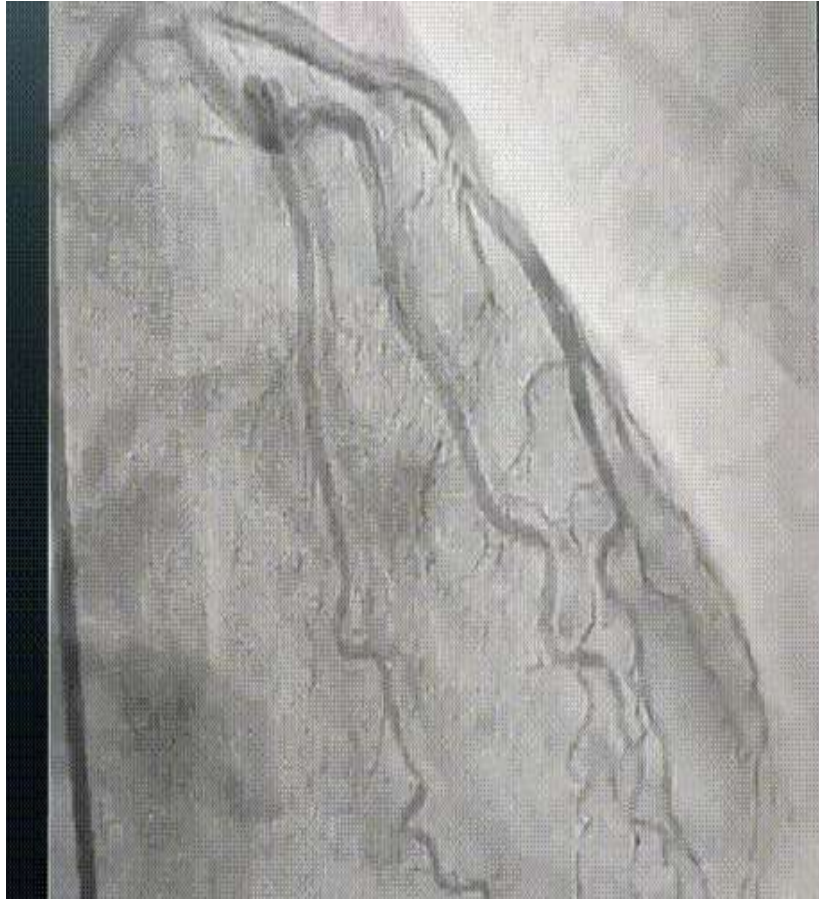



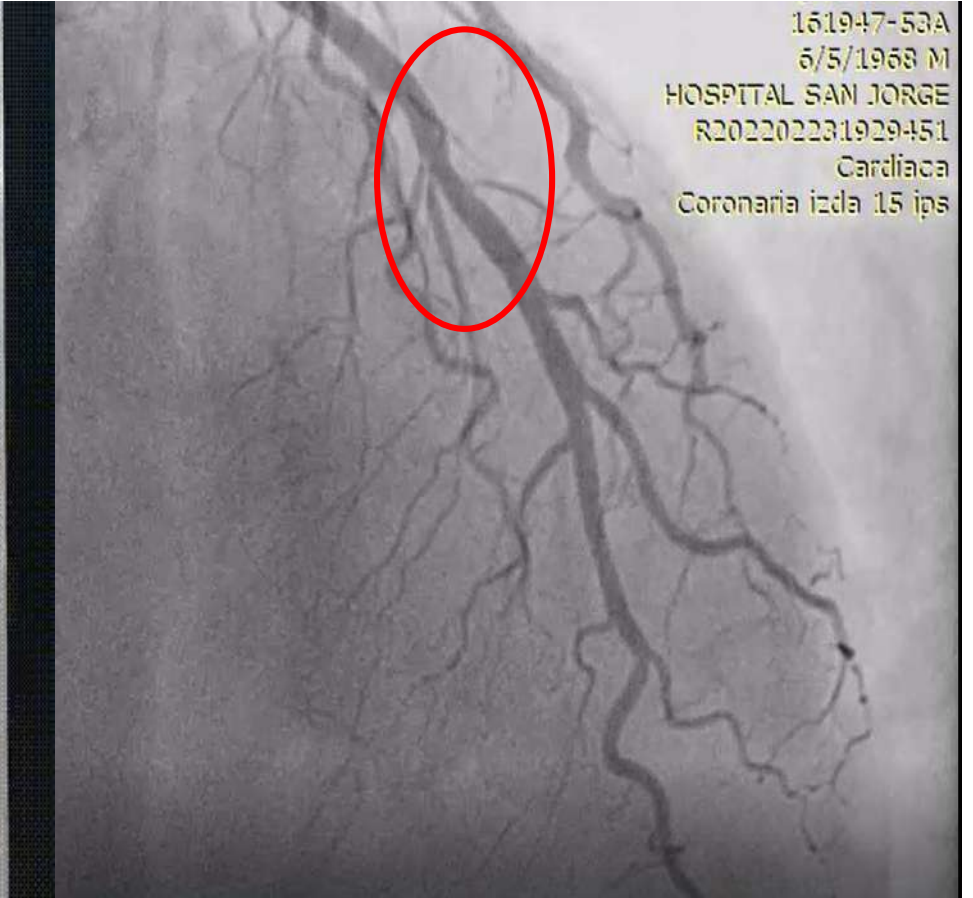
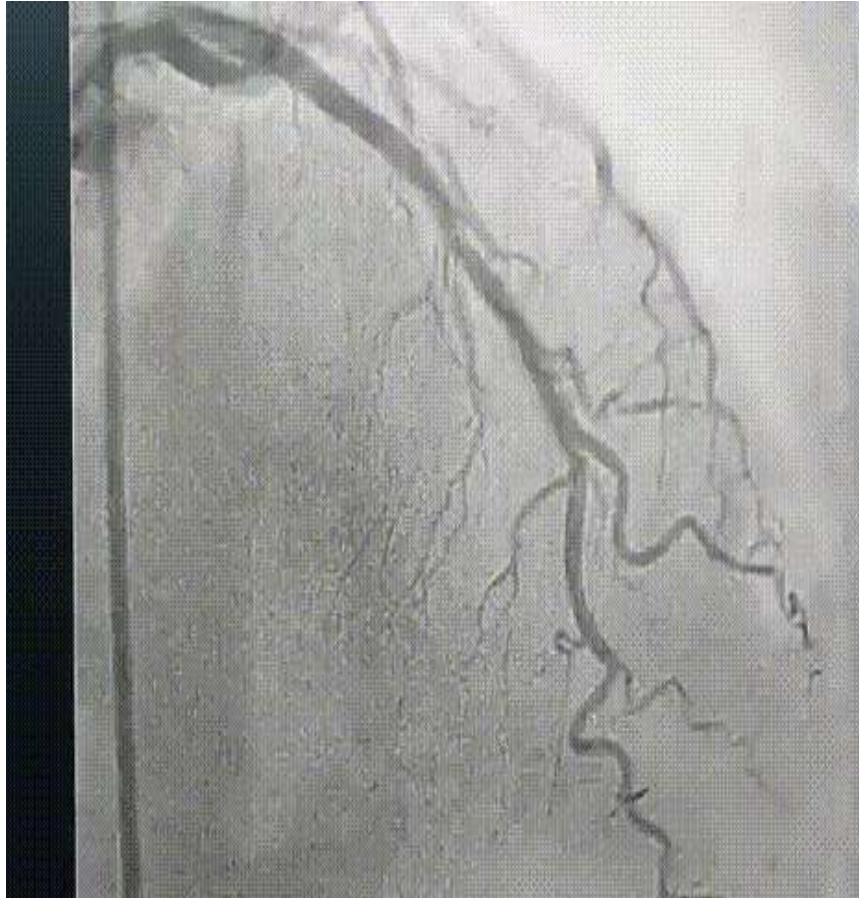
CODIGO INFARTO



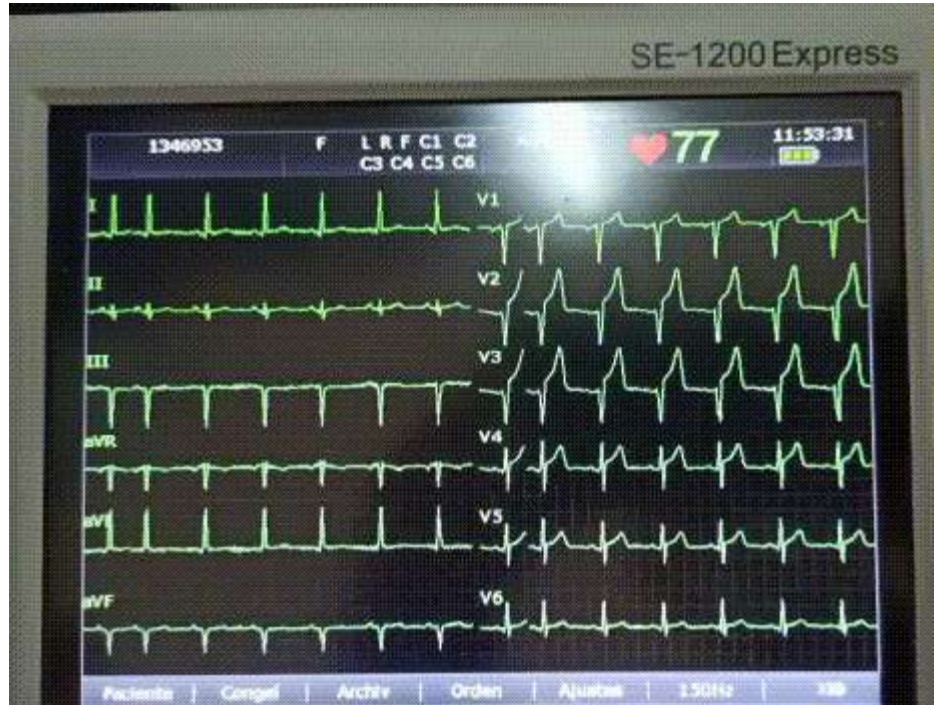
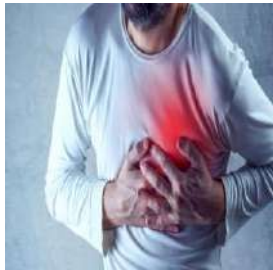

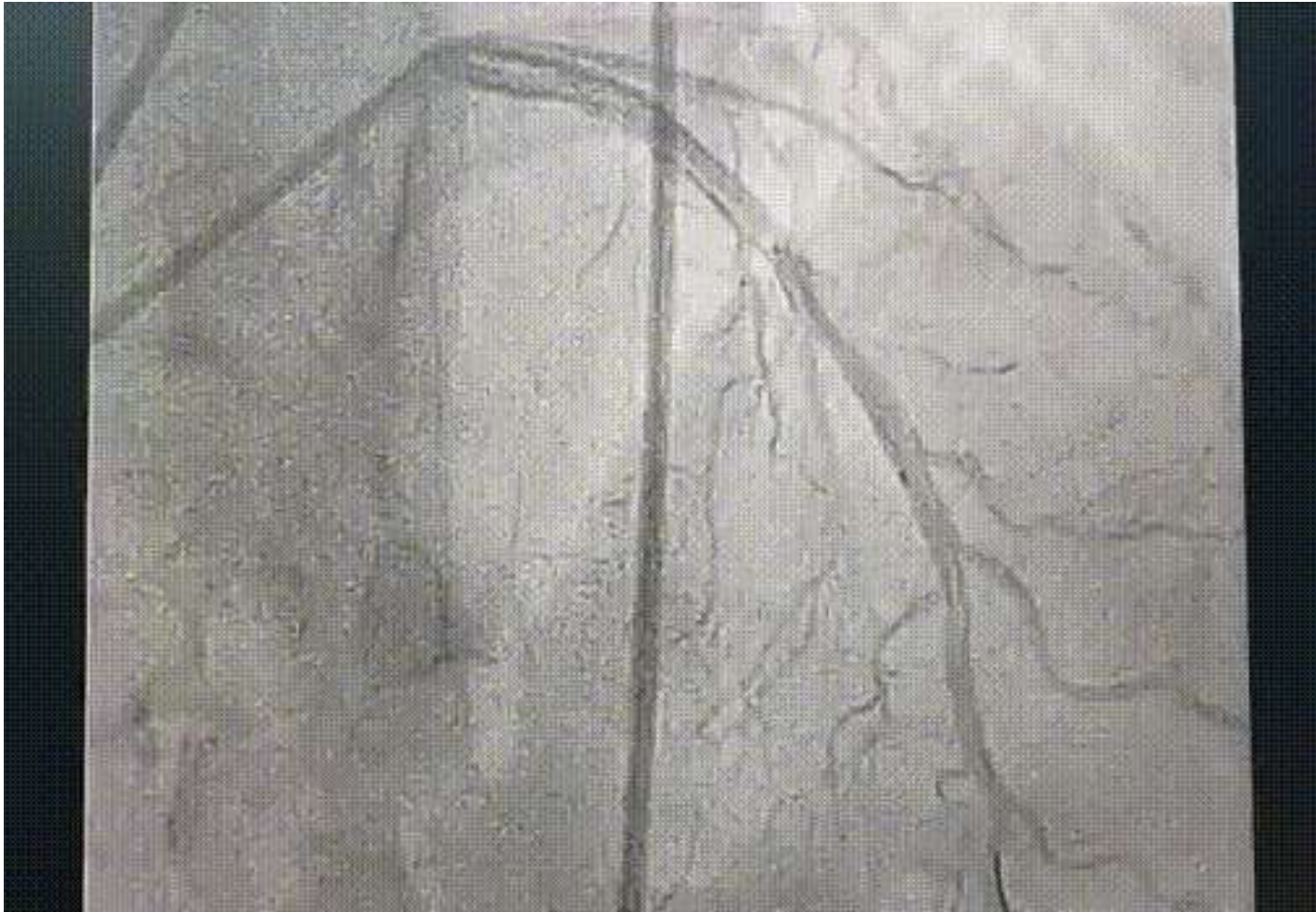


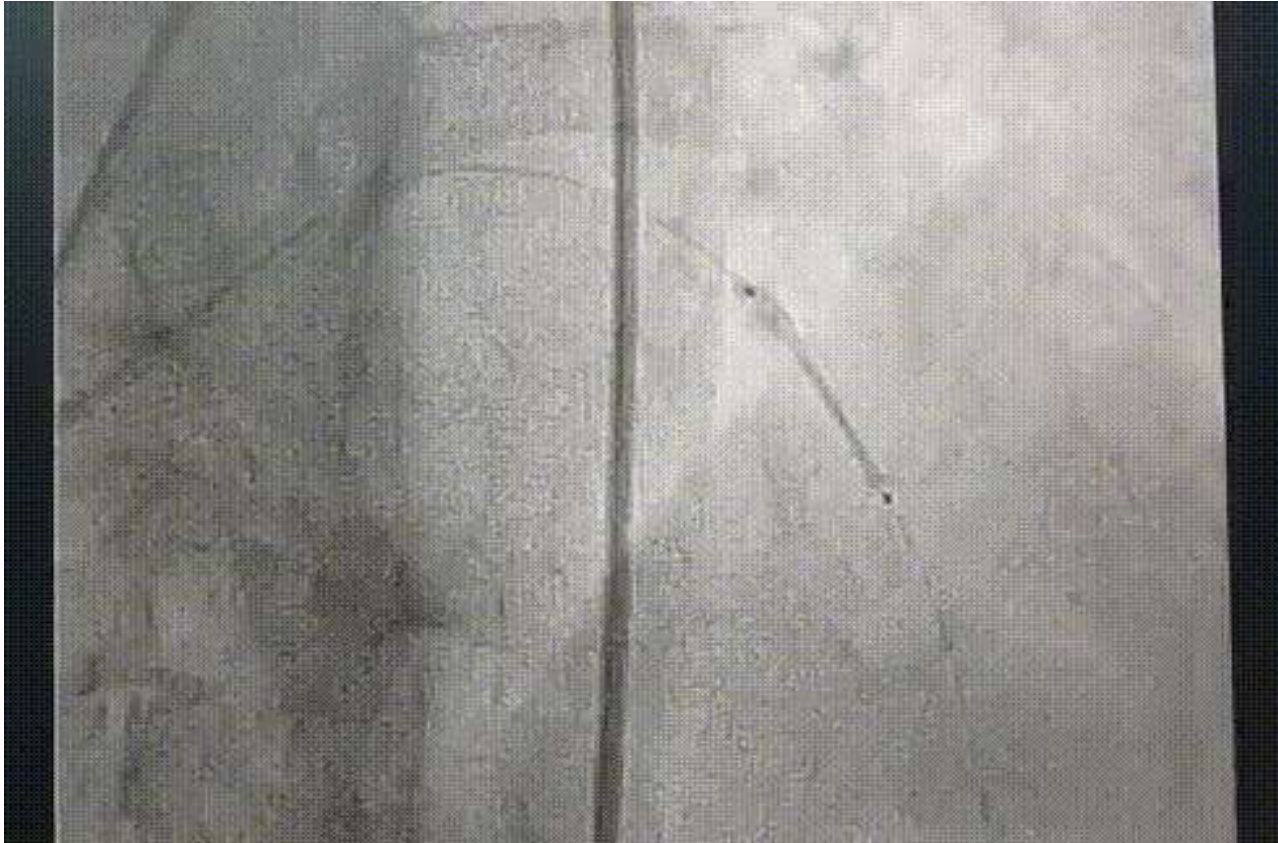
6/5/1968
HOSPITAL SAN JOSE
R202202231929-
Cardi
Coronaria izda 15



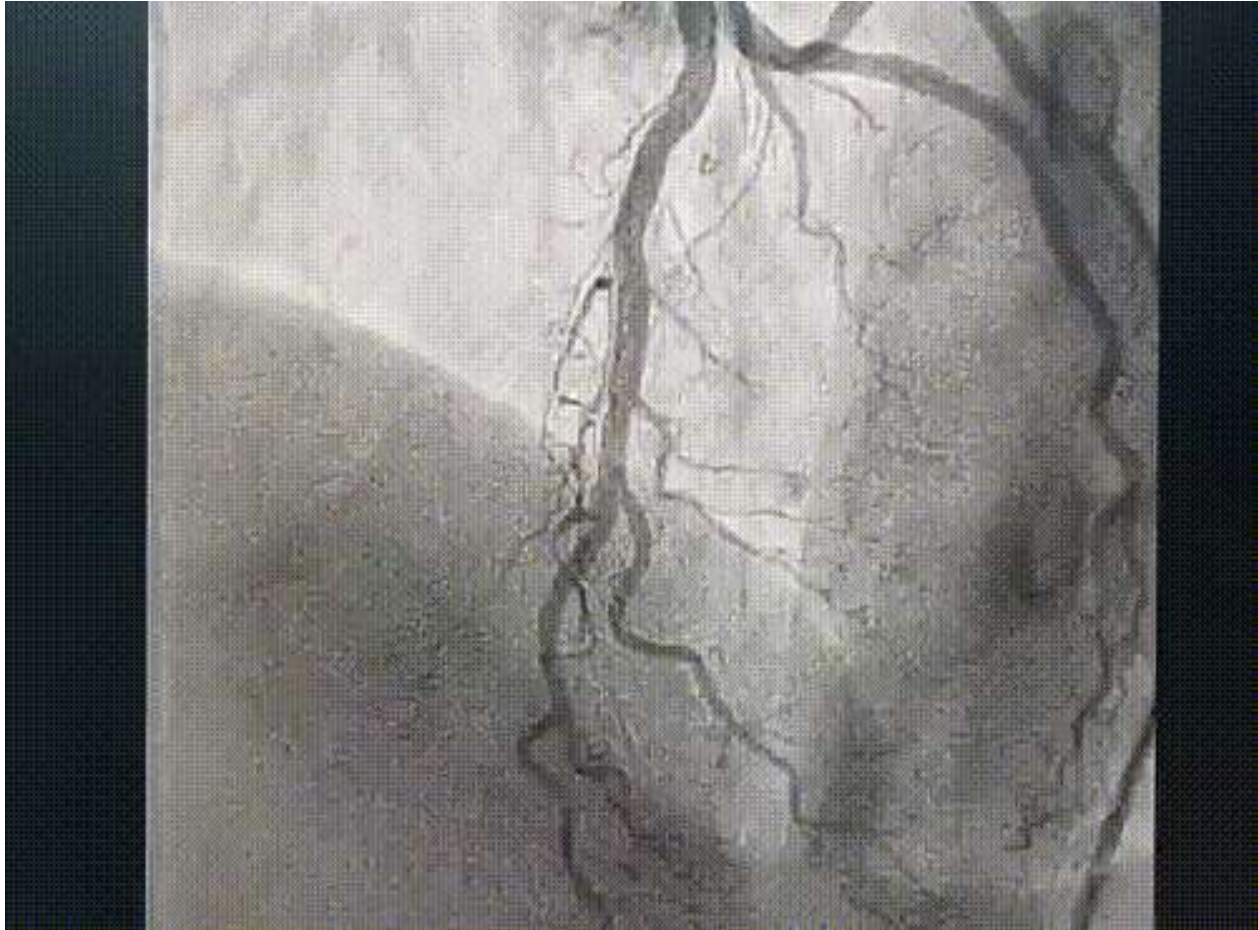
161947-53A
6/5/1968 M
HOSPITAL SAN JORGE
R202202231929451
Cardiaca
Coronaria izda 1.5 ips



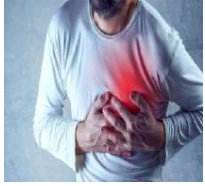



STENT DES 3,0 X 20 mm



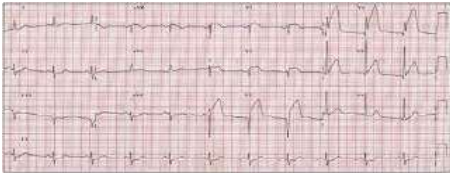
RESULTADO FINAL



17:00 HS

PCM

19:00 HS

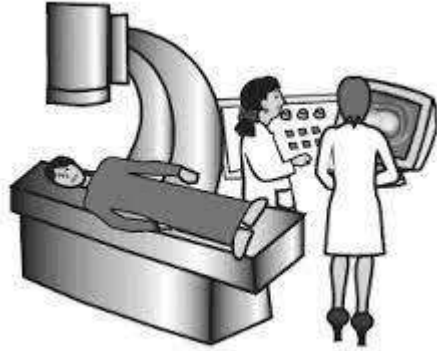


19:10HS

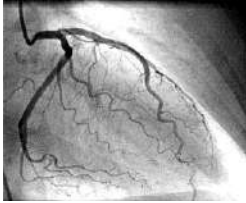PUERTA BALON: 50 MINUTOS

ACTIVA
CODIGO
INFARTO

19:20HS



19:30 HS



19:50 HS

TIEMPO ISQUEMICO TOTAL: 170 MINUTOS

LABORATORIOS



Valores pico de troponinas de 14 ng/dl (VN <0,2)

Otros

| | |
|------------------|-----------|
| Colesterol total | 218 mg/dl |
| Colesterol LDL | 136 mg/dl |
| Colesterol HDL | 32 mg/dl |
| Triglicéridos | 245 mg/dl |
| Glucosa | 110 mg/dl |
| Creatina | 1 mg/dl |
| Urea | 35 mg/dl |

Se externa al 4to día, sin complicaciones

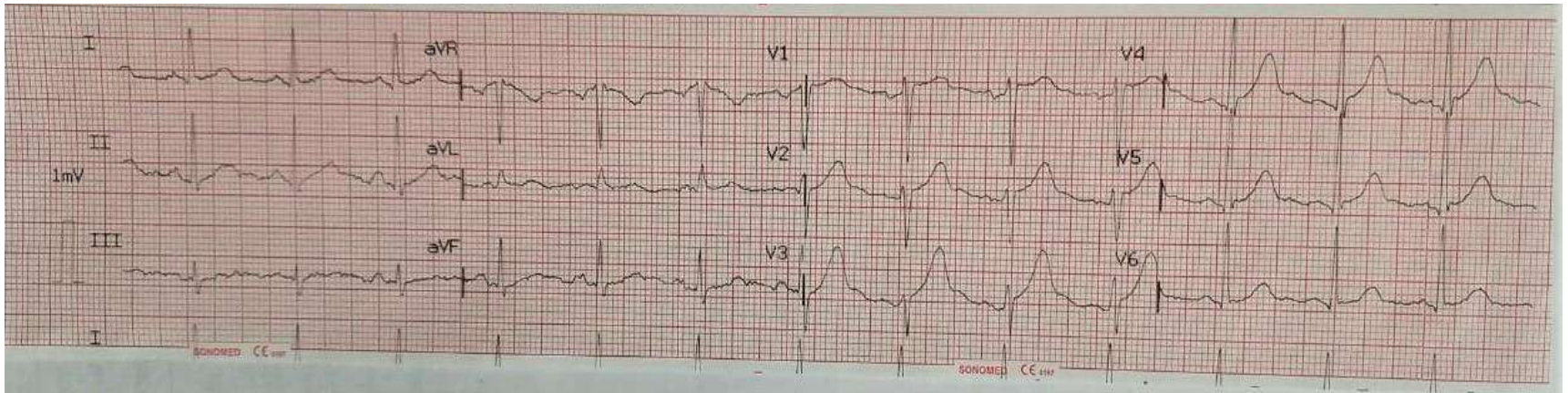
Tratamiento al alta

Aspirina 125 mg

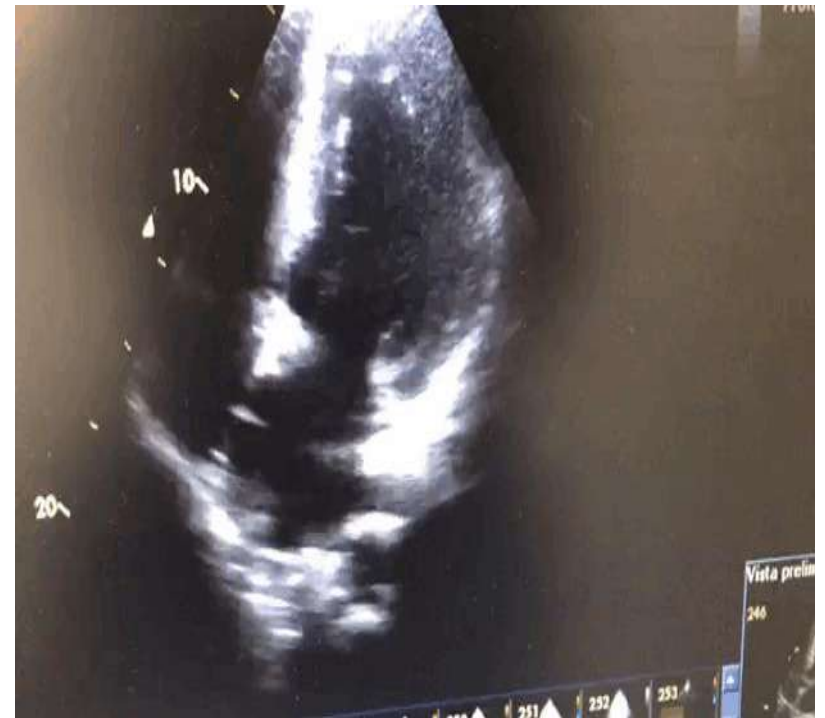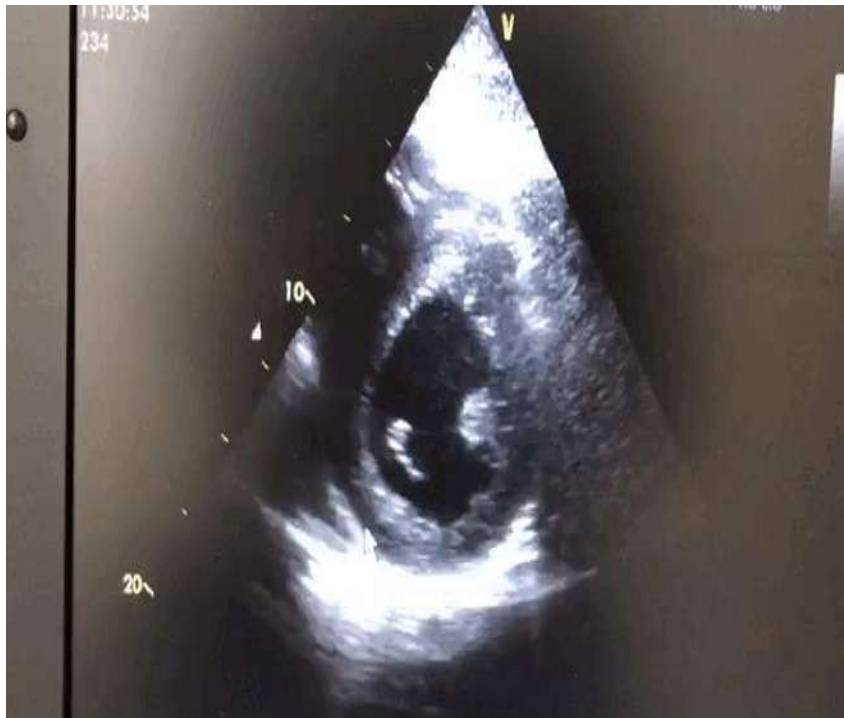Clopidogrel 75 mg

Atorvastatina 80 mg

Carvedilol 12,5 mg



Al 4° mes, se encuentra asintomático, sin eventos cardiovasculares



**DIAGNOSTICOS
FINALES**

Síndrome coronario agudo con elevación del ST
en cara anterior Killip Kimball I Timi Intermedio
(4)

Accidente de Placa “en evolución”

Revascularización primaria percutánea exitosa
con implante de stent Des a la ADA.

Muchas gracias.