CASO CLÍNICO

“Valvuloplastía Aórtica con Balón Transradial”

Noviembre de 2023

Jhonatan Nina

Residente de 3er Año de Cardiología
Hospital Regional Honorio Delgado
Arequipa, Perú.

Instituto Universitario
Hospital Italiano de Buenos Aires

HOSPITAL ITALIANO
de Buenos Aires

SOMOS MÁS QUE UN HOSPITAL

CASO CLíNICO

CASO CLíNICO

77 años, sexo femenino

FRCV:

- Ex-tabaquismo.
- Hipertensión arterial.
- Sobrepeso (IMC 26 kg/m^2).

Otros Antecedentes

- CA mama, tto. QMT+RDT.

Estenosis aortica Severa Clasica.

- (Gmax 100mmHg/Gmed 67mmHg/Área 0.6cm2/Agatston 3614), FEVI 52%. STS=5%.

SOMOS MÁS QUE UN HOSPITAL

ELECTROCARDIOGRAMA

Electrocardiograma

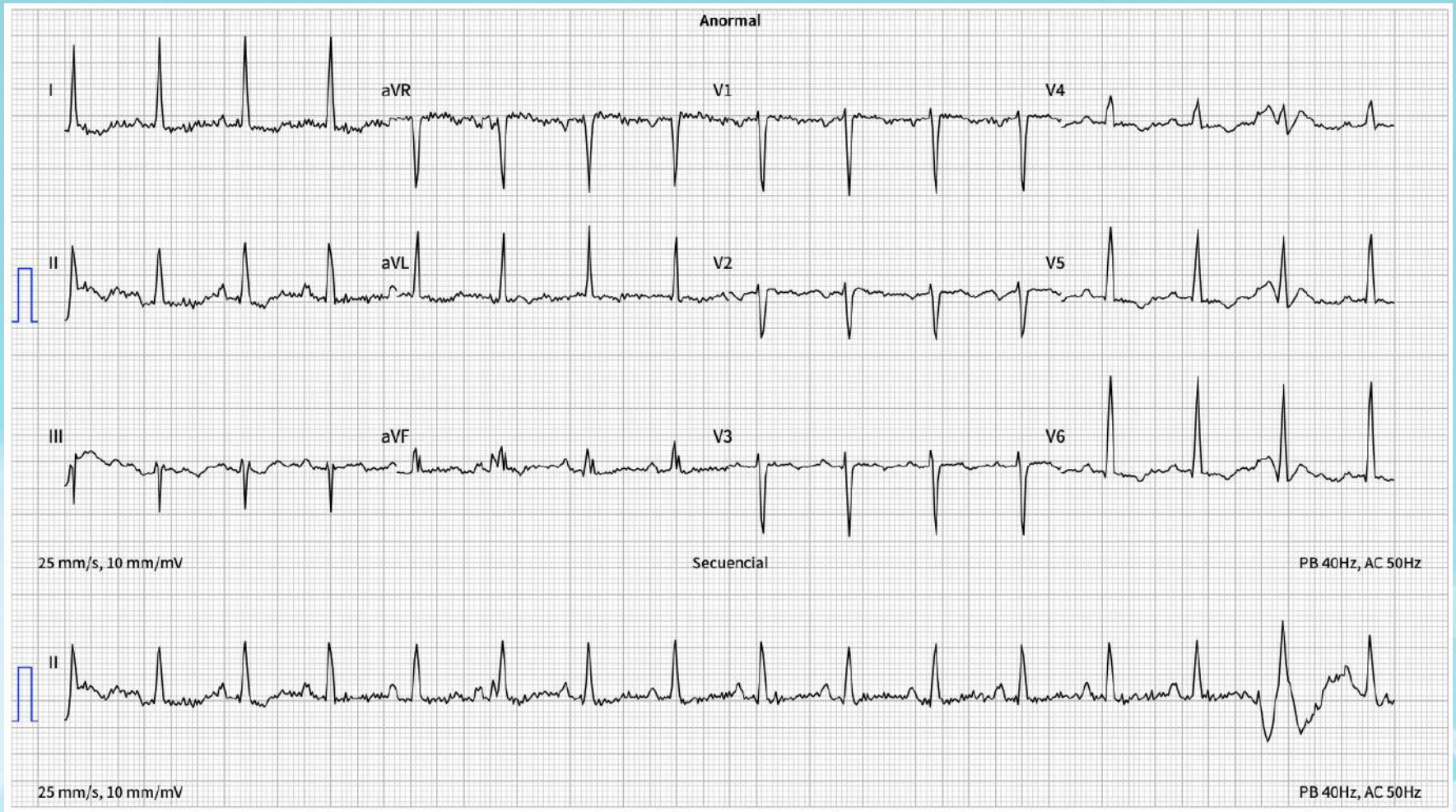

2023

SOMOS MÁS QUE UN HOSPITAL

Ecocardiograma Transtorácico

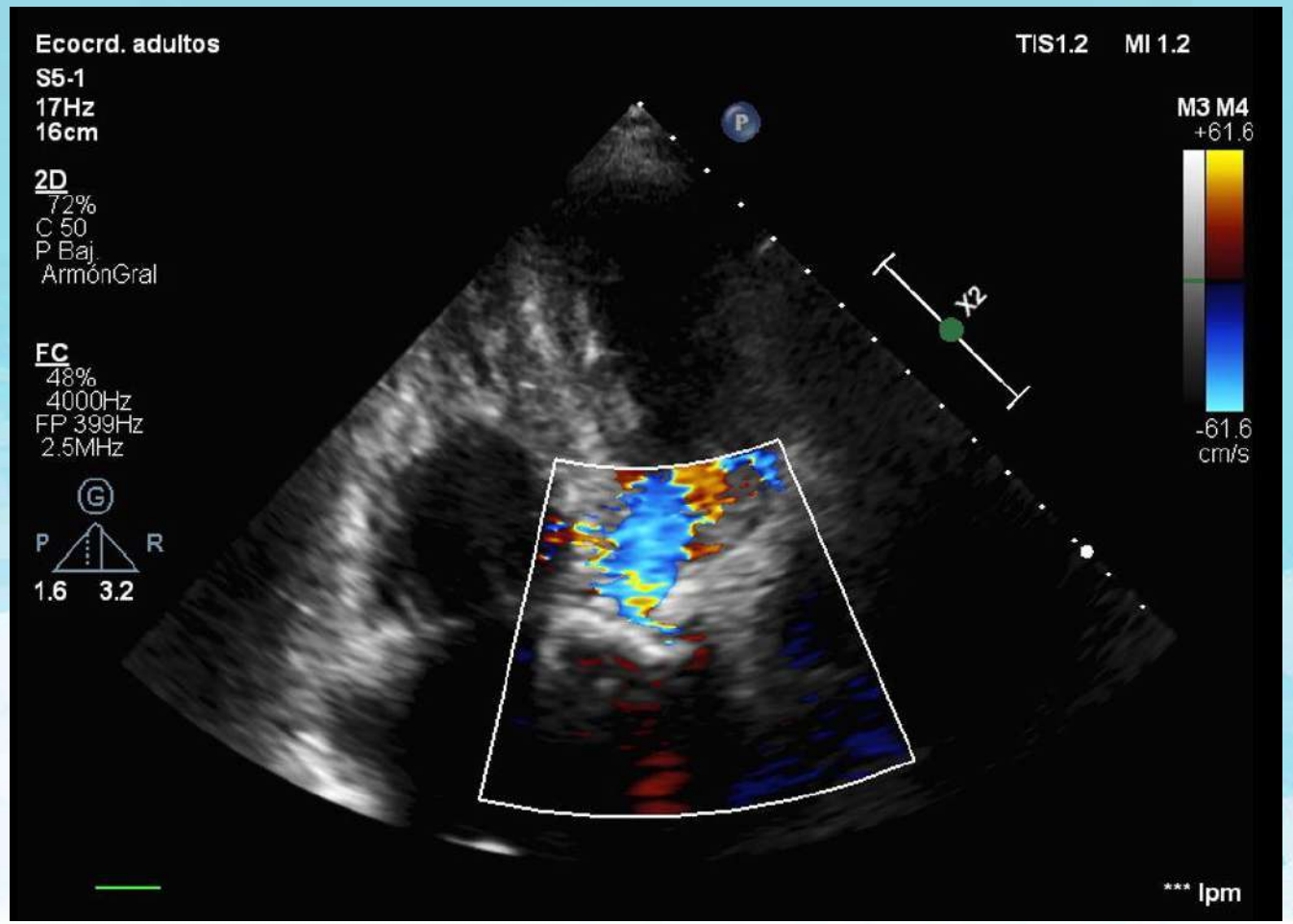

SOPHIE

JORNADAS SOLACI

XLVII Jornadas SOLACI
16° Región Andina

AngioTC c/protocolo TAVI

SOMOS MÁS QUE
UN HOSPITAL



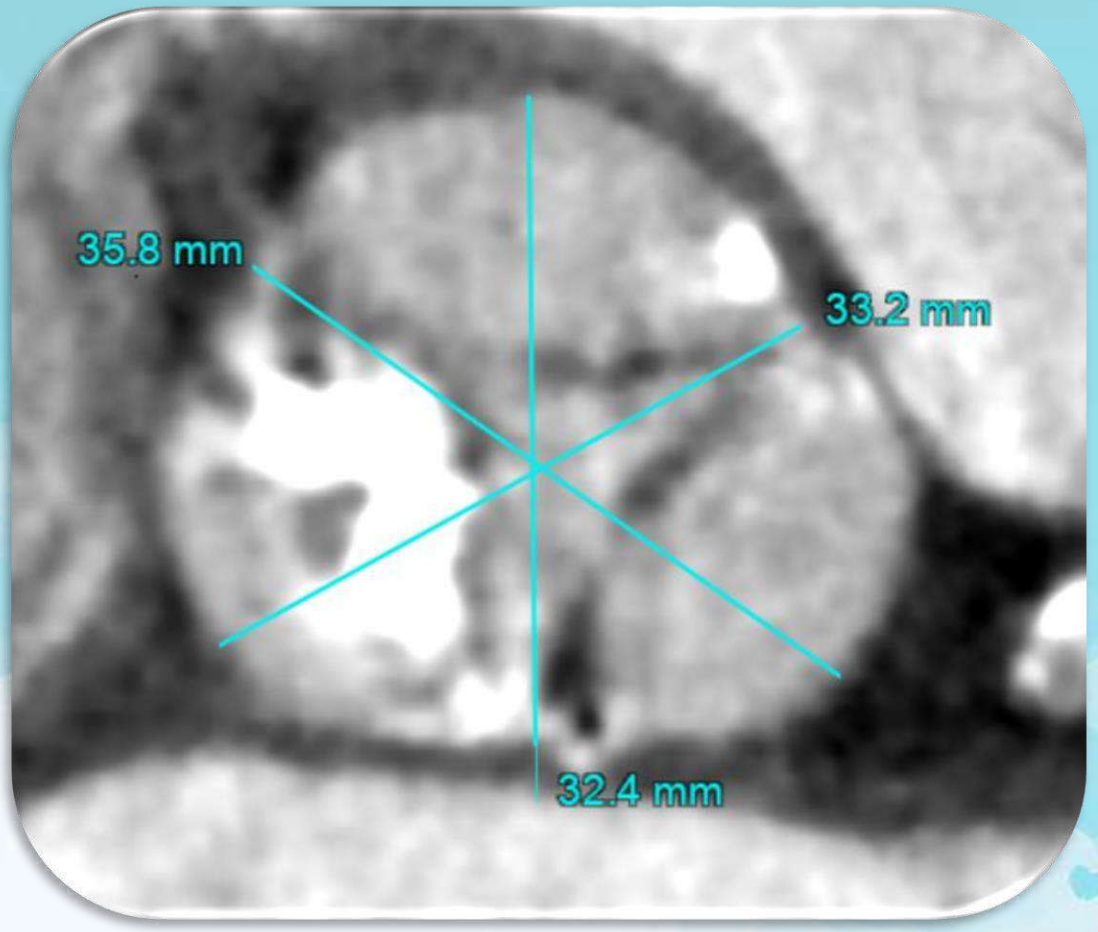

Score de calcio= **3614 Unidades Agatston**

AngioTC c/protocolo TAVI (cont.)

SOMOS MÁS QUE
UN HOSPITAL

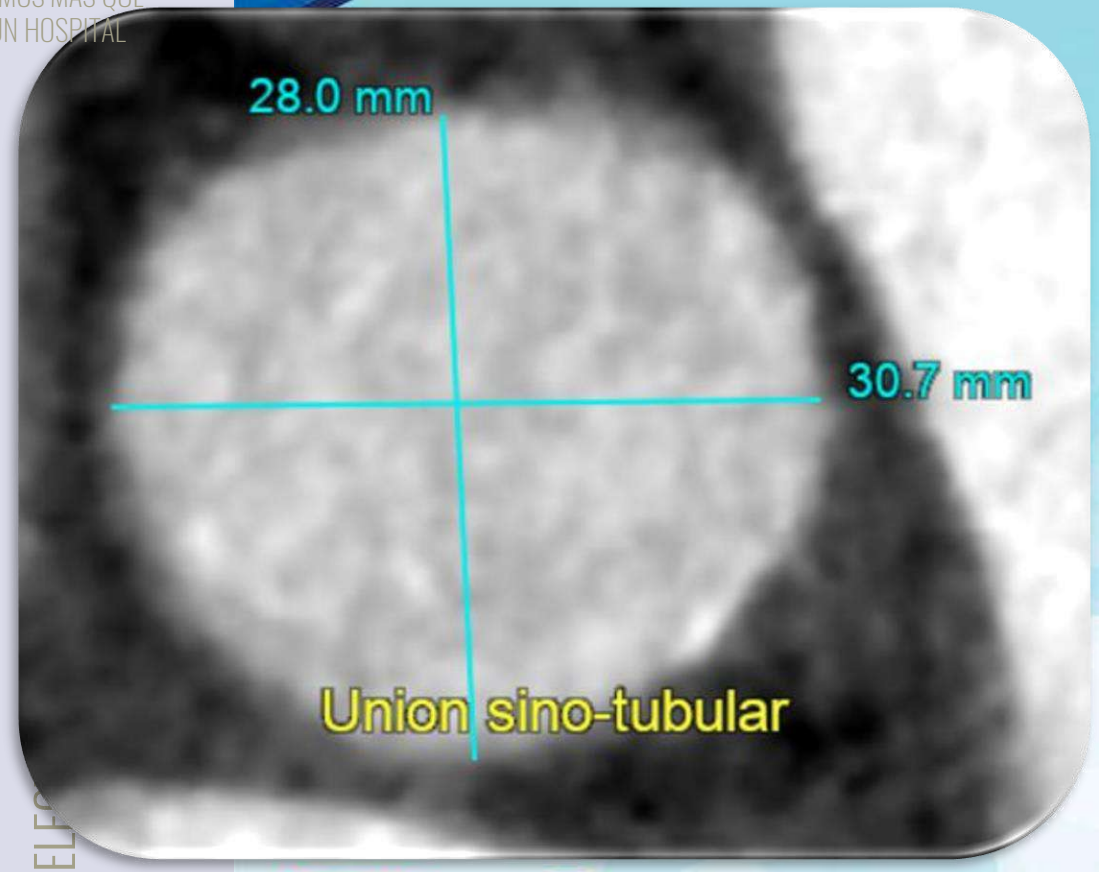



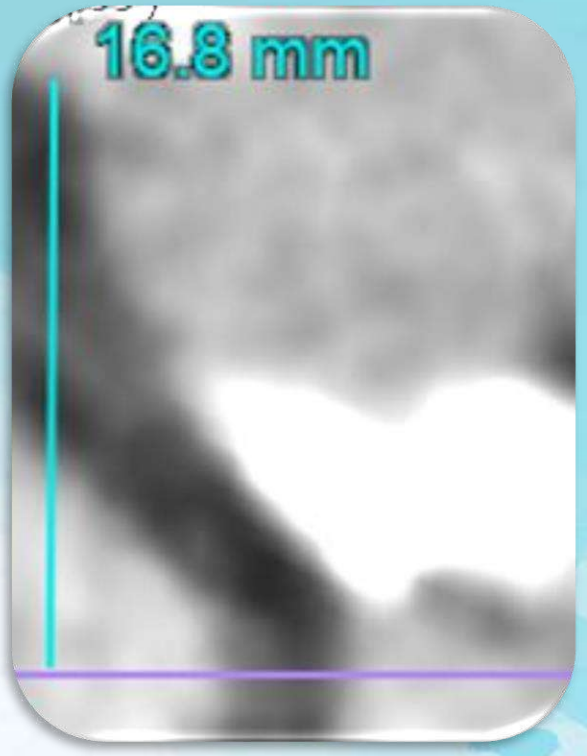

AngioTC c/protocolo TAVI (cont.)

Anatomia factible para
un
TAVI tranfemoral

SOMOS MÁS QUE
UN HOSPITAL

SOMOS MÁS QUE UN HOSPITAL

EVALUACIÓN POR HEART TEAM

EVALUACIÓN POR HEART TEAM

Estrategia de Tratamiento

- Sedación consciente, guía hemodinamia y ecocardiograma transtorácico.
- Acceso radial derecho (5Fr), radial distal izquierdo (8Fr).
- Catéter JR 3.5, cuerda 0.035” recta.
- **Valvuloplastía aórtica transradial con balón VACSII 22x40 mm.**

2023

SOMOS MÁS QUE
UN HOSPITAL

PROCEDIMIENTO

Sala de Hemodinamia y Cardiología Intervencionista
Hospital Italiano de Buenos Aires
Buenos Aires, ARG.

SOPHIE
SOCIEDAD PERUANA DE HEMODINAMICA E INTERVENCIONISMO ENDOVASCULAR

JORNADAS SOLACI

XLVII Jornadas SOLACI
16° Región Andina

SOMOS MÁS QUE UN HOSPITAL

PROCEDIMIENTO

PROCEDIMIENTO

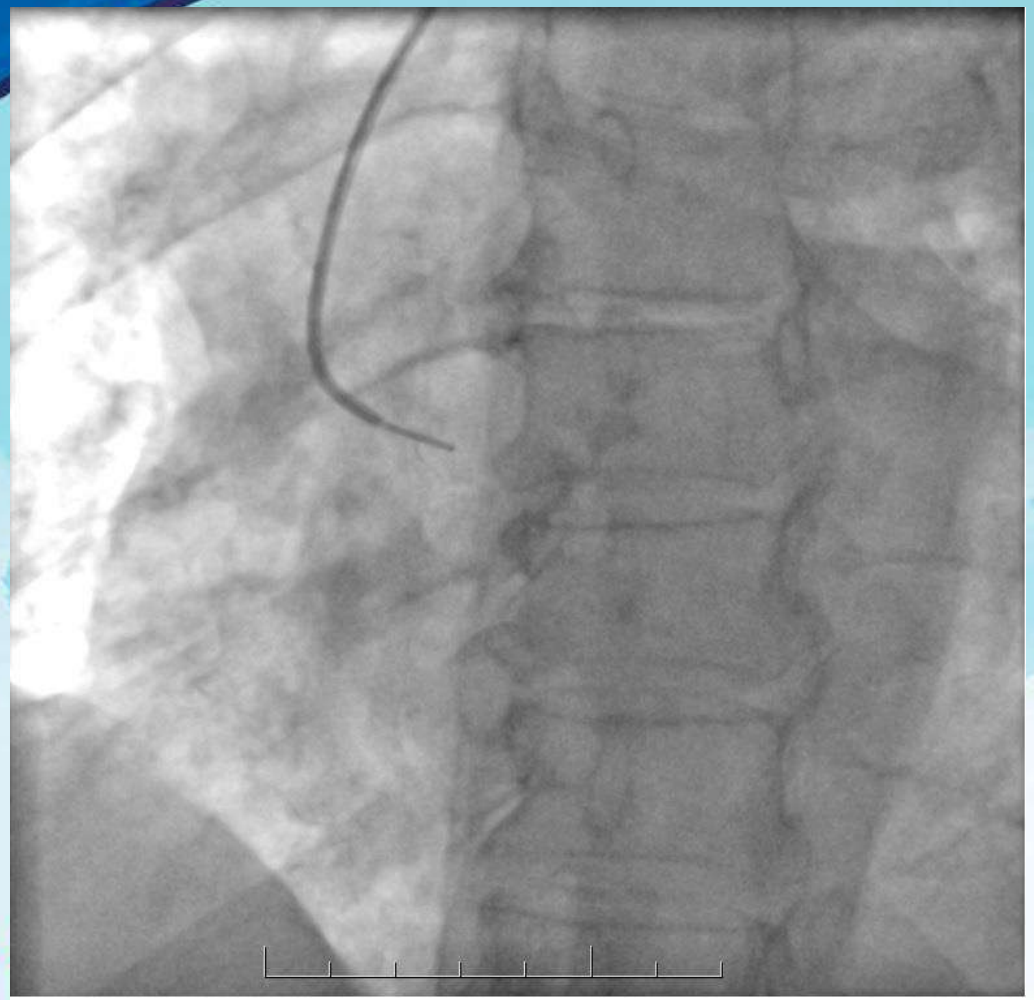

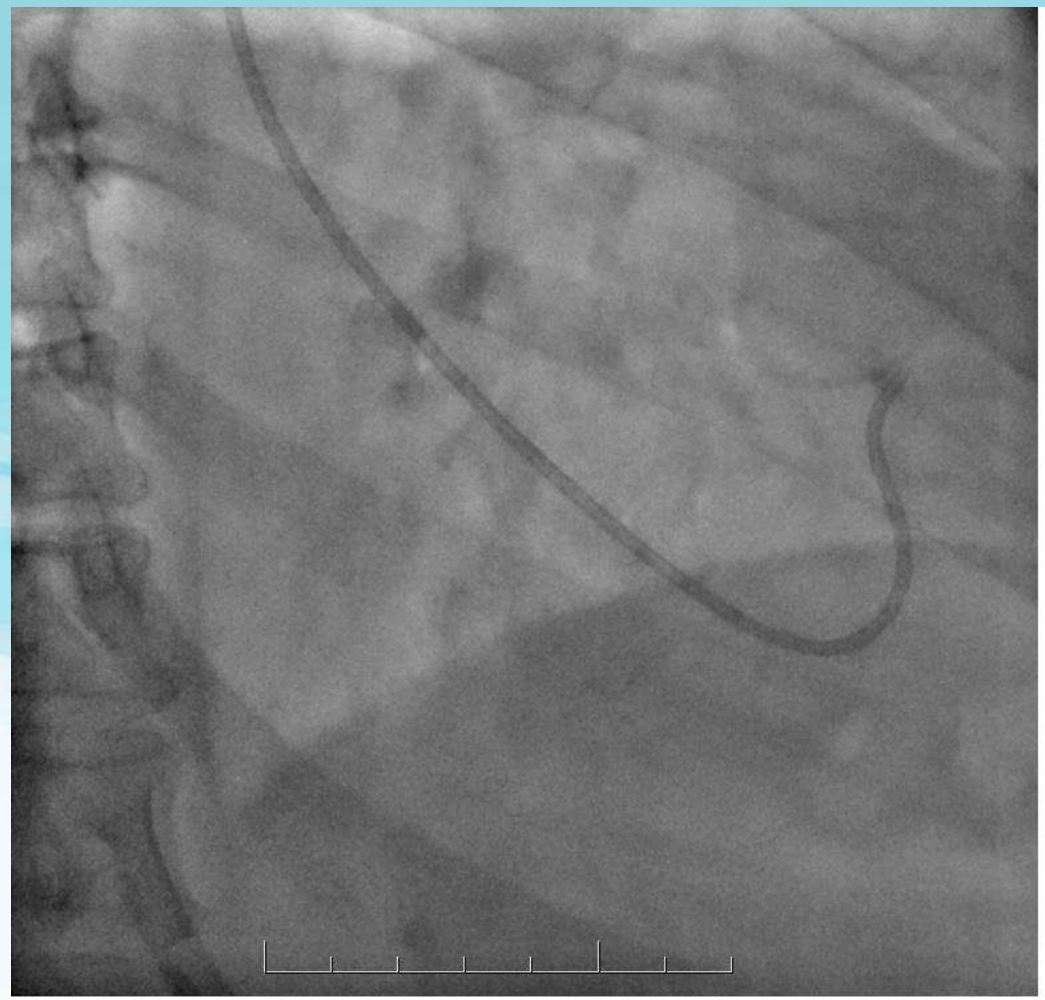

PROCEDIMIENTO (cont.)

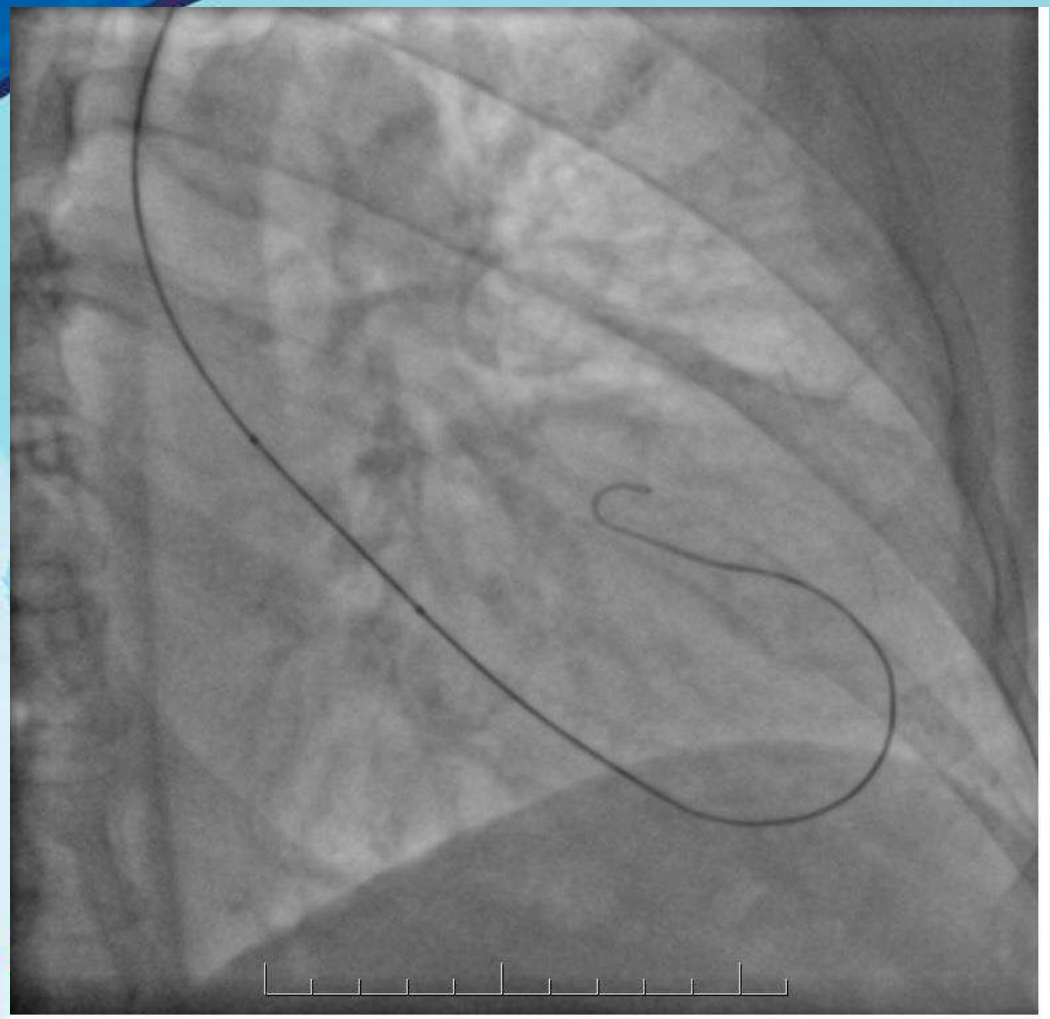

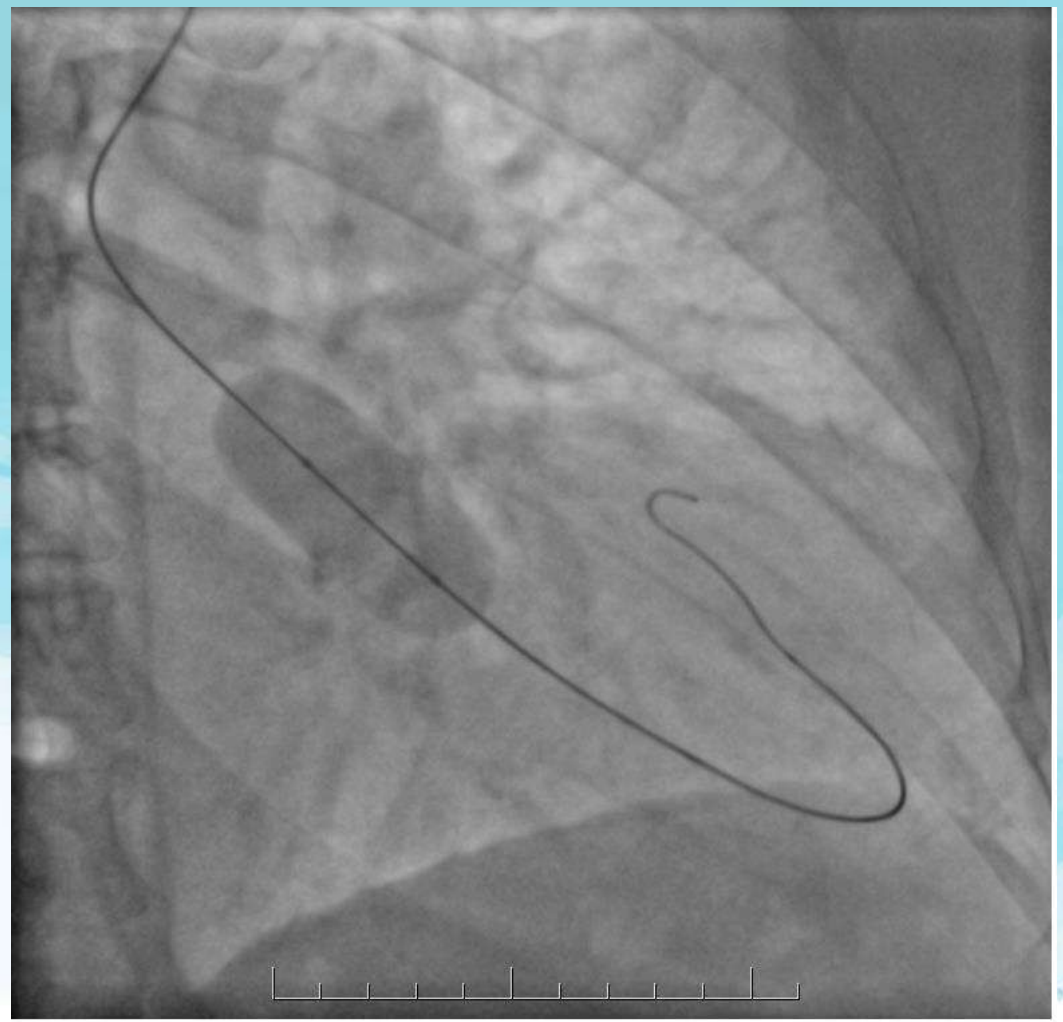

SOMOS MÁS QUE UN HOSPITAL

PROCEDIMIENTO

Minerva Cardioangiologica (New title: Minerva Cardiology and Angiology)
EDIZIONI MINERVA MEDICA

Balloon aortic valvuloplasty through the novel transradial technique.

Horacio MEDINA DE CHAZAL, Ignacio SEROPIAN, Francisco ROMEO, Juan G CHIABRANDO, Juan VALLE RALEIGH, Daniel H BERROCAL, Carla AGATIELLO

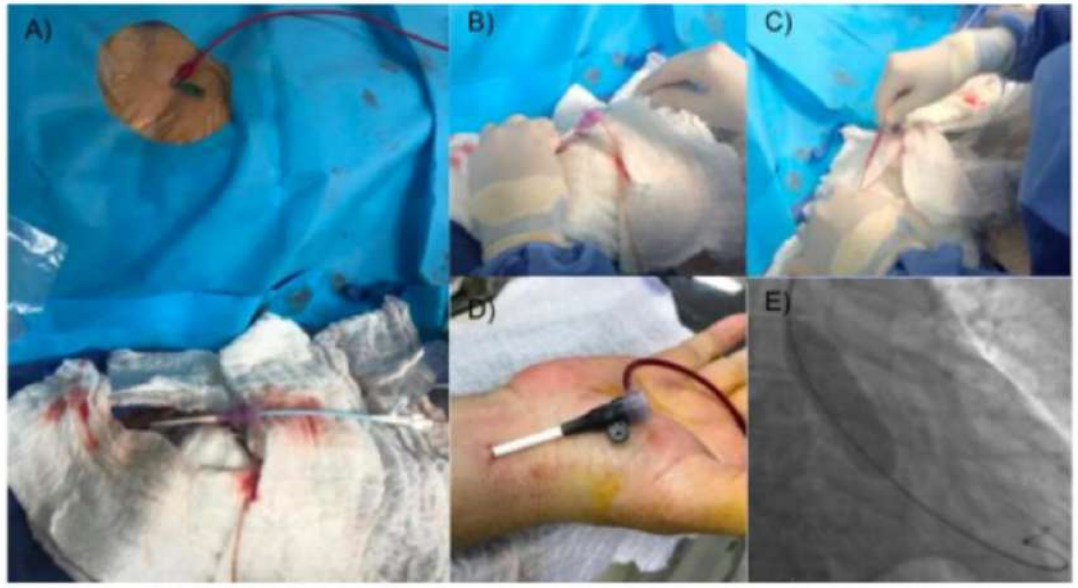

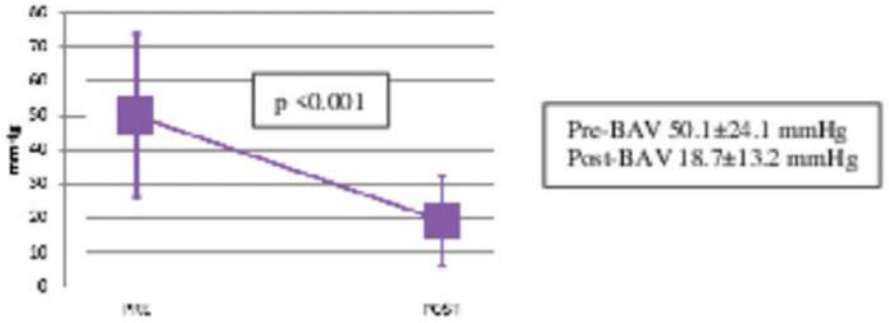

Figure 2. Peak gradient (invasive).

Medina de Chazal H et al. Minerva Cardiol Angiol. 2021;69(4):458-463.

CONCLUSIONES

SOMOS MÁS QUE UN HOSPITAL

CONCLUSIONES

01 En pacientes con estenosis aortica severa sintomática, la valvuloplastia aortica con balón puede ser un procedimiento ‘puente’ al tratamiento definitivo.

02 Además del abordaje convencional transfemoral, el acceso transradial es factible en pacientes seleccionados.

03 La VAB transradial nos permite conservar el acceso femoral para el TAVI

04 Se han observado resultados comparables de la VAB transradial con la transfemoral, con escasa tasa de complicaciones vasculares.

MUCHAS GRACIAS

Interventional Cardiology Department
Hospital Italiano de Buenos Aires

/hospitalitaliano