EXPERIENCIA INICIAL-MINSA,Perú
Implante transcateter de Valvula Pulmonar

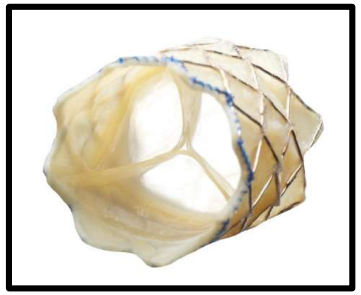

C. Mariño, G. Henestroza (*), F. Taipe, J. Fernandez, P. Custodio, S. Alegre

INSTITUTO NACIONAL DE SALUD DEL NIÑO, Lima-Perú 2023

Declaro no tener conflicto de intereses...!!!

Implante percutaneo de valvula pulmonar

Hospital Necker – Paris,France (2000)
Bonhoefler, Phillipp

Case Reports > Lancet. 2000 Oct 21;356(9239):1403-5. doi: 10.1016/S0140-6736(00)02844-0.

Percutaneous replacement of pulmonary valve in a right-ventricle to pulmonary-artery prosthetic conduit with valve dysfunction

P Bonhoeffer [1], Y Boudjemline, Z Saliba, J Merckx, Y Aggoun, D Bonnet, P Acar, J Le Bidois, D Sidi, J Kachaner

CARDIOPATIAS CONGENITAS CON INDICACION DE INTERVENCIONISMO

Cardiopatias		Intervencionismo	Indicacion
DUCTUS ARTERIOSO PERSISTENTE	PCA	Cierre percutaneo con dispositivos Oclusores	Electiva/ Urgencia
COMUNICACIÓN INTERAURICULAR	CIA	Cierre percutaneo con dispositivo (Amplatzer)	Electiva
Estenosis Valvular Ao critica (neonatal y lactante)	EAo	Valvuloplastia Aortica con balon	E
Estenosis Valvular Pulmonar severa (neo)	EVP	Valvuloplastia Pulmonar con balon	E
COARTACION AORTICA severa	CoAo	Angioplastia de Coartacion	E
COMUNICACIÓN INTERVENTRICULAR	CIV	Cierre percutaneo con dispositivo	E

Tipo de cardiopatia	Tecnica Intervencionista	Indicacion
TGA	Atrioseptostomia	Emergencia
Atresia Pulmonar +CIV	Stenting ductal	Emergencia
Atresia Tricuspidea +A.Pulmonar	Stenting ductal	Emergencia
Atresia Pulmonar SIV intacto	Perforacion de valvula pulmonar (Radiofrecuencia)	Urgente/ Emergencia
PO-Tetralogia Fallot (tardío)	***Implante percutánea de valvula pulmonar***	Electiva

Implante de VP:
Disfunción del Tracto de salida del VD- Tipo de cirugia

PV replacement

RVOT dysfunction: Surgical repair

Valved conduit, homograft and bioprosthetic valve repair:

- North America (USA and Canada) >50%
- South America <10%
- Europe <25-30%
- Asia-Pacific <1%

Transannular patch repair:

- North America (USA and Canada) <1%
- South America >90%
- Europe >70-75%
- Asia-Pacific >99%

PV replacement

Typical RVOT anatomical features

EEUU-Europa 80%

RVOT s/p RV- PA conduit

Sudamerica 90%

RVOT s/p transannular patch repair

INDICACIONES DE IMPLANTE DE VALVULA PULMONAR

POST QUIRURGICO:
Tetralogia de Fallot
Atresia Pulmonar
Tronco Arterioso comun
Transposición de grandes vasos

Disfunción de tracto salida de VD post quirurgica

- Cirugia con parche transvalvular
- Conducto valvular
- Valvula Bioprotesica

- Age >5 years, weight >20 kg
- Conduit RVOT diameter 16-18 mm ≤22 mm
- Severe PR, progressive RV dilatation and reduced RV function
- Symptomatic patients with declining exercise tolerance (<65% of normals)
- RV systolic pressure >2/3 systemic pressure
- Combination of stenosis and regurgitation with RV dysfunction and dilatation
- Supraventricular or ventricular rhythm disturbances

Circulation. 2008;117:1964–1972

10,000 procedimientos de IPVP, 200 centros (Europa>USA)

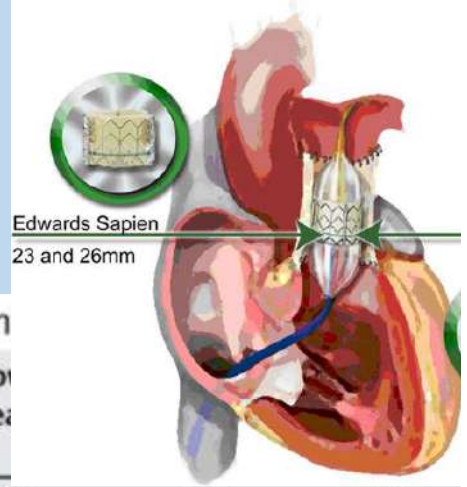

	Valve	No. of patients	Mean age [years]	Procedure success (%)	Follo [yea			
Cheatham, USA, 2015	Melody	170	19	NA	4.5	76	3	
Borik, Canada, 2015	Melody	51	20	NA	4.5	68	1	RV size and maximum oxygen consumption
Armstrong, USA, 2014	Melody	101	20	98	1.0	97	3	NYHA functional class, tricuspid regurgitation
Butera, Italy, 2013	Melody	63	24	94	2.5	92	2	RVEDV, RVEF, RVESV
Biernacka, Poland, 2015	Melody SAPIEN	40 20	25	93	1.7	90	4	NYHA functional class, RVEDV, RVEF, maximum oxygen consumption
Lurz, UK, 2008, 2011	Melody	155	21	95	2.3	93–70	5	RVEDV, RVEF, maximum oxygen
Kenny, USA, 2011 (COMPASSION)	SAPIEN	36	30	97	0.5	97	0	
Haas, Germany, 2015	SAPIEN	22	22	90	0.5	NA	0	

Advances in Interventional Cardiology 2017; 13, 1 (47)

MELODY VALVE (CP numed)
16-18mm
90% casos
Vena yugular bovina+ stent metalico platinium iridium

MelodyTM valve (Medtronic plc, Ireland; CE-mark approval in 2006) and SAPIEN XT (Edwards Lifesciences LLC, USA; FDAapproval in 2017)

IMPLANTE DE VP: INTERNACIONAL Y LATINOAMERICANA

En el año 2000 en Francia , Philipp Bonhoeffer fue el primero en reportar el implante percutaneo de Valvula Pulmonar (IPVP).

Luego en el 2003 se realizó el primer caso de implante Melody PV en Inglaterra y en el 2005 en **Canada e Inglaterra** .

Mas adelante la ***Food and Drug Administration*** **(FDA) de EEUU** aprobó el dispositivo de uso humano en el 2010

La evidencia en el implante valvular percutáneo con **válvula Melody** proviene de estudios analíticos y descriptivos multicéntricos, con gran experiencia sobre todo en EE.UU. y Europa, con resultados excelentes a corto y mediano plazos.

En Latinoamérica, centros de referencia de cardiología intervencionista en **Brasil y Argentina (2012-2015)** , y se ha observado que la técnica es factible, segura y eficaz.

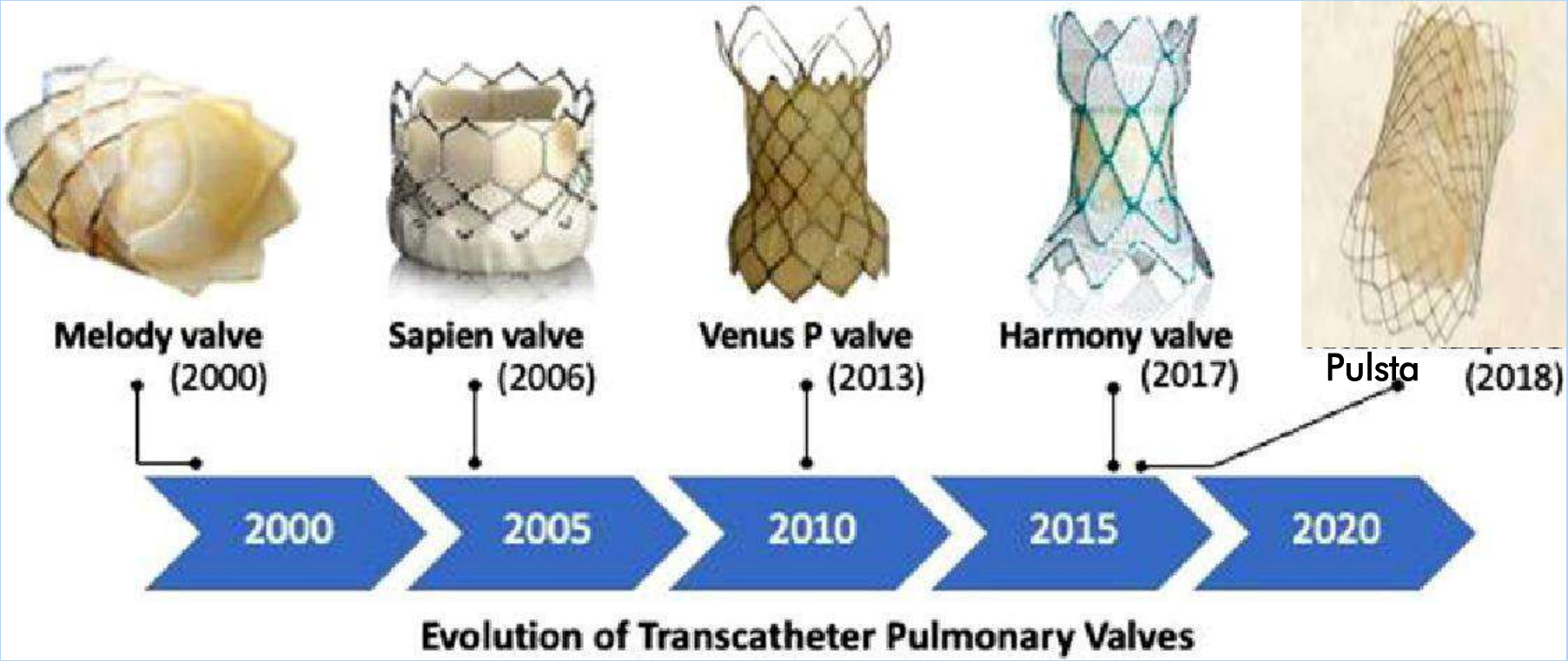



Util en : TUBOS VALVULADOS Y VALVULAS BIOLOGICAS

Util en :PARCHE DE PERICARDIO

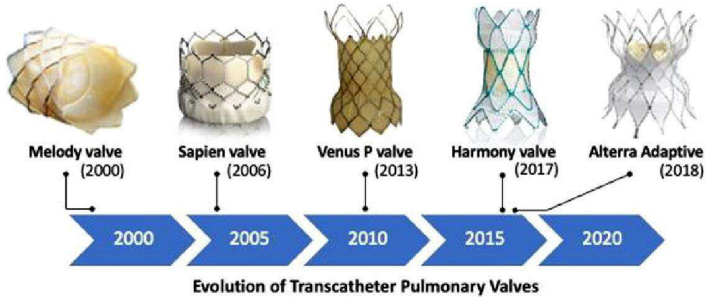

VALVULA MELODY

ESC European Society of Cardiology
European Heart Journal (2019) **40**, 2255–2264
doi:10.1093/eurheartj/ehz201

CLINICAL RESEARCH
Congenital heart disease

Acute and midterm outcomes of the post-approval MELODY Registry: a multicentre registry of transcatheter pulmonary valve implantation

Johannes Nordmeyer[1]*, Peter Ewert[2,3,4], Marc Gewillig[5], Mansour AlJufan[6],

Multicenter registry of transcatheter pulmonary valve implantation (TPVI) with the Melody valve™:

- 845 patients included; median of 5.9 years of follow-up (range 0-11 years)
- A composite endpoint of TPVI-related events during follow-up (i.e. death, reoperation or reintervention) showed an incidence rate of 4.2% per person per year (95% CI 3.7–4.9)
- TPVI infective endocarditis showed an incidence rate of 2.3% per person per year (95% CI 1.9–2.8)

Rev Esp Cardiol. 2018;71(4):283–290

VALVULA MELODY

Artículo original

Registro español de implante percutáneo de la válvula pulmonar Melody en menores de 18 años

Ruth Solana-Gracia[a,b,*], Fernando Rueda[c], Pedro Betrián[d], Federico Gutiérrez-Larraya[e], María Jesús del Cerro[f], Manuel Pan[g], Juan Alcíbar[h], José Félix Coserría[i], José Manuel Velasco[j] y José Luis Zunzunegui[b,k]

Métodos: Análisis descriptivo retrospectivo y multicéntrico nacional de los IPVP Melody en pacientes menores de 18 años desde el primer implante (de marzo de 2007 hasta el 1 de enero de 2016).

Resultados: Se reclutaron 9 hospitales que contaban un total de 81 IPVP en 77 pacientes, cuyas medianas [intervalo intercuartílico] de edad y peso eran 13,3 [9,9-15,4] años y 46 [27-63] kg respectivamente. La enfermedad cardiaca más frecuente fue la tetralogía de Fallot (n = 27) y el sustrato anatómico más común, el conducto valvulado de yugular bovina (n = 31). Las incidencias de complicaciones intraprocedimiento y agudas fueron del 6 y el 8% (no hubo muertes periprocedimiento). La mediana del tiempo de seguimiento fue 2,4 [1,1-4,9] años. Se diagnosticó endocarditis infecciosa (EI) a 4 pacientes (5,6%), de los que 3 precisaron el explante de la válvula. En el periodo de seguimiento, la mortalidad fue del 1,3%, relacionada con EI. A los 5 años de seguimiento, el 80 ± 6,9% y el 83 ± 6,1% de los pacientes estuvieron libres de reintervención y recambio valvular pulmonar respectivamente.

VALVULA PULSTA

Congenital Heart Disease

Successful Feasibility Human Trial of a New Self-Expandable Percutaneous Pulmonary Valve (Pulsta Valve) Implantation Using Knitted Nitinol Wire Backbone and Trileaflet α-Gal–Free Porcine Pericardial Valve in the Native Right Ventricular Outflow Tract

Circ Cardiovasc Interv. 2018

Gi Beom Kim, MD, PhD; Mi Kyoung Song, MD; Eun Jung Bae, MD, PhD; Eun-Ah Park, MD, PhD; Whal Lee, MD, PhD; Hong-Gook Lim, MD, PhD; Yong Jin Kim, MD, PhD

Journal of *Clinical Medicine*

MDPI

Article

Early Outcomes of Percutaneous Pulmonary Valve Implantation with Pulsta and Melody Valves: The First Report from Korea

J. Clin. Med. 2020

Ah Young Kim [1,2], Jo Won Jung [1,2], Se Yong Jung [1,2], Jae Il Shin [1,2], Lucy Youngmin Eun [1,2], Nam Kyun Kim [3] and Jae Young Choi [1,2,*]

VALVULA PULSTA VS MELODY

J. Clin. Med. 2020

Underlying diagnosis	
Tetralogy of Fallot	40/42 (95.2)
Pulmonary atresia with ventricular septal defect	2/42 (4.8)
RVOT anatomy prior to valve implantation	
Native RVOT	12/42 (28.6)
Bioprosthetic valve	24/42 (57.1)
Valved conduit	4/42 (9.5)
Homograft	2/42 (4.8)
Percutaneous pulmonary valve implant indication	
RVOT obstruction	15/42 (35.7)
Mixed PR and obstruction	14/42 (33.3)
PR	13/42 (31.0)

Size of the implanted Melody valve (n = 29)	
22 mm	29/29 (100)
Minimal diameter prior to pre-dilation	20.5 ± 2.9 (12–23)
Minimal diameter following pre-dilation	22.1 ± 0.6 (21.5–23)
Size of the implanted Pulsta valve (n = 13)	
26 mm	1/13 (7.7)
28 mm	3/13 (23.1)
30 mm	2/13 (15.4)
32 mm	7/13 (53.8)
Valve-in-valve (previously implanted bioprosthesis) procedure	28/42 (66.7)
Successful intentional BPV frame fracture	8/42 (19.0)

VALVULA MELODY

VALVULA PULSTA

REC Interv Cardiol. 20XX;XX(X):XX-XX
https://doi.org/10.24875/RECIC.M23000405

Artículo original

VALVULA PULSTA

Experiencia inicial con la prótesis PULSTA para el tracto de salida del ventrículo derecho nativo en tres centros españoles

Diana Salas-Mera[a,*], César Abelleira Pardeiro[a], Enrique José Balbacid Domingo[a], Adolfo Sobrino Baladrón[b], José Luis Zunzunegui Martínez[b], Fernando Sarnago Cebada[c] y Federico Gutiérrez-Larraya Aguado[a]

[a] *Servicio de Cardiología Pediátrica, Hospital Universitario La Paz, Madrid, España*
[b] *Servicio de Cardiología Pediátrica, Hospital Universitario Gregorio Marañón, Madrid, España*
[c] *Unidad de Cardiopatías Congénitas del Adulto, Hospital Universitario 12 de Octubre, Madrid, España*

REC Interv Cardiol. 2023. https://doi.org/10.24875/RECIC.M23000405

Métodos: Estudio descriptivo de los resultados del IPVP con la prótesis PULSTA en pacientes con insuficiencia pulmonar sobre TSVD nativo.
Resultados: Se incluyeron 10 pacientes con una media de edad de 15 ± 2,8 años. En todos los casos se consiguió el implante sin complicaciones durante el procedimiento. El tiempo medio de seguimiento fue de 18 meses [rango 2-35 meses]. A 8 pacientes se les realizó una resonancia magnética cardiaca a los 6 meses, donde se observó una reducción de los volúmenes medios telediastólico (131,7 ± 31,7 frente a 100,3 ± 28,9 ml/m^2) y telesistólico (68 ± 20,8 frente a 57 ± 18,5 ml/m^2).
Conclusiones: La prótesis PULSTA ofrece una alternativa factible, segura y eficaz para el IPVP en pacientes con TSVD nativos dilatados. Son necesarios más estudios para evaluar su durabilidad y seguridad a largo plazo, ya que los datos de seguimiento son limitados.

Complicaciones del Implante Percutaneo de VP

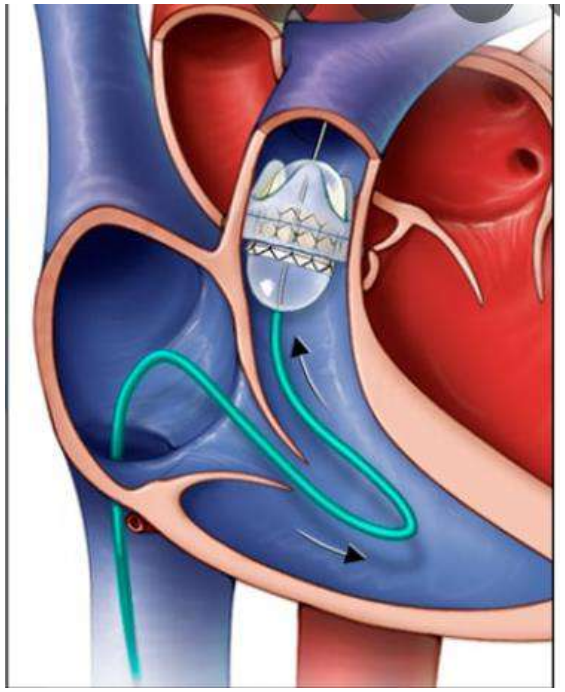

En los ultimos años la tasa de complicaciones ha disminuido, siendo las mas reportadas :

-Riesgo de compresión coronaria durante el procedimiento, 4%
-Fractura de stent, 6 %
-Endocarditis infecciosa, 3.2 a 5%
-Desgarro o ruptura del TSVD (o conducto), 5-8%
-Migracion de la valvula, 4.2 %
-Necesidad de reintervención, 8 -15% a 5 años siguientes

Multicenter experience evaluating transcatheter pulmonary valve replacement in bovine jugular vein (Contegra) right ventricle to pulmonary artery conduits
BH Morray, DB McElhinney, Y Boudjemline, M Gewillig, DW Kim, EK Grant, ML Bock.Circulation: Cardiovascular Interventions, 2017•Am Heart Assoc

R. Solana-Gracia et al. / Rev Esp Cardiol. 2018;71(4):283–290

Journal of Cardiovascular Magnetic Resonance (2007) **9**, 687–695
Copyright © 2007 Informa Healthcare
ISSN: 1097-6647 print / 1532-429X online
DOI: 10.1080/10976640601187596

informa
healthcare

Variations in Right Ventricular Outflow Tract Morphology Following Repair of Congenital Heart Disease: Implications for Percutaneous Pulmonary Valve Implantation

Silvia Schievano,[1] Louise Coats,[1] Francesco Migliavacca,[2] Wendy Norman,[1] Alessandra Frigiola,[1] John Deanfield,[1] Philipp Bonhoeffer,[1] and Andrew M. Taylor[1]

UCL Institute of Child Health and Great Ormond Street Hospital for Children, London, United Kingdom[1]
Laboratory of Biological Structure Mechanics, Structural Engineering Department, Politecnico di Milano, Milan, Italy[2]

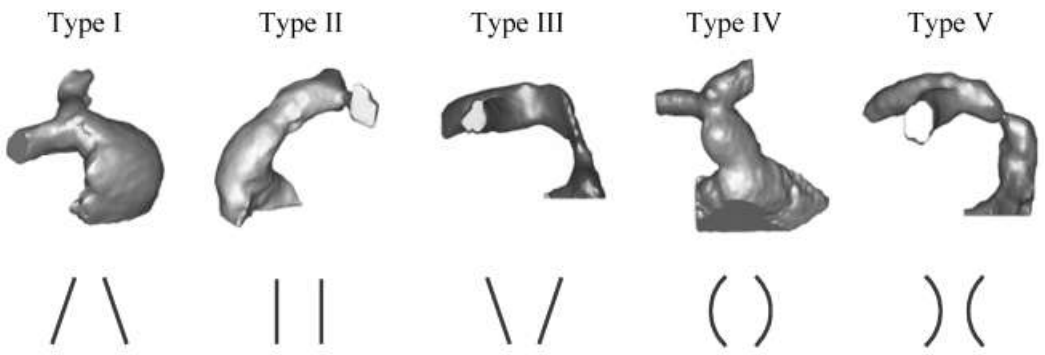

Figure 2. Five types of RVOT morphology.

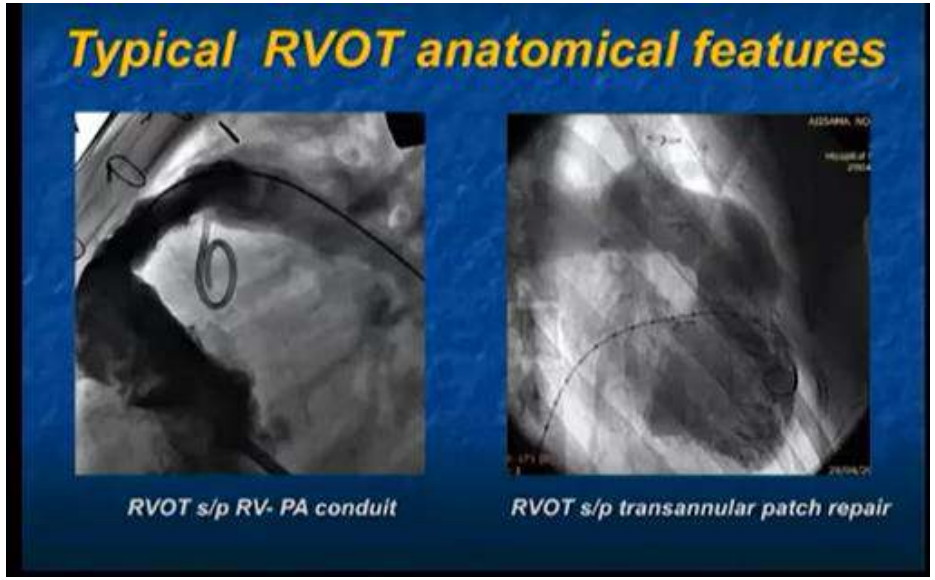

Indications of pulmonary valve replacement in repaired TOF and the modality can assess.

Asymptomatic patients with ≥2 criteria
Symptomatic patient s with ≥1 criteria

- ✓ **RV EDVI > 150 (ml/m2), Z score > 4, RV : LV EDV >2**
- ✓ **RV ESVI > 80 (ml/m2)**
- ✓ **RV EF < 47%**
- ✓ **LVEF < 55%**
- ✓ **Large RVOT aneurysm.**

CMR is a gold standard

- QRS duration > 160 ms
- Sustained tachyarrythmia related to right side volume overload.

ECG

Other hemodynamic significant changes:

- ✓ Moderate / severe tricuspid regurgitation.
- ✓ Left to Right shunt (pulmonary to systemoc pulmonary flow > 1.5).
- ✓ Severe aortic regurgitation.
- ✓ Severe branch PA stenosis (< 30% flow to affected lung) not amenable to trnscatheter therapy.
- ✓ RVOT obstruction with RV systolic pressure > 0.7 systemic

CMR can detect

Geva T. (2013) Indications for pulmonary valve replacement in repaired tetralogy of fallot. Circulation;128(17):1855-7. ACC/AHA journal

INDICACIONES DE IMPLANTE VALVULA PULSTA

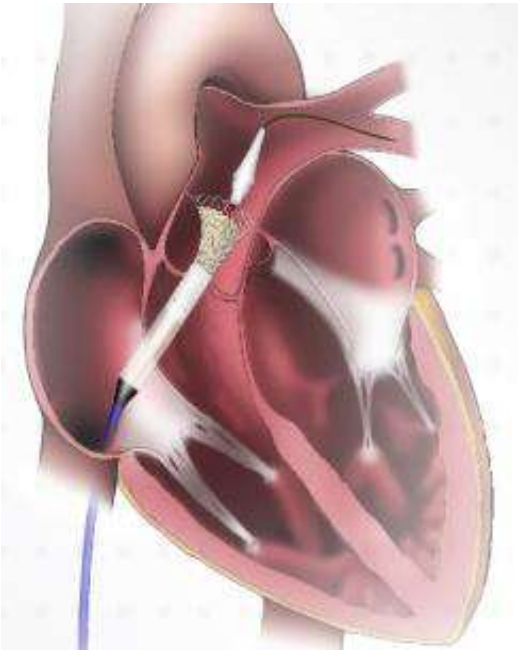

Pacientes con ***TSVD nativo*** después de reparación total TOF /Atresia Pulmonar

Los criterios de inclusión esenciales para la inscripción fueron los siguientes:

(1) Edad >10 años y peso corporal >30 kg,
(2) Insuficiencia Pulmonar moderada/severa y volumen telediastólico del VD indexado >150 ml/m2 (RMC)
(3) pacientes con idoneidad anatómica para el implante de válvula Pulsta con diámetro más estrecho <28 mm de ecocardiografía transtorácica o tomografía computarizada cardíaca.

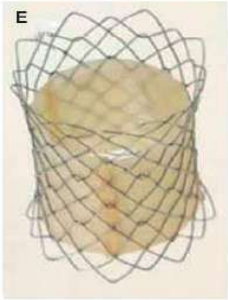

Circulation: Cardiovascular InterventionsVolume 11, Issue 6, June 2018
https://doi.org/10.1161/CIRCINTERVENTIONS.118.006494

Valve size selection

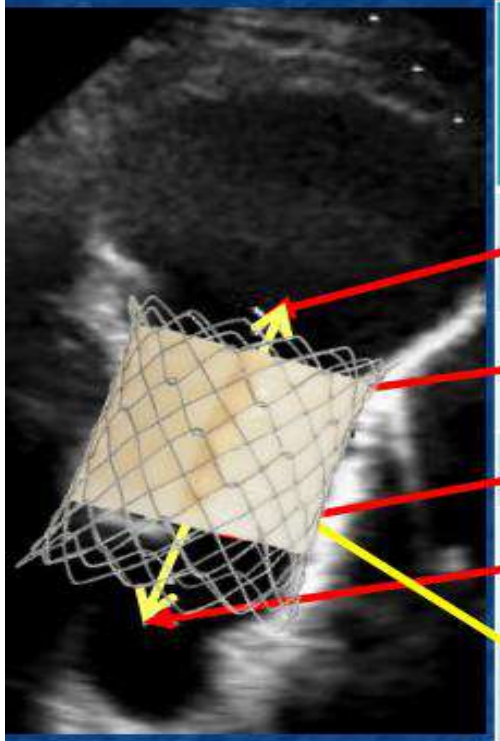

Main PA, mm	EchoCG, mm	CT, mm	MRI, mm	Cine angio., mm	Mean, mm
Proximal	30.7	32.5*30.6	30.3	30.2	30.9
Mid	27.3	26.5*30.1	26.7	27.6	27.9
narrowest	17	20.9*19.6	20.2	18.1	19.1
Distal bifurcation	26.5	23.2*37.8	27.8	30.8	30.7
length	39.9	43.2	36.1	38.6	39.5

➔ ***28 mm Ø, 38 mm length***

- ***Multiple image modalities***
- ***≥ 1~2 mm larger valve than overall main PA diameter***

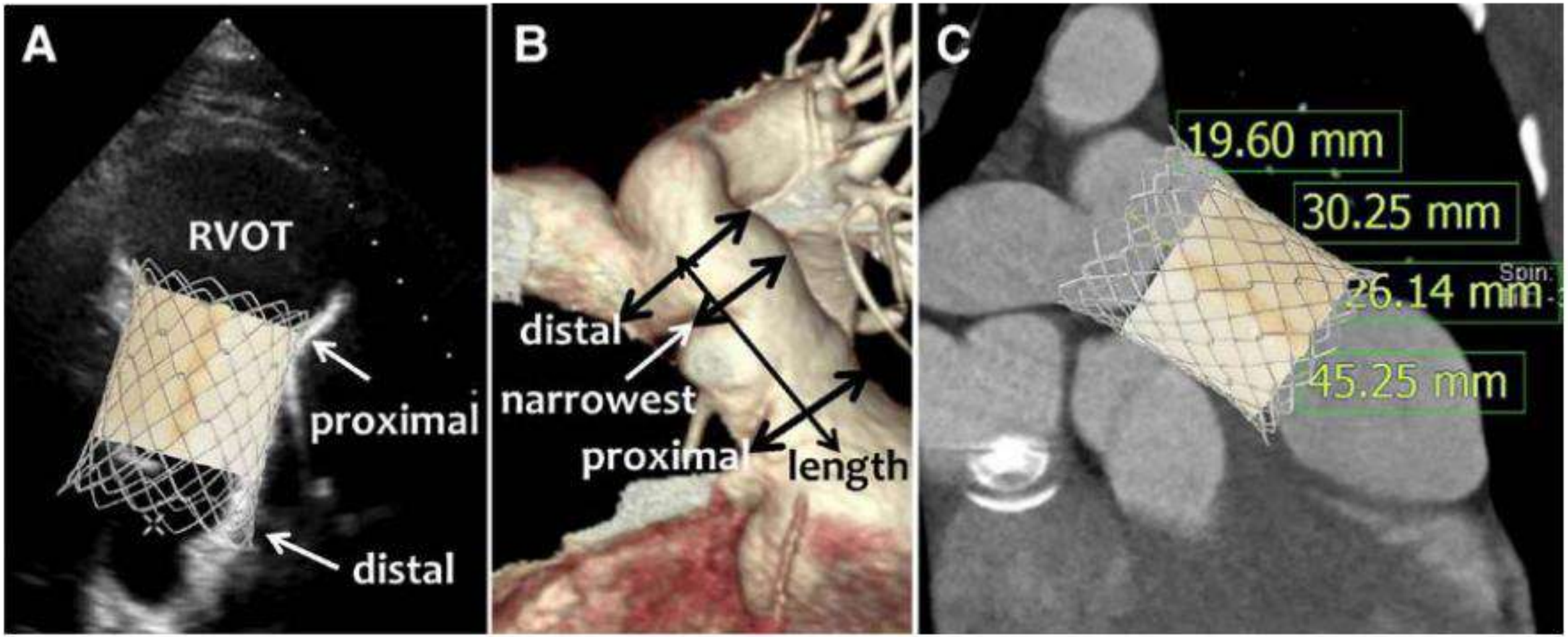
A
RVOT
proximal
distal
B
distal
narrowest
proximal
length
C
19.60 mm
30.25 mm
26.14 mm
45.25 mm

RAO -25 angio/balon

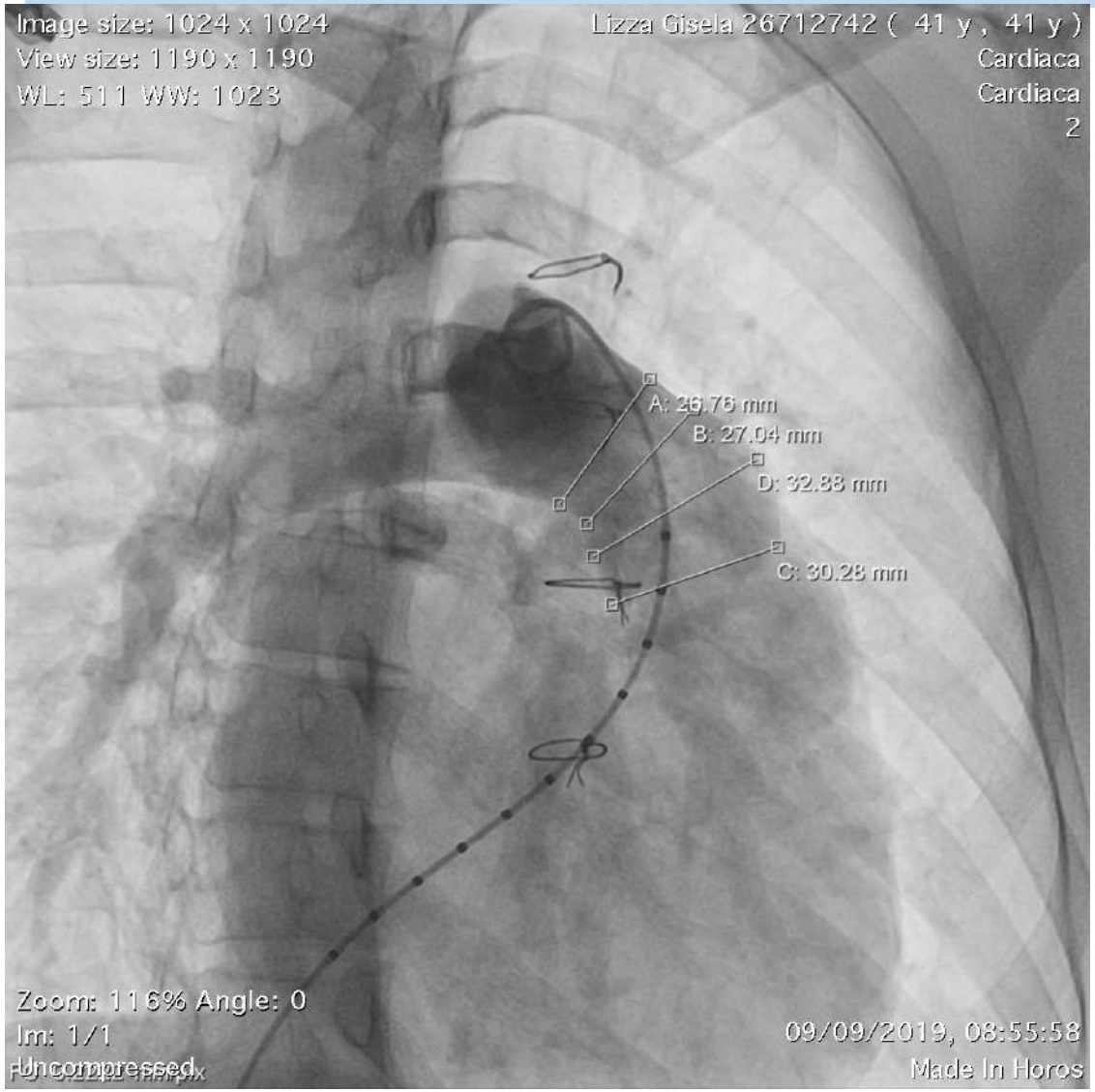

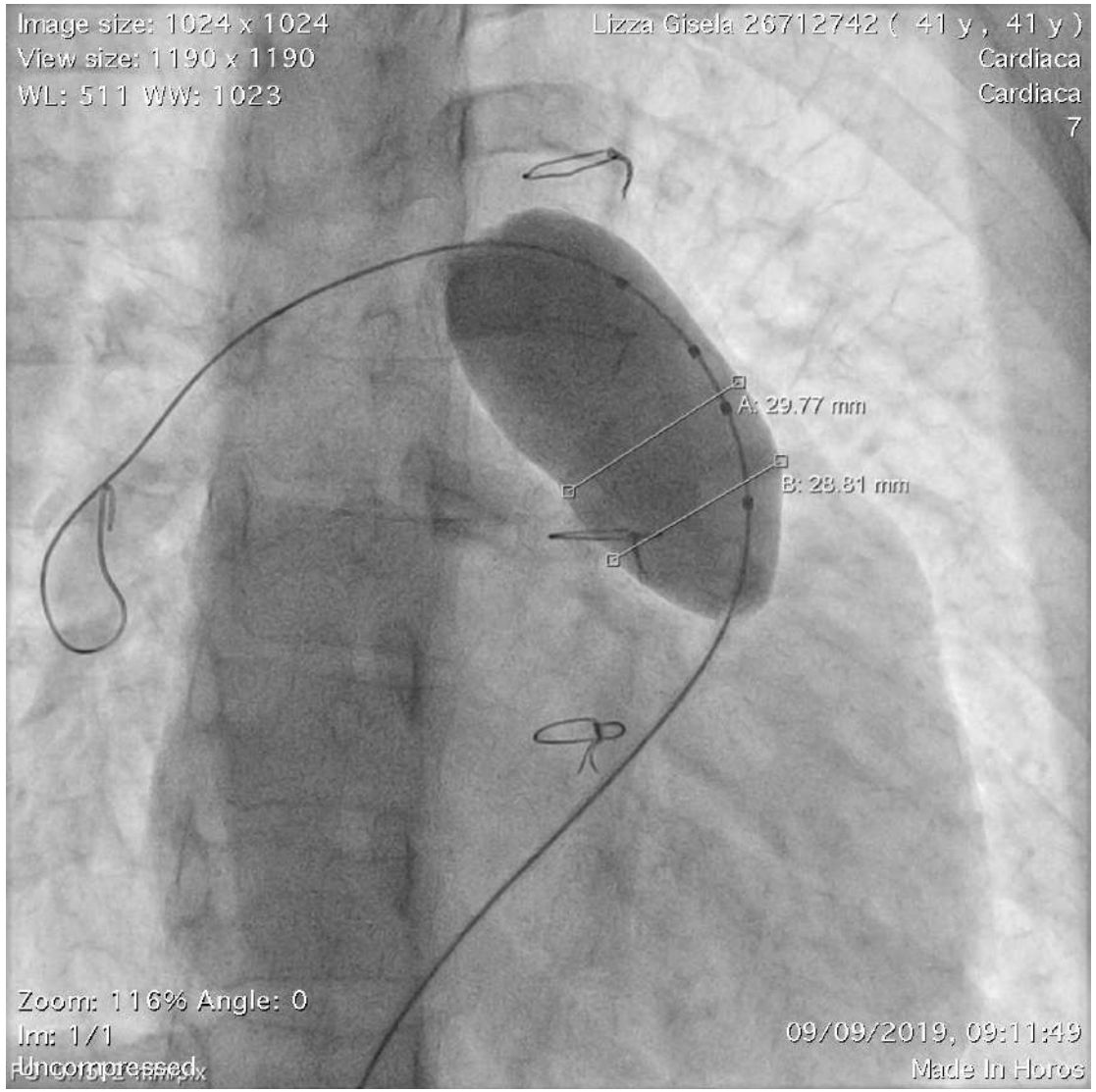

LAO-30 angio/baloon

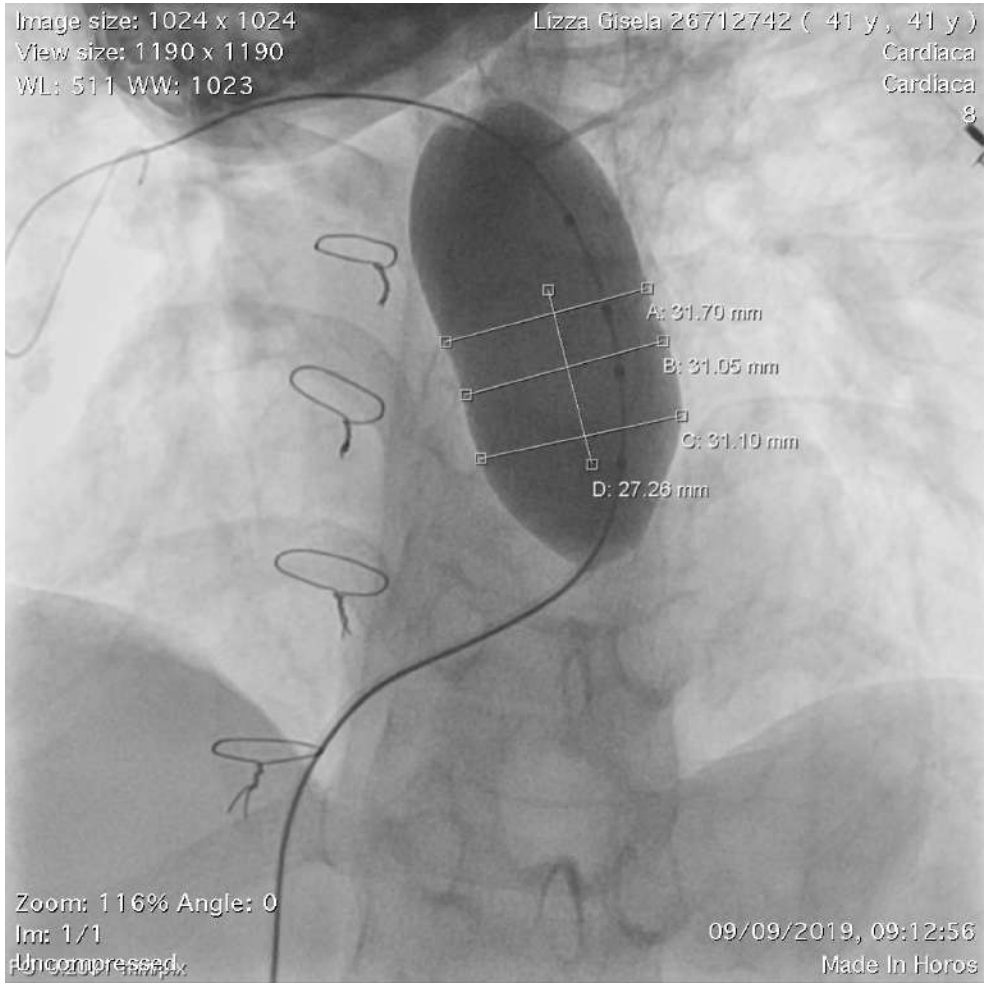

Lateral angio/Baloon

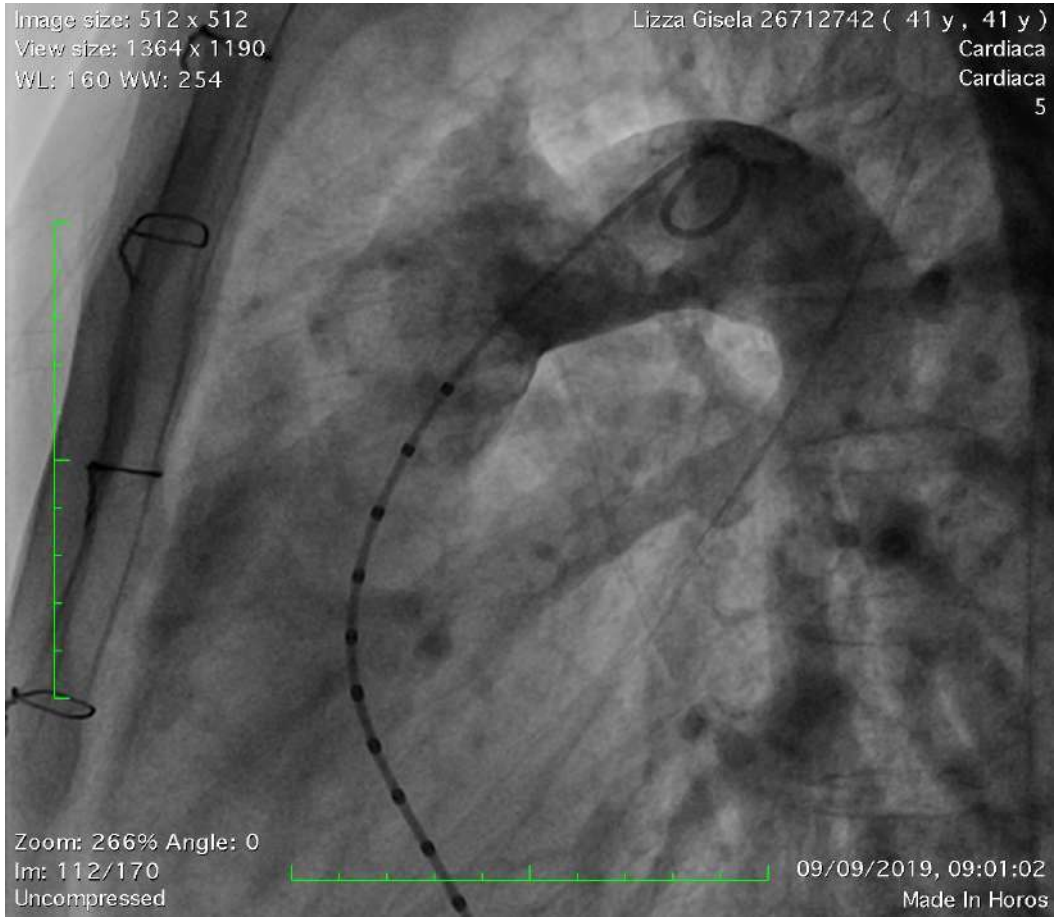

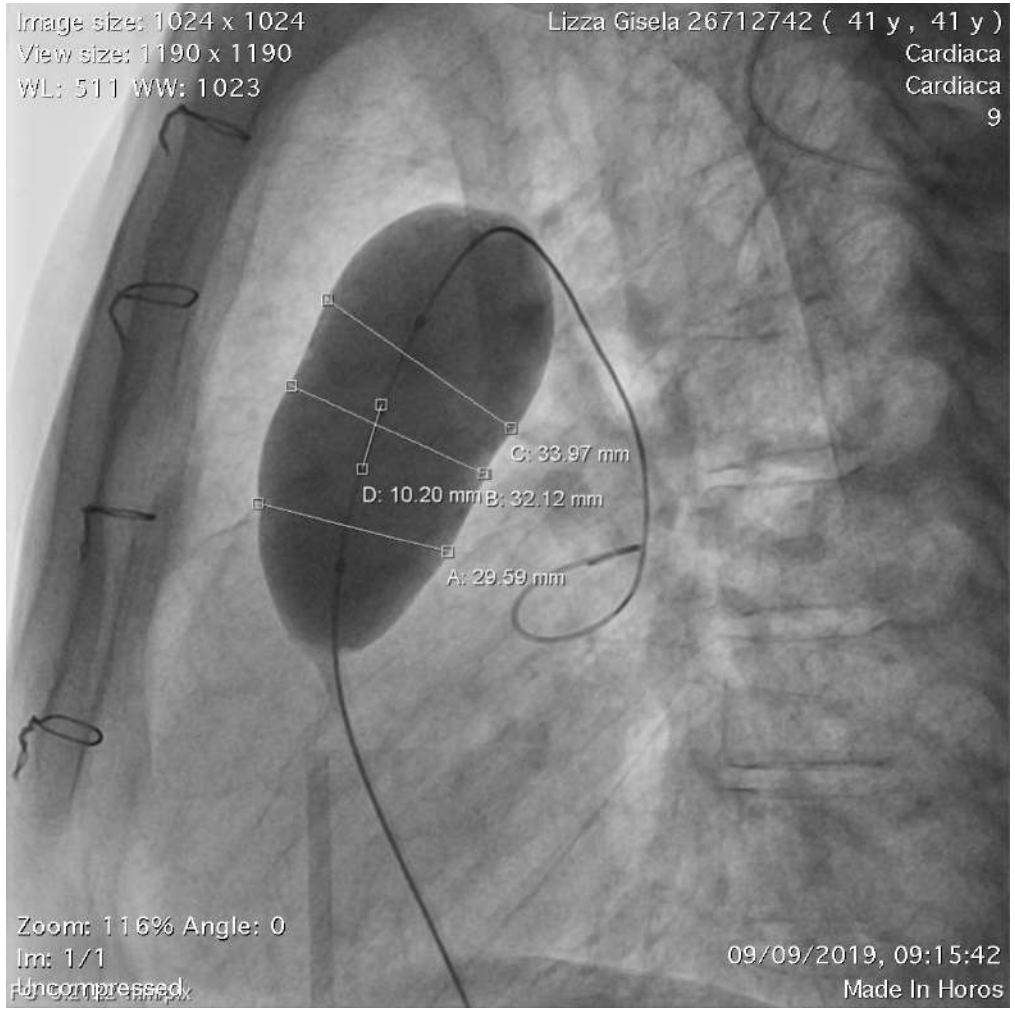

Coronary Test/Baloon Sizing (*)

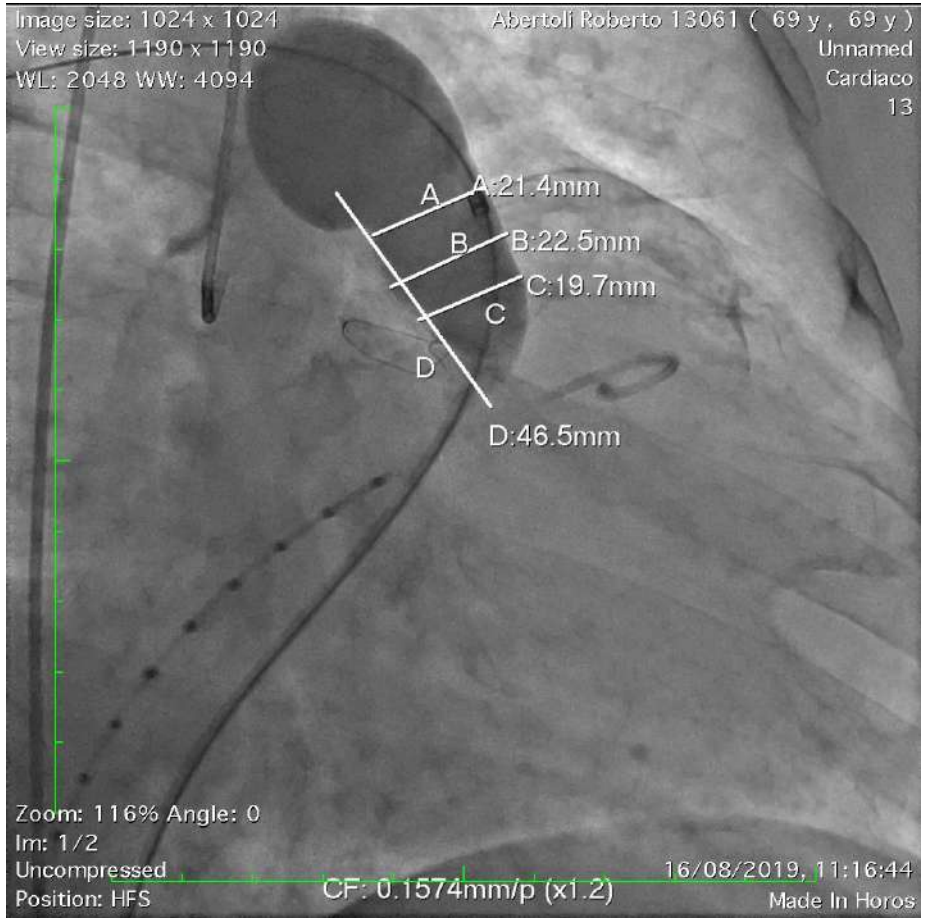

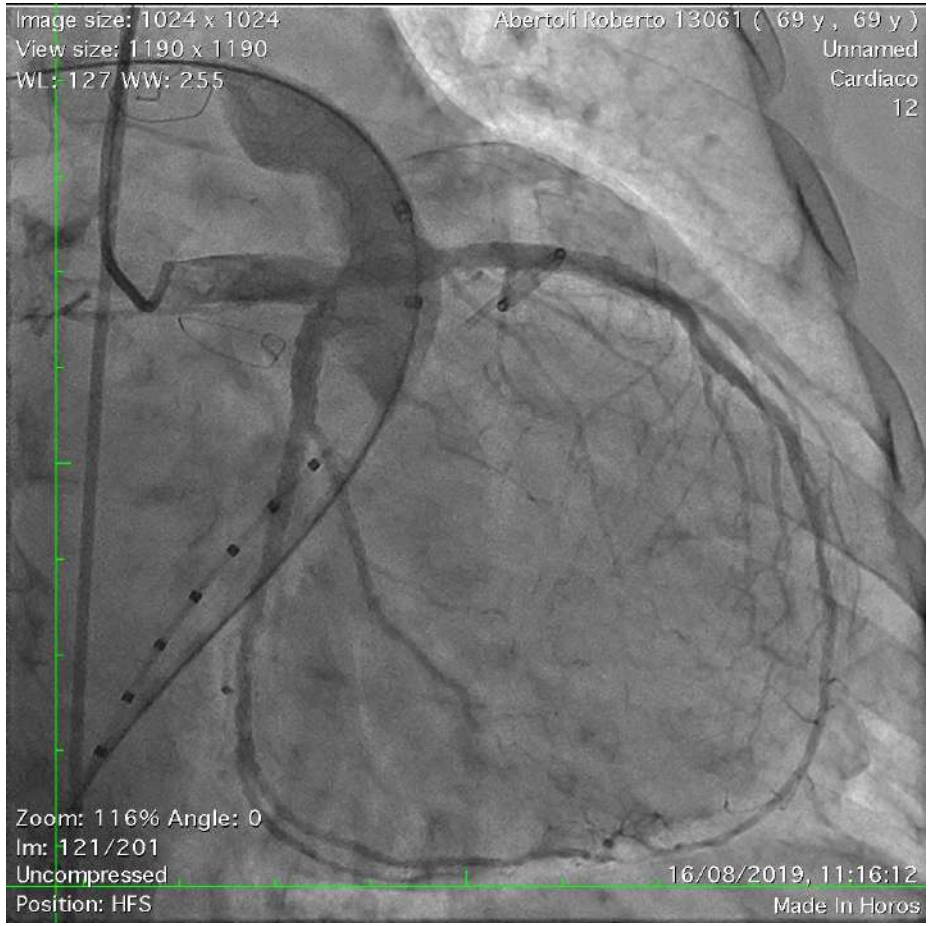

Grupos de trabajo en IVPP
(Implante percutaneo de Valvula pulmonar)

Hospital de la Universidad Federal de
Sao Paulo, Brazil
Dr.Miguel Angel Maluf

Diciembre 2019

Hospital Privado de Cordova, Argentina
Dr. Alejandro Peirone /
Mr. Jackson (Korea)

Marzo 2022

UNIFESP

UNIVERSIDADE FEDERAL DE SÃO PAULO

1933



Dr.Miguel Maluf

Profesor - Cirujano CV. Universidad Federal de Sao Paulo, Brasil- 2019

Expandable Polyurethane Stent Valve

Physical, Hydrodynamic, Animal and Ultra Structural Studies - Expandable Polyurethane Stent Valve

Valvula Pulmonar expandible de stent de poliuretano
Brazilian Group 2020-2022

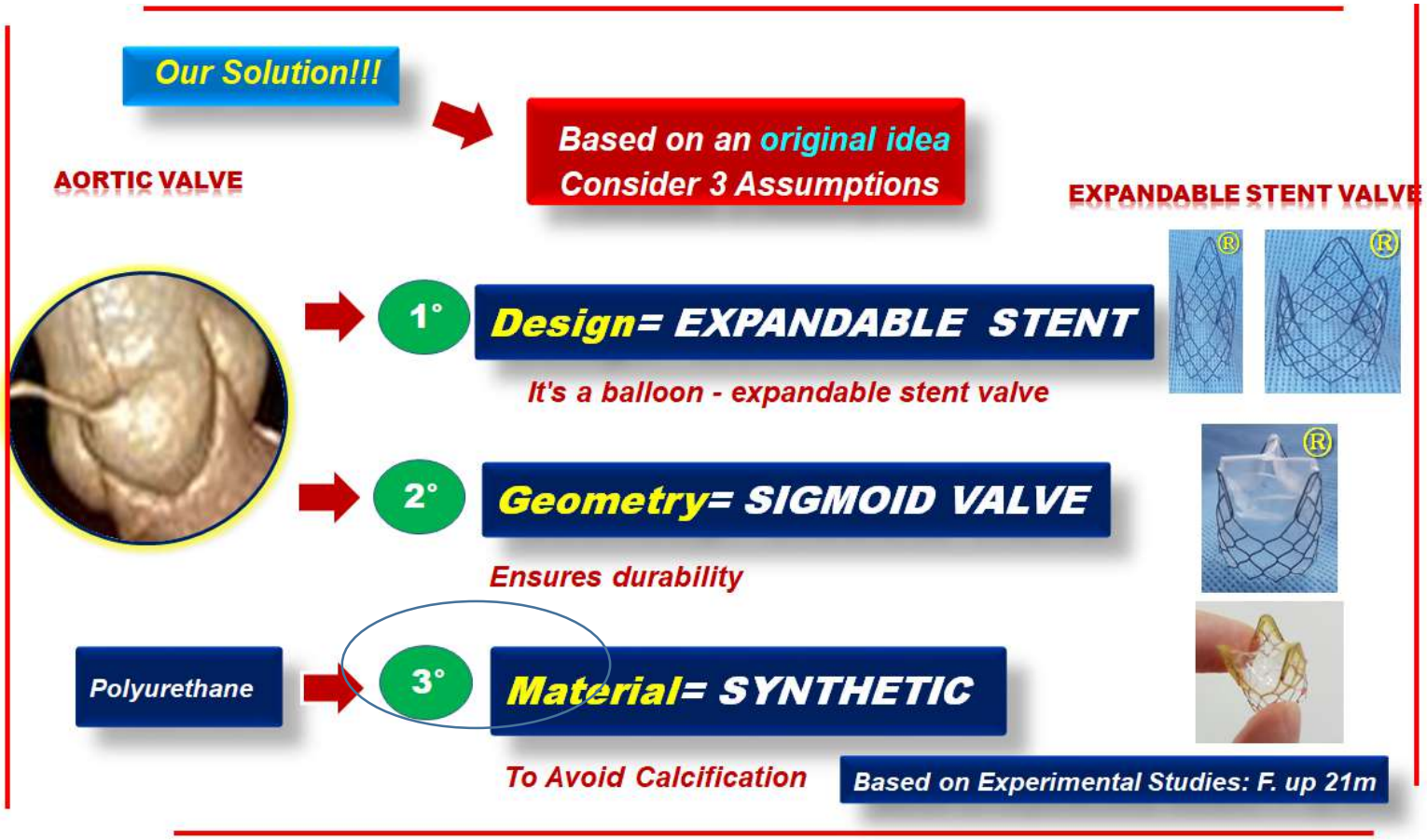

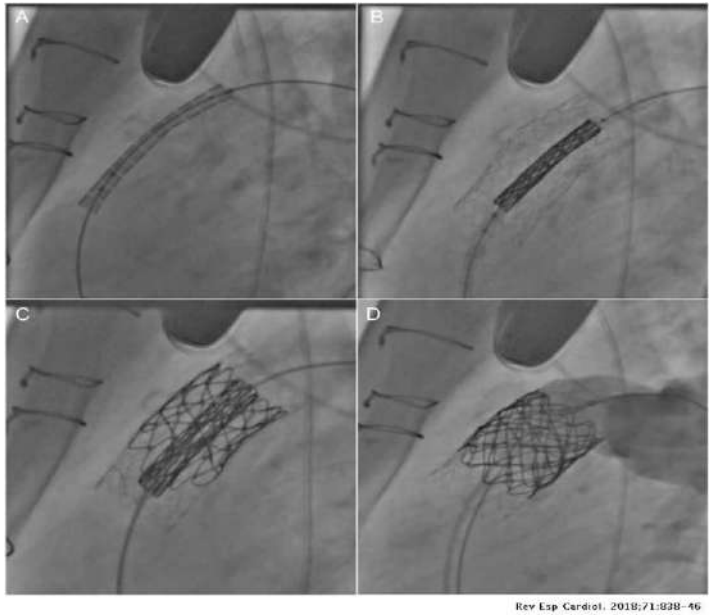



HOSPITAL PRIVADO
UNIVERSITARIO DE CORDOBA

2022

HOSPITAL PRIVADO UNIVERSITARIO DE CORDOBA

2022

PULSTA- self-expandable transcatheter pulmonary valve

Valvula pulmonar transcateter

Korea Group 2022

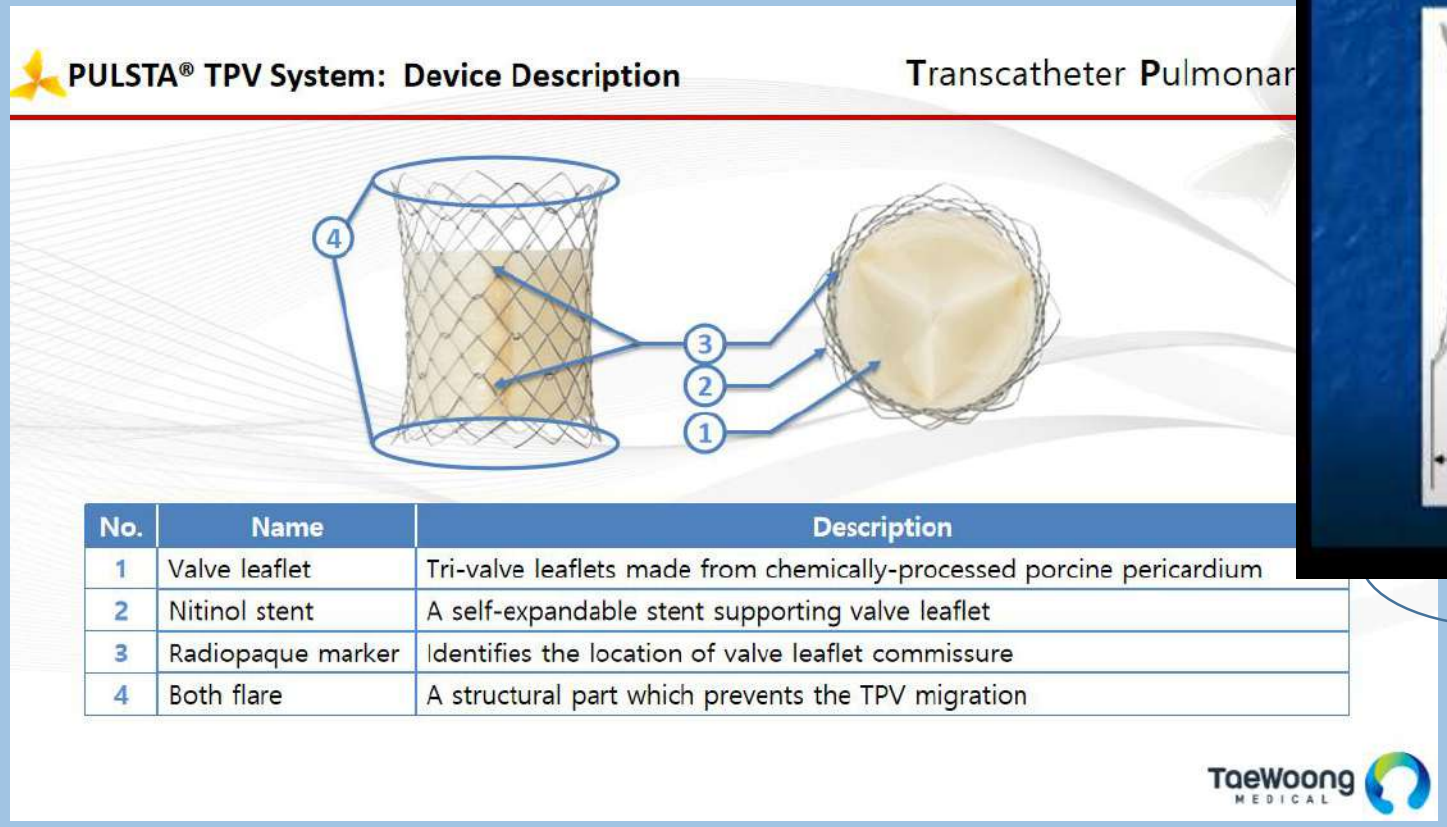

No.	Name	Description
1	Valve leaflet	Tri-valve leaflets made from chemically-processed porcine pericardium
2	Nitinol stent	A self-expandable stent supporting valve leaflet
3	Radiopaque marker	Identifies the location of valve leaflet commissure
4	Both flare	A structural part which prevents the TPV migration

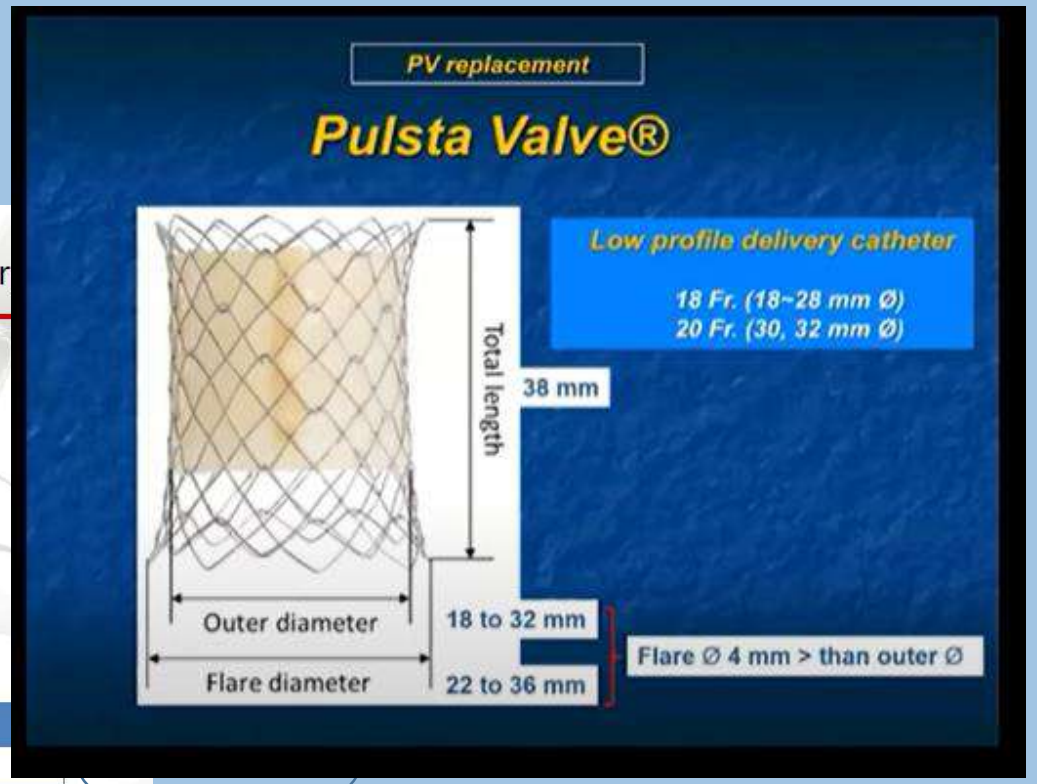

LISTA DE CASOS -IMPLANTE PERCUTANEO VALVULA PULMONAR 2023- INSN

Pulsta™ Evaluación por Dr.Kim/Dr.German Henestrosa

NOMBRES	Edad/Peso	Historia C.	Diagnositco	Contacto	ECOCARDIO	TEM	Cate	**Dr.Kim's evaluation**
Rosario Gamboa Avila	13A/40K	1080171	PO-T.Fallot	912645144 (Truj)	20/08/22	22/10/22		**VP 28x38**
Dayiro Lopez Lupu	10A	179778	PO-T.Fallot	959284548(Tum)	10/08/22	21/10/21		**VP 30**
Roxy Baltodano Vasquez	14A/50K	1078040	PO-T.Fallot	944435461(Lim)	14/12/22	13/12/22		**VP 32x38**
Mia Noblecilla Rivera	11A/45K	1131776	PO-T.Fallot	964231372(Lim)	31/01/23	1/12/2022		**VP 28x38**
Angeles Pinto Rutti	13A/42K	1082355	PO-T.Fallot	931682936(?)	4/06/22	23/06/22		**VP 32x38** (very challanging case)
Dayron Lanci Zorrilla	9A/38K	1248460	PO-T.Fallot (v. biologica)+MCP	997605919(Lim)	2/8/21	5/7/2019	15Nob 21	**Pre stent 24+ VP 26mm**
Lucy Quispe Lopez	10A	1143823	PO-T.Fallot. Tubo valvulado	993649786	19/10/22	28/10/22		Surgery
Jhanely Satalaya Sinarahua	12A	1248460	Post Valvulaplasita Pulmonar	952839150	15/6/21	25/09/21		Not for first time
Farid Castillo Villanueva	17A	816434	PO-T.Fallot/ Ileostomia	946959387	3/01/23	12/01/23		TPV 32x38 is not enough. (very challenging)

- Protocolo de Evaluacion.pptx

PROTOCOLO DE EVALUACION PARA IMPLANTE DE VALVULA PULMONAR

- * Exame Clínico
- Sintomas - CF
- - Exames Avaliação Cardiovascular
- - ECG
- - Rx Tórax
- - Eco-Dopplercardiograma
- - Estudo Holter
- - Cateterismo Cardíaco
- - Angio-TC
- * Teste Ergoespirométrico:
- Condicionamento Cardiopulmonar
- * RNM
- Desempenho Anâtomo – Funcional

CASO: Niño 11años y 33kg. Sat O2 98%. Disnea a medianos esfuerzos
Cirugia Correctiva Tetralogia de Fallot a los 3 años.
Evoluciona con insuficiencia pulmonar moderada a severa ,curso progresivo.
Clase Funcional II

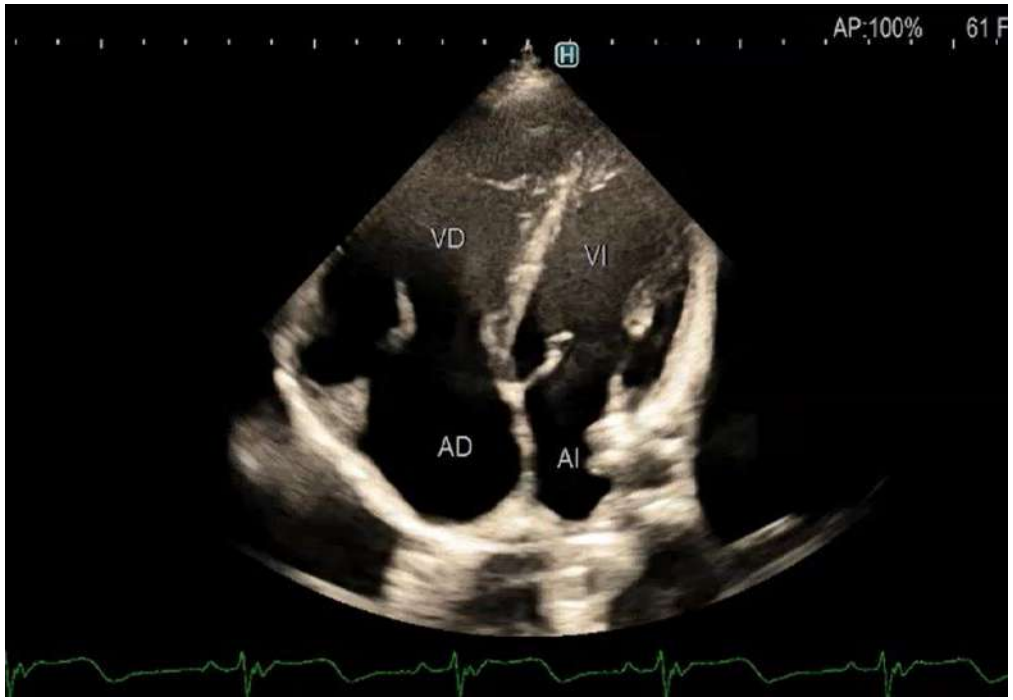

ECOCARDIOGRAMA DOPPLER
(21/01/23)

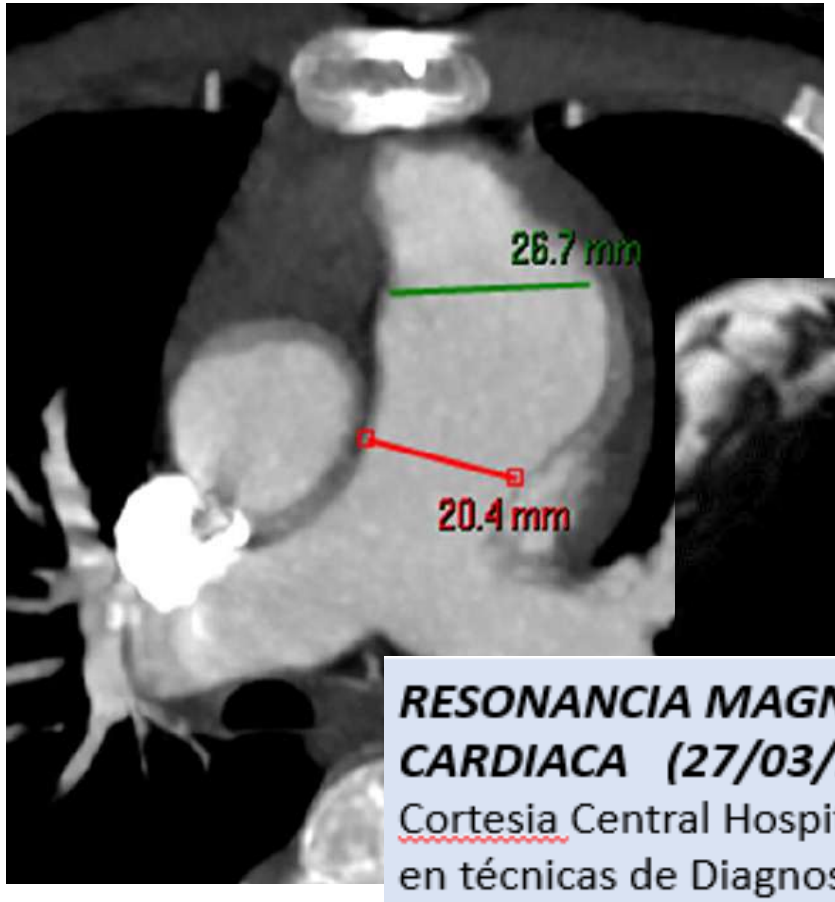

ANGIOTOMOGRAFIA CARDIACA
(15/01/23)

RESONANCIA MAGNETICA CARDIACA (27/03/23)

Cortesia Central Hospital FAP- Dra Sara Ramirez (Master en técnicas de Diagnostico por imagenes en Cardiologia)

Conclusiones

Ventrículo derecho dilatado (Vol FD: index 112ml/m2
Fracción de eyección del VD conservada : 62%
Fracción Regurgitante del VD 42% (Vol 24.5ml/m2)

INSUFICIENCIA PULMONAR SEVERA

CATETERISMO CARDIACO (31/03/23)

Válvula PULSTA 30x38

Stent de Nitinol + Pericardio porcino

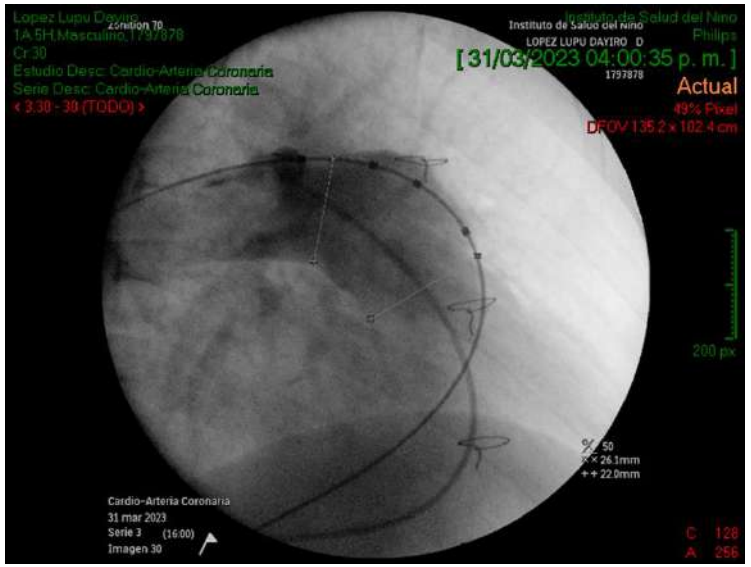

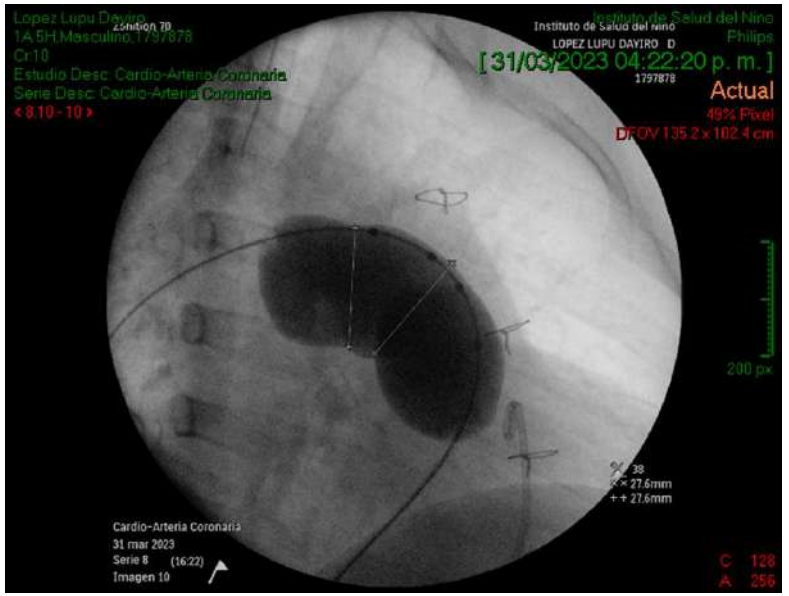

INDICACIONES DE IMPLANTE VALVULA PULSTA

Pacientes con ***TSVD nativo*** después de reparación total TOF /Atresia Pulmonar

Los criterios de inclusión esenciales para la inscripción fueron los siguientes:

(1) Edad >10 años y peso corporal >30 kg,
(2) Insuficiencia Pulmonar moderada/severa y volumen telediastólico del VD indexado >150 ml/m2 (RMC)
(3) pacientes con idoneidad anatómica para el implante de válvula Pulsta con diámetro más estrecho <28 mm de ecocardiografía transtorácica o tomografía computarizada cardíaca.

Tamaño de valvula pulmonar es promedio
T: (diámetro TAP medido ETT+TEM+Balon= 27.7mm) +2-3mm

Delivery system

Delivery catheter
Useable length: 110 cm

Head

Handle



5,9mm **18F.** (up to 28 mm valve)

6,6mm **20F.** (up to 32 mm valve)

12F. shaft

Crimper training

Crimper setting

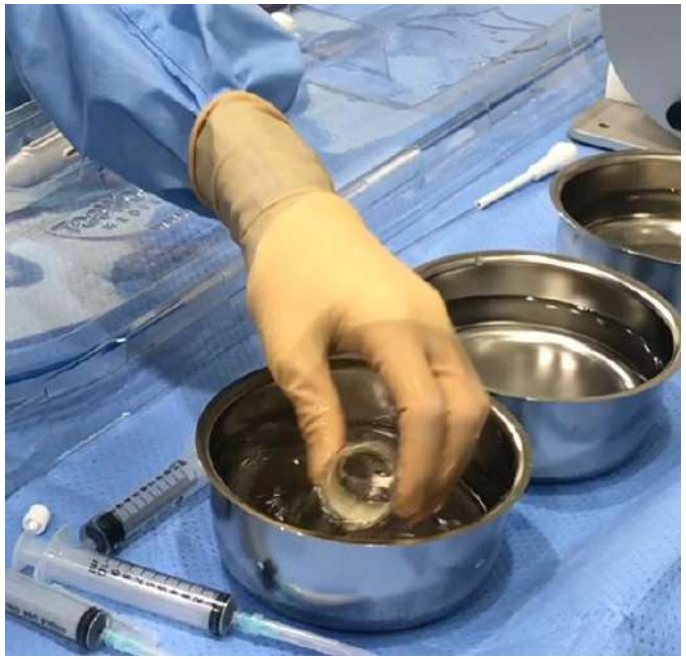

CATETERISMO CARDIACO
Guia de intercambio Lunderquist- distal a RPD
Pulsta valve No.30 x 38

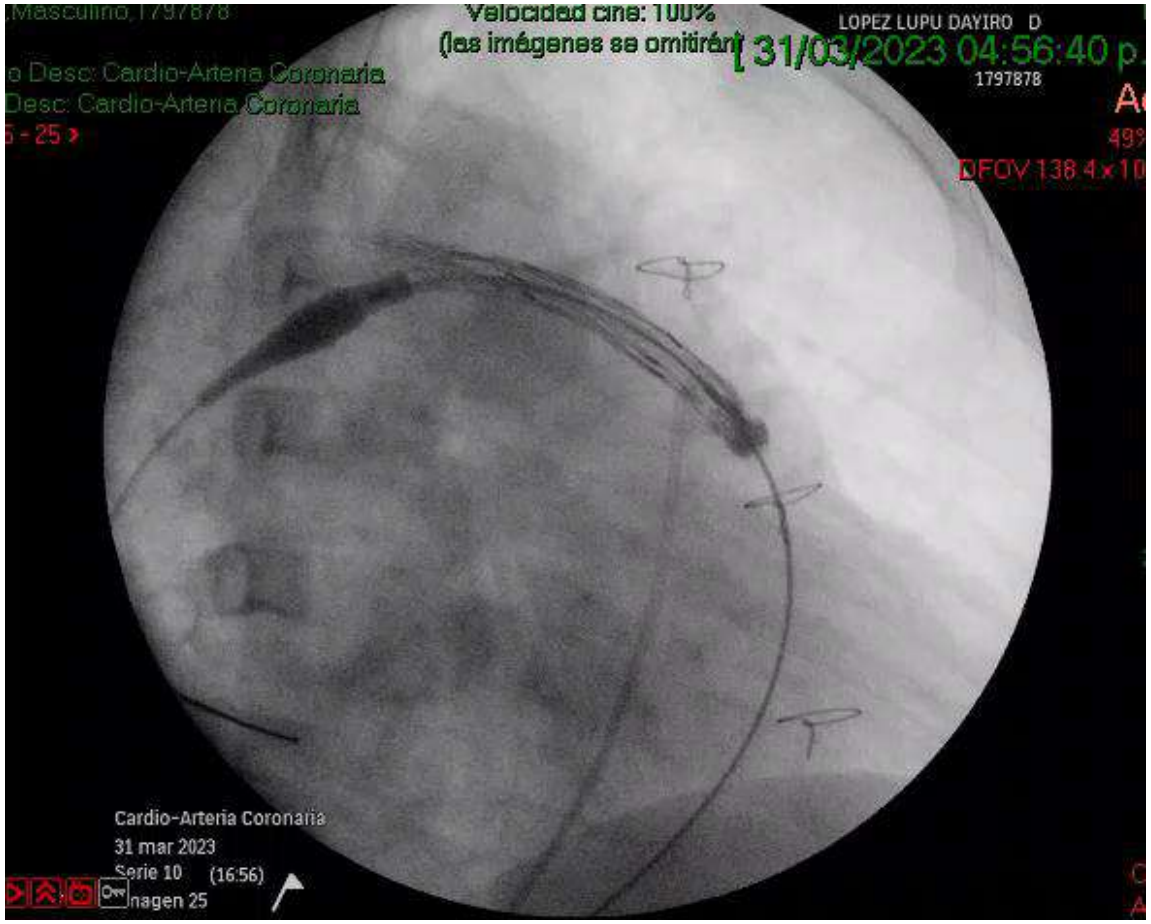

Evolución : Clinica favorable
Ecocardiograma : IP minima, sin gradiente TSVD
Alta en 48 hras. Rp ASA 100mg /dia

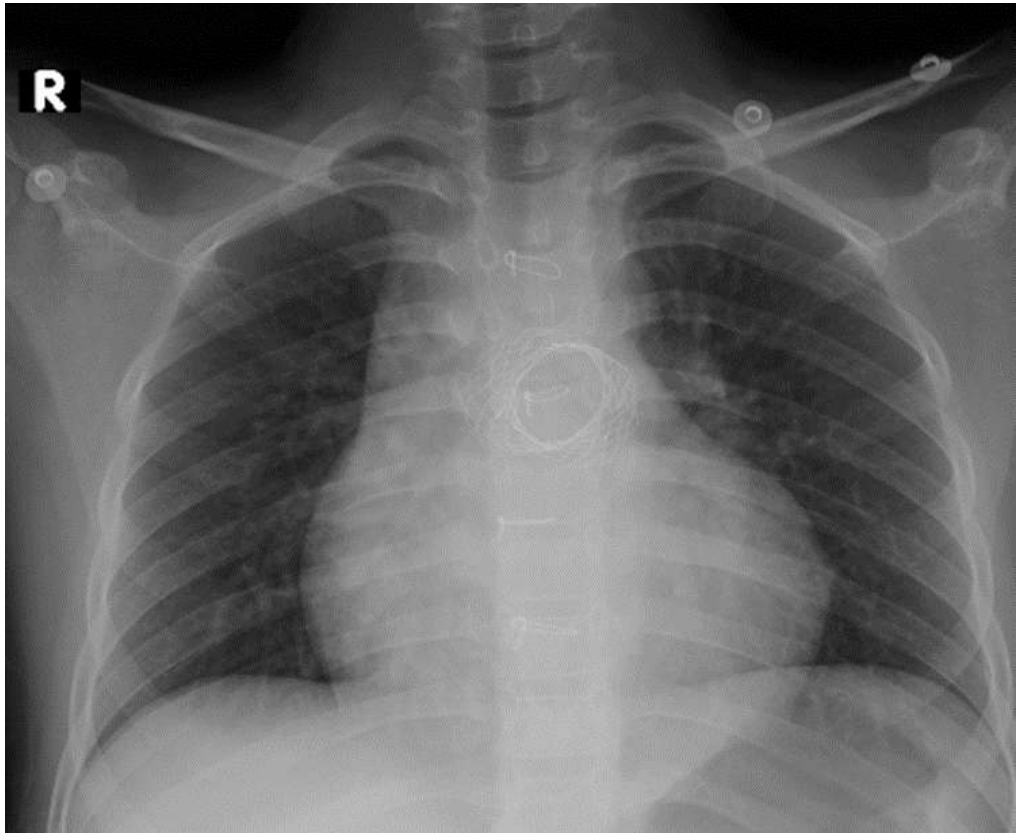

Seguimiento a 6 meses

Edad/Peso	Historia C.	Diagnositco	Contacto	ECOCARDIO	TEM	Cate	Dr.Kim's evaluation
13A/40K	1080171	PO-T.Fallot	912645144 (Truj)	20/08/22	22/10/22	√	VP 28x38
10A	179778	PO-T.Fallot	959284548(Tum)	10/08/22	21/10/21	√	VP 30
14A/50K	1078040	PO-T.Fallot	944435461(Lim)	14/12/22	13/12/22	√	VP 32x38
11A/45K	1131776	PO-T.Fallot	964231372(Lim)	31/01/23	1/12/2022		VP 28x38

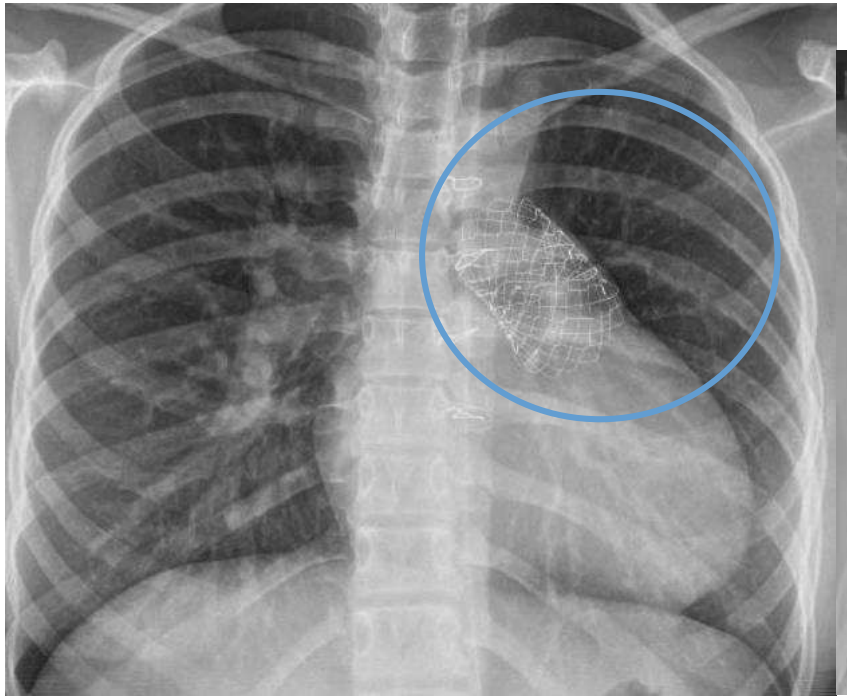

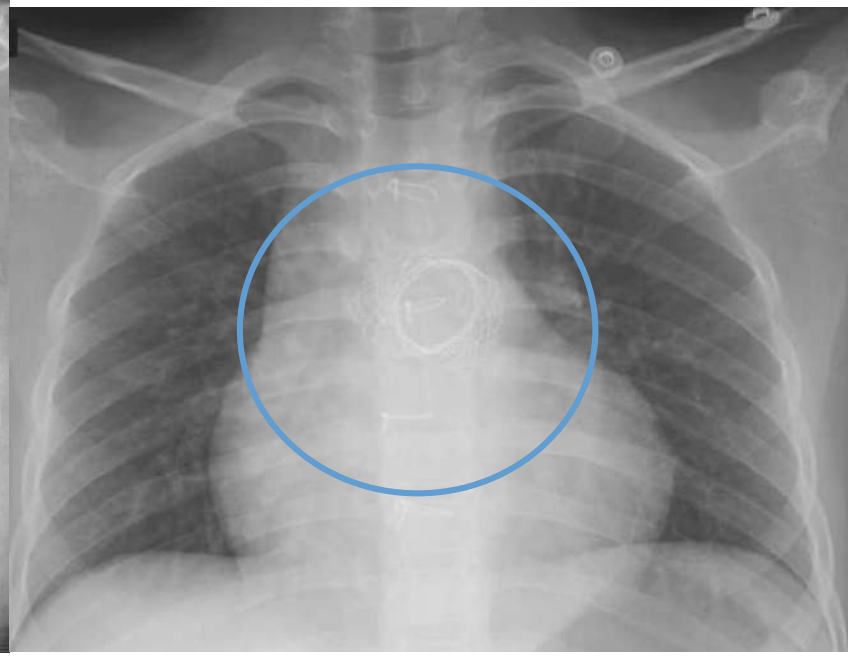

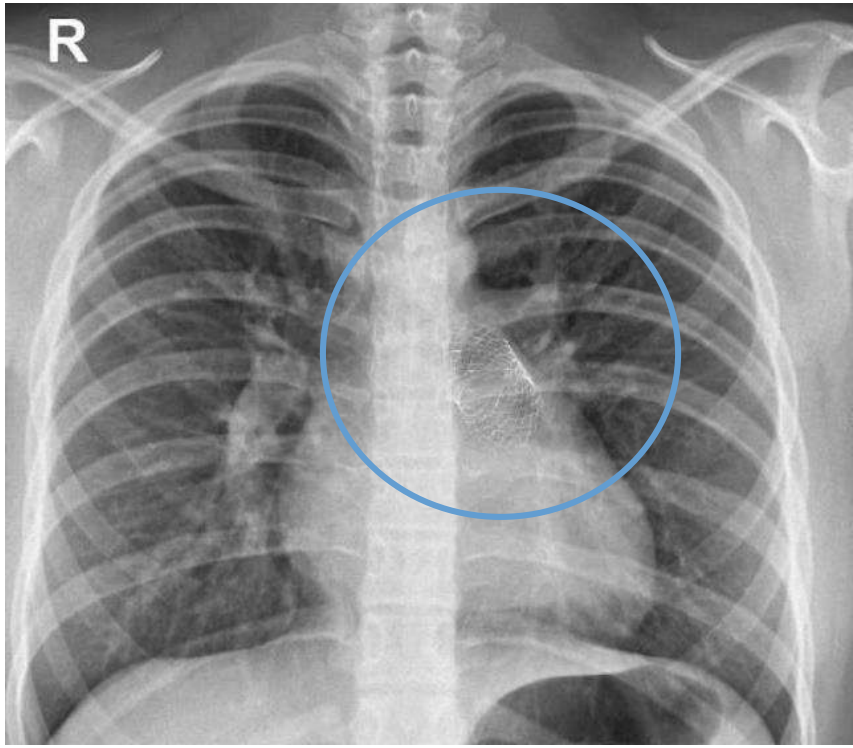

Implante de VP(PULSTA) INSN 2023
Ecocardiograma- 6 meses

Caso 1

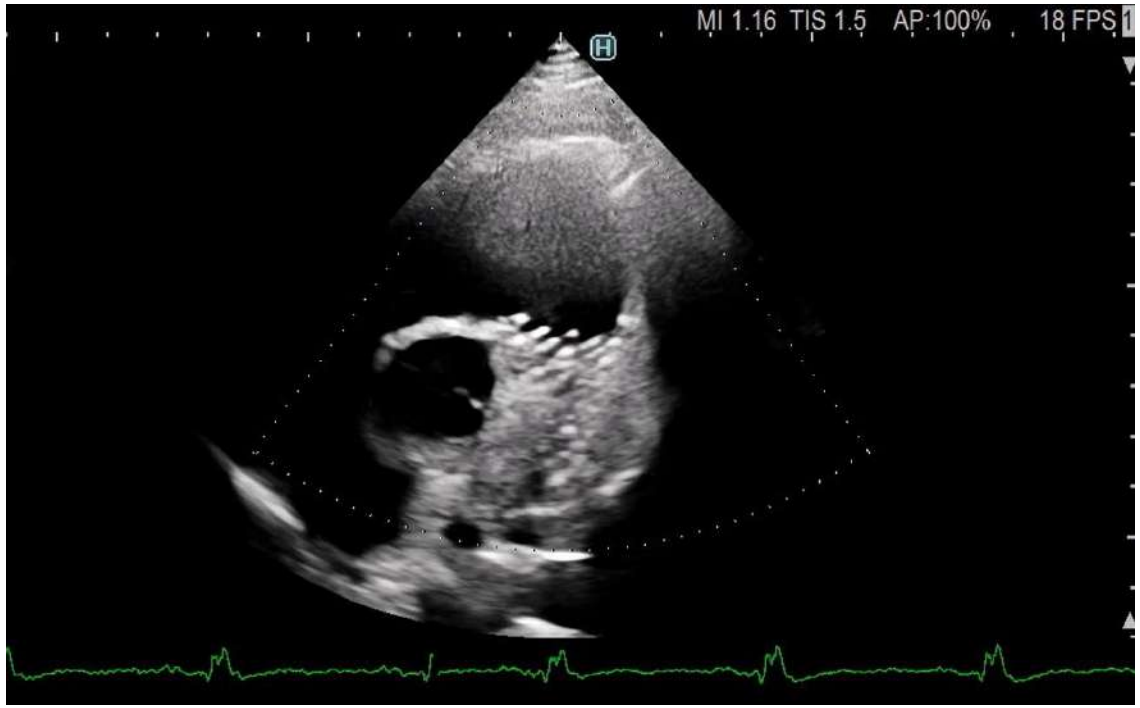

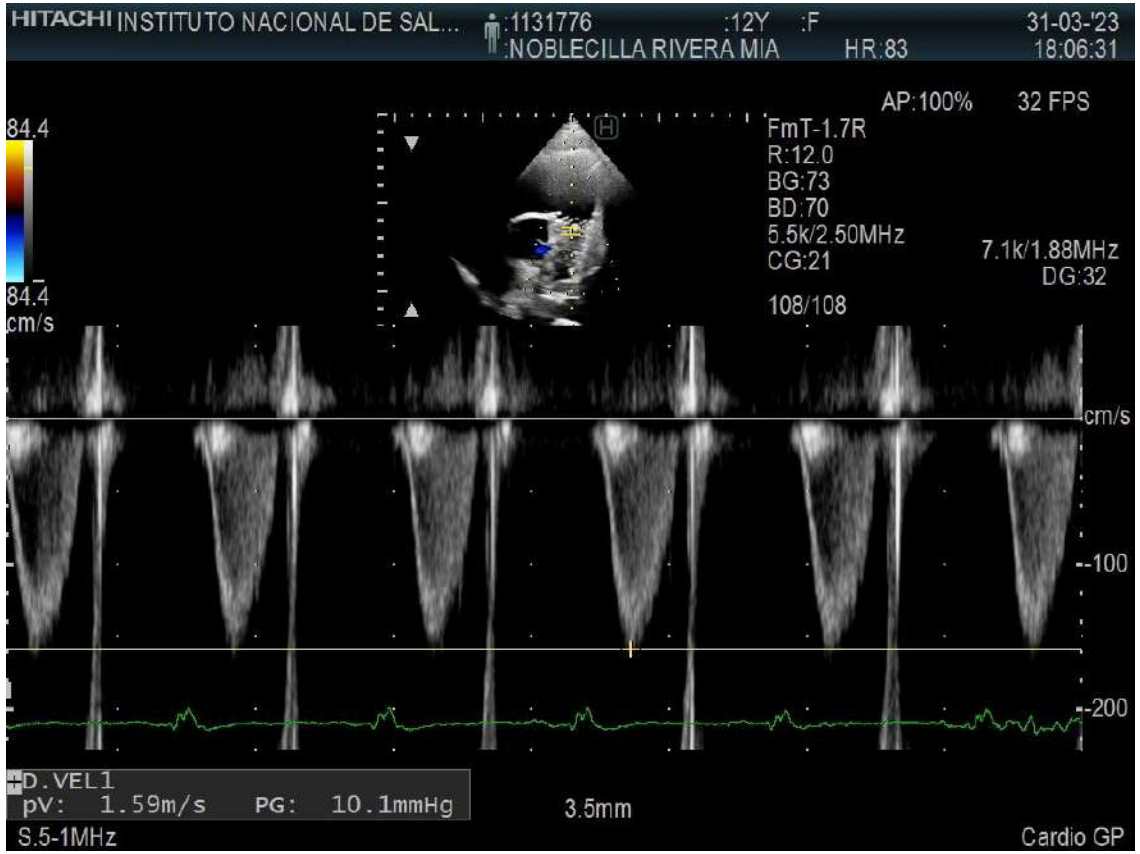

Implante de VP(PULSTA) INSN 2023
Ecocardiograma- 6 meses

Caso 2

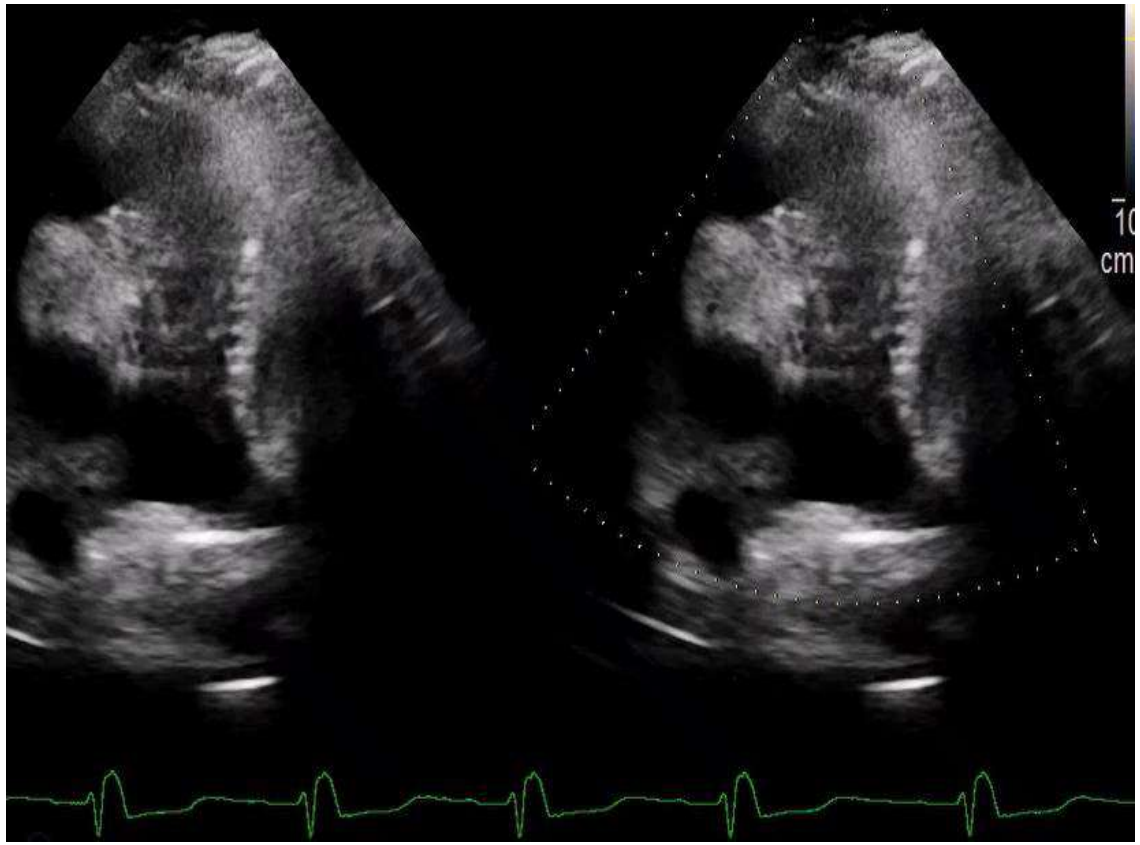

Implante de VP(PULSTA) INSN 2023
Datos de seguimiento- 6 meses

Caso	RMN Frac Reg VD	IP (Eco)	IP (Eco)	TAPSE (Eco)		Gr VD-TAP (Eco)mmHg		Eventos (6 meses)	Clase Funcional	
	Pre	Pre	Post	Pre	Post	Pre	Post		Pre	Post
1	42%	+++	+	14	23	22.3	10.4	Dolor toraxico autolimitado	II	I
2	No se realizó	++	-	13	22	16.5	11.2	---	II	I
3	39%	+++	-	18	21	10.6	8.3	ITU (vejiga neurogenica)	I	I

Tabla 1. Criterios de cuantificación de la insuficiencia pulmonar por ecocardiografía

Grado	Parámetros ecocardiográficos
Leve	Chorro estrecho (≤ 1/3 del diámetro del anillo pulmonar), señal de Doppler continuo débil con desaceleración lenta
Moderada	Chorro de tamaño intermedio (1/3 a 2/3 del diámetro del anillo pulmonar), señal de Doppler continuo densa
Grave	Chorro ancho (≥ 2/3 del diámetro del anillo pulmonar), señal de Doppler continuo densa con desaceleración rápida o finalización del flujo en meso- o telediástole, inversión diastólica de flujo en ramas pulmonares

Implante percutaneo de VP

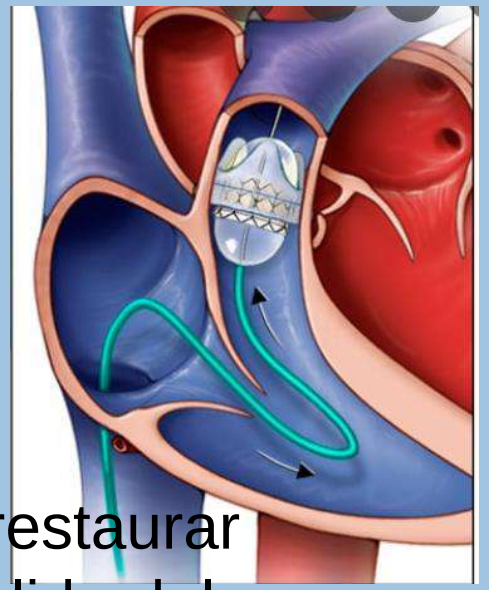

- Es **una alternativa a la sustitución valvular quirúrgica** para restaurar la función pulmonar en pacientes con disfunción del tracto de salida del ventrículo derecho (por ej. post Operados de Tetralogia de Fallot)
- **Es seguro, eficaz y menos invasivo** (evita circulacion extracorporea, tranfusiones sanguineas y la necesidad de cirugia acorazon abierto)
- **Menor tiempo de hospitalizacion**
- Los resultados a corto y mediano plazos muestran una tasa elevada de procedimientos **exitosos con adecuada función valvular pulmonar**
- **Bajas tasas de reintervención** con mejoría de la clase funcional (NYHA) y los parámetros hemodinámicos.

Proyecto de Implante percutaneo de VP- INSN

- PROYECCION : Financiamiento Proyecto de inversion /FISAL

AÑOS	2022	2023	2024	2025
Casos/año	4	5-6	6-7	8

- CENTRO DE REFERENCIA NACIONAL: 2023
  Implante percutaneo de valvula pulmonar

- SEDE DE INVESTIGACION Y DOCENCIA DE HEMODINAMICA :2023/2024
  Convenio UNMSM -Sub especialidad de Intervencionismo Cardiaco

SERVICIO DE CARDIOLOGIA
Laboratorio de Hemodinamica

INSN - Primer centro pediatrico del pais