CASO 5

EMBOLIZACION GASTRICA BARIATRICA: *¿DEBEMOS EMBOLIZAR LA ARTERIA GASTRICA DERECHA?*

Dr. Carlos Soledispa. MD, MBA

Especialista en Hemodinamia, Angiografía y Cardioangiología Intervencionista. Universidad de Buenos Aires (UBA) y Colegio Argentino de Cardioangiólogos Intervencionistas (CACI), Buenos Aires – Argentina

Cardioangiólogo Intervencionista en ISACMed, Clínica Surhospital y Red Endocor - Ecuador

- Paciente sexo femenino
- 47 años de edad
- HTA desde 2021 (Post COVID19). Tto Valsartan 160mg AM y 80mg PM + Bisoprolol 2.5mg PM
- Sindrome de resistencia a la insulina desde hace 1 año. Tto Metformina 1000mg QD AM
- APF: Padre y madre con HTA, padre IAM

- **Peso:** 81 kg **Talla:** 1.57m **IMC:** 33 kg/m2
- Biotipo endomorfo oval (manzana) **Cintura abdominal:** 90cm
- **Laboratorio**
  - Glucosa 108 g/dl
  - Hb glicosilada 6.0%
  - Colesterol total 246 mg/dl
  - Colesterol LDL 185 mg/dl
  - Colesterol HDL 42 mg/dl
  - Trigliceridos 259 mg/dl
  - TGO 48
  - TGP 55

Síndrome Metabólico (ATP III y WHO)

Component	Clinical Cutoff Values
Waist Circumference	≥102 cm in men ≥88 cm in women
Triglycerides	≥150 mg/dL
HDL Cholesterol	<40 mg/dL in men <50 mg/dL in women
Blood Pressure (BP)	≥130 mmHg Systolic BP or ≥85 mmHg Diastolic BP
Fasting Glucose	≥100 mg/dL
Diagnosis	Any 3 of the 5 features above

- Fracaso con programas de ejercicio y dieta
- Fracaso con balón intragástrico
- No aplica y rechaza la cirugía bariátrica

OPTA POR EMBOLIZACIÓN GÁSTRICA BARIÁTRICA

La obesidad y el sobrepeso son problemas de salud pública en aumento y con gran impacto en la salud de la sociedad como en el gasto en los servicios de salud.

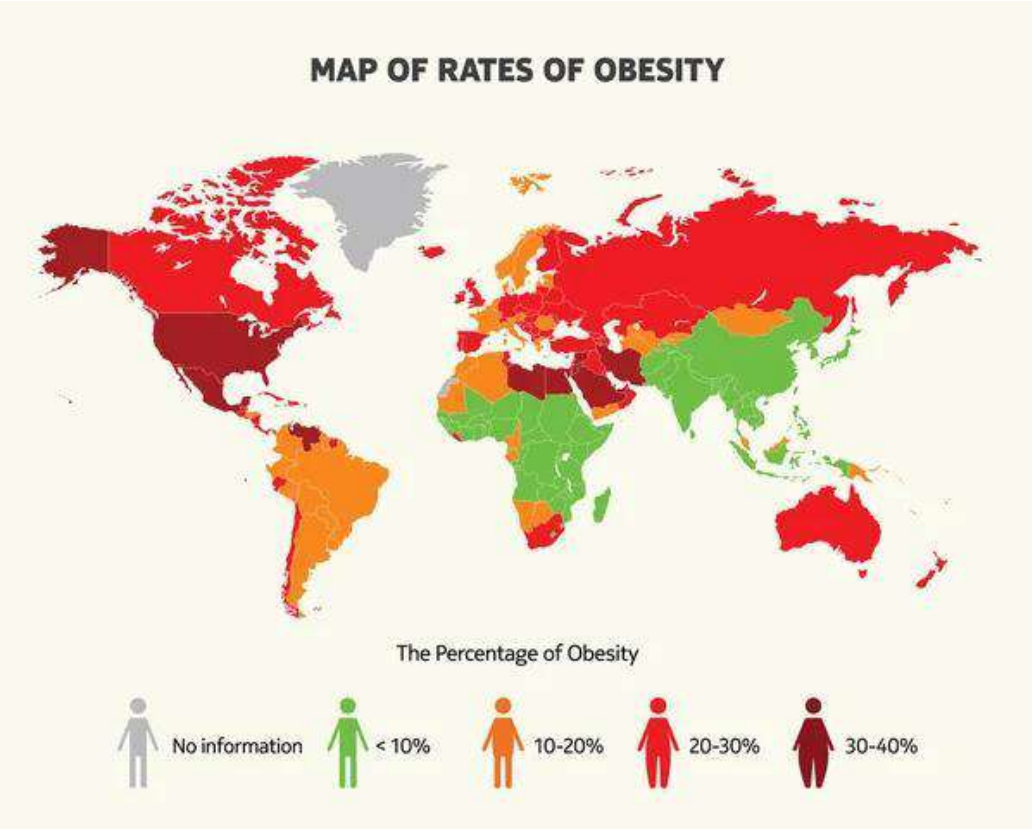

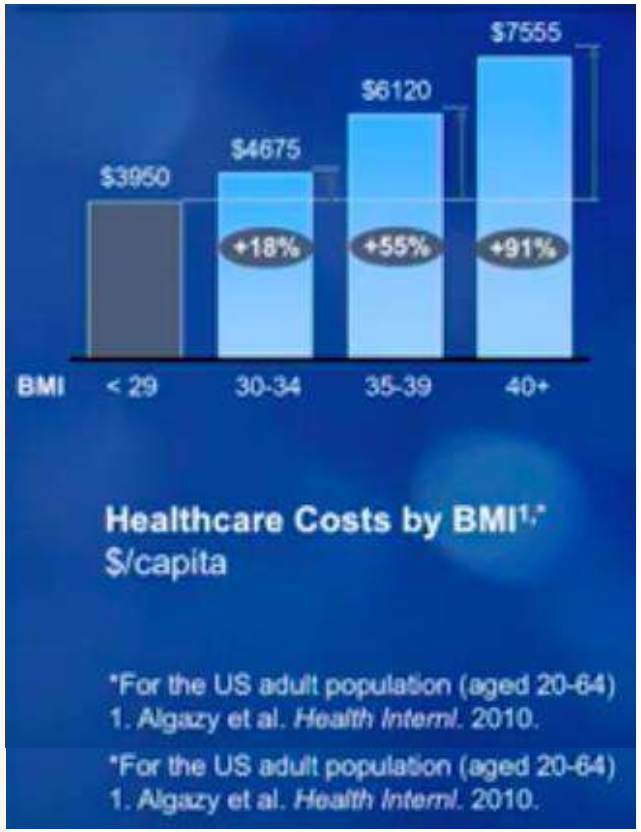

*For the US adult population (aged 20-64)
1. Algazy et al. Health Internl. 2010.

SOBREPESO Y OBESIDAD:CONSECUENCIAS MORBILIDAD

Un IMC elevado es un importante factor de riesgo de enfermedades no transmisibles, como las siguientes:

- ✓ ***las enfermedades cardiovasculares*** *(principalmente las cardiopatías y los accidentes cerebrovasculares)*
- ✓ ***la diabetes mellitus***
- ✓ ***la hipertensión arterial***
- ✓ ***los trastornos del aparato locomotor*** *(en especial la osteoartritis, una enfermedad degenerativa de las articulaciones muy discapacitante), y*
- ✓ ***algunas formas de cánceres*** *(endometrio, mama, ovarios, próstata, hígado, vesícula biliar, riñones y colon)*

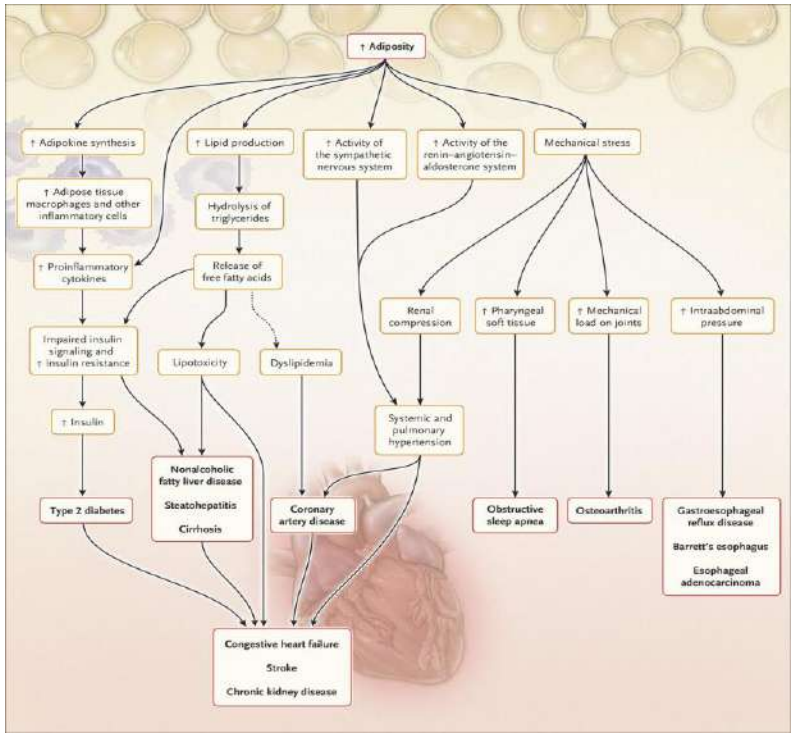

SB Heymsfield & Thomas A. Wadden, Mechanisms, Pathophysiology, and Management of Obesity, NEJM 2017; 376:254-266

SOBREPESO Y OBESIDAD: CONSECUENCIAS MORTALIDAD

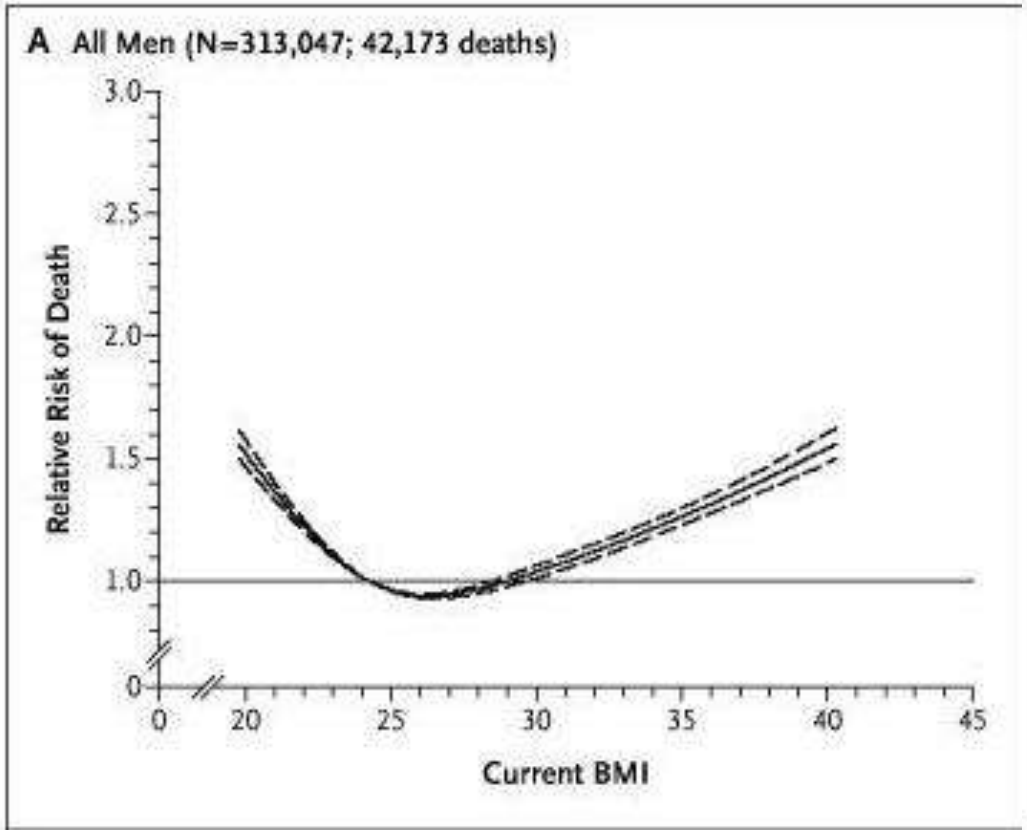

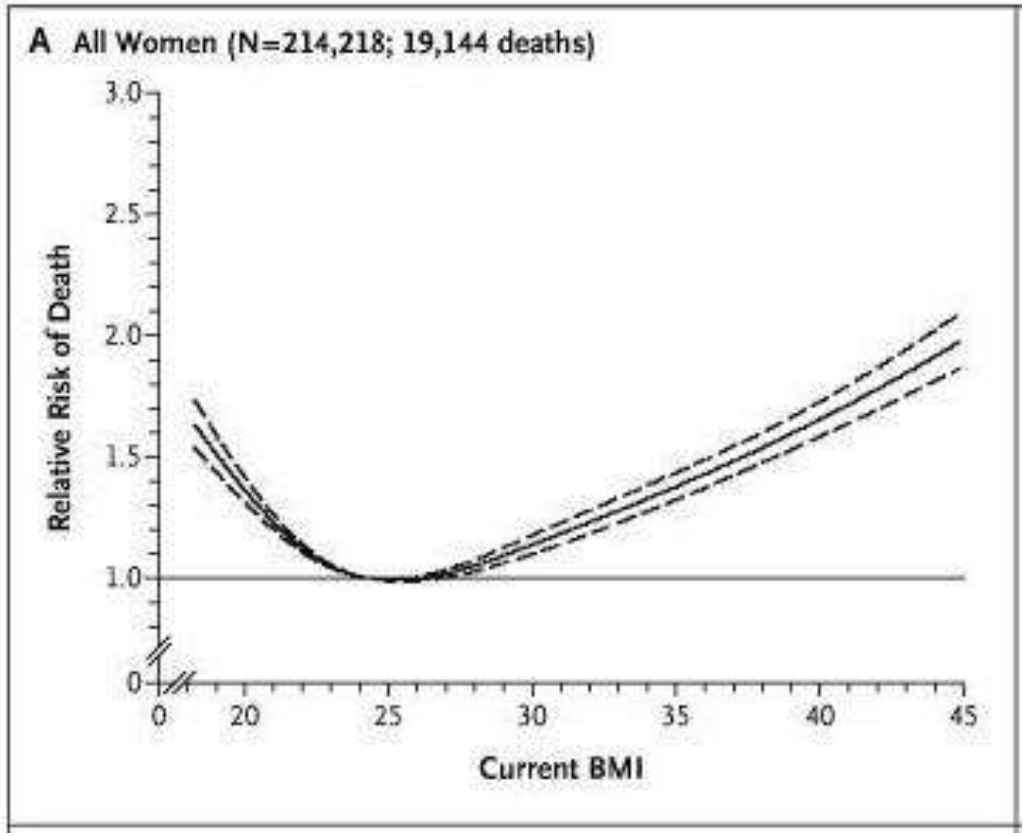

KF Adams et al. Overweight, Obesity, and Mortality in a Large Prospective Cohort of Persons 50 to 71 Years Old. NEJM 2006; 355:763-778

Association of BMI with overall and cause-specific mortality: a population-based cohort study of 3·6 million adults in the UK

Krishnan Bhaskaran, Isabel dos-Santos-Silva, David A Leon, Ian J Douglas, Liam Smeeth

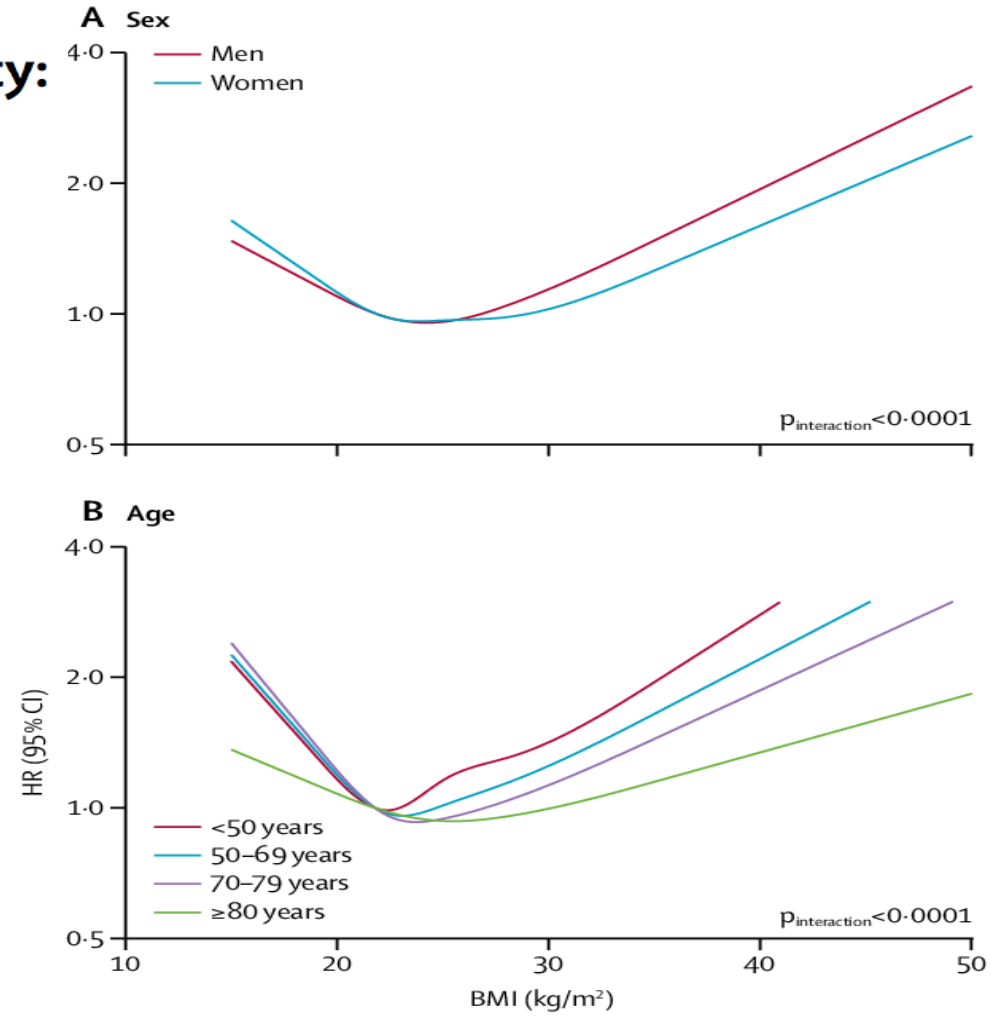

K Bhaskaran et al. Association of BMI with overall and cause-specific mortality: a population-based cohort study of 3·6 million adults in the UK. Lancet Diabetes Endocrinol 2018; 6: 944–53

SOBREPESO Y OBESIDAD: ”TRATAMIENTOS”

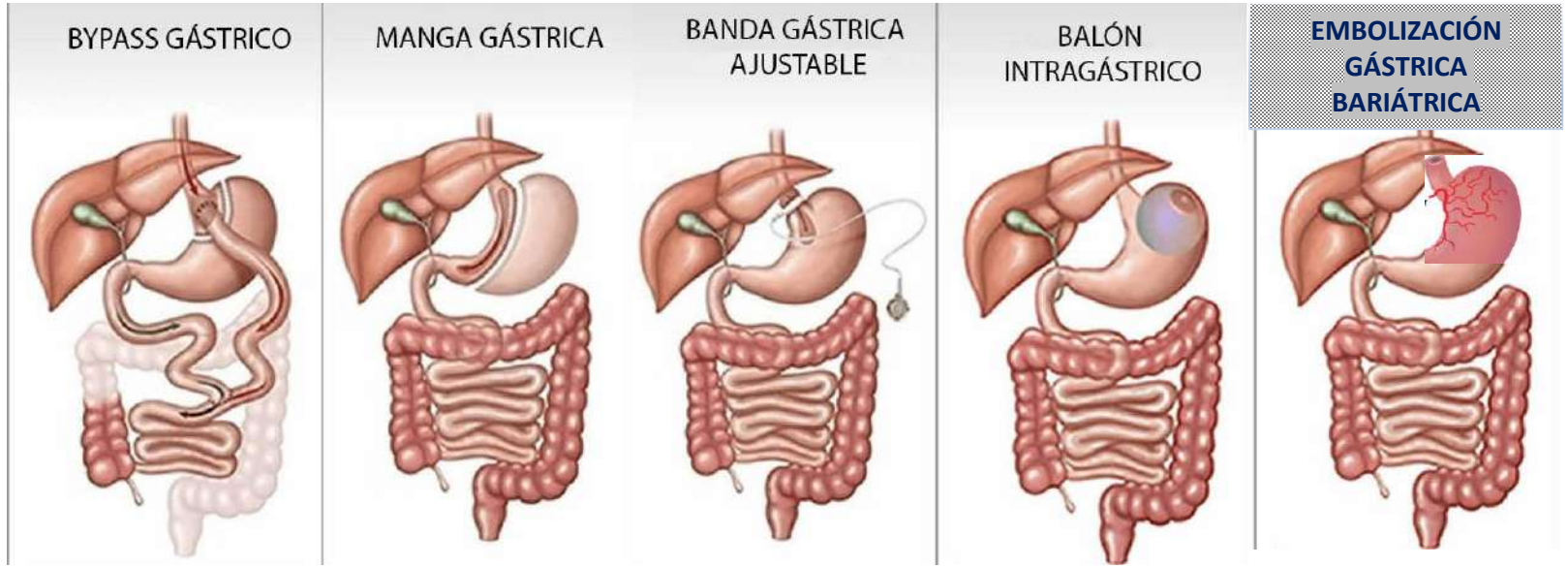

33-36%
???

25-30%

15-20%

10-15%

Hasta el momento se han desarrollado diferentes técnicas quirúrgicas para la cirugía bariátrica ***cuando las medidas higiénico dietéticas no son efectivas.***

EMBOLIZACION GASTRICA BARIATRICA: "GRELINA"

- ✓ *El fundamento de la embolización gástrica para la disminución del sobrepeso reside en la HORMONA GRELINA (Ghrelin)*
- ✓ *En el fundus gátrico se sintetiza el 95-99% (celulas P/D1)*
- ✓ *Control del apetito (hambre)*
- ✓ *Arteria Gástrica Izquierda*

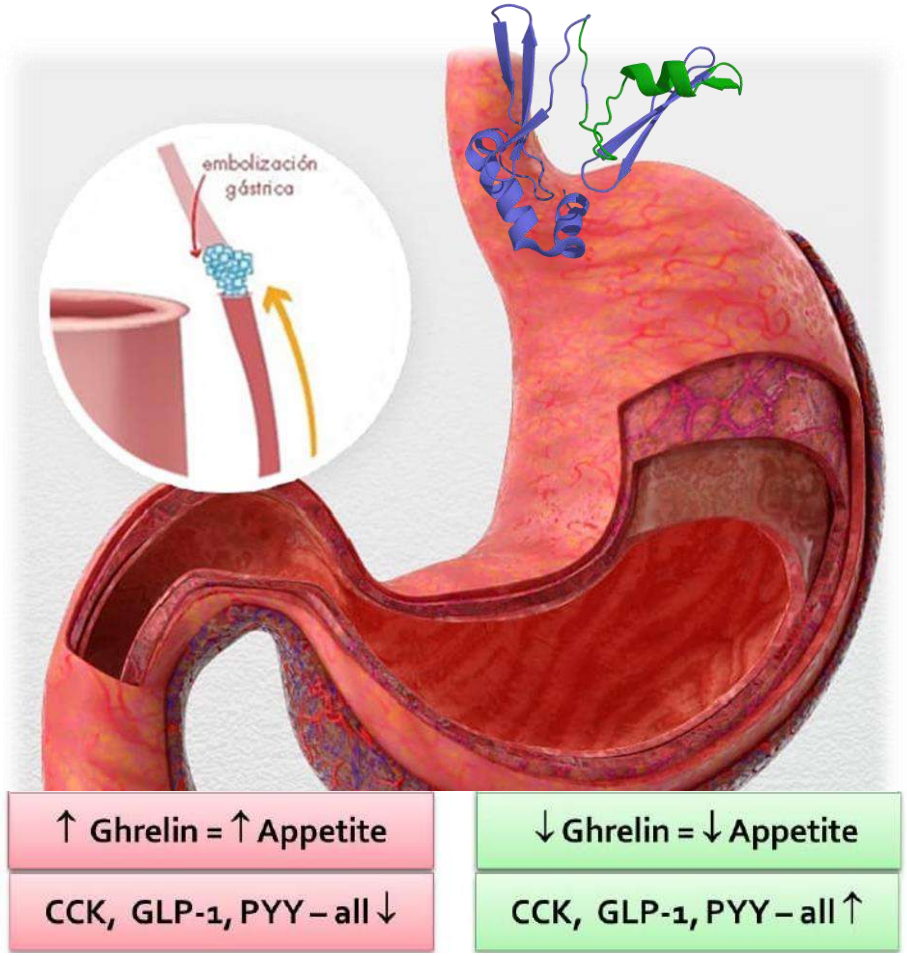

SOBREPESO Y OBESIDAD:
"EMBOLIZACION GASTRICA BARIATRICA"

Es un tratamiento mínimamente invasivo para reducir el apetito. Se considera como una alternativa para controlar y perder peso.

EMBOLIZACIÓN GÁSTRICA BARIÁTRICA: "ANATOMÍA"

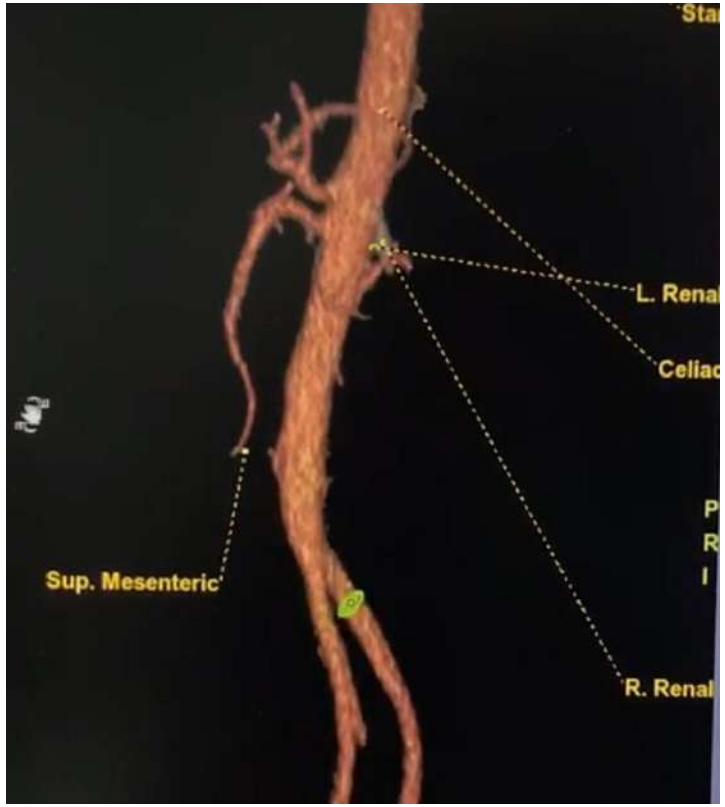

AngioTAC

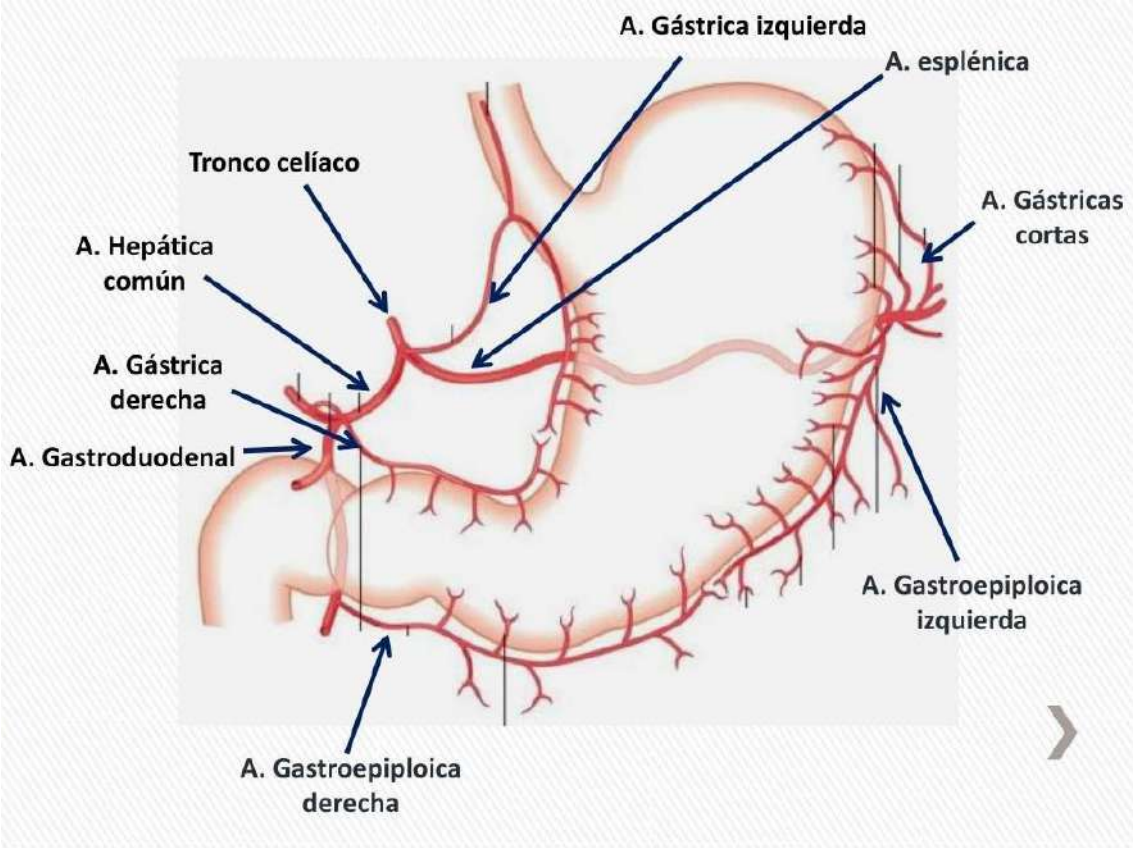

Validación del procedimiento…

Author	Year	N	Embolic Agent	Outcome
Arepally	2007	6	Morrhuate Sodium*	↓Weight Gain
Arepally	2008	10	Morrhuate Sodium*	↓Weight Gain
Bawudun	2012	10	PVA 500-700µ**	↑Weight Loss
Paxton	2013	12	Particles 40µ*	↑Weight Loss
Kipshidze	2012	18	Particles 300-500µ	↑Weight Loss

* Significant incidence of ulcers, gastritis, and esophageal strictures.
** Less non-target embolization and greater weight loss and decreases in serum ghrelin levels with PVA particles.

Submucosal arteries:
(200-300 microns internal diameter)

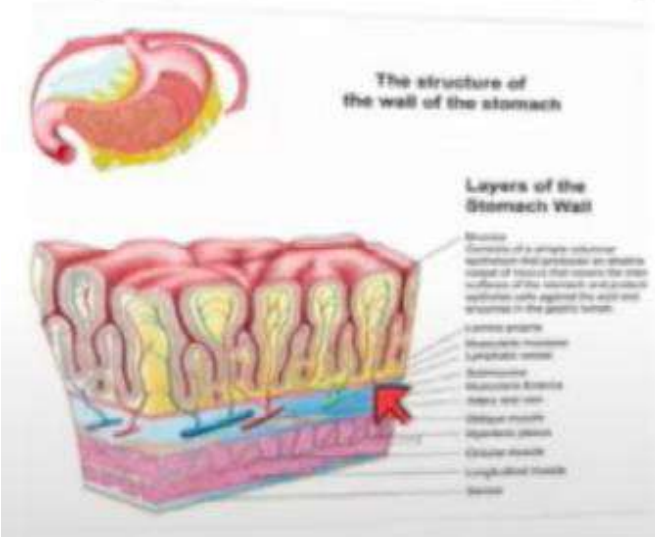

Mucosal arteries:
(50 microns internal diameter)

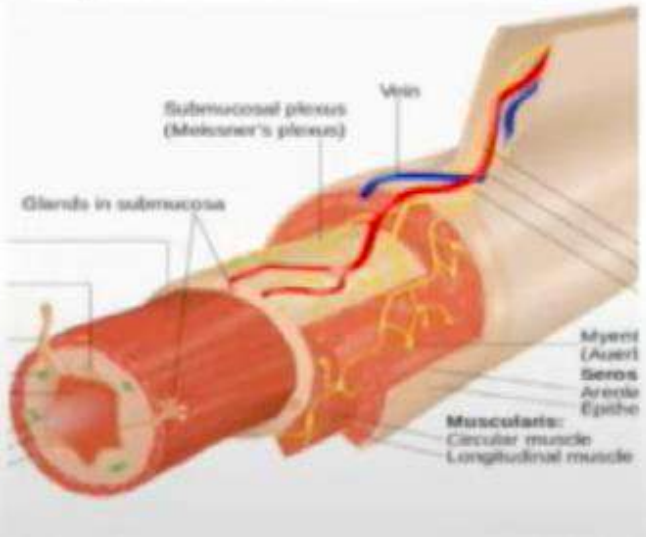

FIH STUDY: Gastric Artery Embolization for Weight Loss

Methods:

- 5 obese patients underwent left GAE.
- Gastroscopy was performed before and after GAE (1 week)
- Blood Ghrelin level was measured at baseline and at follow up
- Weight loss measured at 30 days

Safety:

- No periprocedural complications
- 3/5 patients experienced acute epigastric pain
- No ulceration, abnormalities per gastroscopy
- Significantly decreased appetite in all patients

Patient demographics	
Parameters	**n = 5**
Gender female/male (%)	20/80%
Age female/male (years)	44.7 ± 7.4
Weight (kg)	128.1 ± 24.4
BMI (kg/m²)	42.2 ± 6.8
Ghrelin (pg/ml)	473.4 ± 189.11

M Kipshidze et al. JACC CV Interv 8:16-38. 1644 (2015)

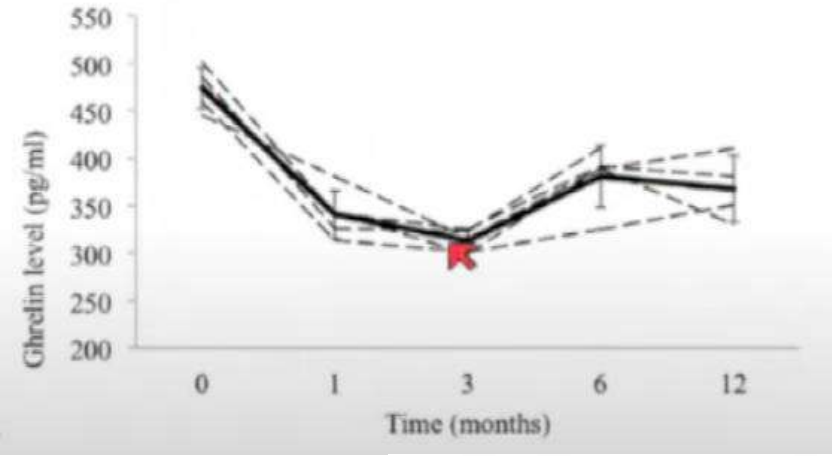

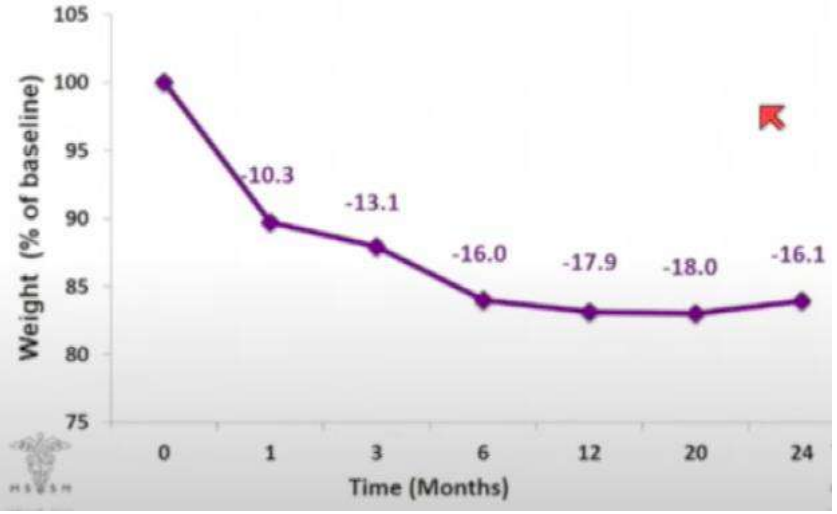

EMBOLIZACIÓN GÁSTRICA BARIÁTRICA: "CANDIDATOS"

- ✓ *Sobrepeso*
- ✓ *Obesidad Grado I*
- ✓ *Obesidad Grado II (Opcional)*

Obesidad Grado III, no aplican



Es por esto que estamos aquí…

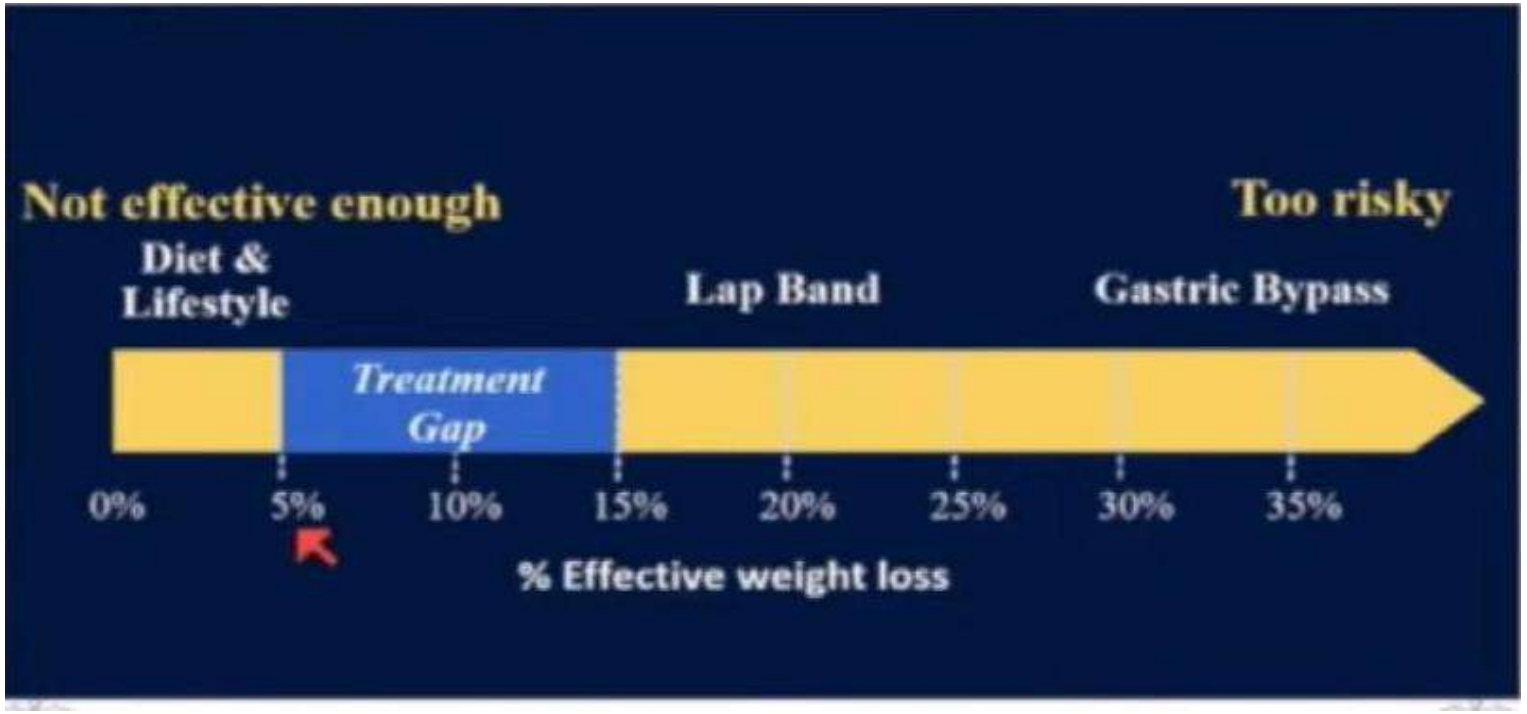

PROCEDIMIENTO

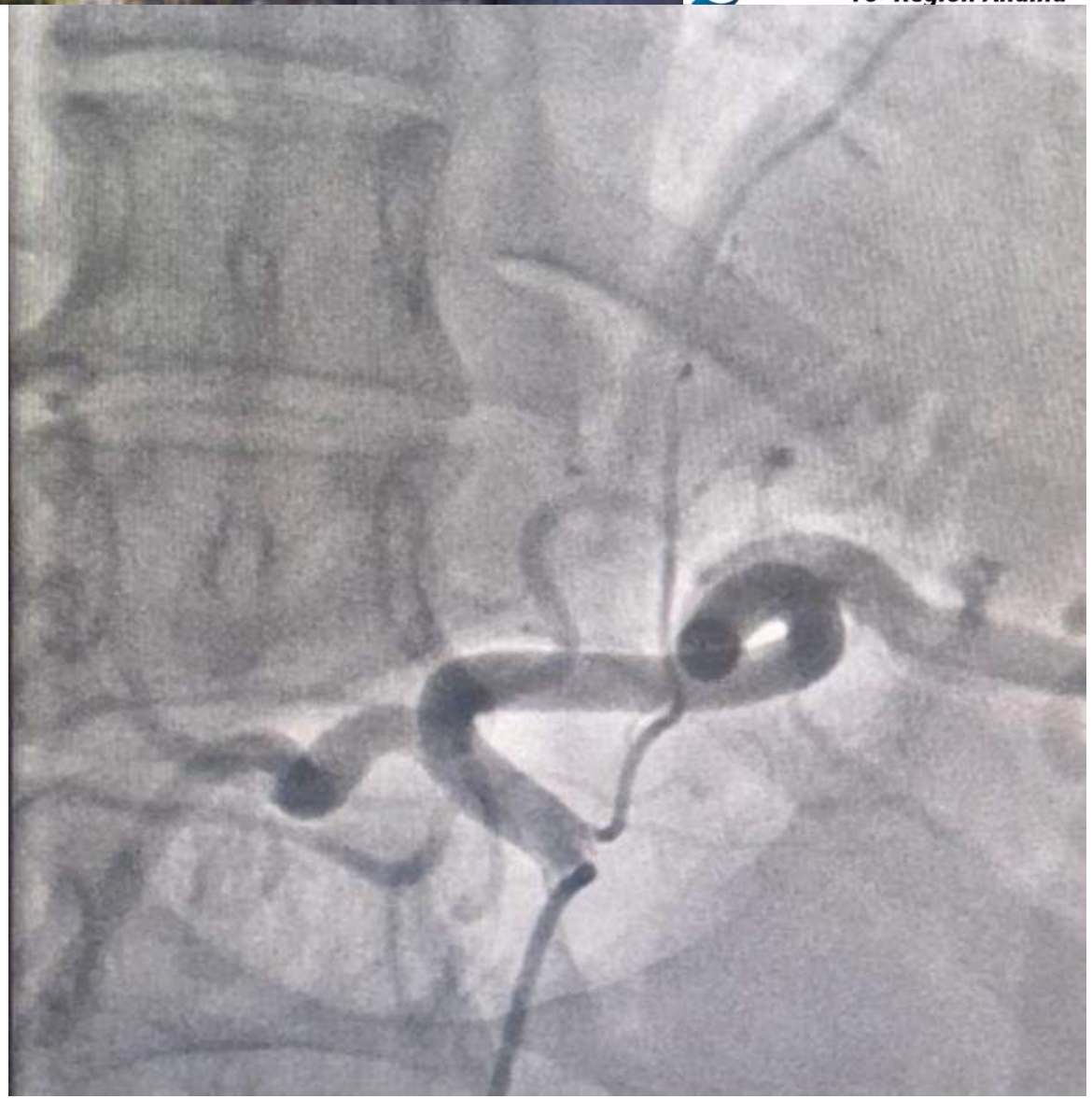

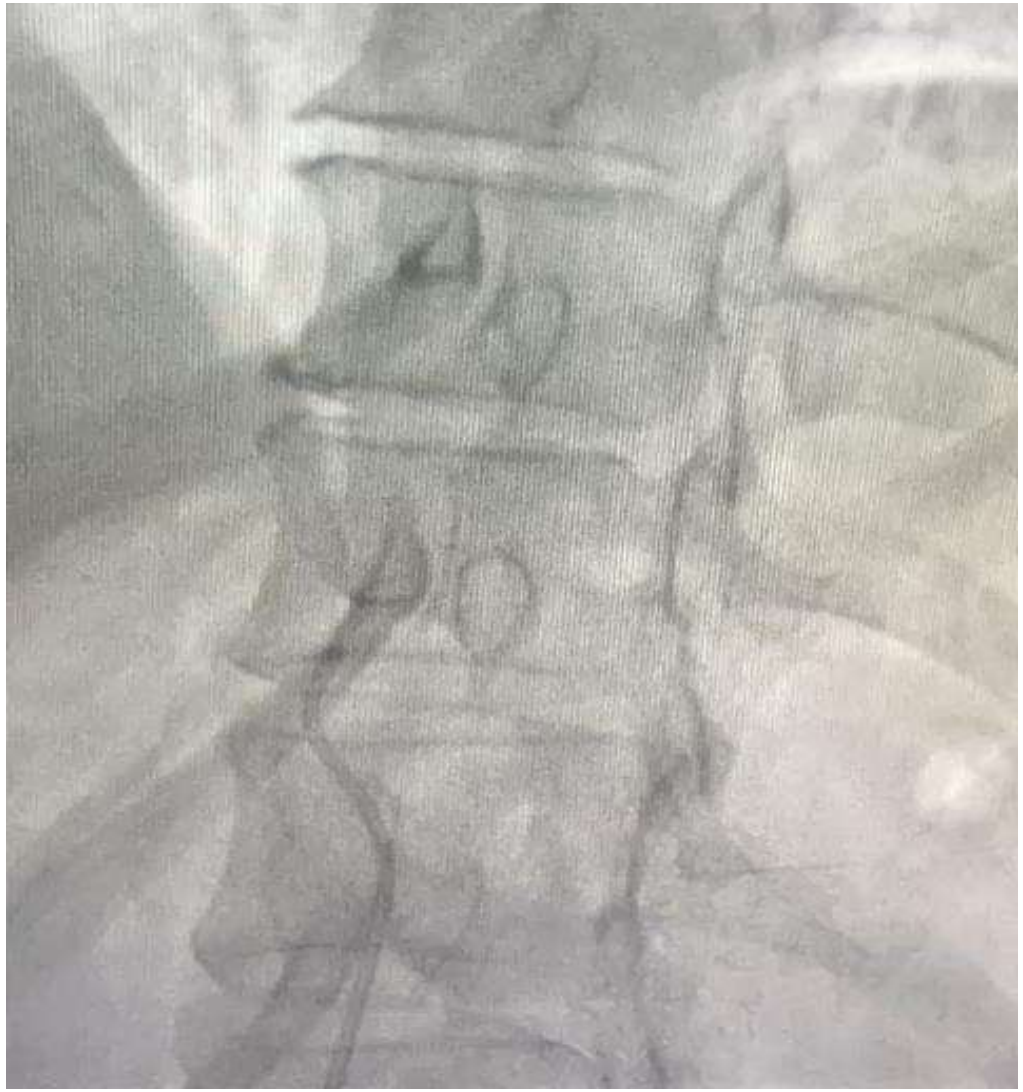

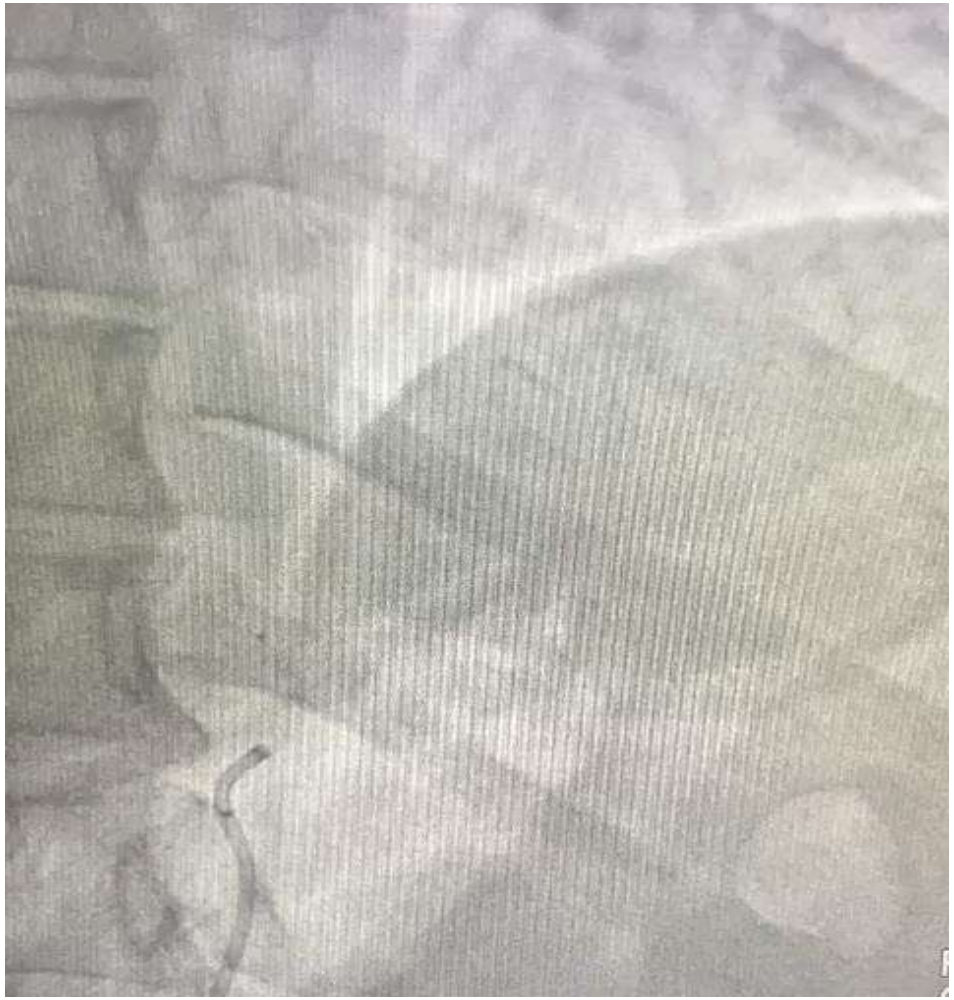

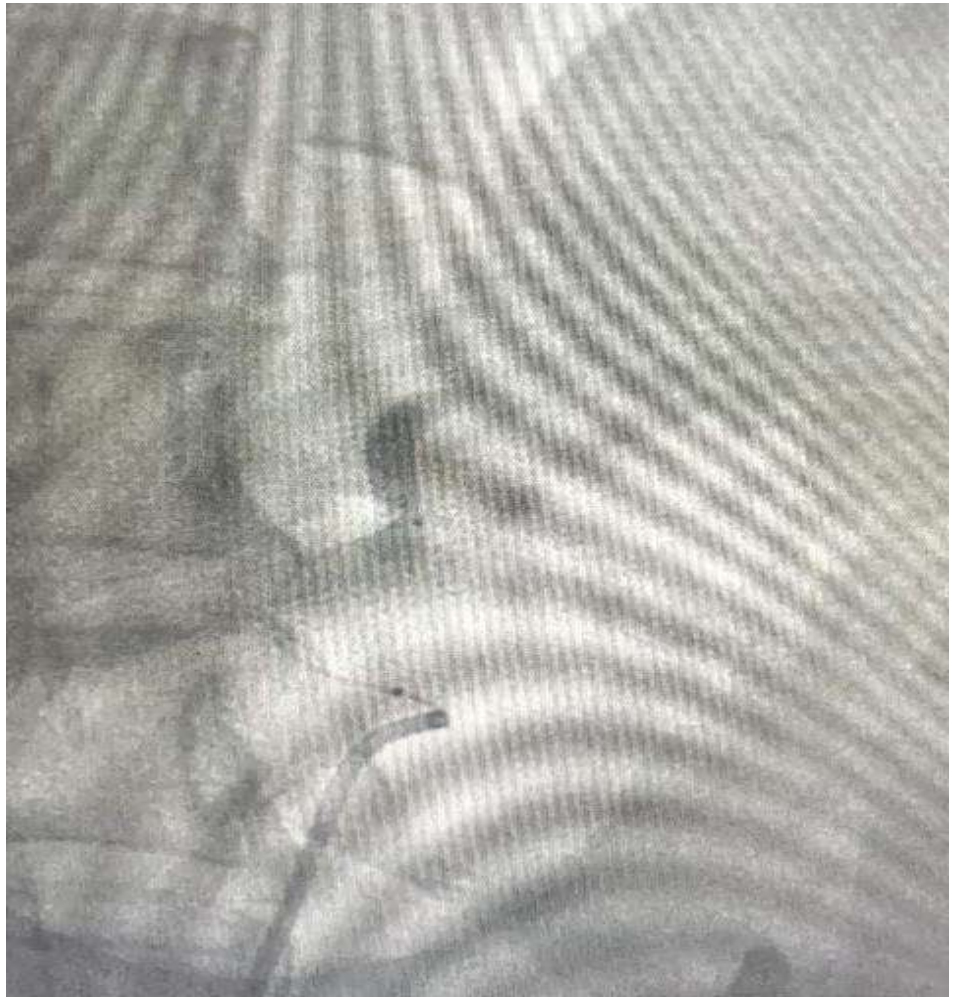

- NO PRESENTÓ NI DISMINUCIÓN DEL APETITO NI SACIEDAD PRECOZ
- NO PRESENTO DISMINUCIÓN DEL PESO EN LAS DOS PRIMERAS SEMANAS

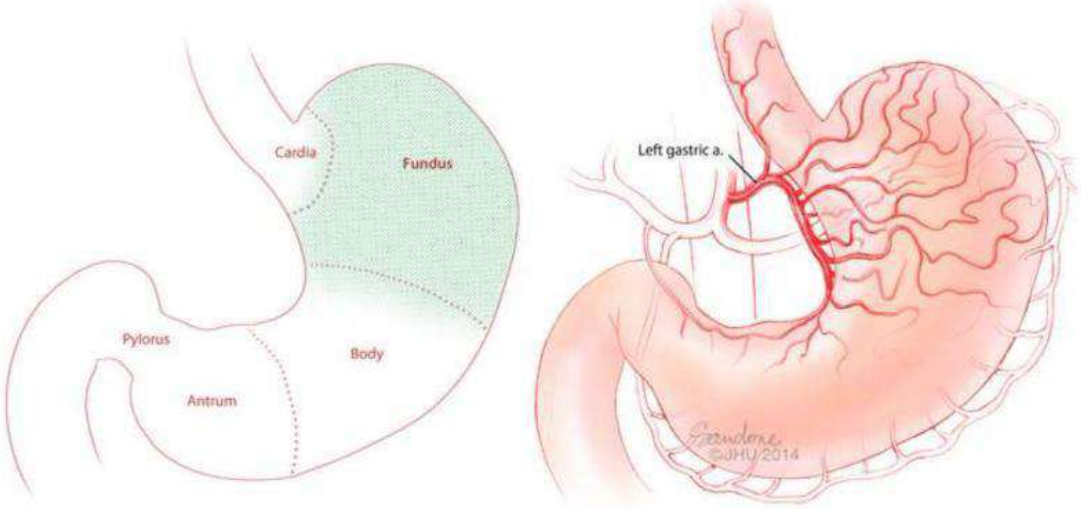

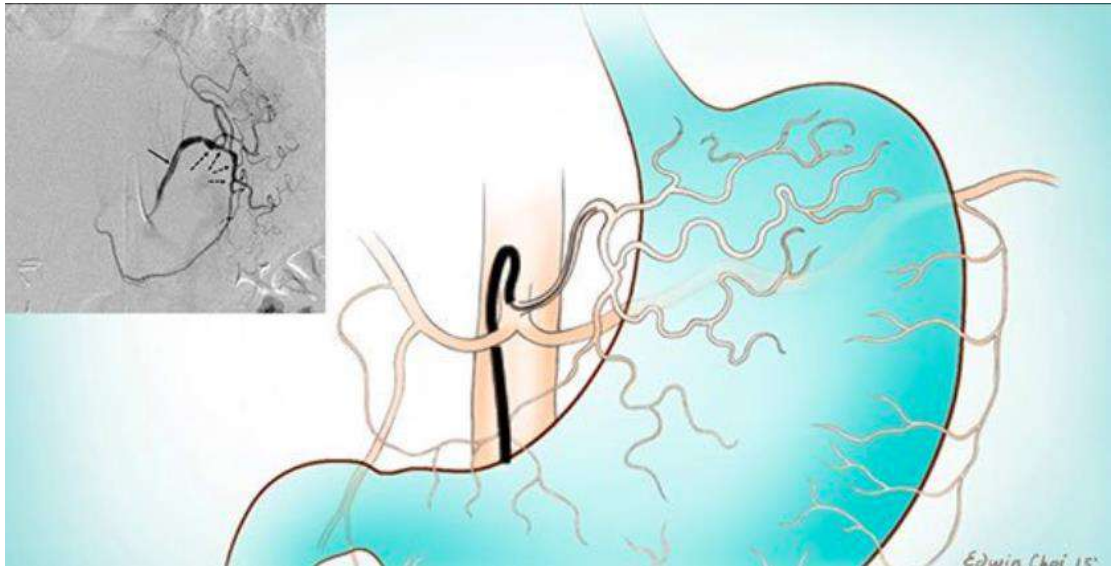

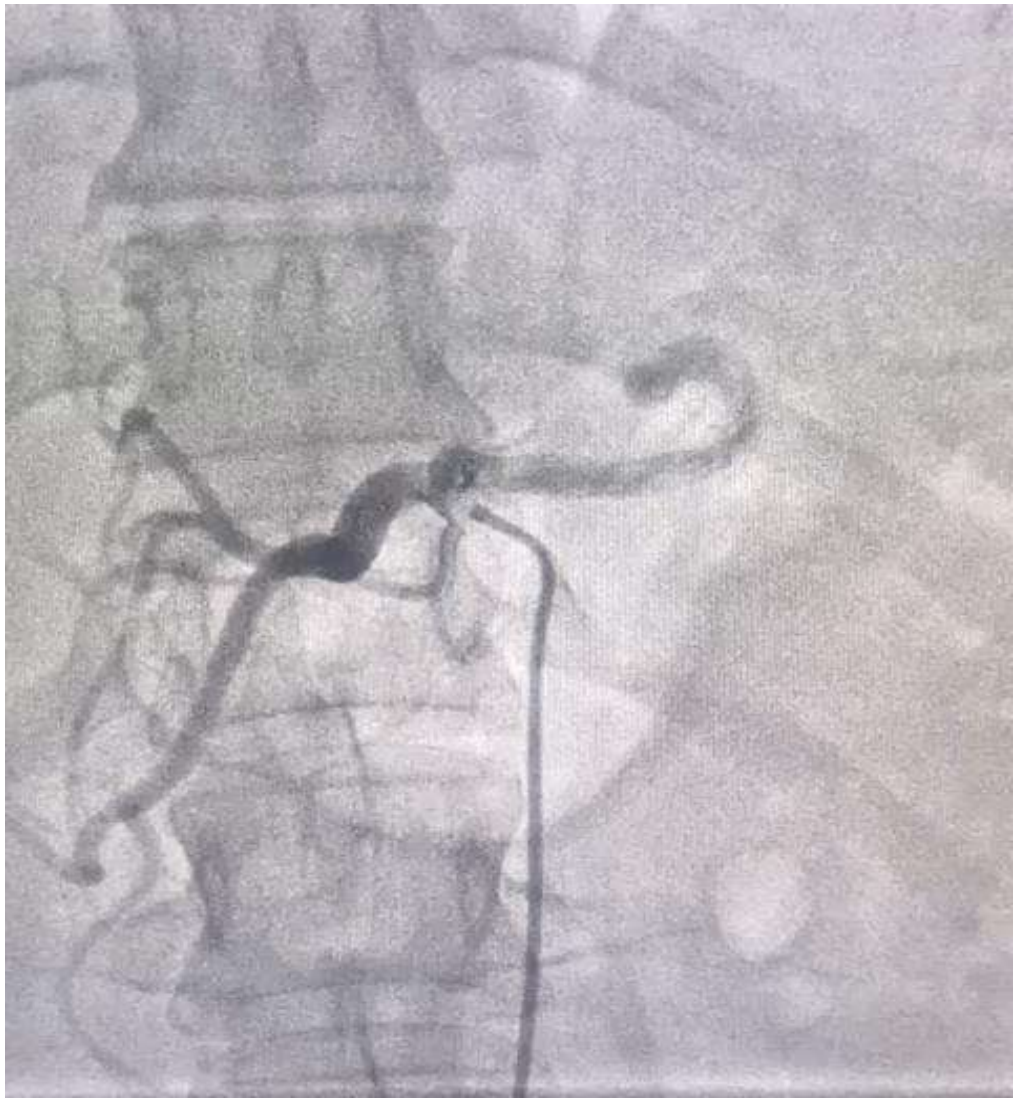

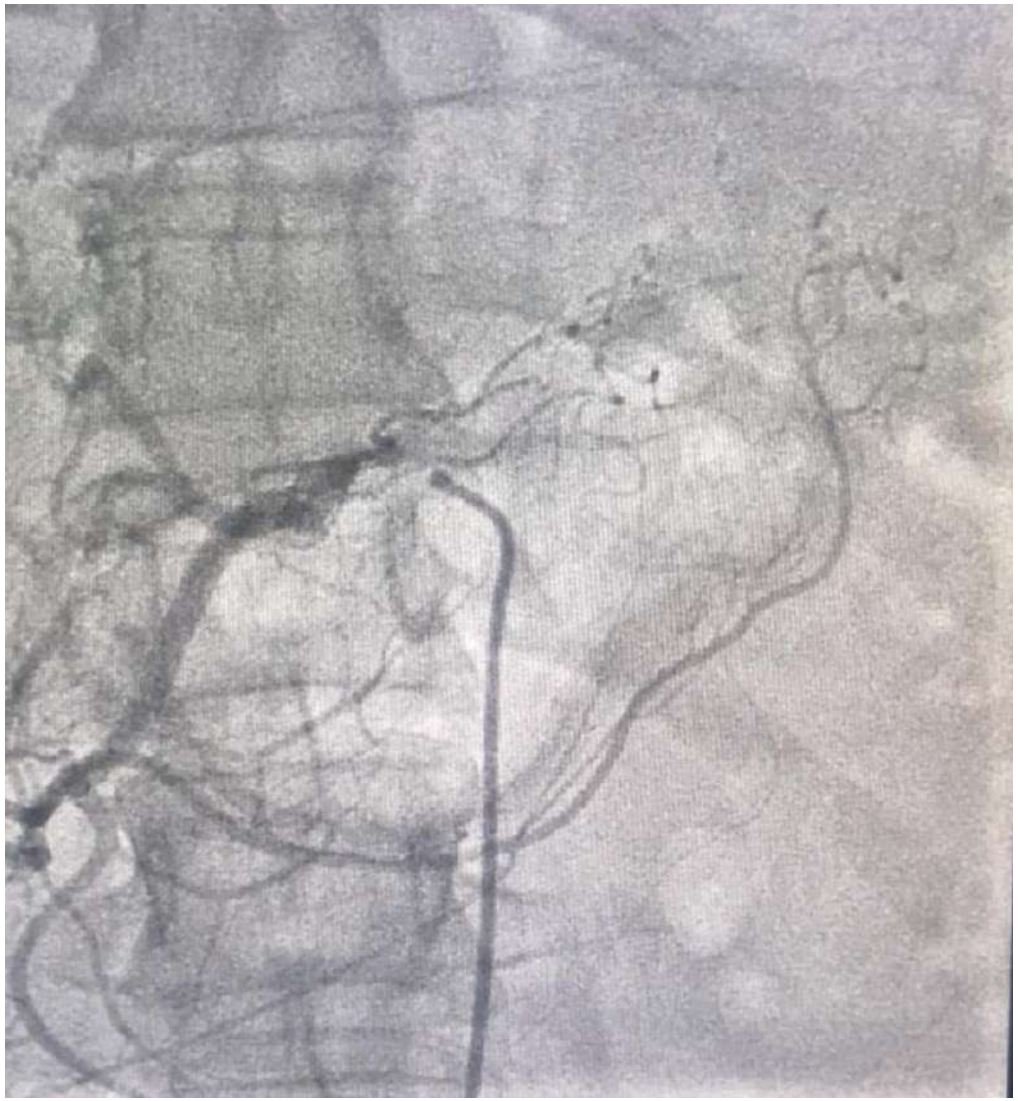

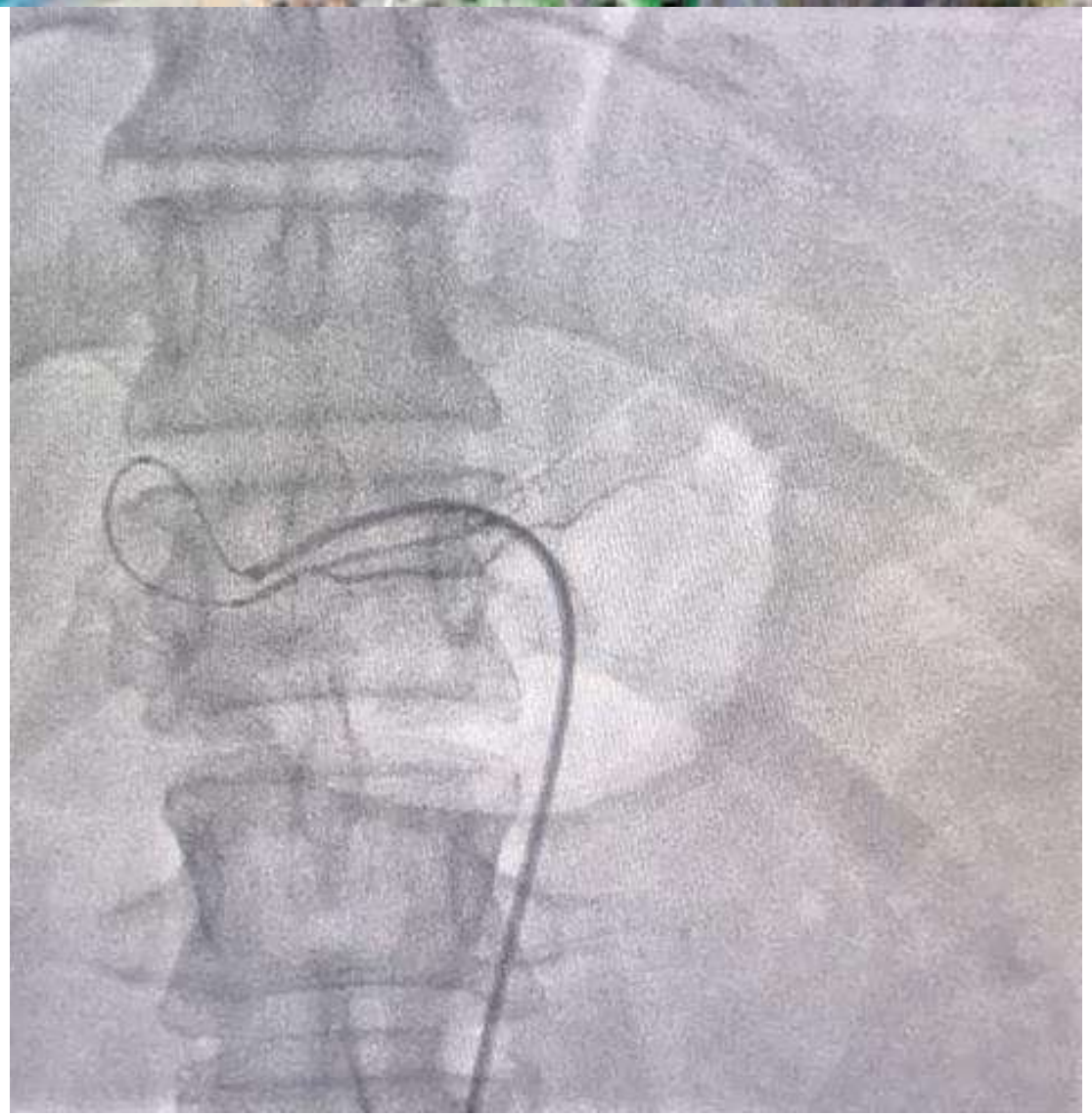

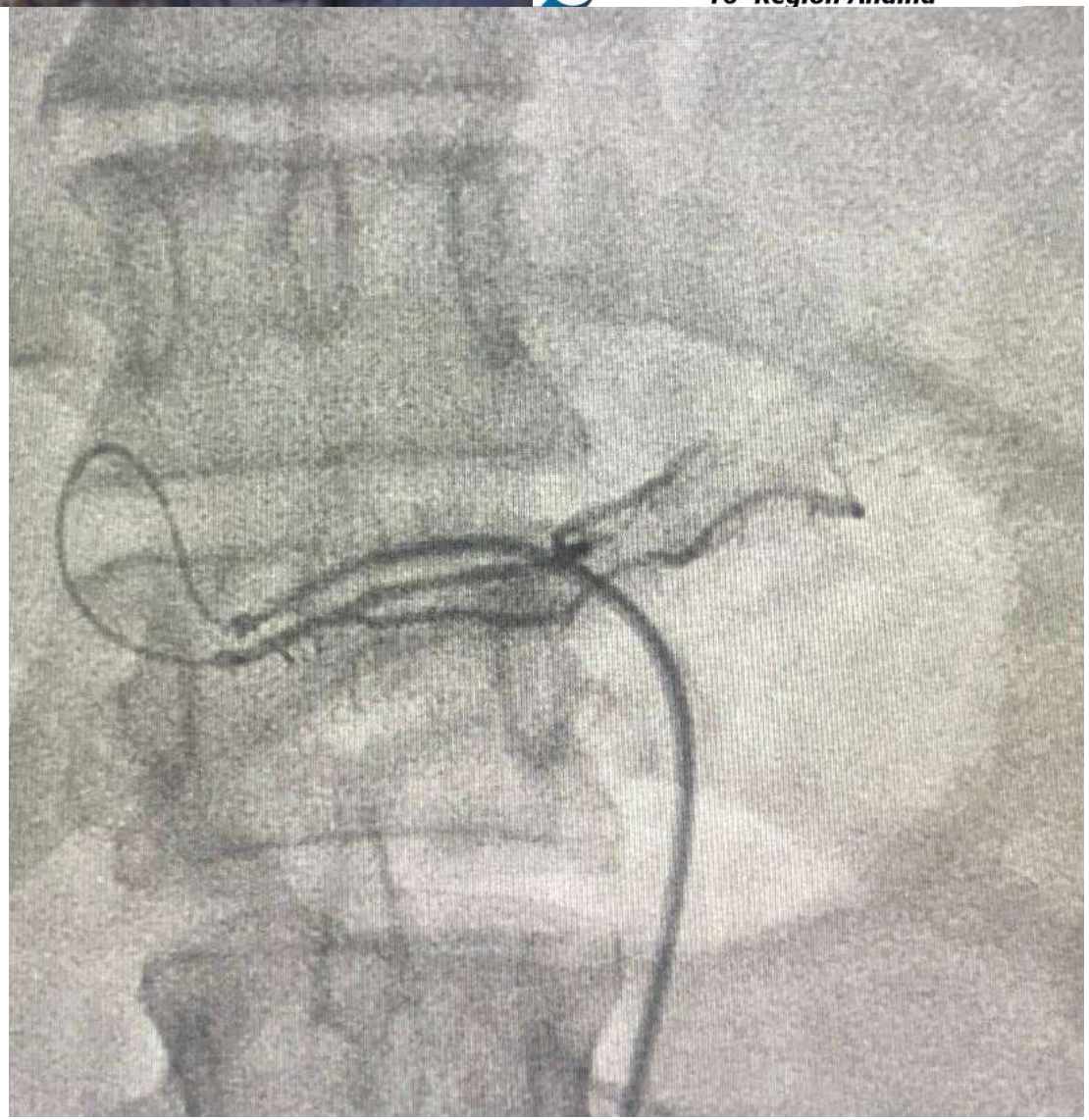

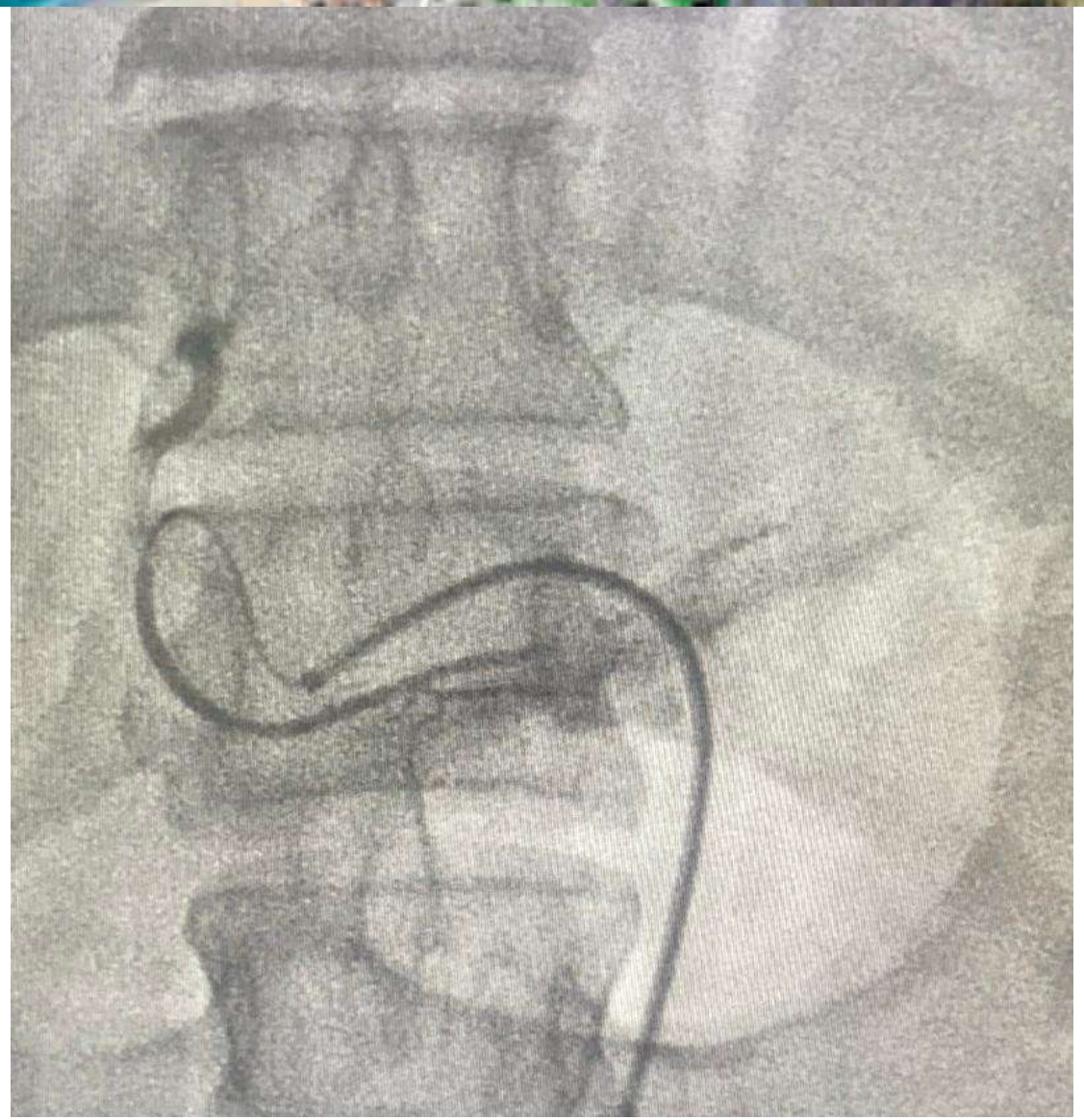

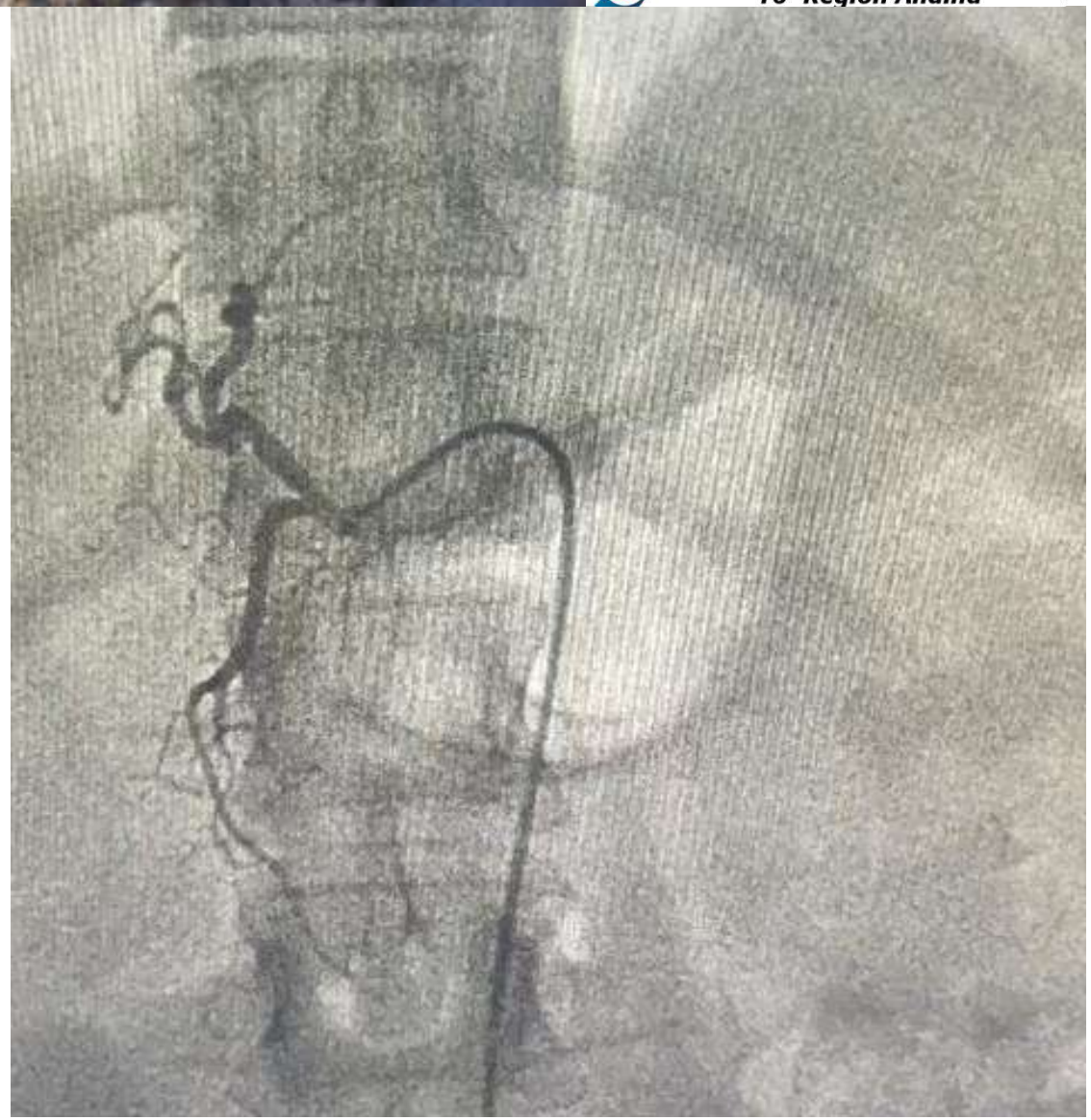

Después de tres meses….

- **PACIENTE DISMINUYÓ EL APETITO Y OBTUVO EL SÍNTOMA DE SACIEDAD PRECOZ**
- HA LOGRADO DISMINUIR **10% DE SU PESO CORPORAL**
- **Peso:** 73 kg **Talla:** 1.57m **IMC:** 29 kg/m2
- **Cintura abdominal:** 82cm
- **Laboratorio:**

  Glucosa 96 g/dl
  Hb glicosilada 5.7%
  Colesterol total 162 mg/dl
  Colesterol LDL 108 mg/dl
  Colesterol HDL 51 mg/dl
  Trigliceridos 166 mg/dl
  TGO 27
  TGP 31

- *La EGB es una opción mínimamente invasiva para reducción de peso y control de factores de riesgo CV*
- *Es un procedimiento seguro y sin complicaciones*
- *La reducción de peso es proporcional al peso inicial (10-15% del peso corporal total en 1 año)*
- *Requiere equipo multidisciplinario*
- *Es prometedor a futuro por su baja tasa de complicaciones y rápida inserción a actividades*
- *HAY PACIENTES QUE RESPONDEN DE FORMA VARIADA AL PROCEDIMIENTO*
- *PROBABLEMENTE SEA NECESARIO EMBOLIZAR LA ARTERIA GÁSTRICA DERECHA*

SOBREPESO Y OBESIDAD:"CAMBIO DE PARADIGMA"

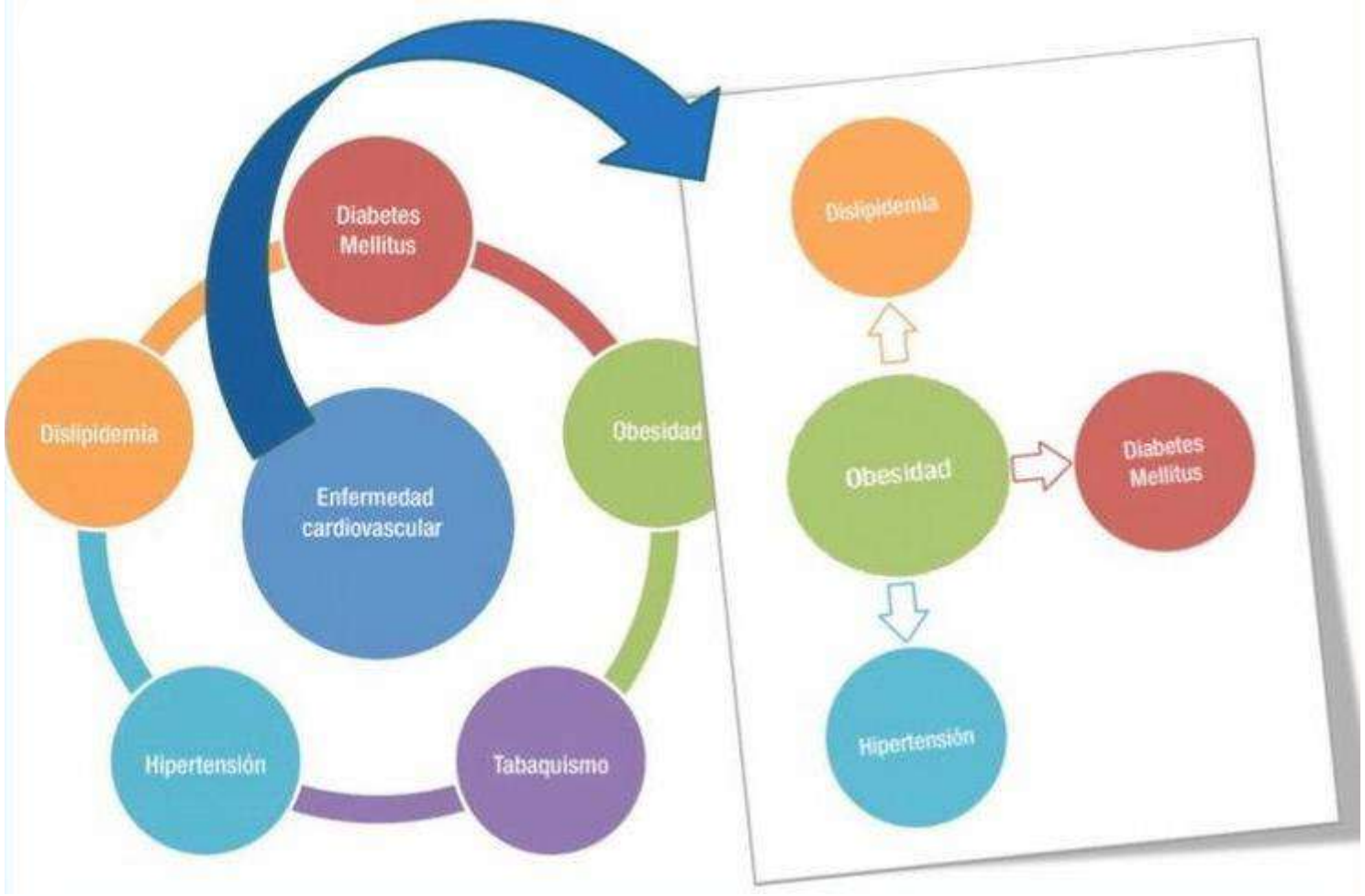

¡MUCHAS GRACIAS!

@dr.carlosoledispa