HOSPITAL NACIONAL "DOS DE MAYO"

Instituto Nacional de Salud del Niño

Caso Clinico

HOSPITAL NACIONAL DOS DE MAYO
Laboratorio de Hemodinamica- Dpto Cirugia Torax CV
Dr.Carlos Mariño- Dr. Andres Aldazabal - 2023

PERÚ Ministerio de Salud

HOSPITAL NACIONAL DOS DE MAYO

SOLACI

Sala de Hemodinamica

Nombre: N.C.P
FN: 03/03/2000
Procedencia: Talara-Piura

HOSPITAL NACIONAL "DOS DE MAYO"

Sexo : femenino
Edad: 22AÑOS
Peso :45K

SOLACI

Antecedentes:

- ACV isquemico (2020)x HTA- CoAo+PCA
- Tx Irbesartan+ carved+furosemida (no MINSA

Sintomas :

Disnea a esfuerzos

Examen Clínico:

MMSS :Sat 02 99%
MMII : Sat O2 90-93%
FC : 80 PA 150/80
COR : Soplo sistolico 2/6 foco pulmonar
Pulsos pedios disminuidos. No edemas
Neurologico: Leve paresia MMSS I

Laboratorio - Hb: . Hto: 41%

ESTUDIOS PREVIOS (*)

Ecocardiograma (26/09/22)

Fecha	Descripción
26/09/2022	1. Coartación de Aorta significativa con gradiente máximo:. 51 mmHg, medio 30 mmHg, presencia de extensión diastólica en aorta descendente y aorta abdominal 2. PCA con boca pulmonar de 9 mm, shunt izquierda a derecha 3. Insuficiencia mitral excéntrica moderada de etiología orgánica (hipoplasia de velo posterior) 4. Válvula aórtica bicúspide morfotipo I 6. Ventrículo izquierdo hipertrófico con función sistólica limítrofe (FEVI: 54%) 7. Disfunción diastólica grado III, presión de llenado incrementada 8. Ventrículo derecho de dimensiones normales, función sistólica conservada (FAC: 50%) 9. Alta probabilidad de HTP (PSAP estimada: 74 mm Hg)

Cateterismo Cardiaco Diagnostico (23/01/23)

VD : 160/12 PAPS 165/87
Ao Asc : 145/110 **PCP : 38mmHg**
Qp/Qs 1,1 RVS 30 **RPA : 19 UW**

Cateterismo Cardiaco Diagnostico (23/01/2023)

Hemodinamica Presiones y Oximetrias

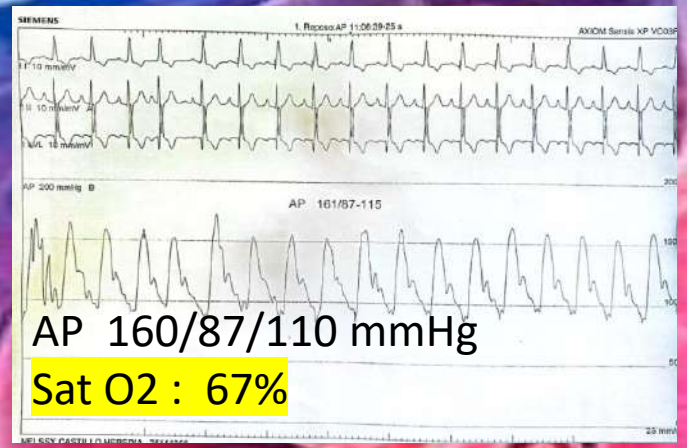

AP 160/87/110 mmHg

Sat O2 : 67%

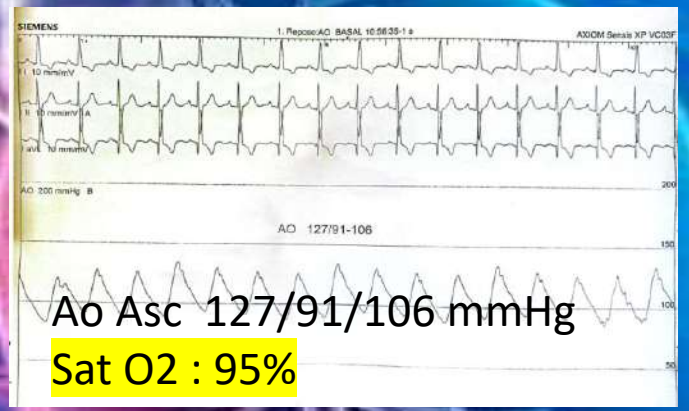

Ao Asc 127/91/106 mmHg

Sat O2 : 95%

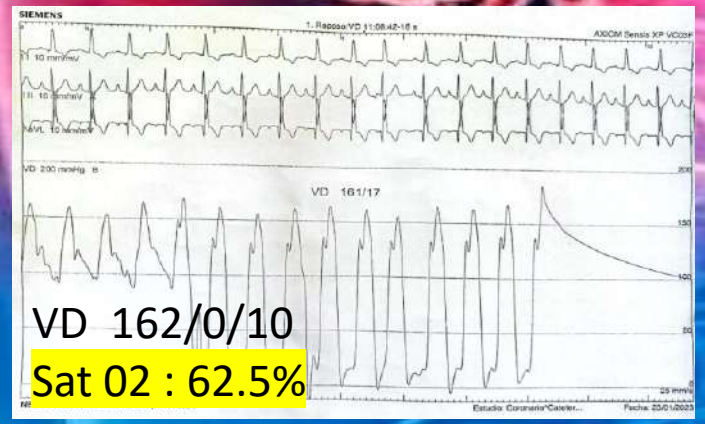

VD 162/0/10

Sat 02 : 62.5%

CP : 38mmHg

DESCRIPCION DEL PROCEDIMIENTO:

- Previa asepsia y antisepsia. Anestesia local.
- Punción de arteria radial derecha y arteria radial izquierdo
- Introductores: Femoral (A)5F Femoral (V)5F . Catéteres diagnósticos: Pig tail, MP y JR4
- Cateterismo cardiaco derecho, aortografia
- Heparina: 3000 UI / Contraste:140 cc
- Hora de inicio: 10:203am Hora de término: 12:20
- Se culmina procedimiento sin intercurrencias. Hemodinámicamente estable, retorna a sala de corta estancia.

AORTOGRAFÍA

- Presencia de coartación de aorta inferior a arteria subclavia izquierda e inmediatamente después desembocadura de PCA.
- Diametro de aorta pre coartacion: 20.95 mm. Diametro de aorta post coartacion: 33.38. Diametro de arco aortico: 20.28
- Ductus arterioso con apertura pulmonar con apertura aortica 7.31mm, diámetro central: 10.21

CATETERISMO DERECHO

	PRESIONES (mmHg)							
POSICION	SISTOLE/ DIASTOLE		MEDIA	CO (VOL%)				
VCS				9.96	57.6	Diferencia A-V Sistémica	5.5	Vol%
VCI				10.99	63.6	Diferencia A-V Pulmonar	5.5	Vol%
AD			11	15.60	90.26	Gasto cardíaco	2.64	L/min
VD	161/17			10.46	60.5	Índice Cardiaco	1.92	L/min/m2
AP	161/87		115	11.20	64.8	Resistencia Vascular Sistémica	30.0	U Wood
CAP			58			Resistencia Vascular Pulmonar	19.0	U Wood
VPSD						RVP / RVS	0.64	
AI						Flujo efectivo	2.64	L/min
VI						Flujo pulmonar	2.99	L/min
AO	145/111		90	16.66	96.4	Flujo de shunt (I a D)	0.36	L/min
Hemoglobina	12.90	gr/dl	Frecuencia cardíaca	90	lpm	Flujo de shunt (D a I)	-0.36	L/min
Capacidad Hb	17.29	gr%	Consumo de O2	163.56	mL/min	Qp / Qs	1.14	

CONCLUSIONES:

1. Coartación de Aorta
2. Persistencia del conducto arterioso
3. Hipertensión pre y postcapilar

ACUERDO :

Manejo medico de HTP

Sildenafil, irbesartan , furosemida, carvedilol

PAPS: 165mmHg/ PAS : 145mmHg

CP : 38mmHg

RPA : 19 UW

Qp/Qs : 1,14

Rx Torax /EKG

HOSPITAL NACIONAL "DOS DE MAYO"

SOLACI

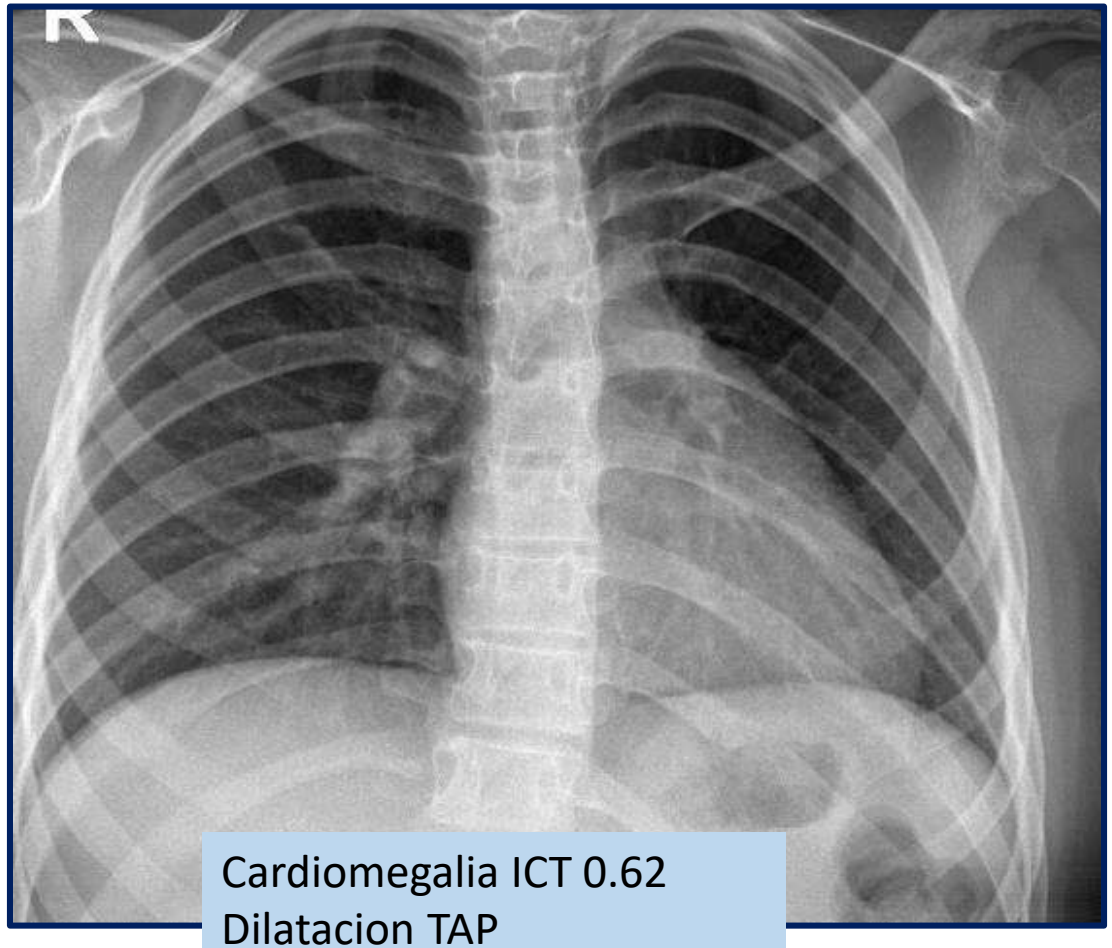

Cardiomegalia ICT 0.62
Dilatacion TAP
Crecimiento del VI

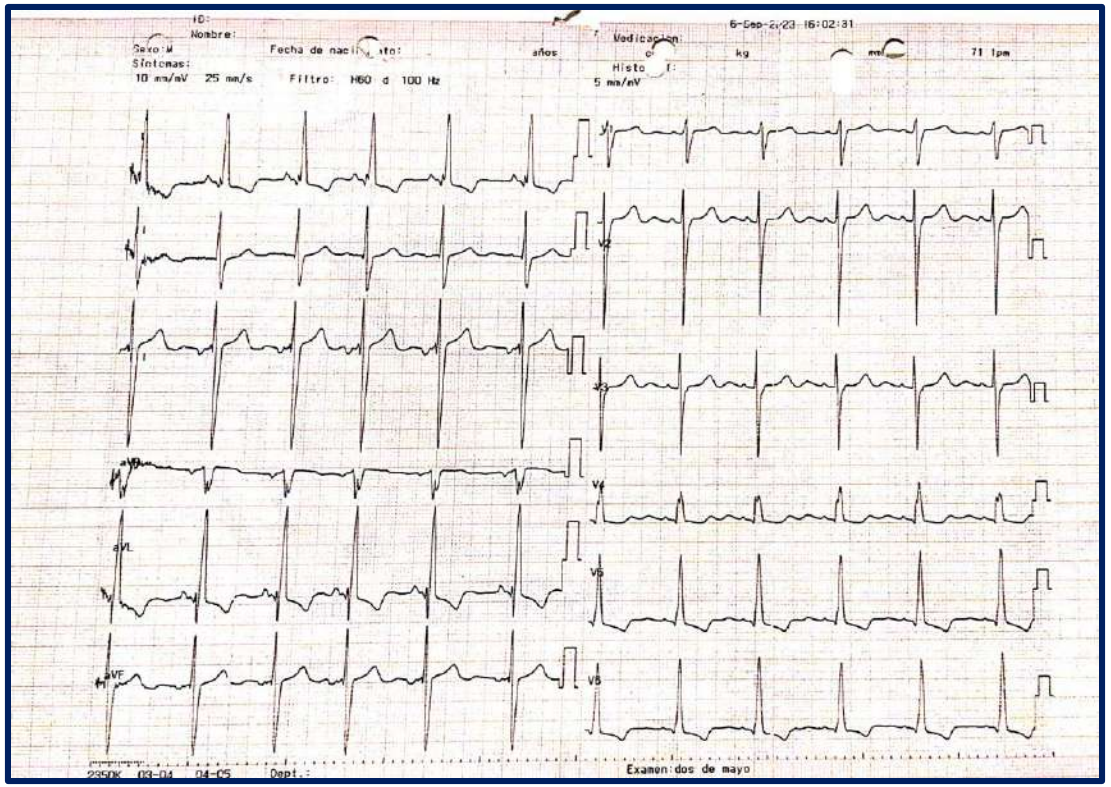

Ritmo Sinusal. HVI
Patron de sobrecarga del VI

Ecocardiograma Doppler

MINISTERIO DE SALUD
HOSPITAL NACIONAL "DOS DE MAYO"

SERVICIO DE CARDIOLOGÍA
UNIDAD DE ECOCARDIOGRAFIA

ECOCARDIOGRAMA

PACIENTE :	CASTILLO HEREDIA NELSSY			EDAD :	23
FECHA :	13/09/2023	PESO (Kg.): 44.00	SC (m2) : 1.35	SEXO :	FEMEINO
SALA :	14 CAMA 12	TALLA(cm): 150.00	PA(mmHg):	H.C. :	2734900
REFERIDO POR :	CIRUGIA TORAX Y CV			EX. N° :	
DATOS CLÍNICOS :	COARTACION DE AROTA EAD			OPERADOR:	DR RENZO ROSALES
MOTIVO DEL ESTUDIO :	VALORAR COA + FEVI			DIGITADOR	

AORTA :	1.95	(2.0-3.7 cm.)	VENTRIC. DERECHO :	2.80	(0.7-2.3 cm.)
APERT. VALV. AORTICA :	1.60	(1.5-2.6 cm.)	DIST. E-SEPTAL :		(men.0.8 cm.)
AURÍCULA. IZQUIERDA :	3.53	(2.6-4.0 cm.)	PENDIENTE E-F :		(6-18 cm./s)
RELACIÓN AI / AO :		(1.5-2.0 cm)	FRACCIÓN EYECCIÓN :	62.60	(may. 54%)
ESPESOR SEPTAL TD :	8.40	(0.6-1.0 cm.) BD	FRACCIÓN ACORTAM:		(28-44%)
ESPESOR SEPTAL TS :	1.90	cm.	VOL. FIN DIÁSTOLE :	143.00	H: 111 ± 22 mL M: 80 ± 12 ml
ESP. PARED POST. TD :	1.03	(0.6-1.0 cm.) BD	VOL. FIN SÍSTOLE :	53.00	H: 34 ± 12 mL M: 29 ± 10 mL
ESP. PARED POST. TS :	1.40	cm.	VOLUMEN EYECCIÓN :	90.00	ml
DIÁMETRO DIASTÓLICO VI :	5.06	(3.7-5.6 cm.)	TIEMPO DE EYECCIÓN:		ms
DIÁMETRO SISTÓLICO VI :	3.65	(2.2-4.0 cm.)	FRECUENCIA CARD :		Lat/m.
MASA VENTRICULAR :	198.00	gr	GASTO CARDIACO :		l/m
INDICE MASA VENTRICULAR:	146.67	gr/m2	INDICE CARDIACO		l/m/m2
VOLUMEN DE A.I.		ml	SUPERFICIE CORPORAL		m2

CONCLUSIONES: SE SUGIERE: ANGIOTAC CARDIACO PARA DELIMITAR MORFOLOGIA DE BICUSPIDE + AORTA Y GRANDES VASOS PARA DEFINIR LIMITES Y DIMENSIONES DE COA

1. COARTACION DE AORTA TIPO POST DUCTAL ASOCIADA A VALVULA AORTA BICUSPIDE TIPO O SUB TIPO LATERAL
2. FUNCION SISTOLICA BIVENTRICULAR CONSERVADA
3. DISFUNCION DIASTOLICA TIPO II
4. MOTILIDAD GLOBAL Y SEGMENTARIA BIVENTRICULAR CONSERVADA
5. DILATACION SEVERA DE AI POR VOLUMEN INDEXADO
6. INSUFICIENCIA MITRAL MODERADA- INSUFICIENCIA TRICUSPIDEA LEVE - INSUFICIENCIA PULMONAR LEVE
7. PROBABILIDAD INTERMEDIA ECOCARDIOGRAFICA DE HIPERTENSION PULMONAR
8. NO MASAS NO TROMBOS NO VEGETACIONES NO EFUSION PERICARDICA

Renzo R. Rosales Gutiérrez
CARDIÓLOGO
CMP 60 RNE: 04841

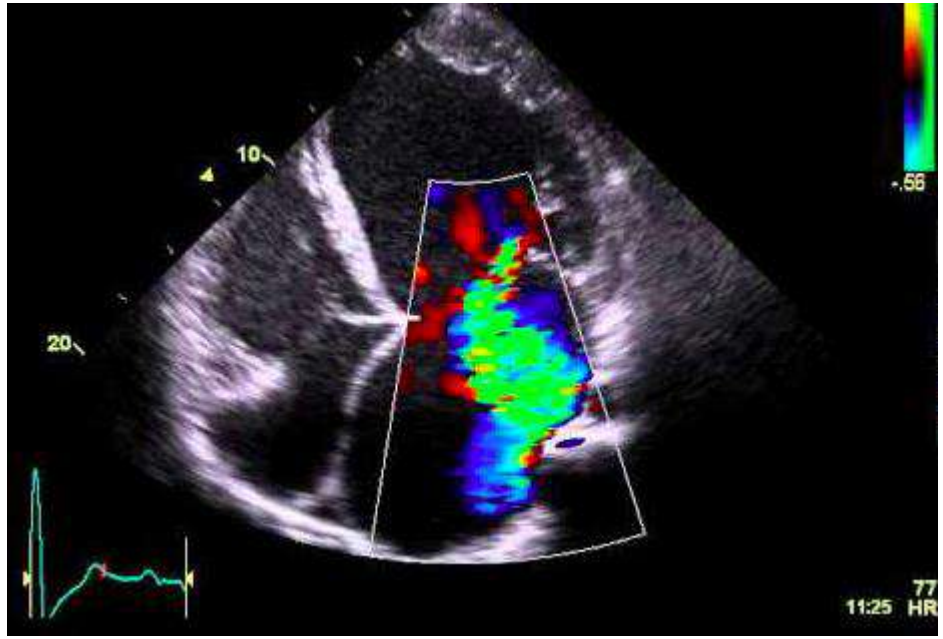

Angio TEM

16/08/23

Co Ao

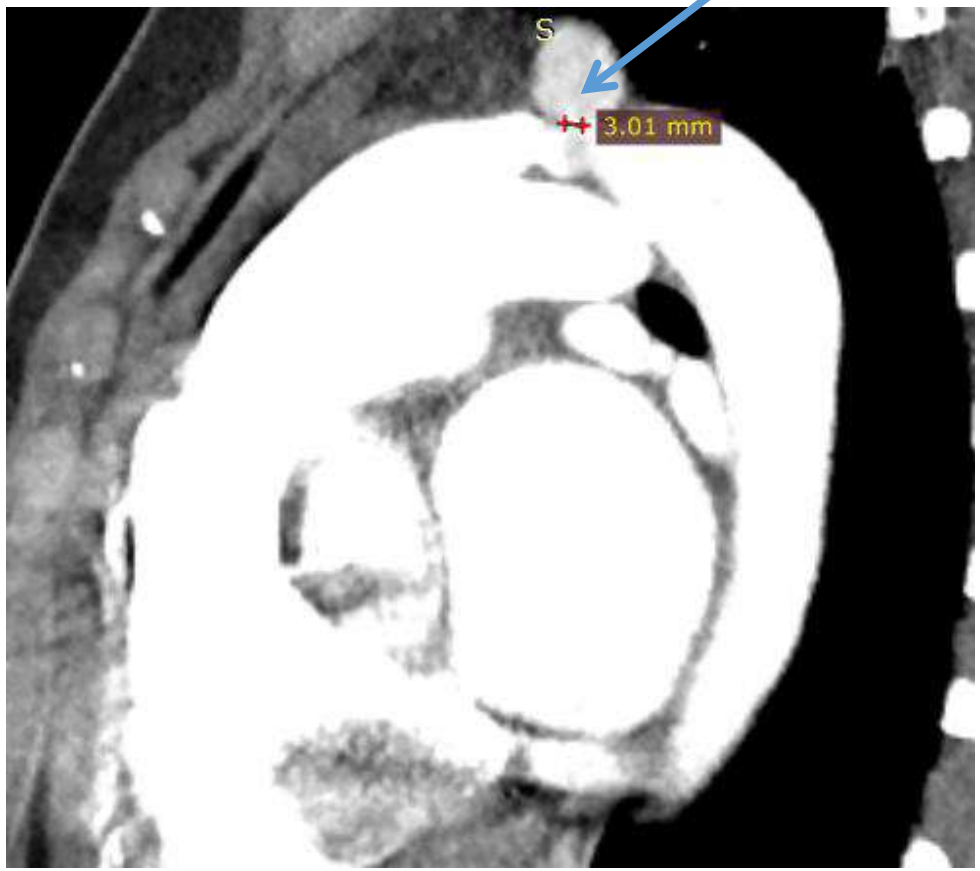

PCA

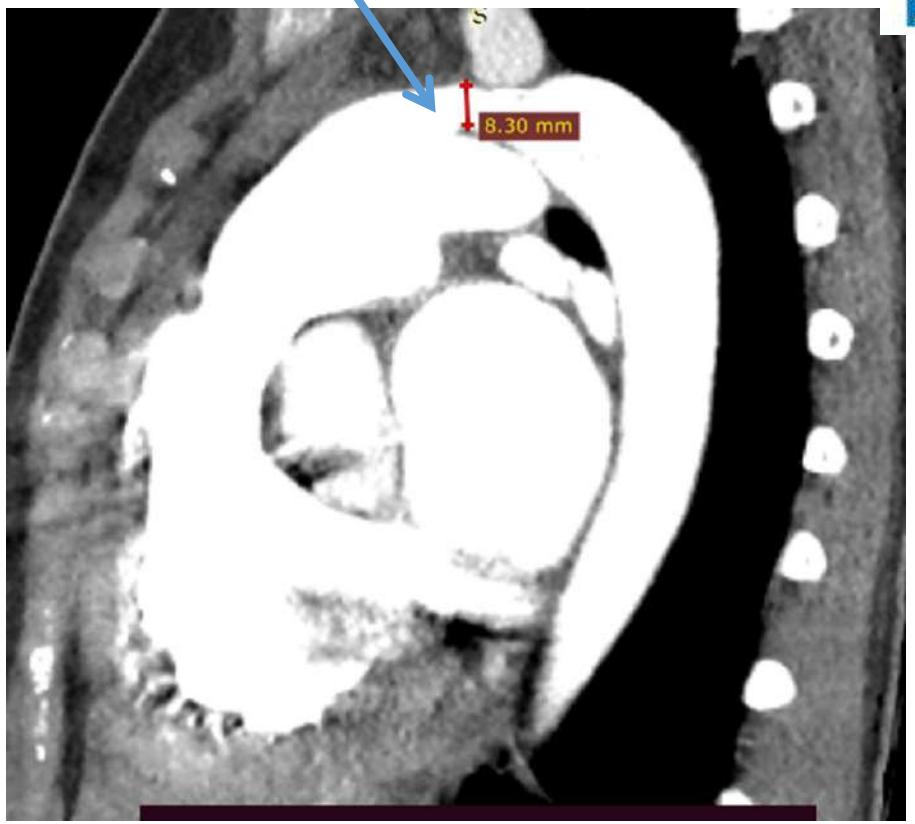

SITUS SOLITUS EN LEVOCARDIA.
COARTACIÓN DE AORTA DE 6.5 X 5.5 MM (Z SCORE: -4.9), CON ESTRECHAMIENTO AÓRTICO RELATIVO AL DIÁMETRO AÓRTICO A NIVEL DEL DIAFRAGMA DE 63%.
DUCTUS ARTERIOSO PERSISTENTE CON BOCA AÓRTICA DE 8 MM Y BOCA PULMONAR 11.5 MM, CON LONGITUD DE 15.5 MM.
VÁLVULA MITRAL CON CALCIFICACIONES A NIVEL DEL ANILLO POSTERIOR,

HOSPITAL NACIONAL "DOS DE MAYO"

SOLACI

CASO CLINICO

- COARTACION DE AORTA
- DUCTUS ARTERIOSO
- HTA secundaria

HIPERTENSION ARTERIAL PULMONAR

HIPERTENSION VENOCAPILAR

PLAN :

CateterismoTerapeutico ???

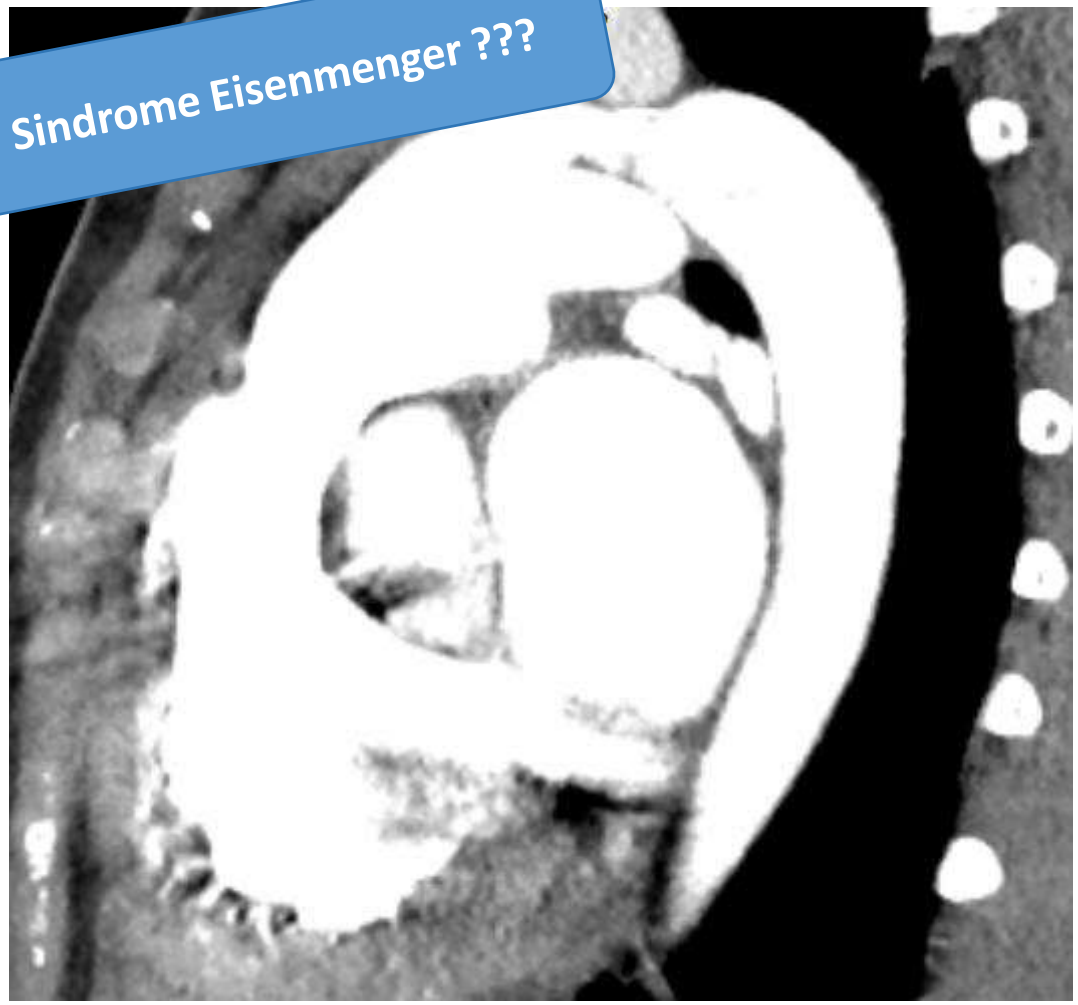

Sindrome Eisenmenger ???

HOSPITAL NACIONAL DOS DE MAYO

SOLACI

Sala de Hemodinamica

Cateterismo Cardiaco

Anestesia : General

Abordaje :arteria y vena femoral (6Fr femorales)
arteria braquial derecha (5Fr radial)

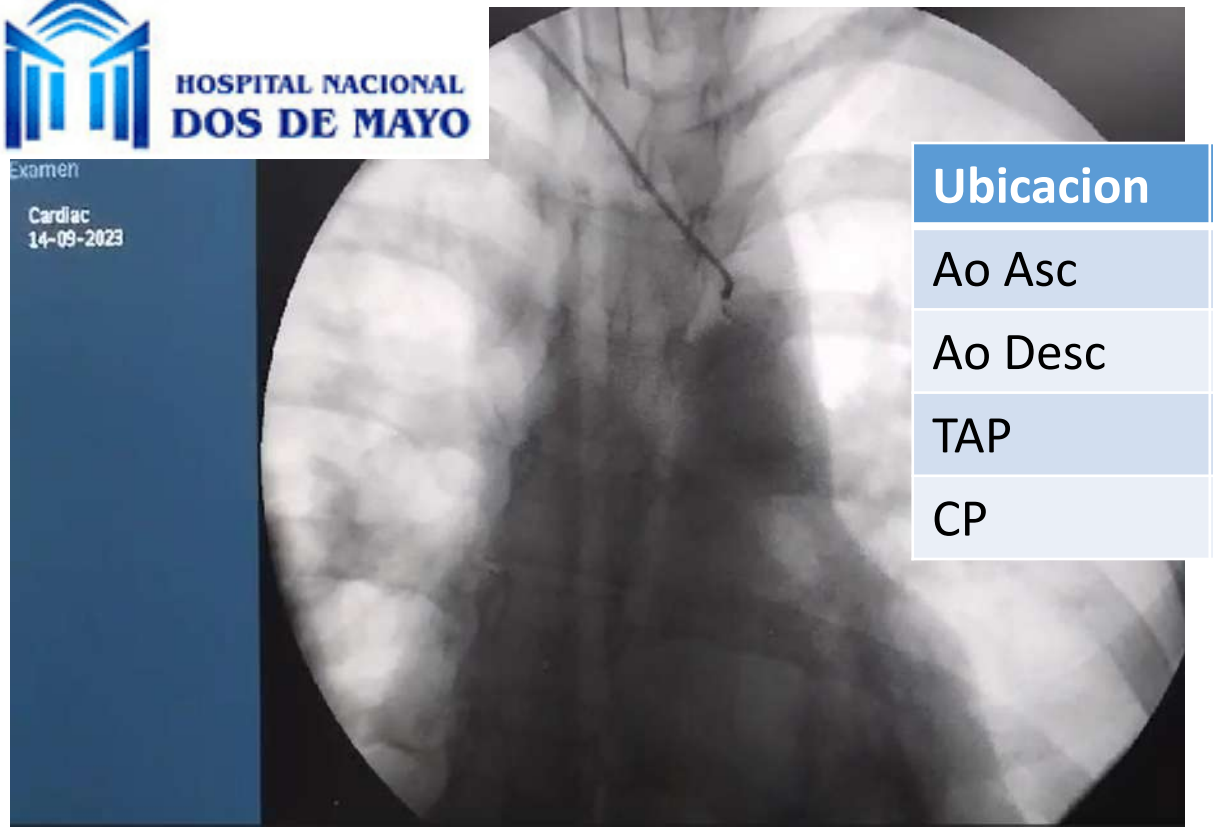

Ubicacion	Presion (mmHg)
Ao Asc	123/44/80
Ao Desc	65/35/48
TAP	68/35/48
CP	18 mmHg

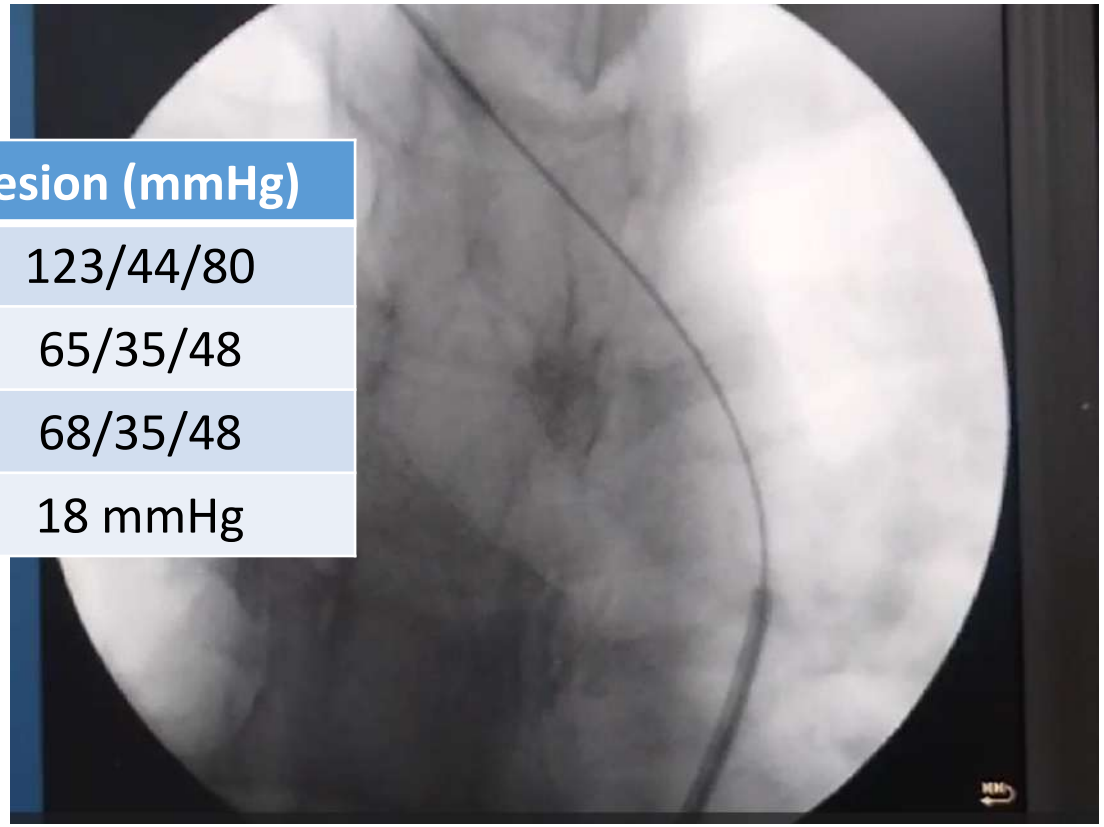

Guia hidrolifica de Ao Asc a Ao Desc (a traves zona coartacion)
Asa arterio-arterial (*)

Cateter coronario 5Fr (via retrograda) hacia Ao Asc

ciente
CASTILLO HEREDIA N
2734900
F
amen
Cardiac
14-09-2023
HOSPITAL NACIONAL
DOS DE MAYO
Mediciones:
ltsmo Ao 12mm
Coartacion 4mm
CP stent
bare vs cover
???

BIB DELIVERY CATHETER BALLOON DIAMETER AND INTRODUCER SIZE	REQUIRED INTRODUCER WITH BARE CP STENT	REQUIRED INTRODUCER WITH COVERED CP STENT
12MM (8F)	10F	12F
14MM (8F)	10F	12F
15MM (9F)	11F	12F
16MM (9F)	11F	12F
18MM (10F)	11F	14F
20MM (10F)	12F	14F
22MM (11F)	12F	14F
24MM (11F)	12F	14F

CP cover stent 3,9cm

Acceso arterial femoral-14Fr

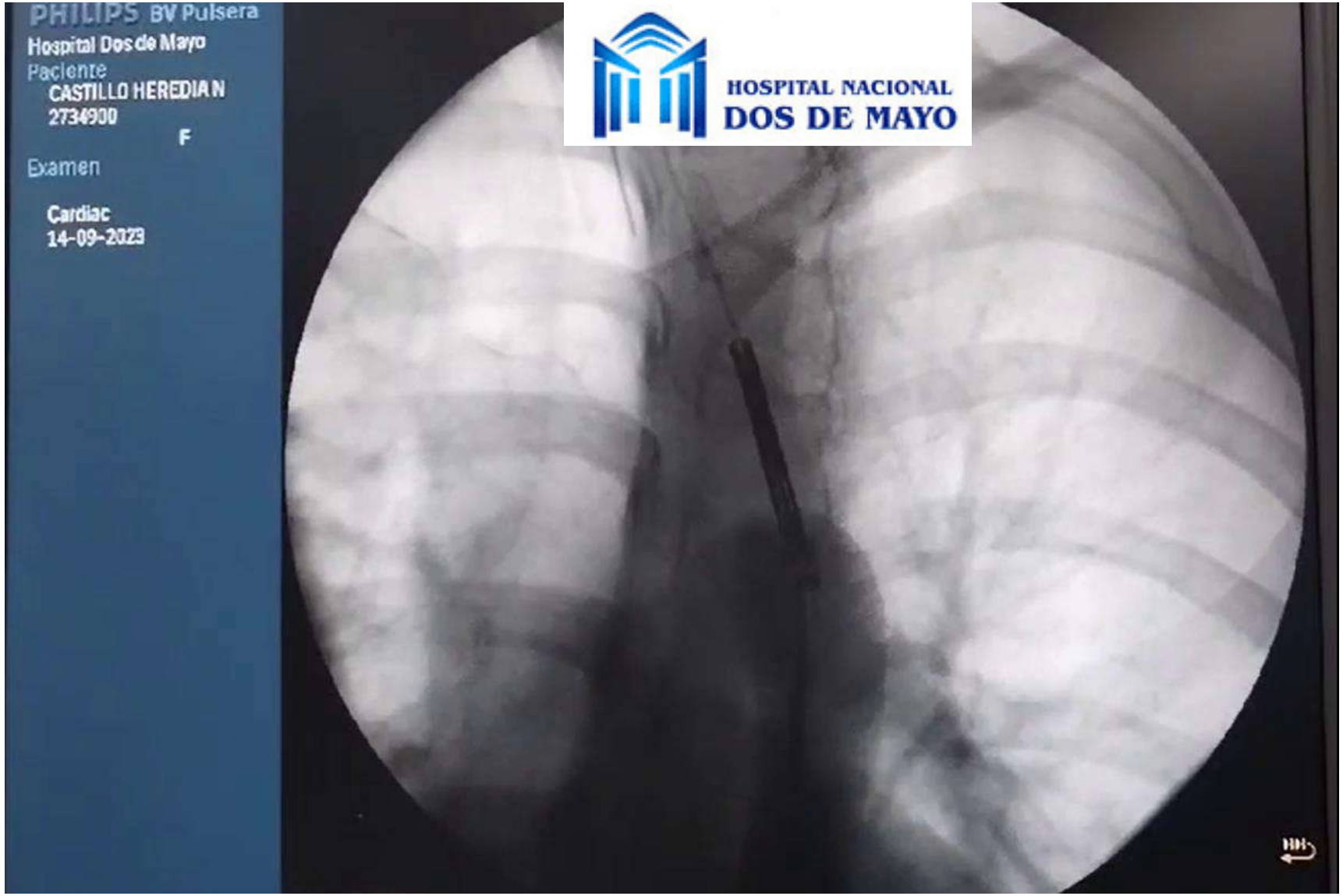

Aortografia descendente x sistema de liberacion 14Fr
Visualizacion de Ductus

Cateterismo Cardiaco

CP Stent 39mm

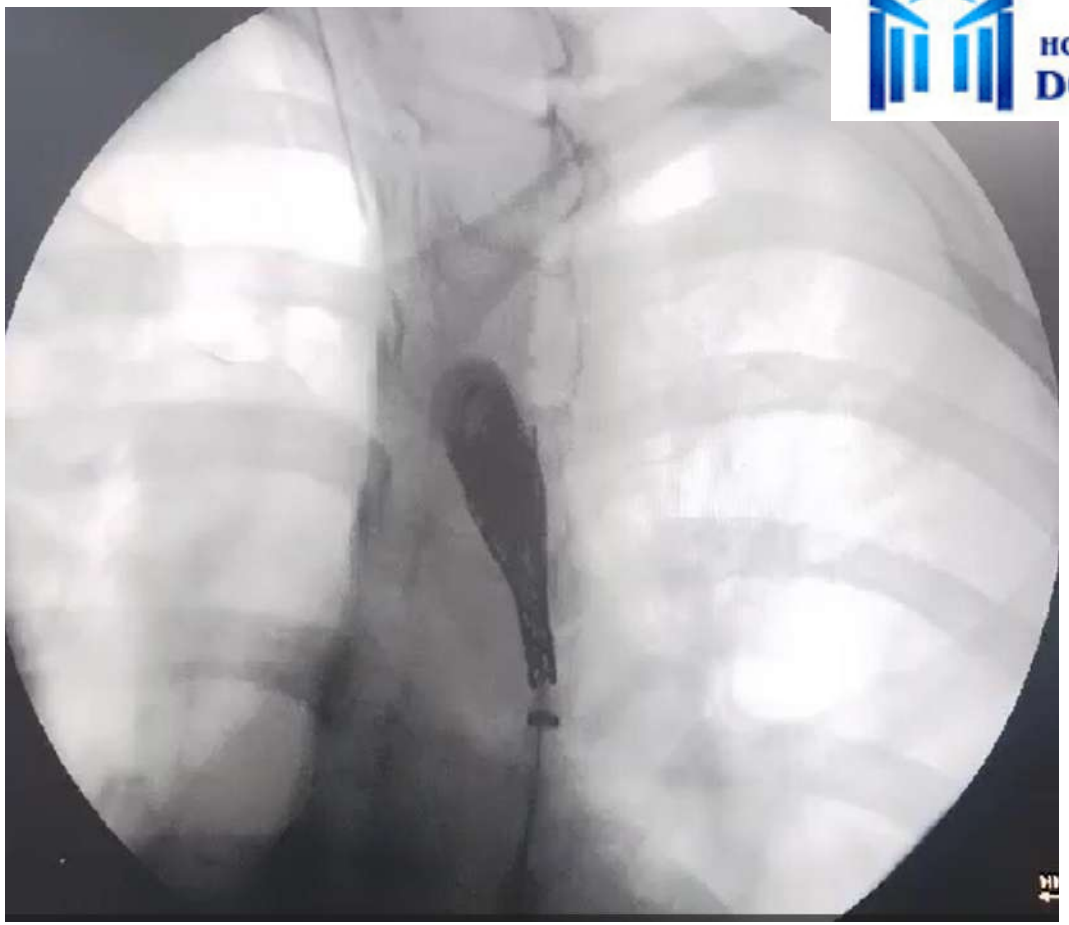

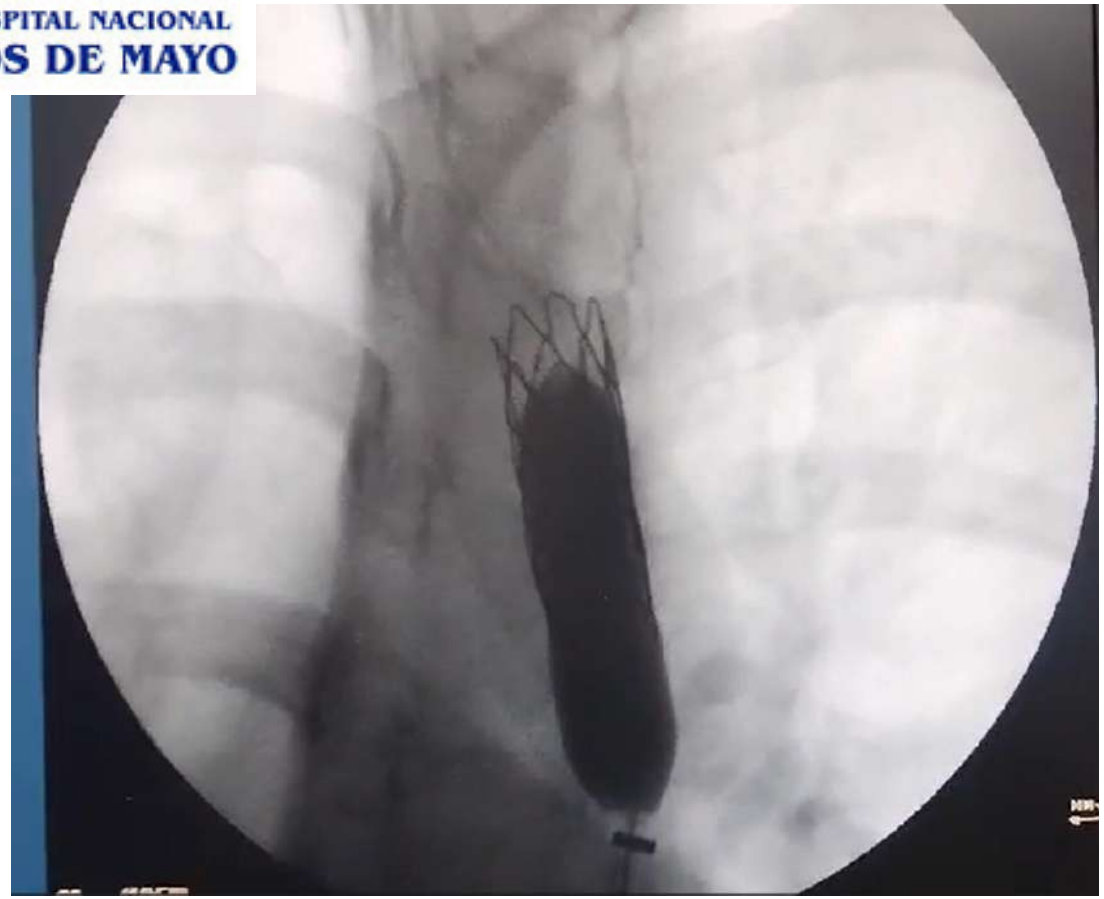

Bibalon
Insuflacion balon interno 8mm (manual)

Bibalon
Insuflacion balon externo 14mm (4atm)

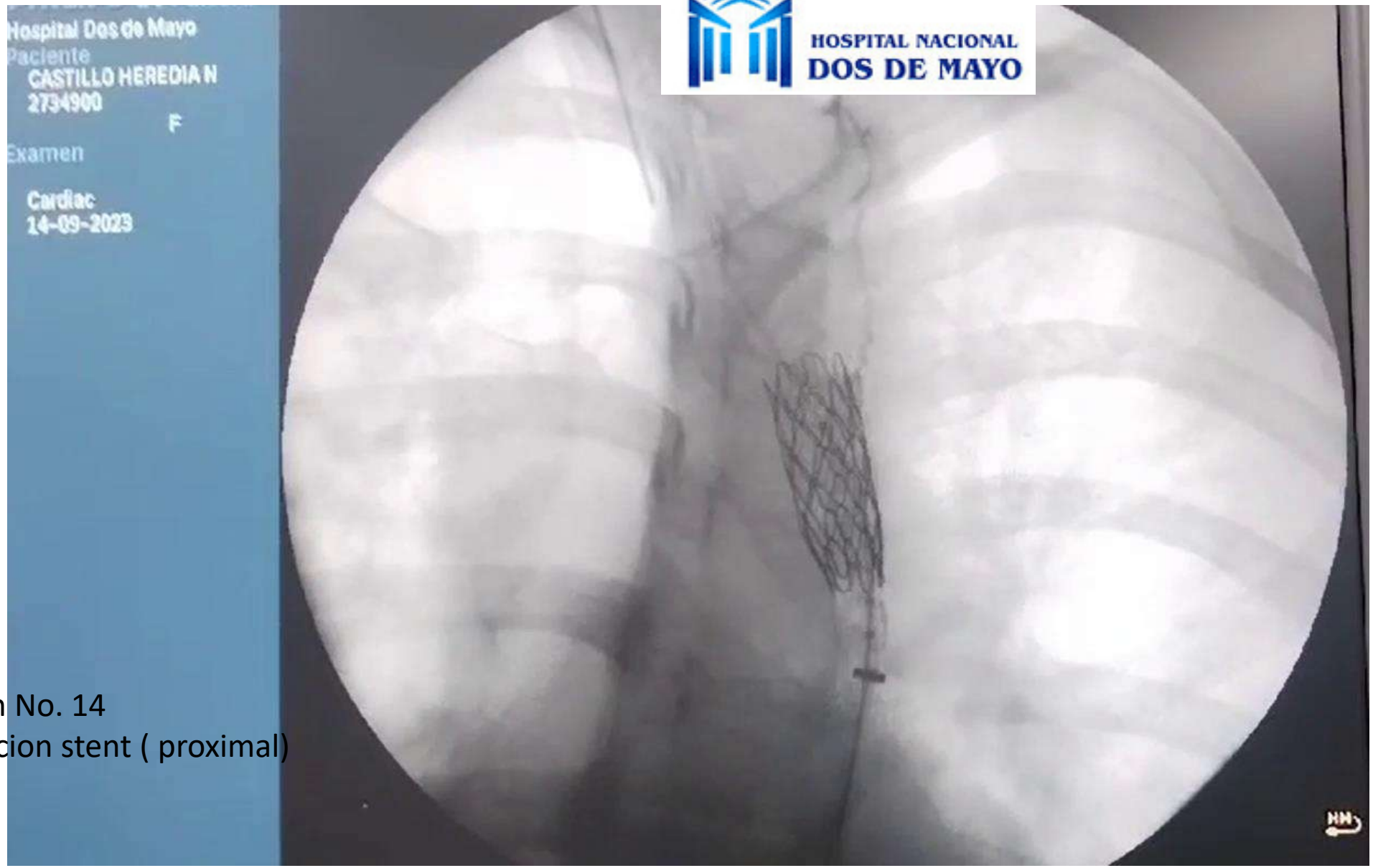

Bibalon No. 14
Insuflacion stent (proximal)

Cateterismo Cardiaco

CP Stent 39mm

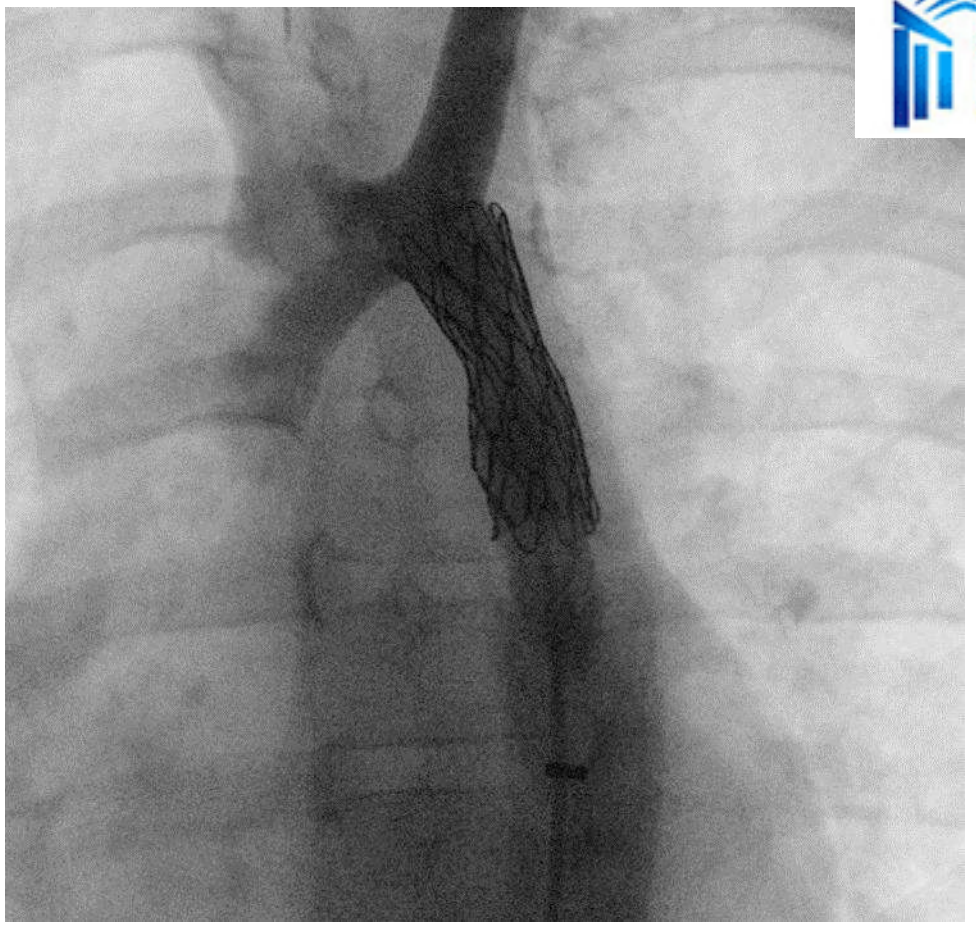

Angiografia aorta descendente

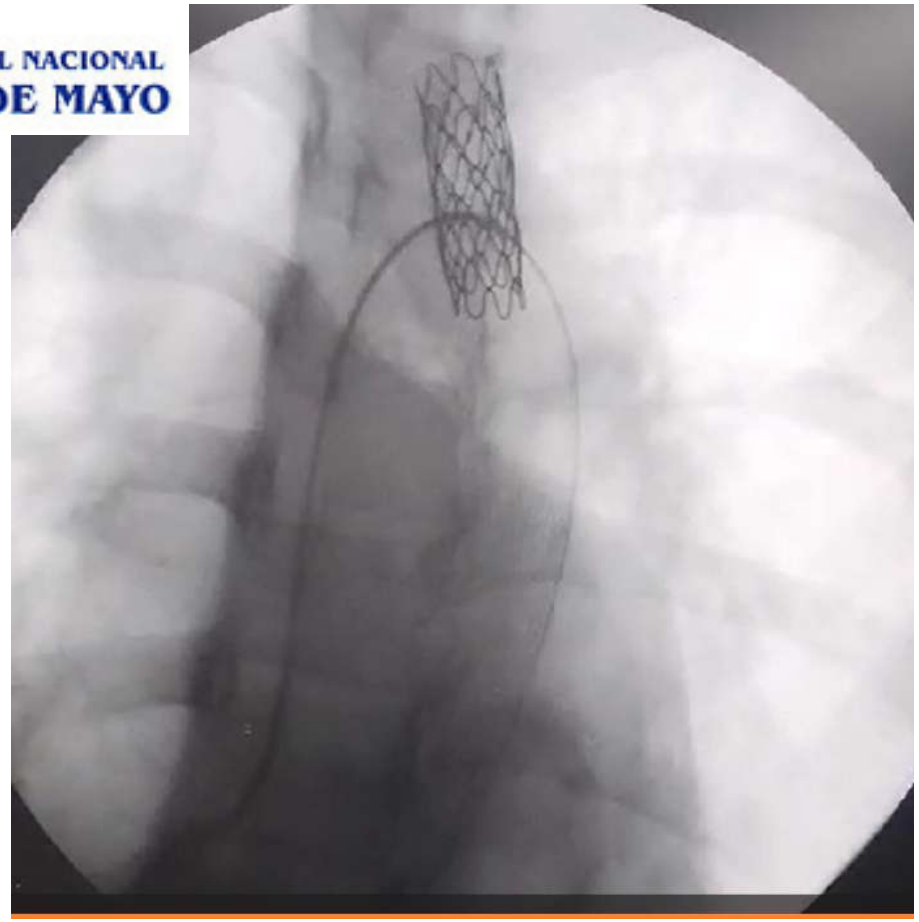

Pasaje de guia desde Aorta Desc - Arteria Pulmonar (a traves Ductus)

HOSPITAL NACIONAL DOS DE MAYO

Cateterismo Cardiaco Terapeutico

CP Stent 39mm

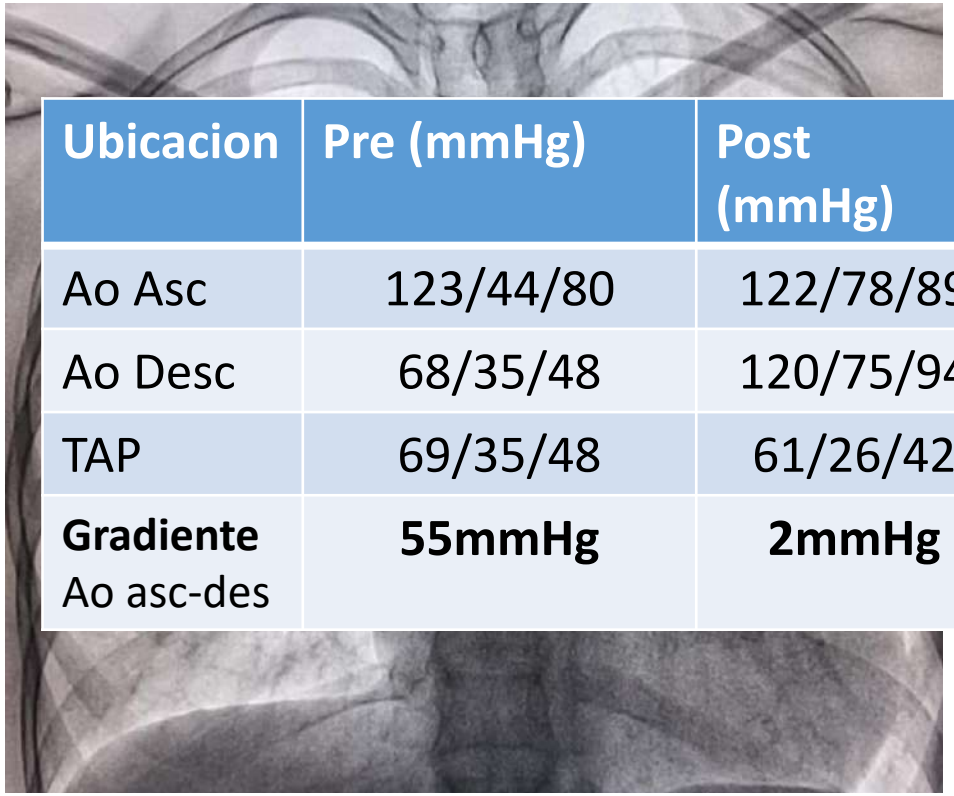

Ubicacion	Pre (mmHg)	Post (mmHg)
Ao Asc	123/44/80	122/78/89
Ao Desc	68/35/48	120/75/94
TAP	69/35/48	61/26/42
Gradiente Ao asc-des	**55mmHg**	**2mmHg**

CP COVER STENT 39mm
Bibalon 14

Complicaciones : Ninguna

Contraste: 120cc , Peso 45kg ASC: 1.38m2 Cons 02 130 Hb 12.5gr

Ubicacion	Sat O2-30%	P (mm Hg) pre	P (mmHg) post	Calculos- FiO2 30%
VCS	89.9	10		Qp : 5.38
VCI	88.6	10		Qs : 7.78
VD	80.1	68/0/10	69/0/10	**Qp/Qs : 0.70**
TAP	85.6	67/35/48	61/26/42	RPT : 12.3
CP		18	---	**RPA : 7.78**
Ao asc	98.0	123/44/80	122/78/89	RVS : 16.90
Ao desc		68/35/48	120/75/94	

CONCLUSIONES

1. COARTACION DE AORTA SEVERA (gradiente 55mmHg)

2. DUCTUS ARTERIOSO PATENTE

3. HIPERTENSION PULMONAR MODERADA A SEVERA (RPA : 7.78 UW , Qp/Qs : 0.70)

4. ANGIOPLASTIA CON STENT COVER 39mm-bibalon 14 (Gr final 2mmHg)

Evolucion clinica favorable

Tolera extubacion inmediata
Mejoria de Presion arterial
Diuresis adecuada
No hematoma en zona abordaje femoral
Pulsos pedios adecuados

Evolucion a 48hras
post Angioplastia con stent de Co Aorta

Favorable
Sat O2 MMSS = MMII 98%
PA 110/65

Rp Furosemida 20mg via oral cada 12hras
ASA 100mg
Sildenafilo 12.5mg via oral cada 6 hras
ALTA

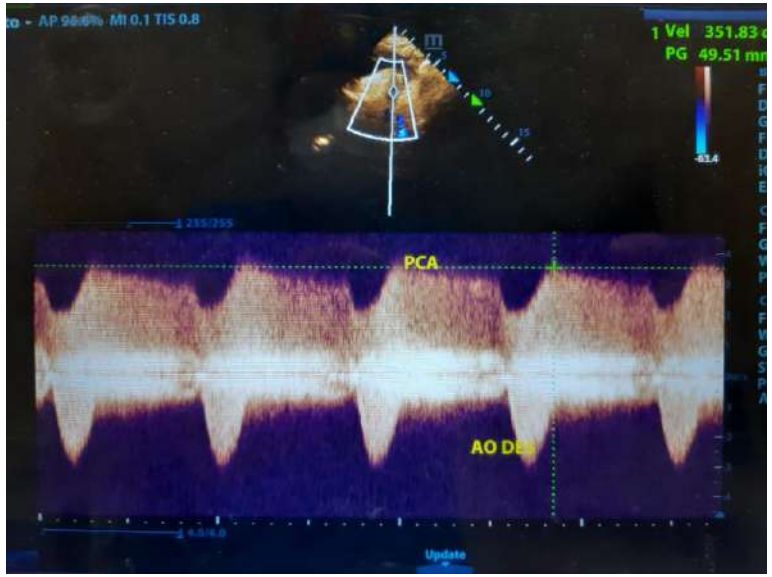

PCA residual
Vel 3.51m/s
Gr 45mmHg

HOSPITAL NACIONAL
DOS DE MAYO

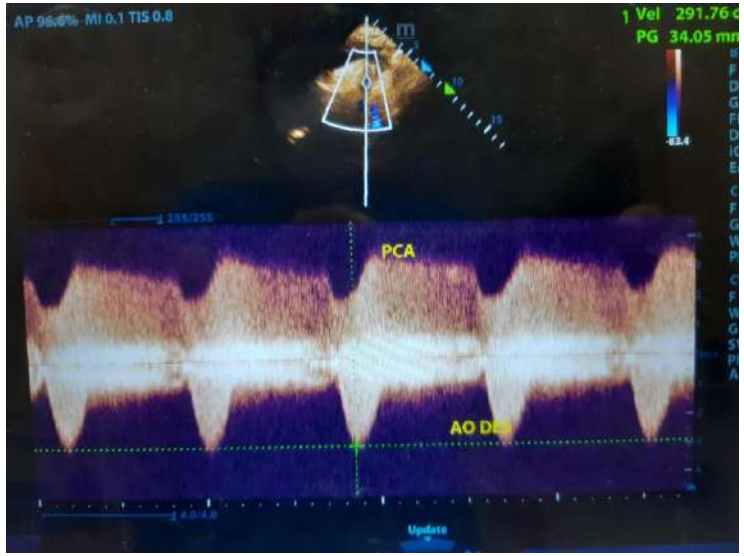

Co Ao- stent
Vel 2.93m/seg
Gr 34mmHg

ECOCARDIOGRAMA (29/09/23)
Camaras : dilatacion del VI. FEVI 66%.
IT moderada. PAPS estimada 40mmHg.
Ductus patente con shunt de I-D alta velocidad 3.51mmHg.
Stent en zona de Coartacion Gr residual 34mmHg.

Ecocardiograma Doppler

10 dias post angioplastia con stent

FEVI 66%
Dilatacion leve a moderada de camaras izquierdas
Insuficiencia Mitral leve a moderada

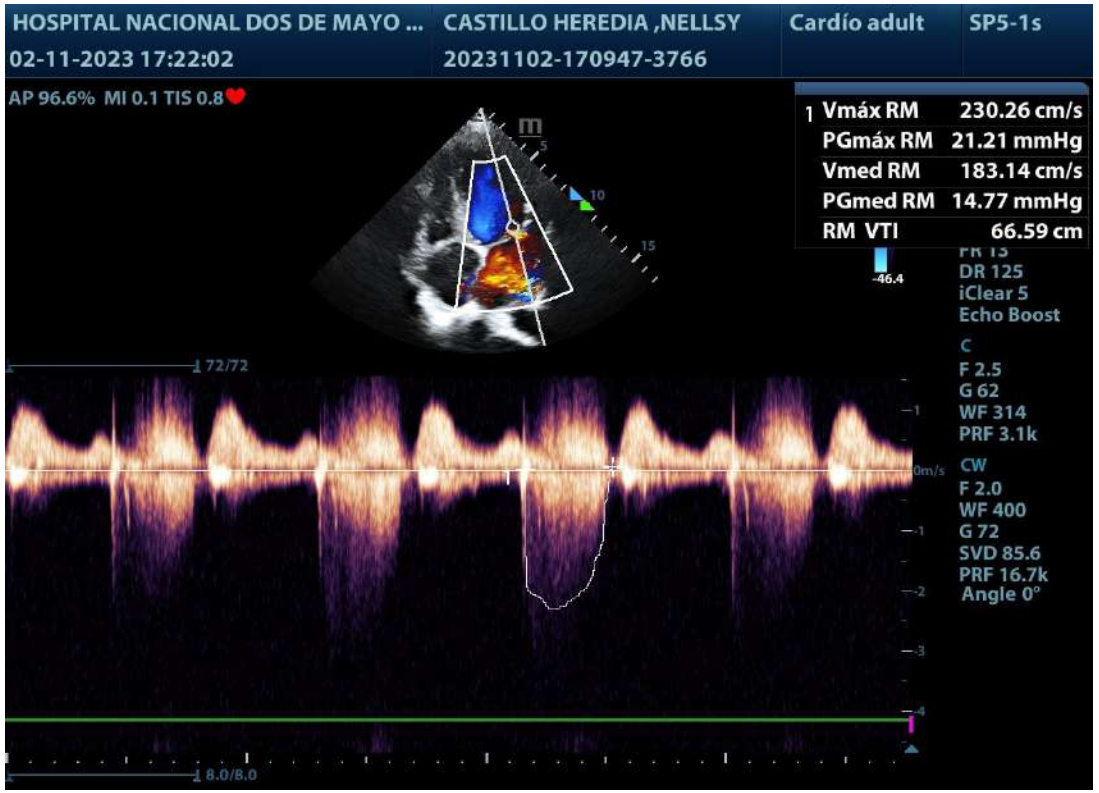

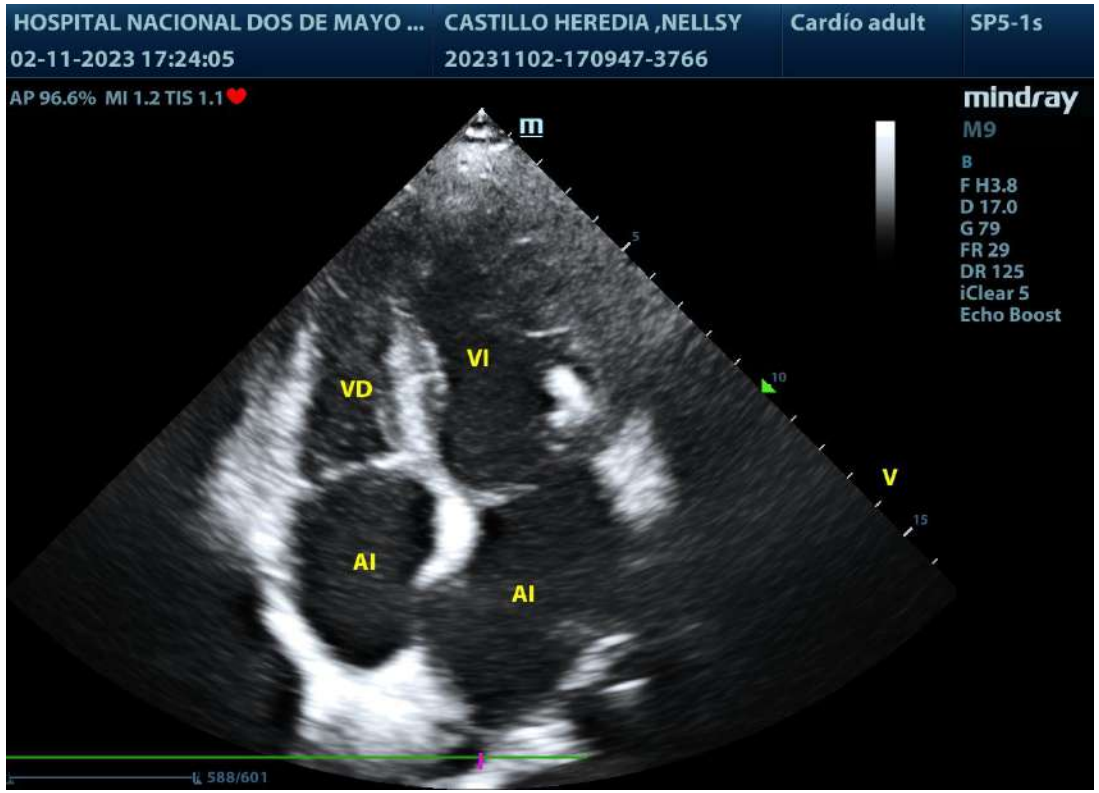

Ecocardiograma Doppler

10 dias post angioplastia con stent

Gradiente residual a nivel Co Ao stent 32mmHg
No shunt a nivel PCA

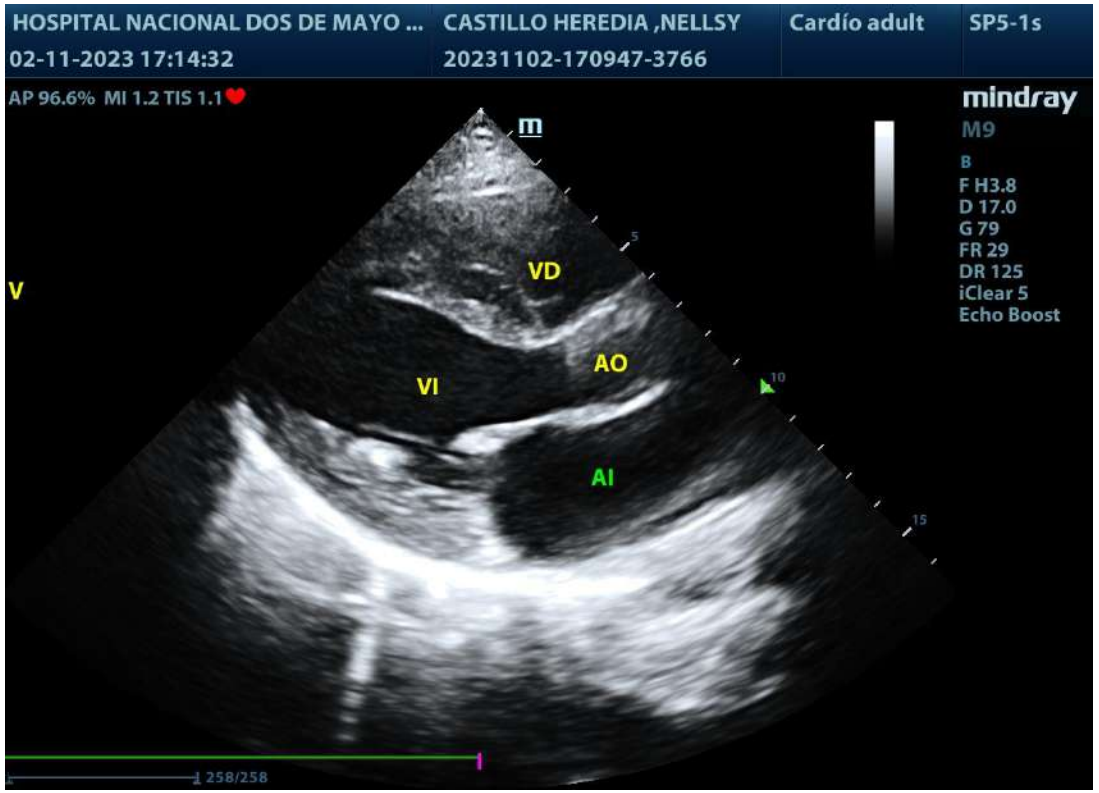

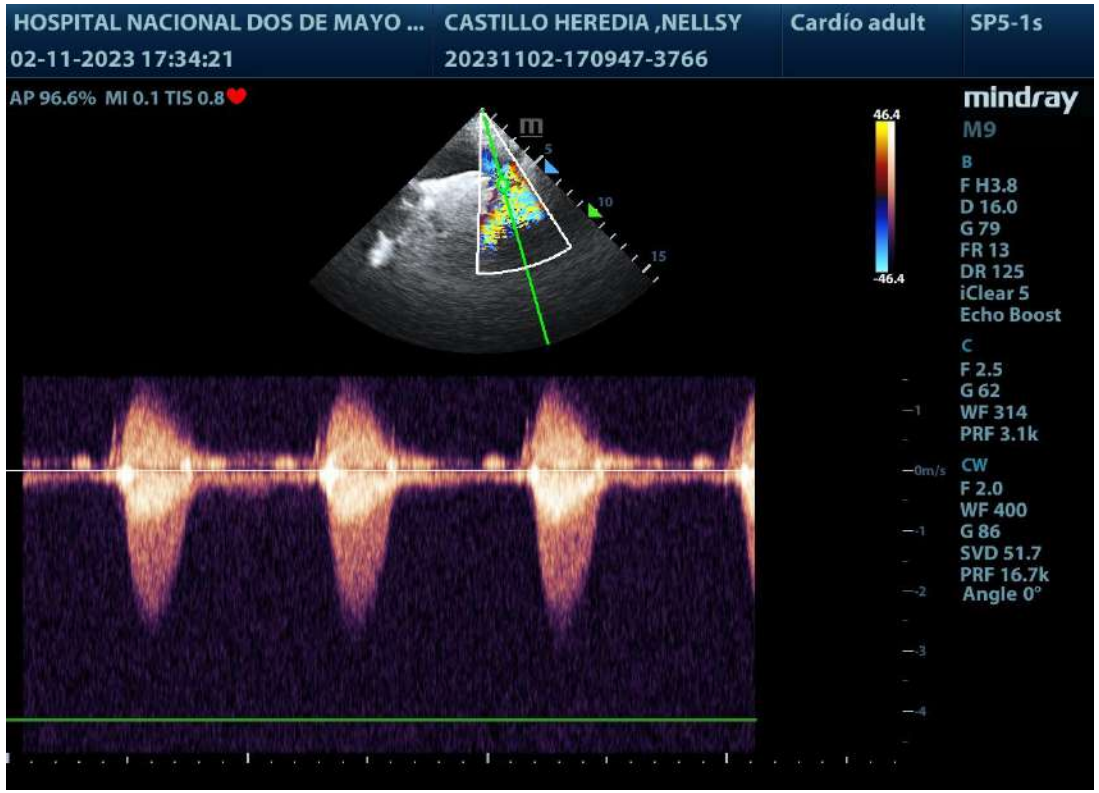

FISIOPATOLOGIA- Caso Clinico

PCA grande

Coartacion de Aorta

(1) **Hipertension pulmonar x flujo**

Dilatacion del VI por sobrecarga de volumen

Disfuncion Diastolica del VI

Insuficiencia mitral moderada a severa

(2) **Hipertension venocapliar**

Hipertension Arterial Pulmonar + Incremento Resistencias RPA

Cortocircuito Derecha- Izquierda (PCA)

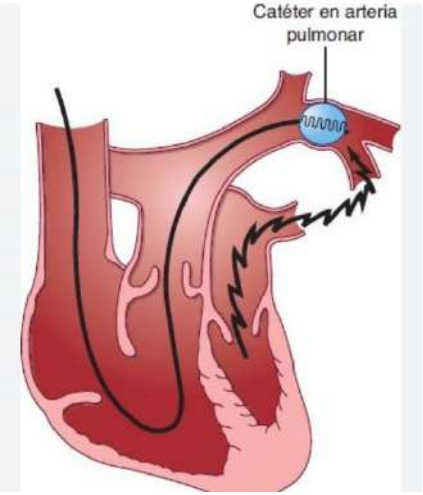

PERÚ Ministerio de Salud | Instituto de Gestión de Servicios de Salud | HOSPITAL NACIONAL DOS DE MAYO | Departamento de Cirugía de Tórax y Cardiovascular

HOSPITAL NACIONAL DOS DE MAYO

Gracias...!!!

Laboratorio de Hemodinamica e Intervencionismo