PERÚ Ministerio de Salud

HOSPITAL NACIONAL "DOS DE MAYO"

SOPHIE

SOL-SOLACI : Intervencionismo en Cardiopatia Congenita del Adulto

Cardiologos intervencionistas: Dr.Mariño- Dr.Aldazabal

Declaración : No tener ningun de conflicto de intereses

LEPU MEDICAL

Relato parte 1

[redacted]

Caso Clinico

HOSPITAL NACIONAL "DOS DE MAYO"

Edad 60años. Sexo :Masculino
Antecedentes : HTA (-) DM (-) Enf. Coronaria (-)
Dislipidemia(+)
Sintomas : Disnea a medianos esfuerzos, dolor toraxico, palpitaciones. Examen PA 135/70 FC: 78 Sat 02: 98%
Corazon : RCR soplo continuo 2-3/6
No edemas

EKG

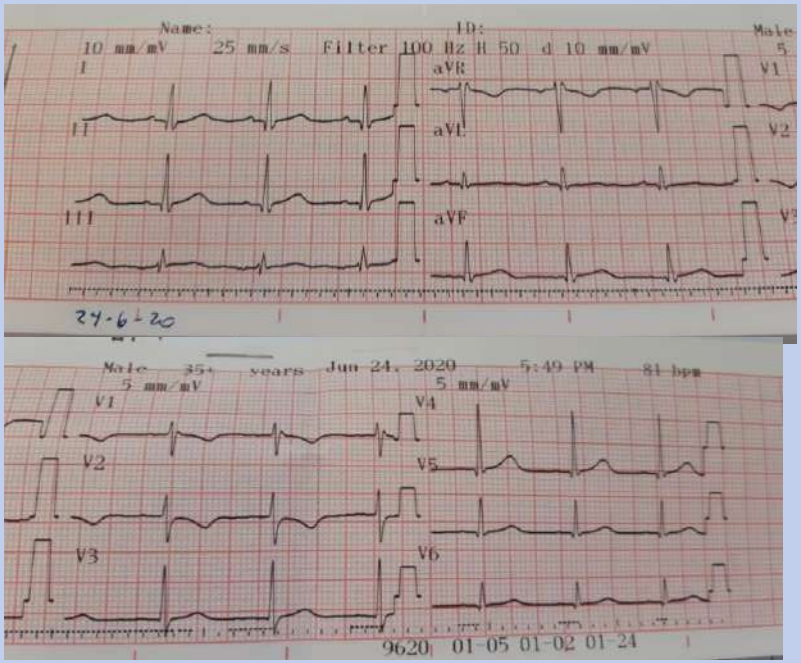

Rx Torax

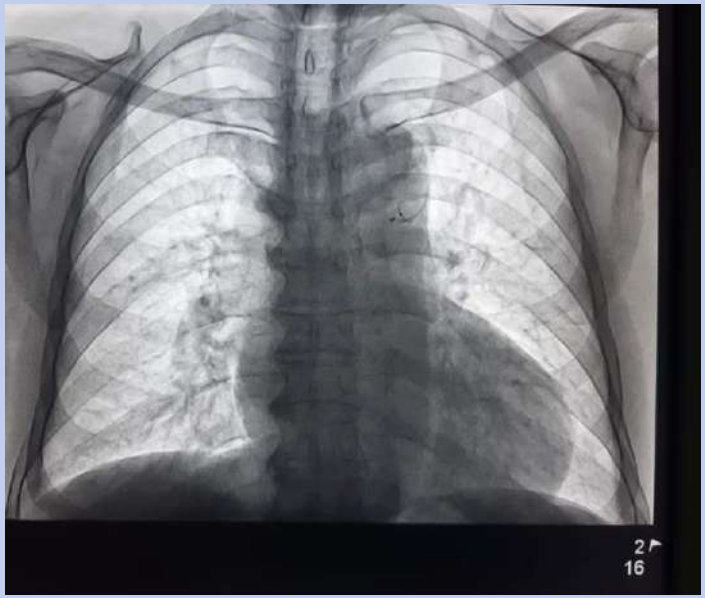

Caso Clinico
Ecocardiograma Doppler

HOSPITAL NACIONAL "DOS DE MAYO"

ECOCARDIOGRAMA -10/09/23

- Ventriculos: FEVI 50%. Leve dilatacion del VI : DDVI (Z+2.1).
- Valvulas : Insuficiencia mitral leve
- Motilidad global y segmentaria conservada
- Ductus arterioso de 5mm boca aortica
- Pericardio normal

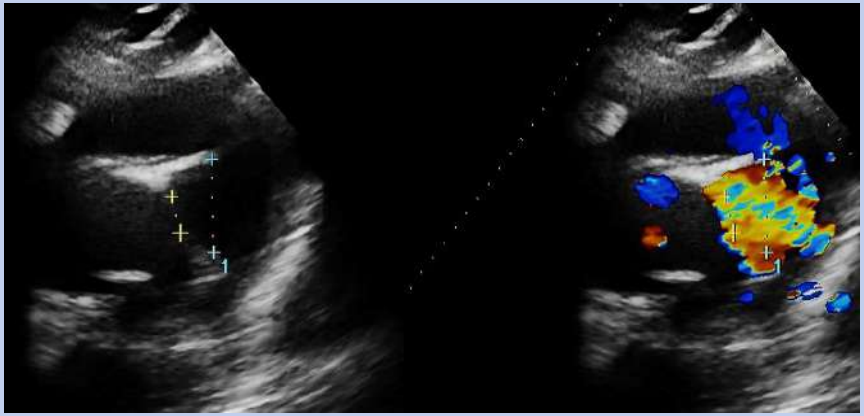

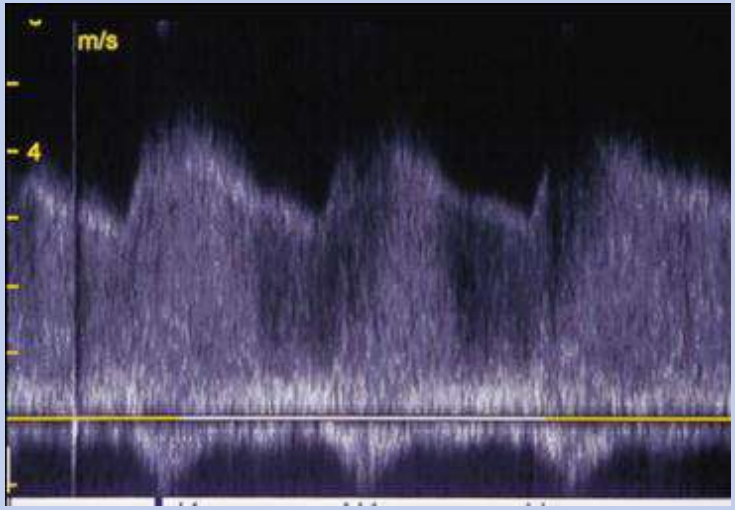

Caso Clinico
Angio TEM

HOSPITAL NACIONAL "DOS DE MAYO"

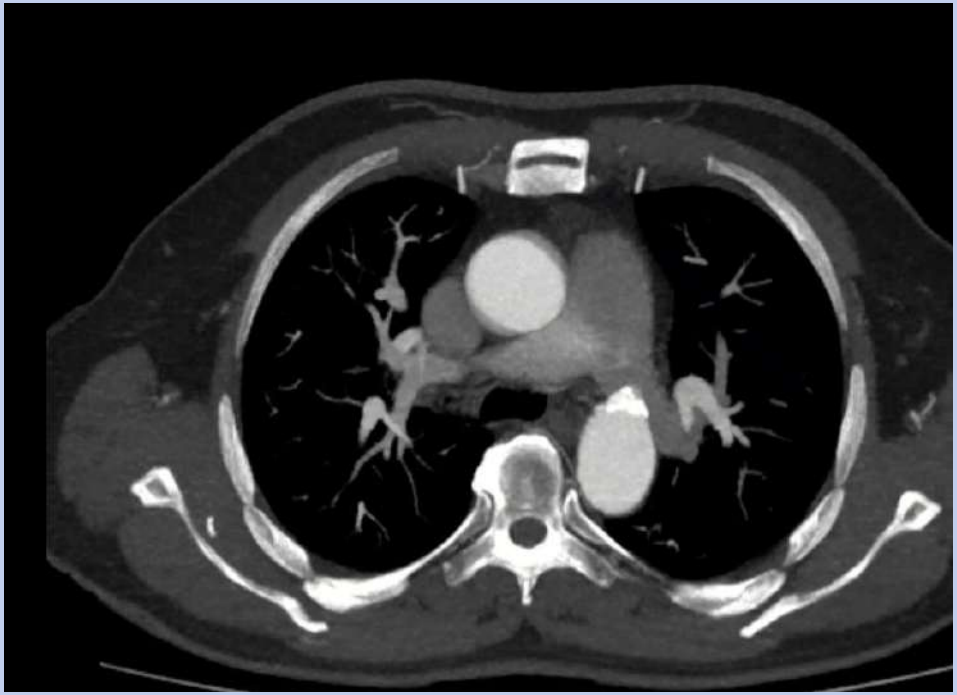

La calcificación en la región del ductus se asocia un mayor riesgo de ruptura durante la reparación quirúrgica

DIAGNOSTICO
DUCTUS ARTERIOSO 6mm, calcificado HIPERTENSION PULMONAR MODERADA

Sala de Hemodinamica
Anestesia : Local
Abordaje : Arteria y Vena femoral derechas- Introductor 6Fr
Registro de presiones y oximetrias/ Aortografia Lateral y OAD

HOSPITAL NACIONAL "DOS DE MAYO"

Lugar	*Presion(mmHg)*	*Sat O2 21%*
VCS	6	75
VCI	6	72
TAP	**41/10/24**	**85**
Ao	110/78/71	98
VI	114/0/10	
CP	11	

Calculos	*FiO2 21%*
Qp	6,7
Qs	3,8
Qp/Qs	1.8
RPA	**1,2Uw**
RVS	18.6
RPA/RVS	0.08

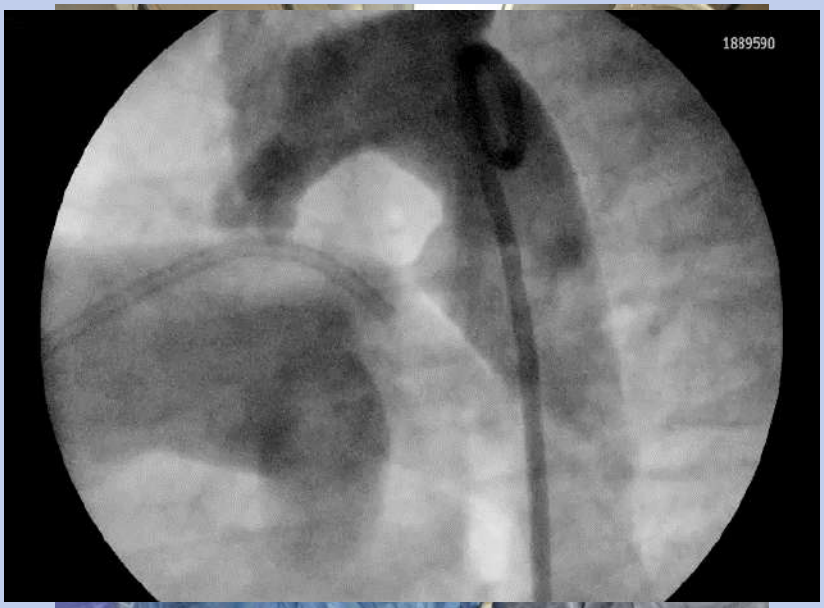

PCA 6mm x 12mm
Tipo A (Kirchencko)

SOLACI

Sala de Hemodinamica
Oclusor : PDA Memopart 8/10
Sistema de liberacion 7Fr

Sala de Hemodinamica

Oclusor PDA 8/10 Memopart

Preparación : lavado del sistema y unión al cable de liberacion

Sala de Hemodinamica
Oclusor PDA 8/10 Memopart
Preparación : lavado del sistema y unión al cable de liberacion
Pasaje a traves del Ductus desde Arteria Pulmonar hacia Ao, con guia

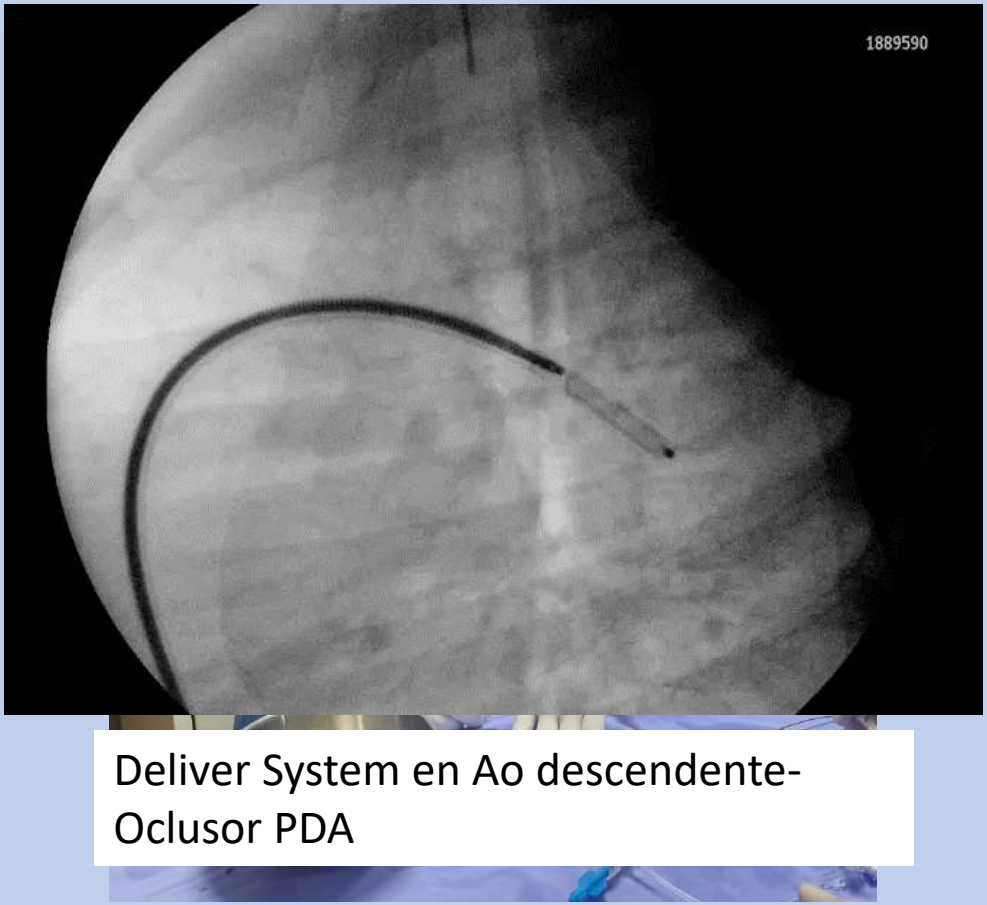

Deliver System en Ao descendente-
Oclusor PDA

Sala de Hemodinamica

Aortografia 1: PDA 8/10 sujeto a Deliver System a nivel de ampolla Ao

Aortografia 2: Oclusor PDA 8/10 liberado. Oclusion total

Aortografia Lateral 1

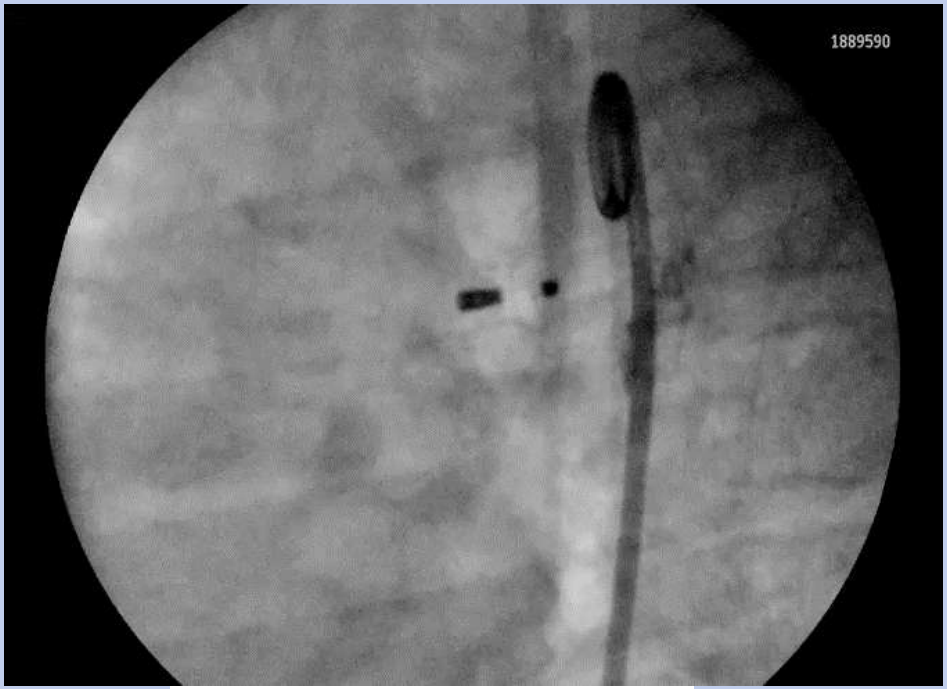

Aortografia Lateral 2

HOSPITAL NACIONAL "DOS DE MAYO"

Evolución : Favorable

Dia 1. Estable . PA 130/70 FC: 75. Corazon : RCR no soplos. Alta a 24 hras

Dia 7. A control, asintomatico CV. PA 130/70 .

Tratamiento :

Atorvastatina 10mg /dia

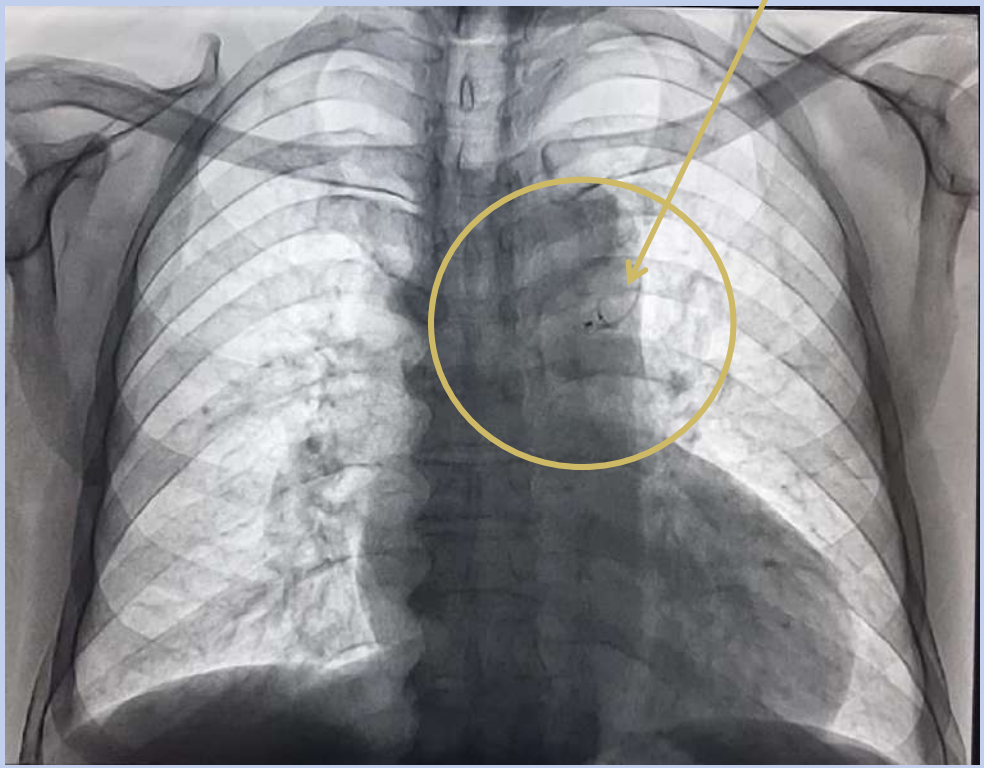

Relato parte 2

[redacted]