Curso de Fellows PROEDUCAR-SOLACI 2017

Módulo IV – Intervención No Coronaria

Enfermedad Suprapatelar. Indicaciones de tratamiento. Stents, balones medicados, cirugía.

Dr. León Valdivieso
Dpto. de Cardiología Intervencionista
Hospital Universitario Fundación Favaloro
Buenos Aires - Argentina

Territorios

Aoto-iliaco

Femoro-poplíteo

Indicaciones de intervención.

Isquemia crítica del miembro.

Claudicación intermitente.
Progresiva.
Severa.
Incapacitante

Clasificación TASC II de lesiones aortoiliacas (2007)

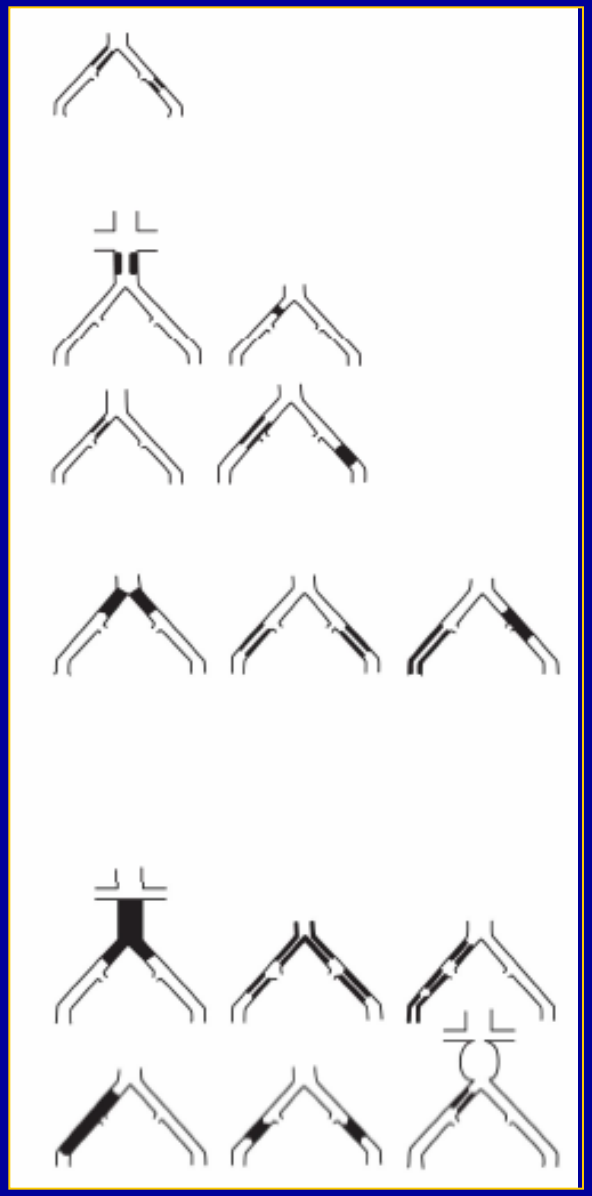

Type A lesions:
- Unilateral or bilateral stenoses of CIA.
- Unilateral or bilateral single short (< 3 cm) stenosis of EIA.

Type B lesions:
- Short (< 3cm) stenosis of infrarenal aorta.
- Unilateral CIA occlusion.
- Single or multiple stenosis totaling 3–10 cm involving the EIA not extending into the CFA.
- Unilateral EIA occlusion not involving the origins of internal iliac or CFA.

Type C lesions:
- Bilateral CIA occlusions.
- Bilateral EIA stenoses 3–10 cm long not extending into the CFA.
- Unilateral EIA stenosis extending into the CFA.
- Unilateral EIA occlusion that involves the origins of internal iliac and/or CFA.
- Heavily calcified unilateral EIA occlusion with or without involvement of origins of internal iliac and/or CFA.

Type D lesions:
- Infra-renal aortoiliac occlusion.
- Diffuse disease involving the aorta and both iliac arteries requiring treatment.
- Diffuse multiple stenoses involving the unilateral CIA, EIA and CFA.
- Unilateral occlusions of both CIA and EIA.
- Bilateral occlusions of EIA.
- Iliac stenoses in patients with AAA requiring treatment and not amenable to endograft placement or other lesions requiring open aortic or iliac surgery.

Fundación Favaloro

Tratamiento de lesiones aortoiliacas (TASC 2007)

TASC II
Inter-Society Consensus for the Management of PAD

A La terapéutica endovascular es el tratamiento de elección.

B La terapéutica endovascular es el tratamiento preferido.

Las comorbilidades y preferencias del paciente bien informado; y el éxito a largo plazo del operador deben ser considerados cuando se decide una estrategia en lesiones B y C

C La cirugías es el tratamiento preferido en ptes con buen riesgo.

D La cirugía es el tratamiento de elección.

Iliac artery stenting versus surgical reconstruction for TASC type B and type C iliac lesions.

52 surgical ptes vs 136 stenting ptes.

PERMEABILIDAD PRIMARIA

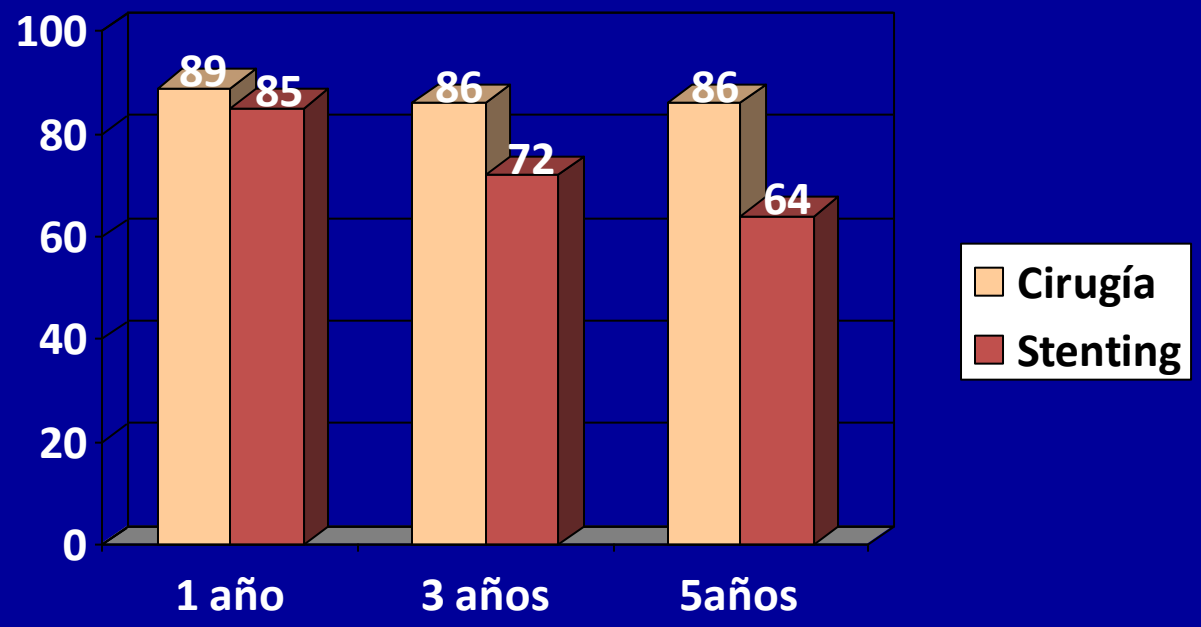

Poor runoff, external iliac disease and female gender are independent predictors of poor outcomes after iliac stenting.

Timaran. Perspect Vasc Surg Endovasc Ther. 2008;20:50-60

TASC II
Inter-Society Consensus for the Management of PAD

Estimated success rate of iliac artery angioplasty from weighted averages (range) from reports of 2222 limbs.

% Claudicación	Éxito técnico	Permeabilidad primaria		
		1 año	3 años	5 años
76% (81–94)	96% (90–99)	86% (81–94)	82% (72–90)	71% (64–75)

Patency at 5 and 10 years after aortobifemoral bypass

	5-year % patency (range)		10-year %patency (range)	
Indication	Claudication	CLI	Claudication	CLI
Limb based	91 (90–94)	87 (80–88)	86 (85–92)	81 (78–83)
Patient based	85 (85–89)	80 (72–82)	79 (70–85)	72 (61–76)

PTA/Stenting	**Mortalidad < 1%**
Bypass Aortobifemoral	**Mortalidad ≅ 5 %** **IAM ≅ 4 %**

Endovascular management of iliac artery acclusions: extending treatment to TransAtlantic Inter-Society Consensus class C and D patients.

89 ptes with symptomatic iliac occlusions. TASC B, C and D.

EXITO TECNICO

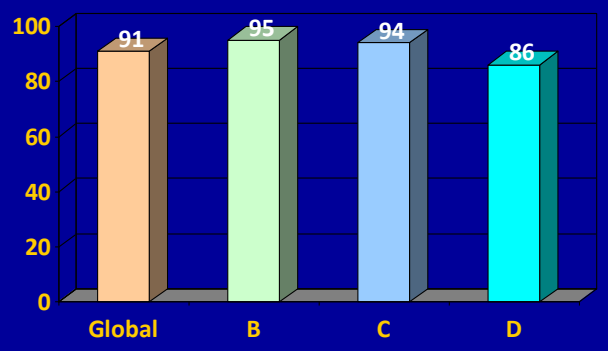

PERMEABILIDAD PRIMARIA

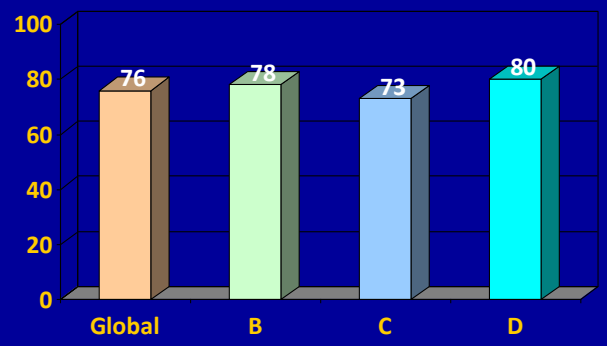

NS

LIMB SALVAGE

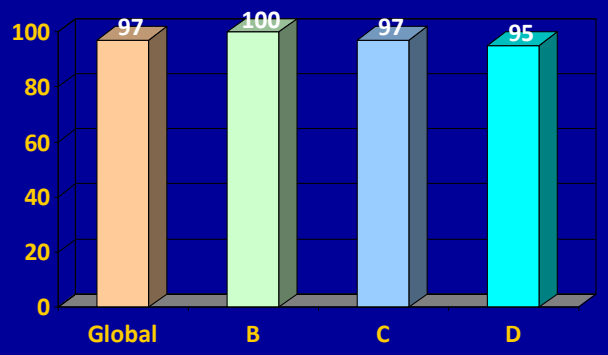

PERMEABILIDAD SECUNDARIA

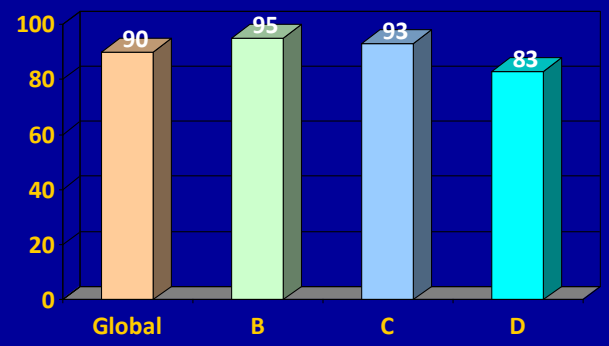

Diabetes and CLI se asociaron a menor permeabilidad.
La clase TASC no se asoció a diferencias significativas en permeabilidad.

Leville. J Vasc Surg. 2006;43:32-9

Fundación Favaloro

Multicenter Belgian-Italian Trial Evaluating The Long-Term (Up To 24 Months) Outcome Of The Self-Expanding Nitinol Absolute Pro And The Balloon-Expandable Omnilink Elite Stent In TASC A & B And TASC C & D Iliac Lesions In 325 Patients

Patrick Peeters, on behalf of the BRAVISSIMO Investigators

	A y B		C y D	
PP (6 m)	98.7%		97.2%	
	A	B	C	D
Long. Lesión (mm)	32	50	81	149
PP (6 m)	100%	95.6%	100%	95.1%

Stents expandibles por balón

MELODIE trial
Stent Express LD
152 pacientes con lesiones iliacas hasta 10 cm

Éxito técnico	98%
Angio. Reestenosis binaria a 6m	5.6%
Permeabilidad de lesión a 12 m (CTA)	97.2%
Permeabilidad de lesión a 24 m (CTA)	94.1%
TLR 6m – 12m – 24m	6.5% - 9% - 10.2%
Incremento del ABI a 24 m	Mayor a 0.2

MELODIE trial; Cardiovasc. Inter. Rad.30(1),282(2007).

Stents autoexpandibles

	CRISP-US Smart. 102 ptes	Zilver Stent 151 ptes
Lesiones		Estenosis menor 10 cm Oclusión menor 5 cm
Éxito inicial	98.2%	98%
Reestenosis	3.5% a 9m	
Nueva revascularización	2.0% a 9m	
Permeabilidad primaria	94.7% a 12m	90% a 12m
MAEs a 12m	4.9%	7.5% (2.7 relac.)

CRISP-US trial J. Vasc. Interv. Radiol. 15, 911–918 (2004).
Krol KL. J. Vasc.Interv. Radiol. 19, 15–22 (2008).

Stents recubiertos

	Viabahn	Advanta V12
Lesiones	32 IP, 29 IE	83 Iliac B, C o D
Reestenosis	8.2% a 1 a	4.6% a 18 m Beneficio en C y D
Amputación		1.2% a 18 m
Permeabilidad primaria	91% a 1 a	
Permeabilidad secundaria	95% a 1 a	
MAEs a 12m		4.8% a 18m

Lammer J. *Radiology* 217, 95–104 (2000).
COBEST-Study. Presented at *the Leipzig Interventional Course 2010.*

Outcomes of reintervention for recurrent disease after percutaneous iliac angioplasty ans stenting

En 937 pacientes (1532 intervenciones) se comparó los resultados de la intervención primaria con los de la reintervención

Evento	Primaria	Reintervención	p
Mortalidad	< 1%	< 1%	ns
Morbilidad (accesos)	4%	8%	<0.05
Permeabilidad primaria a 10 años	73%	66%	0.004
Permeabilidad asistida a 10 años	88%	74%	0.005
Permeabilidad secundaria	90%	78%	0.002

Davies et al. J Endovasc Ther 2011;18:169-80

Fundación Favaloro

Clasificación TASC de lesiones fémoro – poplíteas.

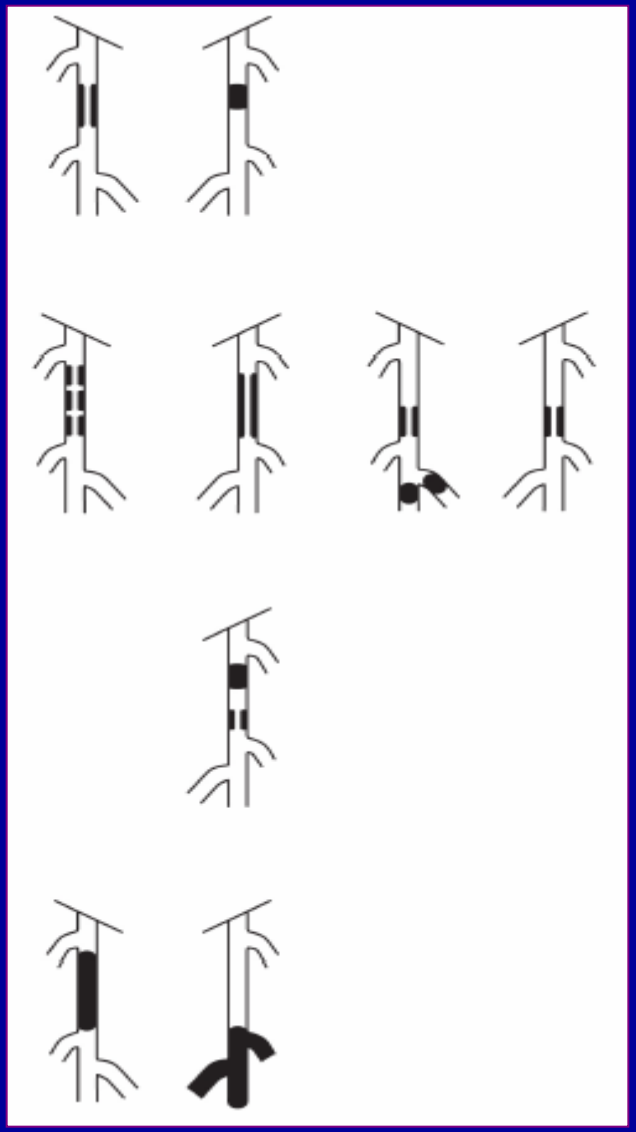

Lesiones tipo A
- Estenosis aisladas de ≤ 10 cm.
- Oclusiones aisladas de ≤ 5 cm.

Lesiones tipo B
- Múltiples lesiones (estenosis u oclusiones) ≤ 5 cm.
- Estenosis u oclusión única < 15 cm que no involucra la poplítea infragenicular.
- Lesiones únicas o múltiples en ausencia de vasos tibiales permeables que mejoren la descarga de un bypass distal.
- Oclusiones ≤ 5cm severamente calcificadas.
- Estenosis poplítea única.

Lesiones tipo C
- Múltiples estenosis u oclusiones que sumen > 15 cm con o sin calcificación severa.
- Estenosis u oclusiones recurrentes que necesiten tratamiento luego de dos intervenciones endovasculares.

Lesiones tipo D
- Oclusiones totales crónicas de FC o FS (> 20 cm, involucrando la poplítea).
- Oclusión total crónica de arteria poplítea y los segmentos proximales de la trifurcación.

Fundación Favaloro

Recomendación 37: Tratamiento de lesiones fémoro – poplíteas.

- Lesiones tipo A y D: El tratamiento endovascular es de elección para lesiones tipo A y la cirugía para lesiones tipo D (C).
- Lesiones tipo B y C: El tratamiento endovascular es preferido para lesiones tipo B y la cirugía es preferida para pacientes con buen riesgo con lesiones tipo C. La comorbilidades de los pacientes, las preferencias de los pacientes completamente informados y las tasas de éxito de los operadores locales deben ser consideradas al recomendar tratamientos para lesiones tipo B y C (C).

Angioplastia Femoropoplitea
Angioplastia con Balón

	Nº Pacientes	Longitud lesión	Seguimiento	Permeabilidad Primaria
Matsi et al 1995	107	7.2 cm	2 años	51%
Stanley et al 1996	176	>10 cm	2 años	46%
Krankenberg et al 2001	58	22 cm	1 año	44%
Jamsén et al 2002	173	5.2 cm	1 año	46%

Angioplastia Femoropoplitea
Angioplastia con Balón liberador de droga

Estudio	THUNDER	FEM-PAC	Levant I	PACIFIER
Balón	Cotavance	Cotavance	Moxy	InPact
Nº ptes	154	87	101	91
Longitud lesión	7.5 cm	6 cm	8.1 cm	7 cm
DBT	50%	47%	47%	43%
Oclusiones	50%	13%	41%	23%
Permeabilidad	75% (1 año)	81% (6 meses)	72% (6 meses)	83.7% (1 año)
Reestenosis	22 vs 14%	27 vs 7%	11%	31 vs 10%

Biamino G et al Linc 2012

Fundación Favaloro

IN.PACT SFA

Randomized Trial of IN.PACT Admiral DCB vs. PTA for the Treatment of Atherosclerotic Lesions in the SFA and/or PPA

	IN.PACT	PTA	*p*
Clinically-driven TLR [1]	2.4%	20.6%	*<0.001* [2]

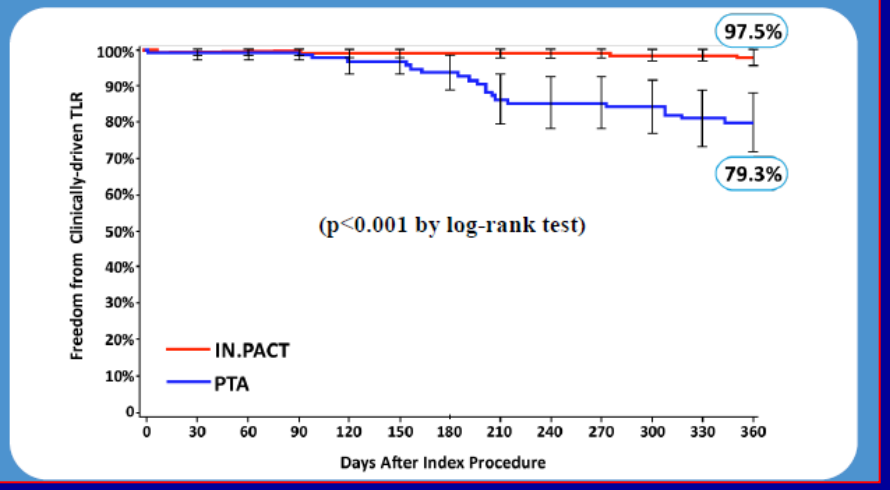

IN.PACT Global

Drug-coated balloon treatment for patients with intermittent claudication: Global full clinical cohort.

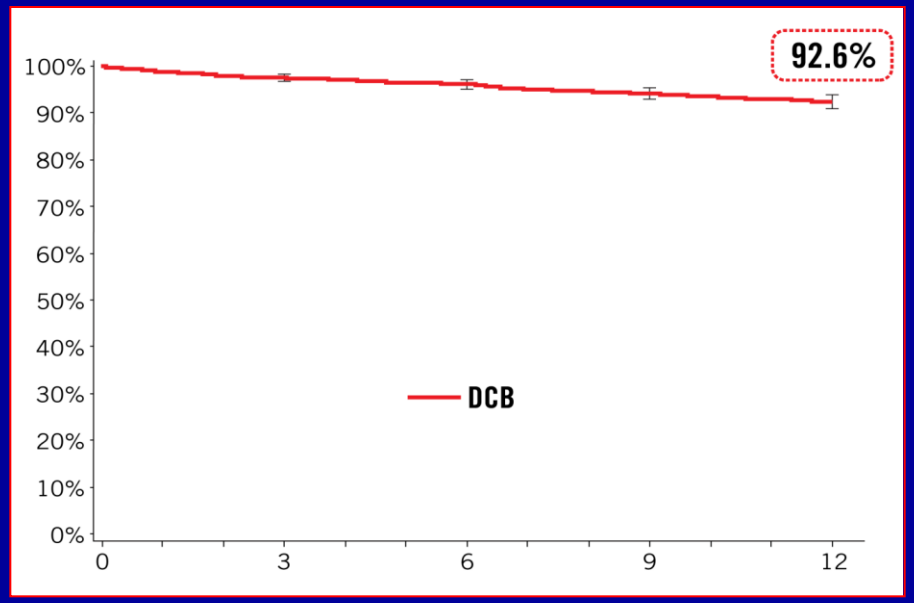

N:	**331 patients**	**1535 patients**
Long. Les:	**8.94±4.89 cm**	**12.09±9.54 cm**

Fundación Favaloro

LEIPZIG REAL-WORLD REGISTRY

Clinical, Angiographic and Procedural Characteristics

PEP: Primary Patency at 12 months. SEP: TLR at 12 months

	Fem-Pop	Only SFA
Limbs	288	183
Rutherford	2 - 6	
De Novo	52%	56%
Restenotic	11%	10%
ISR	37%	33%
Lesion Length	24.0 ± 10.1 cm	23.7 ± 8.6 cm
Stenosis / Occlusion	35% / 65%	40% / 60%
Full lesion stenting	6%	
Focal stenting	17.4%	

A. Schmidt. LINC 2013

Fundación Favaloro

LEIPZIG REAL-WORLD REGISTRY

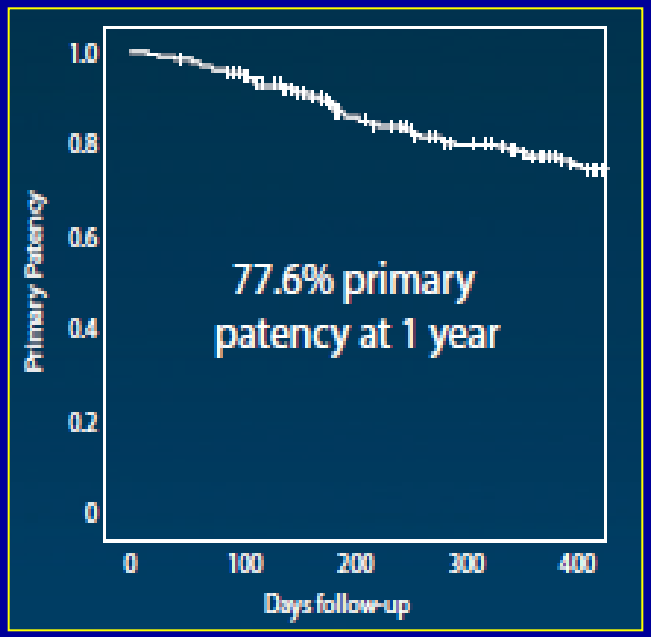

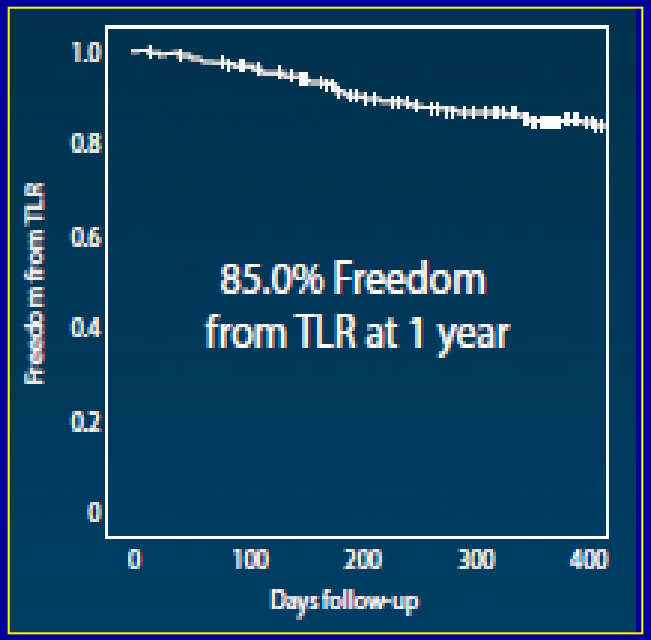

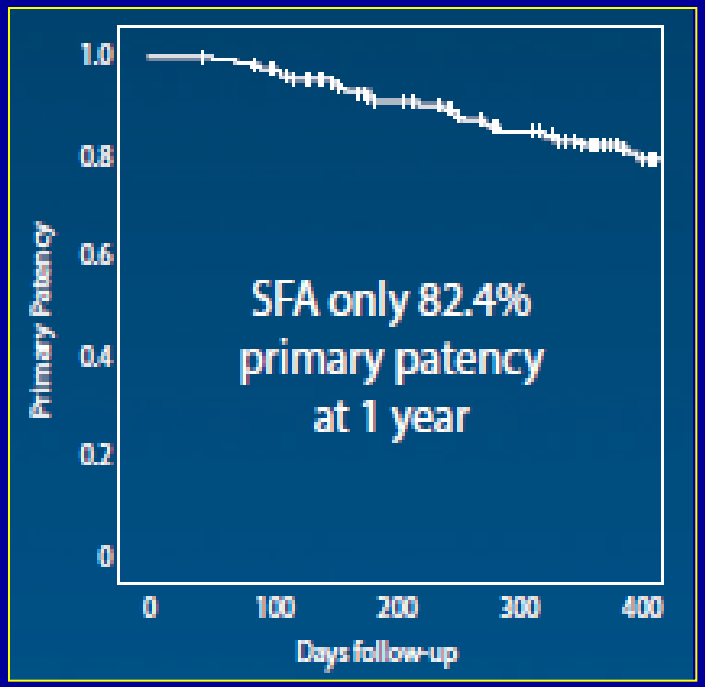

A. Schmidt. LINC 2013

Fundación Favaloro

Angioplastia Femoropoplitea
Angioplastia con Stent
Resultados acorde a extensión de la lesión

Estudio FAST. Reestenosis Binaria
Lesión promedio 4.5 cm

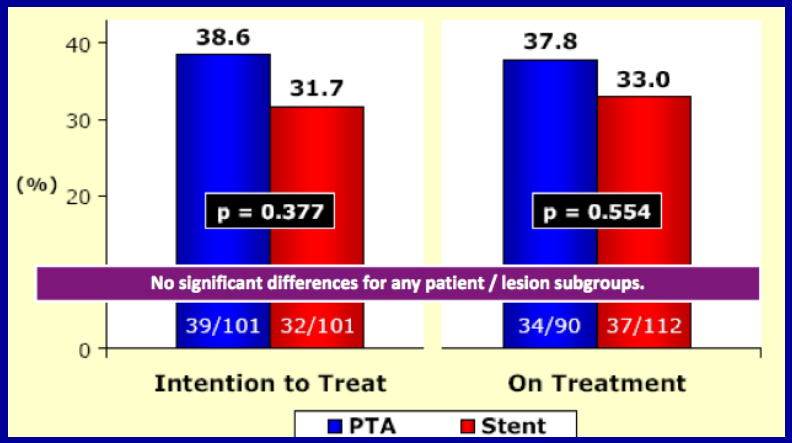

Estudio Resilient. Resultados 12 meses
Lesión promedio 6.5 cm

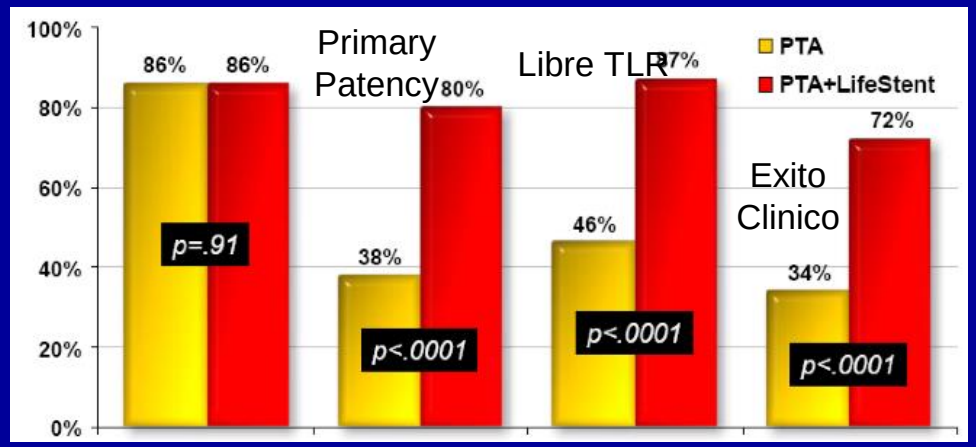

Estudio Astron Reestenosis 12 meses
Lesión promedio 8.4 cm

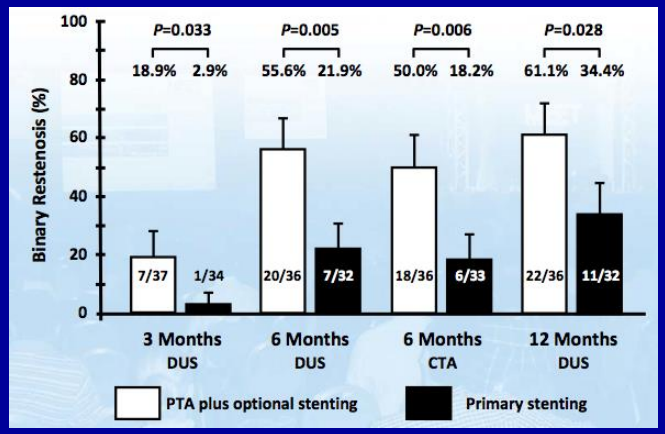

Estudio Absolute. Reestenosis 24 meses
Lesión promedio 12 cm

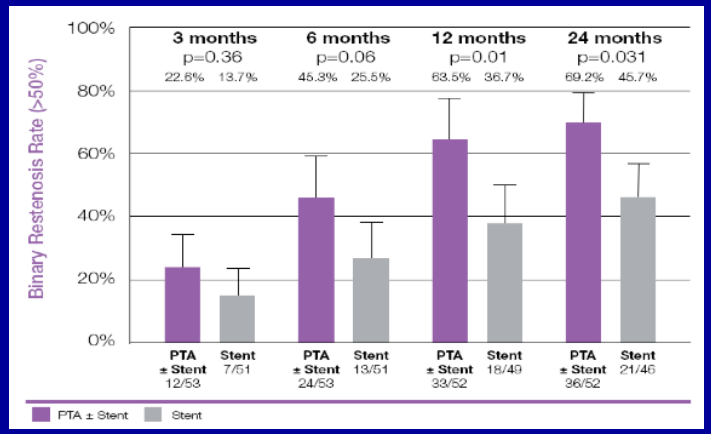

Recanalización de oclusiones totales extensas de la arteria femoral superficial.

Caponi G, Valdivieso L, Fava C, Lev G, Hidalgo G, Ferrufino C, Ortega F, Mendiz O.

El éxito del procedimiento incrementó de 36% a 91%

Fundación Favaloro

Angioplastia Femoropoplitea
Stent liberador de droga Zilver PTX®
Permeabilidad Primaria Zilver PTX vs Zilver Convencional

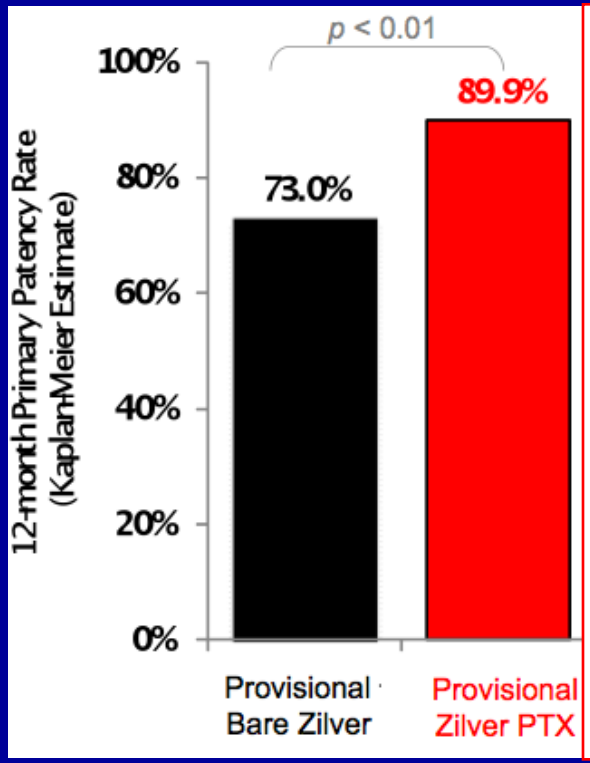

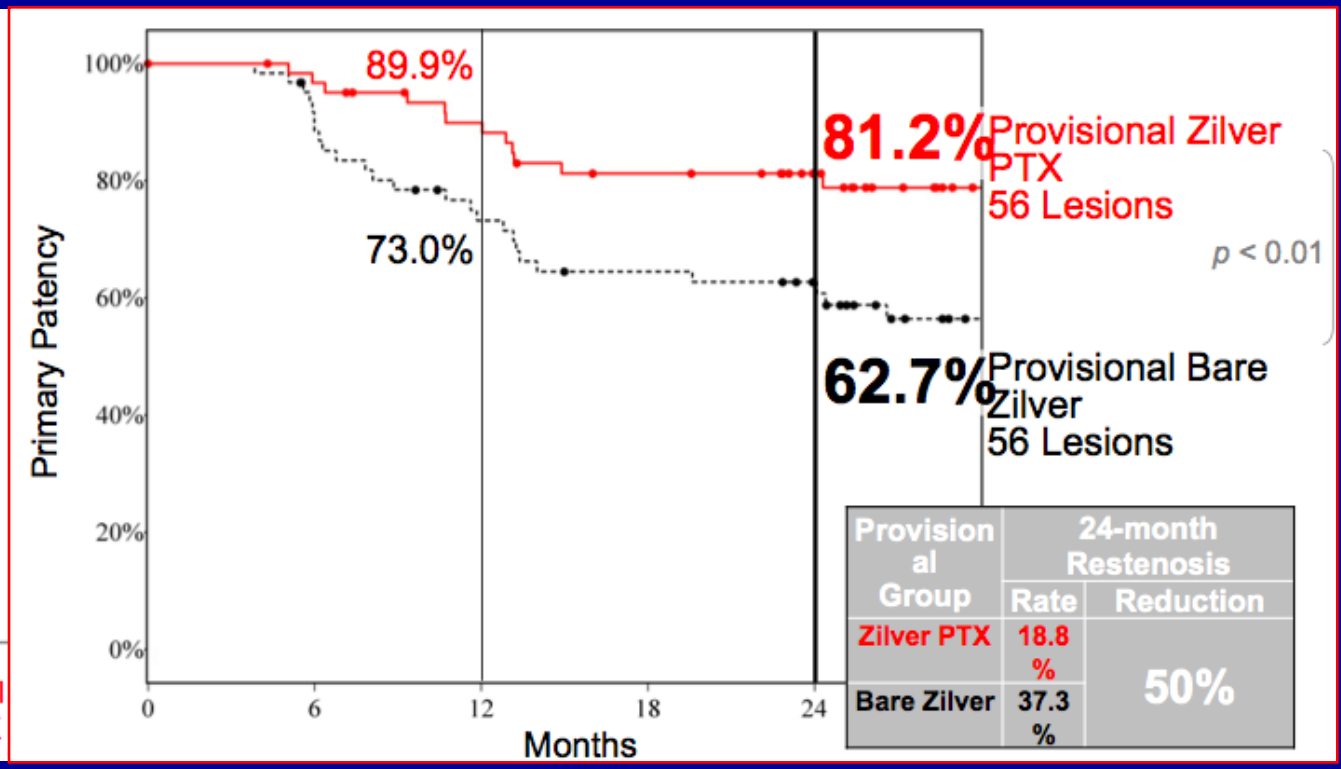

Provisional Group	24-month Restenosis	
	Rate	Reduction
Zilver PTX	18.8 %	50%
Bare Zilver	37.3 %	

Longitud de lesión: 5.4 cm

Dake M. Linc 2011

Fundación Favaloro

Angioplastia Femoropoplitea
Stent liberador de droga Zilver PTX®
Seguridad a 2 años
Sobrevida libre eventos

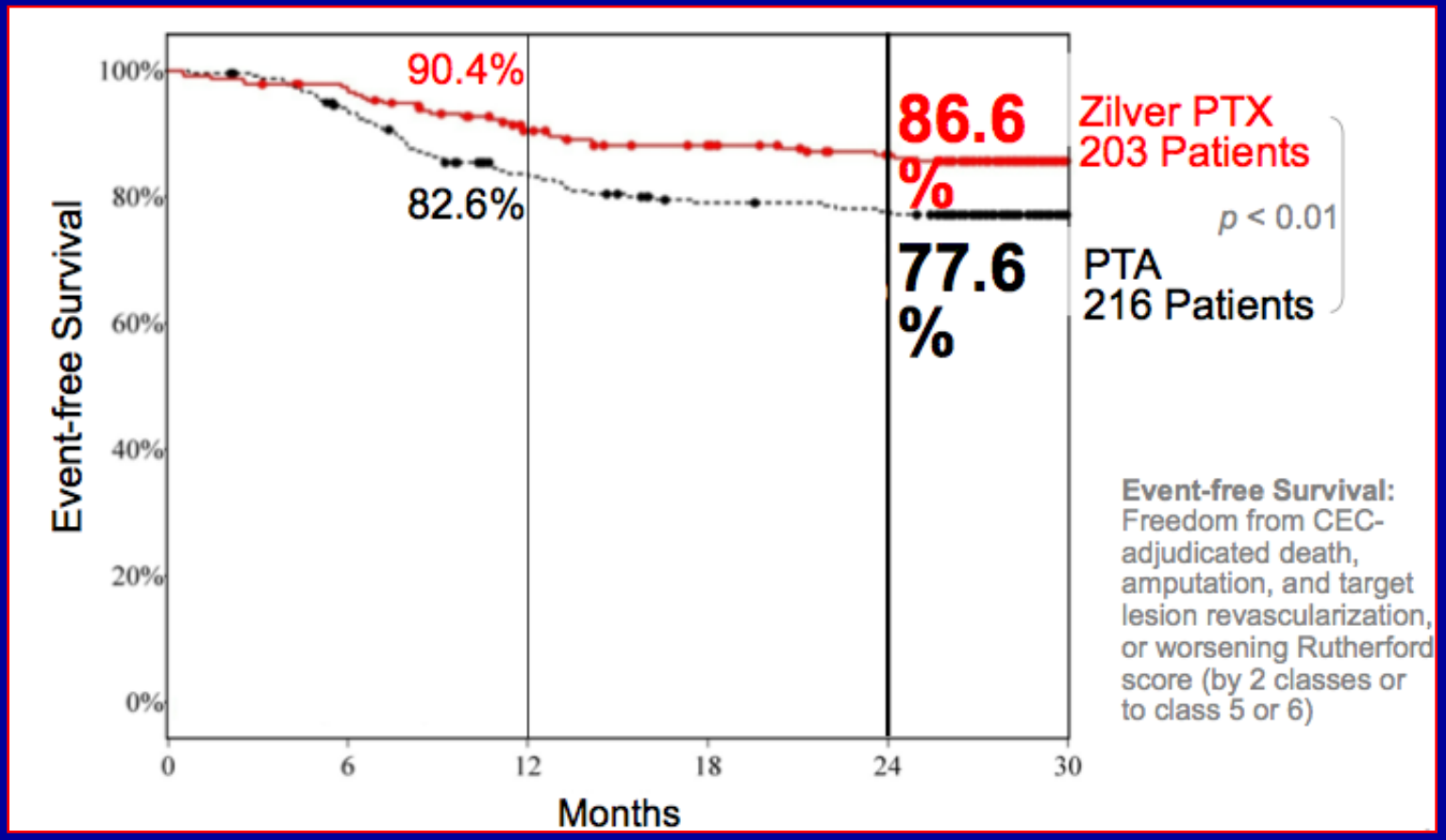

Dake M. Linc 2011

Longitud de lesión: 5.4 cm

Fundación Favaloro

Zilver PTX. 5 years results.

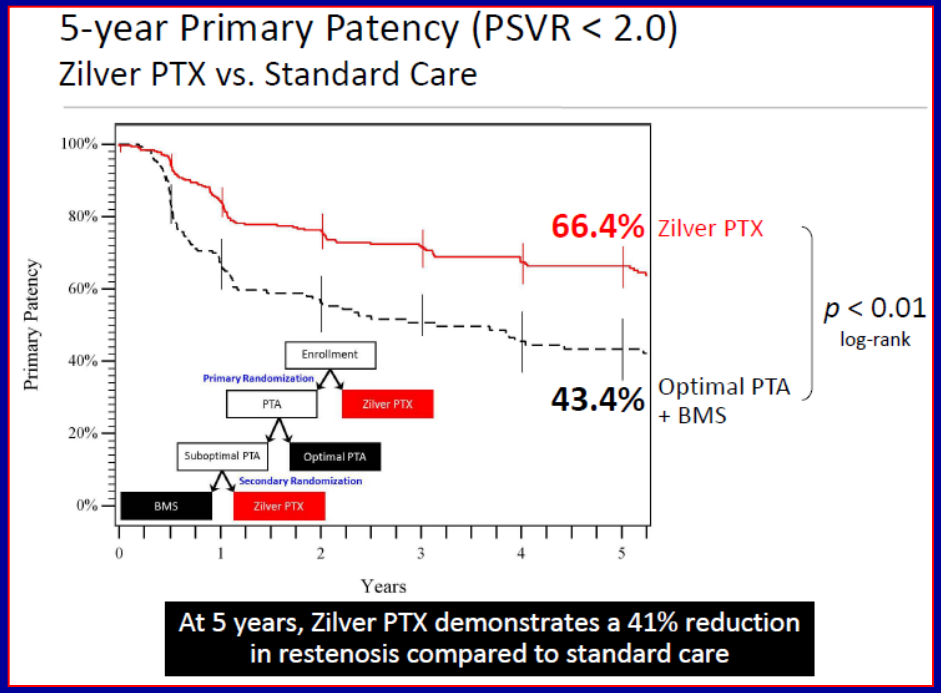

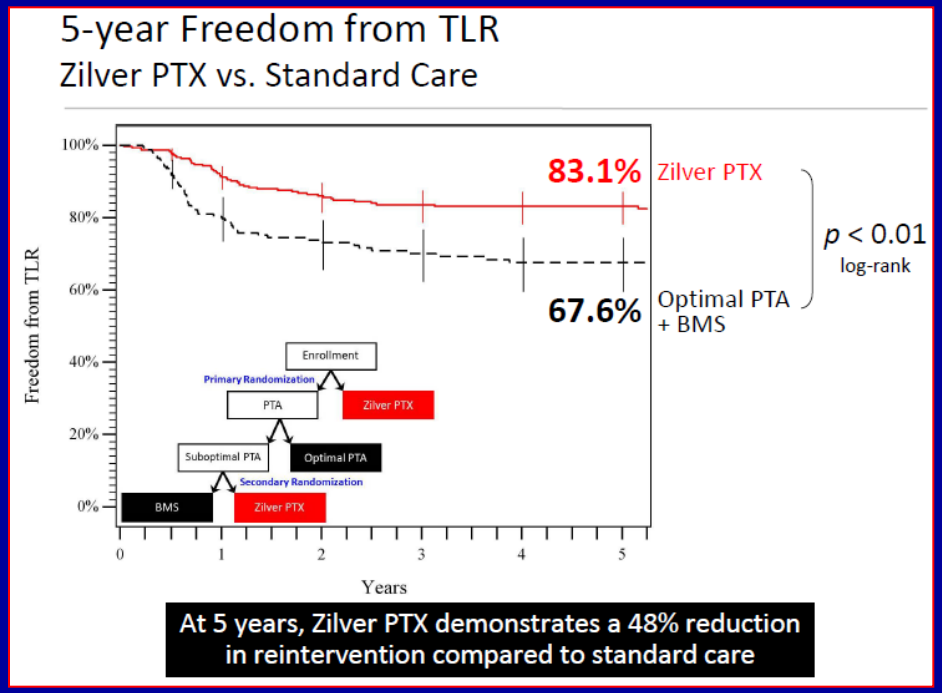

Dake M.

By Pass Femoro-Poplíteo

Para oclusiones extensas de Femoral Superficial

- Buen flujo de entrada

- Mejor anastomosis proximal sobre arteria nativa

- Mejor vena que material protésico

  - Permeabilidad a 5 años
    - Vena 60%
    - Prótesis 35%

Fundación Favaloro

Conclusiones.

-Las intervenciones en miembros inferiores están indicadas en pacientes con isquemia crítica o claudicación importante.

-En territorio aorto-iliaco el tto endovascular ha ganado terreno, reservando la cirugía para casos muy complejos. El implante de stent es el tratamiento de elección.

-A nivel femoropoplíteo las lesiones tipo A, B y C pueden abordarse por vía endocascular. La cirugía se indica en lesiones tipo D, sobre todo si se comprometen las líneas articulares.

- Las lesiones muy cortas (< 5 cm) pueden tratarse con balón convencional. Las intermedias (5-10 cm) con DCB o DES. No está clara la mejor estrategia para lesiones más largas.

Gracias por su atención.