BOLETÍN EDUCATIVO ProEducar

NOVIEMBRE 2005 • Volumen 1 • Número N°2

COMITÉ EDITORIAL

Dr. Hugo F. Londero
Dr. Expedito Ribeiro
Dr. Alejandro Martínez
Dr. José Manuel Gabay
Dr. Fernando Cura
Dr. Dionisio Chambré
Dr. Sergio Brieva
Dr. Alejandro Cherro

Secretaria
Mercedes Boero
Diseño Gráfico
Florencia Álvarez

CONTENIDO

EDITORIAL:
Dr. Hugo F. Londero ..... **02** VER

REVISIÓN DE TEMAS DE INTERÉS:
Intervenciones Cardíacas: Dr. Fábio Sândoli de Brito Jr.
"Implante de Stents con Drogas: Trucos y Secretos" ..... **03** VER

Intervenciones Extracardíacas: Dr. Ari Mandil.
"Angioplastia Infrapatelar: Indicaciones y Uso de Stents" ..... **04** VER

ACTUALIDADES DE LA INDUSTRIA: ..... **06** VER

PRESENTACIÓN DE CASOS: ..... **07** VER

NOVEDADES BIBLIOGRÁFICAS: ..... **09** VER

INTERROGANDO A LOS EXPERTOS:
Entrevista al Dr. Oscar A. Mendiz.
"Angioplastia Carotídea: Indicaciones y Utilidad de los Mecanismos de Protección" ..... **10** VER

Anterior
Siguiente
Indice

EDITORIAL: Dr. Hugo F. Londero

//
Dr. Hugo F. Londero
Sanatorio Allende
Córdoba, Argentina

El presente es el segundo número del Boletín Educativo de **ProEducar-SOLACI**. Desde un comienzo, nos hemos comprometido a mantener una periodicidad mensual y estamos dispuestos a cumplir.

Planear cada número, obtener el material, componer el boletín, corregirlo y enviarlo es un gran esfuerzo. Este esfuerzo parece pequeño gracias a la colaboración de quienes forman el Comité, el staff editorial y los autores que han respondido a nuestro requerimiento con celeridad y seriedad.

Hemos recibido buenos comentarios del primer número que nos estimulan para seguir trabajando.

Necesitamos de la opinión de los miembros de **SOLACI**, destinatarios de nuestro Boletín. Tanto las críticas como las sugerencias nos ayudarán a mejorar cada día más. Los aplausos nos aportarán energías.

Esperamos recibir sus comentarios y sugerencias por correo electrónico **a**: *mboero@solaci.org*

Dr. Hugo F. Londero
Director ProEducar-SOLACI

Anterior
Siguiente
Indice

Anterior
Siguiente
Indice

REVISIÓN DE TEMAS DE INTERÉS

Intervenciones Cardíacas

"Implante de Stents con Drogas: Trucos y Secretos"

//
Dr. Fábio Sândoli de Brito Jr.
Hospital Israelita Albert Einstein
San Pablo, Brasil

La Cardiología Intervencionista dedicó años de investigación y estudios con el objetivo de reducir la incidencia de dos limitaciones importantes de la angioplastia coronaria: la reestenosis y la oclusión del vaso después del procedimiento.

Esas investigaciones, principalmente en la era de los stents convencionales, nos aportaron muchas enseñanzas. Descubrimos, entre otras cosas, que la técnica de implante de los stents puede interferir positivamente en la prevención, tanto de la reestenosis como de la trombosis de estas endoprótesis metálicas. Cito algunos ejemplos: hace aproximadamente una década aprendimos que la aposición y expansión adecuada de las astas metálicas junto a la pared vascular, asociada al uso de antiplaquetarios, permitía prescindir del uso de cumarínicos y reducir significativamente la ocurrencia de trombosis de los stents. También aprendimos que, cuanto mayor sea el lumen del vaso al final de la intervención, menor será la posibilidad de que ocurra una reestenosis.

Más recientemente, tuvimos contacto con otro método introducido con el objetivo de prevenir y tratar la reestenosis de los stents: la braquiterapia coronaria. Aunque en la actualidad se encuentra totalmente en desuso, este método también nos trajo importantes aportes. Nos acercamos a una entidad poco conocida hasta entonces, denominada trombosis tardía de los stents, y comenzamos a preocuparnos más seriamente por las "reestenosis de los bordes". Para evitar la desastrosa trombosis tardía, favorecida por el retardo de la reendotelización del segmento arterial irradiado, se hizo rutinario el uso prolongado de la antiagregación plaquetaria doble, con ácido acetilsalicílico y tienopiridínicos. Para prevenir las "reestenosis de los bordes", aprendimos a ser más cuidadosos en el manejo y la utilización de los dispositivos de dilatación, con la finalidad de minimizar los traumas mecánicos en segmentos arteriales que, posteriormente, no serían irradiados ("pérdida geográfica").

En este sentido, la técnica de implante directo de los stents también pasó a ser utilizada con mayor frecuencia para, entre otros posibles beneficios, evitar traumatismos con las predilataciones por balón.

Finalmente, nos acostumbramos a trabajar en busca de la perfección técnica para combatir las limitaciones de la angioplastia coronaria. En ese contexto comenzó la era de los stents farmacológicos. Se incorporó inmediatamente lo aprendido en el pasado, como el uso de la antiagregación plaquetaria doble por tiempo más prolongado (3 y 6 meses para Cypher™ y Taxus™, respectivamente), justificado, como en la braquiterapia, por el retardo de los procesos cicatriciales y de reendotelización. Si no fuera por la aplicación de este aprendizaje previo, podríamos habernos deparado desde el principio con problemas serios en lo referente a la seguridad de los stents farmacológicos. Actualmente, la mayor parte de los cardiólogos e intervencionistas considera prudente mantener el régimen de antiagregación plaquetaria doble por períodos de al menos 1 año para los casos de mayor complejidad, como ya era un precepto común con la ultrapasada braquitera-

Anterior
Siguiente
Indice

Anterior
Siguiente
Indice

pia. En ese aspecto, podemos concluir que efectivamente supimos mirar hacia el pasado e incorporar las lecciones de las experiencias anteriores. Sin embargo, no puede decirse lo mismo en relación con la técnica de implante de los stents. Muchos de nosotros, contando con la fuerte capacidad de inhibición de la hiperplasia intimal proporcionada por los fármacos adicionados a los nuevos dispositivos, pasamos a ser menos rigurosos y exigentes con el resultado final del implante de los stents, olvidándonos de las lecciones de otros tiempos. Los resultados finales sub-óptimos, antes inaceptables y merecedores de dilataciones complementarias, pasaron a ser tolerados. Improvisaciones como el implante de stents de diámetro y longitud no ideales, causadas por la menor disponibilidad y por la ansiedad de utilizar la mejor tecnología disponible, se hicieron relativamente comunes en las salas de cateterismo. Es probable que algunas reestenosis y trombosis subagudas o tardías de los stents farmacológicos hayan ocurrido como consecuencia de estas desatenciones técnicas durante el implante.
Otro ejemplo claro de que los descuidos técnicos pueden interferir realmente con el resultado tardío del procedimiento se deriva del estudio SIRIUS. En él, una buena parte de las reestenosis ocurrió en los márgenes de los stents, probablemente derivadas de traumatismos en regiones que, posteriormente, no quedarían cubiertas por el stent farmacológico ("pérdida geográfica"), un fenómeno muy semejante al detectado con la braquiterapia.
Frente a todos estos hechos históricos de la especialidad, me parece lógico concluir que el principal truco y secreto del implante de un stent farmacológico es no olvidar, en ningún momento, las importantes lecciones aprendidas en el pasado, manteniendo siempre la búsqueda de la perfección técnica en el implante de estas endoprótesis. Así, nuestros pacientes se beneficiarán cada vez más y prontamente de las nuevas tecnologías incorporadas en la cardiología intervencionista.

Intervenciones Extracardíacas

Angioplastia Infrapatelar: Indicaciones y Uso de Stents

//
Dr. Ari Mandil
Hospital Felício Rocho - Hospital Lifecenter
Belo Horizonte, Brasil

Introducción: El avance de la tecnología y la transferencia de las técnicas de angioplastia coronaria propiciaron la ampliación del espectro de indicaciones para el tratamiento percutáneo de la enfermedad arterial periférica. Se ha discutido mucho sobre la eficacia de las intervenciones en los territorios vasculares de los miembros inferiores, principalmente cuando se compara con la cirugía de revascularización. Sin embargo, estudios recientes demostraron que la intervención percutánea produce permeabilidad primaria y secundaria en niveles altos, con bajos índices de morbilidad y mortalidad, especialmente en los territorios ilíacos y femoropoplíteos.

Se demostró mucho interés en cuanto al tratamiento de las obstrucciones de las arterias infrapoplíteas, ya que ni la cirugía ni las intervenciones percutáneas presentan resultados comparables a los otros territorios.

Anterior
Siguiente
Indice

Anterior
Siguiente
Indice

REVISIÓN DE TEMAS DE INTERÉS

Esto se debe principalmente al calibre estrecho y a la enfermedad difusa que suele afectar a estos vasos.

Indicaciones: Cerca del 20% de la población mayor de 65 años presenta enfermedad arterial obstructiva. En 15 a 30% de los casos, los pacientes presentan un empeoramiento de los síntomas de claudicación intermitente hacia isquemia crítica, lo que se traduce en un pésimo pronóstico (la mitad de ellos requerirá una amputación y el 25% morirá) al cabo de un año.

La mayoría de los casos tiene una participación difusa, tanto de las arterias femorales como de las arterias infrapoplíteas. Las lesiones aisladas de las arterias tibiales son menos frecuentes (15%). Por lo general, las estrategias terapéuticas implican la revascularización de las arterias femorales, aumentando el flujo hacia las arterias distales. Sin embargo, en los pacientes con isquemia crítica que se traduce en dolor en reposo o una úlcera no cicatrizada, existe la necesidad de un flujo distal pulsátil, para que la oferta tisular de oxígeno sea capaz de irrigar la piel y reduzca los síntomas o mejore la cicatrización de la herida.

Una vez cicatrizada la úlcera, la necesidad de oxígeno cae sin grandes efectos deletéreos posteriores.

Este principio orienta el tratamiento percutáneo de estas arterias infrapoplíteas. Es decir, la revascularización temporal (contando con el bajo índice de permeabilidad a largo plazo) de al menos una arteria tibial es, por lo general, suficiente para tratar la isquemia crítica del miembro afectado.

Es frecuente observar que la úlcera del miembro inferior cicatrice después de la angioplastia y que la presencia de la reestenosis sea asintomática.

Técnica y resultados: El acceso para la intervención infrapoplítea puede ser por vía contralateral, utilizando una vaina propia o por vía anterógrada. Técnicamente más simple, la vía anterógrada tiene la desventaja de necesitar la posterior compresión de la arteria ipsilateral, disminuyendo el flujo del segmento tratado temporalmente. Por lo general, se utilizan los materiales de la angioplastia coronaria (guías 0.014" y balones). Puede ser necesario utilizar un catéter para soporte de la guía cuando existe una oclusión crónica. Los resultados inmediatos son excelentes, aunque la permeabilidad primaria en un año es menor del 50%.

A pesar de la baja permeabilidad primaria en un año, aproximadamente 80% de los pacientes tendrán la úlcera cicatrizada confirmando que el aporte de oxígeno para los tejidos, aún temporalmente, es beneficioso para el paciente.

Un importante estudio de angioplastia con balón para arterias tibiales en 215 pacientes con isquemia crítica y seguimiento a 5 años demostró que el rescate de un miembro ocurrió en 91% de los pacientes. También se observó que cuanto más grave era la isquemia, menor las probabilidades de supervivencia del paciente.

El uso de los stents en este territorio genera controversia. Reportes de altos índices de reestenosis, fracturas de los stents y trombosis llevaron a algunos centros a utilizarlos solamente en casos de resultados sub-óptimos o amenaza de oclusión aguda. Por otro lado, la fabricación de stents dedicados, principalmente los auto-expansibles de nitinol, con bajo perfil y adecuados para vasos de menor calibre, estimuló su utilización más frecuente. Un registro europeo con 282 pacientes demostró índices de permeabilidad primaria superiores al 65%, y

Anterior
Siguiente
Indice

Anterior
Siguiente
Indice

REVISIÓN DE TEMAS DE INTERÉS

secundaria (después de una nueva intervención) de 91,3%. Se utilizaron stents en 12% de las lesiones. A pesar de ello, la mejora clínica fue en 93% de los pacientes con rescate del miembro en 95% de los casos.

En otro análisis con 51 intervenciones consecutivas con uso de stent en todas las lesiones, el éxito inmediato fue del 100%, la permeabilidad primaria del 44,2% y la secundaria del 84%. La mejora clínica ocurrió en el 80% de los pacientes.

Es necesario recordar que el uso del balón de corte con o sin implante de stent para el tratamiento de las lesiones de bifurcación (o trifurcación), que no son infrecuentes en los vasos infrapoplíteos, puede ser beneficiosa para preservar las ramas comprometidas.

Varios reportes y series iniciales evidenciaron resultados alentadores con el uso de stents farmacológicos en estos vasos, con índices de reestenosis bajos. En un pequeño registro francés, 10 pacientes diabéticos recibieron 12 stents eluidos con rapamicina con un índice de reestenosis en un año de 0%.

Conclusión: A pesar de los altos índices de éxito inmediato, el carácter difuso de la enfermedad vascular infrapoplítea, aliado a la alta prevalencia de pacientes diabéticos, dificulta el éxito a largo plazo, caracterizado por la permeabilidad del vaso. No obstante, se alcanzan los objetivos de mejora clínica del paciente y el rescate del miembro en la mayoría de los casos.

El uso de los stents dedicados a este vaso y la utilización de stents farmacológicos presentaron resultados alentadores.

ACTUALIDADES DE LA INDUSTRIA

Este es un espacio comercial. Los anuncios son responsabilidad de la empresa patrocinante.

Hemos tomado contacto con los representantes de la industria relacionada con nuestra especialidad. Afortunadamente, la mayoría demostró un gran interés en participar de nuestro emprendimiento. En los próximos números comenzaremos a publicar informaciones de nuevos desarrollos, lanzamientos y grandes trials que muestran el resultado de la aplicación de nuevos productos y tecnologías.

¡**Les damos la bienvenida a nuestros sponsors**!

Nuevo Sistema de Aterótomo Rotacional



Anterior
Siguiente
Indice

Anterior
Siguiente
Indice

PRESENTACIÓN DE CASOS

Caso 1
"Cierre de CIA con dispositivo Amplatzer en malformación de Vena Cava"

//
Dr. A. Cherro, Dr. M. Granja, Dr. R. Sarmiento, Dr. R. Solernó, Dr. H. García.
Hospital Francés
Buenos Aires, Argentina

Se presenta el caso de un paciente de sexo masculino de 29 años de edad, deportista, con historia de disnea CF II de 12 meses de evolución. Se llega al diagnóstico de CIA tipo ostium secundum por Doppler cardíaco, QP/QS de 1,9, leve agrandamiento de cavidades derechas e HTP leve (38 mmHg), shunt de izquierda a derecha, agujero de 16 mm adecuado para cierre percutáneo. Se programa cierre con dispositivo Amplatzer.

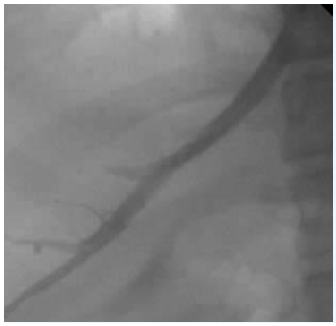

TÉCNICA:
Anestesia general.
ARM.
Ecografía transesofágica.
Cateterismo diagnóstico.

El cateterismo derecho diagnóstico mostró una malformación de la Vena Cava inferior que desembocaba a la Vena Acigos y ésta última a la Cava superior.

Se decide continuar con el procedimiento a través de una punción hepática para acceder a la vena Suprahepática y desde ahí poder alcanzar la CIA para el cierre de la misma.

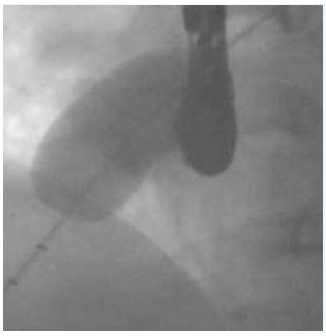

TÉCNICA:
Aguja de punción hepática Tipo Chiba.
Control Ecográfico.
Inyección de contraste intrahepático.
Colocación de Cuerda 0.014".
Colocación de introductor 6 French.

Luego se continúa con:

Introductor 12 French.
Desplazamiento de balón de medición AGA.
Desplazamiento y colocación de Amplatzer N° 28.
Constatación de la correcta liberación.

Los controles posteriores mostraron ausencia de shunt. A la salida se embolizó la vena suprahepática y la cápsula de Glisson con Coils Gianturco fibrados.

Control Ecocardiográfico a las 24 hs, control con ecografía abdominal 12 y 24 hs post-procedimiento.

Se presenta el caso como una alternativa novedosa de cierre de CIA en malformaciones de VCI de adultos, siendo este el primer caso reportado en nuestro país.

Anterior
Siguiente
Indice

Anterior
Siguiente
Indice

PRESENTACIÓN DE CASOS

Caso 2
"Tratamiento de pseudoaneurisma de Arteria Pedia"

//
Dr. D. Chambré, Dr. E. Torresani, Dr. J. Leguizamón.
Clínica Bazterrica
Buenos Aires, Argentina.

Se presenta un paciente masculino de 62 años de edad que sufre un traumatismo del pie derecho a nivel del empeine, con laceración de piel y esfacelo. Se indican en ese momento curaciones y tratamiento antibiótico. Luego de 7 días presenta un segundo traumatismo en el mismo lugar, con profuso sangrado que es cohibido parcialmente. Es derivado para una arteriografía por una gran masa pulsátil en el empeine. El resultado arroja un pseudoaneurisma de la arteria pedia, (figuras 1, 2 y 3).

Se decidió realizar tratamiento endovascular. Para tal fin, se efectuó una punción femoral anterógrada con introductor 6F, se avanzó un catéter multipropósito 5F liberando dos coils inmediatamente previo al pseudoaneurisma. Luego de pocos minutos se observa una exclusión absoluta del saco aneurismático. Los controles finales mostraron la vasculatura del pie compensada, sin isquemia residual (figura 4). La evolución clínica fue satisfactoria, con recuperación total de la funcionalidad del pie (figura 5).

Figura **1**

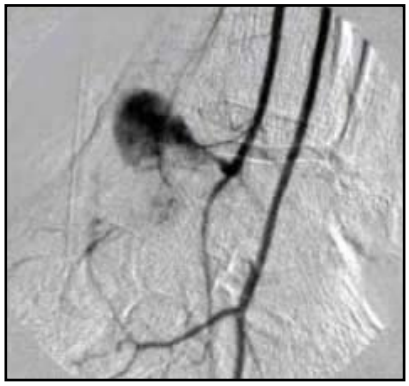
Figura **2**

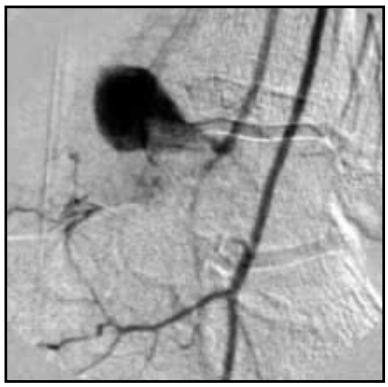
Figura **3**

Figura **4**

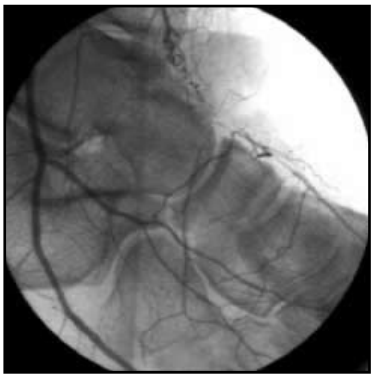
Figura **5**

Si usted tiene un caso interesante para compartir en este espacio, lo invitamos a enviarlo por correo electrónico a: ***mboero@solaci.org***

Anterior
Siguiente
Indice

NOVEDADES BIBLIOGRÁFICAS

Artículo 1
Estudio ARTS

(Five-Year Outcomes After Coronary Stenting Versus Bypass Surgery for the Treatment of Multivessel Disease. The Final Analysis of the Arterial Revascularization Therapies Study (ARTS) Randomized Trial. Patrick W. Serruys, MD y col. J Am Coll Cardiol 2005; 46: 575–81).

El estudio ARTS con seguimiento a 5 años nos muestra resultados similares de la angioplastia con stent y la cirugía de revascularización miocárdica en cuanto a eventos duros (muerte o infarto), con tres veces mayor incidencia de la tasa de reintervención en pacientes sometidos al tratamiento percutáneo (30%). Es interesante destacar que solamente un 10% de pacientes sometidos a stenting requirió cirugía de revascularización en el seguimiento alejado. De esta manera, el 90% de pacientes con enfermedad de múltiples vasos factibles de tratamiento percutáneo pueden evitar la cirugía de revascularización a 5 años y solamente 20% requirió tratamiento percutáneo adicional. El advenimiento de stents liberadores de drogas antiproliferativas está penetrando en la práctica clínica, aunque lentamente en América Latina con una tasa de utilización del 25%. Muchos ensayos clínicos como el ARTS II, SINTAX y FREEDOM están evaluando el beneficio de estos dispositivos en pacientes con enfermedad de múltiples vasos frente a la cirugía de revascularización. Es probable que estos avances mejoren aún más el horizonte de esta práctica frecuentemente preferida por los pacientes y médicos.

Artículo 2
Protección Distal en la Angioplastia Primaria

(Distal Protection Improved Reperfusion and Reduced Left Ventricular Dysfunction in Patients With Acute Myocardial Infarction Who Had Angioscopically Defined Ruptured Plaque. Isamu Mizote y col. Circulation 2005; 112: 1001-1007).

La angioplastia en el infarto agudo de miocardio ha evolucionado desde el advenimiento de stents y antiplaquetarios potentes. Sin embargo, a pesar de lograr una tasa de restauración del flujo epicárdico TIMI 3 en el 90% de los pacientes, sólo el 60% logra reperfusión miocárdica a nivel tisular evaluado mediante resolución completa del segmento ST. Los ensayos clínicos que evalúan el rol del uso rutinario de dispositivos de protección distal en la reperfusión mecánica en el infarto han demostrado resultados controvertidos. El estudio de Mizote demuestra que los pacientes con ruptura de placa, determinada mediante angioscopía coronaria, presentan un marcado beneficio utilizando protección distal. De esta manera, la identificación de sub-grupos de pacientes con mayor riesgo embolígeno durante la angioplastia primaria, ya sea mediante su cuadro clínico o angiografía coronaria, podría seleccionar a aquellos en los que la protección distal brinde un mayor beneficio.

Anterior
Siguiente
Indice

INTERROGANDO A LOS EXPERTOS

Entrevista al Dr. Oscar A. Mendiz
"**Angioplastia Carotídea**: Indicaciones y Utilidad de los Mecanismos de Protección"

//
Dr. Oscar A. Mendiz
Fundación Favaloro
Buenos Aires, Argentina.

1) ¿Cuál es el material de elección inicial en una angioplastia carotídea: catéter angiográfico y cuerda de alto torque? ¿Cambia su estrategia si es derecha o izquierda?

Habitualmente comenzamos con una angiografía que se realiza con un catéter diagnóstico 5 French de coronaria derecha (FR 3.5) o, en su defecto, con un catéter Head Hunter o Vertebral.

Para accesos más dificultosos, como por ejemplo arcos aórticos tipo II o III, o en ocasiones la carótida izquierda, utilizamos las curvas Vitek o Simons I-II-III.

En general, se deben emplear catéteres de material hidrofílico.

Las guías más utilizadas son las de extremo flexible y alto torque, con preferencia por las hidrofílicas (Roadrunner o Terumo angulada de .035").

Algunos grupos prefieren catéteres guía de 5 French (FR 3.5) que permiten realizar tests angiográficos mientras se los avanza sobre la guía.

2) ¿Utiliza la técnica de canalizar selectivamente la carótida externa, colocar una guía de extrasoporte y luego avanza el catéter guía? ¿Nos puede sugerir algún truco?

3) ¿Utiliza una vaina especial o un catéter guía? ¿Qué catéter: multipropósito, coronaria derecha, etc.? ¿Qué diámetro?

Para responder las preguntas 2 y 3 diría: Cuando utilizamos catéter guía, ejemplo Multipropósito de 8 French, telescopamos por dentro un catéter angiográfico curva Vitek 5 French de 125cm, que sobrepasa el extremo del catéter guía.

Con ese catéter, cateterizamos la carótida primitiva y luego con la guía del Roadmaping (si está disponible) avanzamos una guía hidrofílica (Roadrunner .035") hasta la carótida externa.

Luego se avanza el catéter angiográfico y utilizando el soporte de ambos (guía y catéter) sin cambiar por una cuerda de alto soporte, avanzamos el catéter guía hasta la carótida primitiva cerca de la bifurcación.

Cuando empleamos los introductores largos modificados (*Shuttle*) de 90cm, cateterizamos la carótida externa y cambiamos por una guía de intercambio de alto soporte para avanzar dicho dispositivo. Estos introductores los preferimos en pacientes con ateromatosis del arco aórtico, ya que nos parecen menos traumáticos para la pared (menor riesgo de ateroembolia aórtica).

En los casos de acceso muy dificultoso utilizamos el soporte de un catéter guía de coronaria derecha (FR3.5) de 8-9 French, con el cual cateterizamos el ostium de la carótida primitiva en el arco aórtico, empleándolo como soporte externo para avanzar la guía y sobre ésta el catéter angiográfico. A continuación se debe cambiar la guía por una de soporte y finalmente avanzar ese mismo catéter guía con el cual realizaremos el procedimiento.

Anterior
Siguiente
Indice

INTERROGANDO A LOS EXPERTOS

Si no podemos avanzar el catéter Vitek de 125cm (el único que sobrepasa el largo del guía) debemos cortar el extremo proximal del guía y adaptar un introductor (como válvula) de un French menor que el guía para "fabricar" un set introductor largo con curva de catéter guía FR3.5, que ayuda en muchos casos.
En los casos que exista oclusión de la arteria carótida externa o compromiso de la bifurcación hacemos intercambio con la guía de alto soporte, con extremo flexible corto, en la carótida primitiva (no cruzamos la lesión con las guías .035")

4) ¿Predilata sistemáticamente la obstrucción? ¿Qué balón utiliza?

Si la obstrucción no es muy crítica ni muy calcificada preferimos emplear stent directo. Si decidimos predilatar utilizamos un balón de 4,0 (a veces el mismo balón utilizado para la posdilatación de 5,0 x 20mm) a un valor de presión nominal por no más de 10 segundos. Optamos por los sistemas de intercambio rápido para guía 0.014".

5) A su criterio, ¿cuál es el sistema de protección ideal: balón oclusor, filtro o sistema de reversión del flujo? ¿Cuál es el de su preferencia? ¿Cambia la elección según la anatomía?

En general, empleamos filtros de protección distal que han demostrado su efectividad y su facilidad en el uso.
Preferimos aquellos filtros de bajo perfil y que se adapten bien a la pared del vaso para evitar el desplazamiento de material por fuera de ellos.
También tenemos preferencia por aquellos sistemas con poros que no superen los 120-150 micrones.
Dentro de los filtros, aquellos con sistemas "*over the wire*" tienen la ventaja de poder cruzar inicialmente la lesión sólo con un guía 0.014", lo que sería más favorable en anatomías tortuosas o lesiones muy severas.
El balón oclusor distal tiene bajo perfil, bloquea totalmente el flujo distal luego del cruce inicial, pero también tiene la desventaja de la posible intolerancia y ser menos amigable para el uso, en comparación con los filtros.
Los sistemas de bloqueo del flujo proximal son favorables para aquellos enfermos con severa tortuosidad distal a la lesión, obstrucciones altas o muy críticas (que requieran predilatación para cruzar el filtro), ya que permitiría un bloqueo absoluto del flujo aún cuando se cruza la lesión por primera vez.
La desventaja es la posibilidad de intolerancia en enfermos con enfermedad contralateral, anomalías en el Círculo de Willis o pacientes con enfermedad vascular periférica, ya que requieren acceso femoral de al menos 11 French.

6) ¿Tiene alguna preferencia entre los stents autoexpandibles disponibles en el mercado? ¿Por qué?

Nos gustan los stents de Nitinol de celda cerrada ya que se adaptan bien a las curvas de los vasos y contienen la placa de manera aceptable.
Siempre empleamos stents para guía 0.014" que deben estar rotulados y autorizados como stents carotídeos.
Creemos que el stent autoexpandible tipo malla de aleación tiene, tal vez, mejor contención de la placa y menor posibilidad de embolización tardía, pero se adapta menos a las anatomías tortuosas.

7) ¿Cómo elige el diámetro del stent?

Con la experiencia lo simplificamos, y sin conocer al enfermo diría 8.0 para Nitinol y 10.0 para la malla de aleación (*full expanded*). El diámetro de referencia es la carótida común.

Anterior
Indice

INTERROGANDO A LOS EXPERTOS

Hemos empleado stents cónicos, pero no vemos aún una gran diferencia a favor de ellos.

8) ¿Cómo elige el largo del stent?

Cubrimos desde el segmento sano distal en la carótida interna hasta el vaso sano en la carótida primitiva.
Si la lesión respeta el origen de la carótida interna, tratamos de ser selectivos y limitarnos a la carótida interna (7,0 x 20mm suele ser la opción).
En general, decimos que el stent más utilizado es el de Nitinol de 8,0 x 30mm y en el caso de malla de aleación el de 10,0 x 24mm (*full expanded*).

9) Después del implante de stent, ¿optimiza el resultado con balón dentro del stent? ¿Cómo elige el diámetro del balón para expandir el stent?

Siempre hacemos una posdilatación, habitualmente con un balón 5,0mm a valor nominal y por pocos segundos (en ocasiones utilizamos balones de 5,5mm). Ponemos énfasis en que sea sólo una dilatación ya que, de esa manera, evitaremos que una segunda dilatación "corte" algo de la placa protruyente a través de los struts y, por lo tanto, pueda embolizar. Diámetros mayores de balón sólo los empleamos en la carótida común, que posdilatamos sólo en caso de presentar placa previa significativa.

10) ¿Cuál es su sistemática farmacológica pre, intra y post procedimiento? ¿Utiliza Clopidogrel post? ¿Cuánto tiempo?

Los enfermos están premedicados con Aspirina y Clopidogrel previo (idealmente 5 días antes; caso contrario hacemos dosis de carga con 300 mg de Clopidogrel al menos 3 hs. antes).
Durante el procedimiento empleamos heparina sódica 10.000 UI luego de la punción arterial.
Finalizado el procedimiento se retiran los introductores a las 4-6 hs. El Clopidogrel se continúa a razón de 75 mg/día por 4 semanas y la Aspirina de por vida.
Realizamos controles con eco-Doppler. Los IIb/IIIa no se emplean de rutina, sólo en algunas situaciones de rescate de alguna complicación (en nuestra experiencia los utilizamos en dos oportunidades en 400 casos).

Nos gustaría compartir su opinión sobre los artículos comentados en este número.

Puede escribirnos a: **mboero@solaci.org**

Anterior
Indice