Artículo Original

Procedimientos percutáneos combinados en defectos estructurales y congénitos

Francisco Chamié[a,*], Daniel Chamié[b], Luiz Carlos do Nascimento Simões[c], Renata Mattos[c]

[a] *Hospital Federal dos Servidores do Estado, Rio de Janeiro, RJ, Brasil*
[b] *Instituto Dante Pazzanese de Cardiologia, São Paulo, SP, Brasil*
[c] *Intercat – Cardiologia Intervencionista, Rio de Janeiro, RJ, Brasil*

Informaciones sobre el artículo

Historial del artículo:
Recibido el 6 de noviembre de 2014
Aceptado el 13 de enero de 2015

Palabras clave:
Defectos de los septos cardíacos
Cateterismo cardíaco
Prótesis e implantes

Resumen

Introducción: Los defectos congénitos múltiples son tradicionalmente corregidos quirúrgicamente, pero, actualmente pueden ser tratados de forma percutánea. Existen pocos relatos en la literatura que comprueben su eficacia y seguridad. Nuestro objetivo es describir una experiencia con la realización de procedimientos combinados para tratar diferentes defectos, congénitos y estructurales, en una misma sesión terapéutica.
Métodos: Desde el año 2007, se trataron diferentes defectos en una misma sesión terapéutica. Todos fueron seleccionados por ecocardiograma. Los procedimientos se realizaron según las técnicas tradicionales ya descriptas para cada defecto encontrado.
Resultados: se trataron diez pacientes, cinco del sexo masculino, con edades de 1 a 67 años, y pesos de 11 a 90 kg. El defecto más prevalente de forma aislada fue la persistencia del canal arterial (PCA, n = 5), seguido de la comunicación interauricular *ostium secundum* (CIA OS, n = 4) y de la comunicación interventricular (CIV, n = 4). Las combinaciones más frecuentes fueron CIV con PCA (n = 2) y CIV con CIA OS (n = 2). Se dilataron dos estenosis valvulares pulmonares con CIA OS y con foramen oval permeable (FOP), y una coartación de aorta con PCA. Adicionalmente, se realizó la oclusión de un apéndice auricular izquierdo con FOP y la embolización de una fístula aortopulmonar con PCA. Todos los procedimientos fueron exitosos. El tiempo medio de seguimiento fue de 31 ± 28,1 meses, y hubo solamente dos complicaciones. No hubo ningún deceso.
Conclusiones: La pequeña serie de casos relatada mostró que los procedimientos combinados fueron seguros y eficaces, y que pueden ser reproducidos por operadores experimentados en centros especializados y establecerse, así, como primera opción terapéutica para esos pacientes.

© 2015 Sociedade Brasileira de Hemodinâmica e Cardiologia Intervencionista. Publicado por Elsevier Editorial Ltda. Este es un artículo Open Access bajo licencia de CC BY-NC-ND (http://creativecommons.org/licenses/by-nc-nd/4.0/).

Combined percutaneous treatment of structural and congenital heart defects

Keywords:
Heart septal defects
Cardiac catheterization
Protheses and implants

abstract

Background: Multiple congenital defects are traditionally corrected surgically, but nowadays can be treated percutaneously. There are few reports in the literature attesting to its efficacy and safety. We aimed to describe an experience with combined procedures to treat different congenital and structural defects, in a single therapeutic session.
Methods: Since 2007, different defects were treated in a single treatment session. All were selected by echocardiography. The procedures were performed using traditional techniques already described for each defect.
Results: Ten patients were treated, five males, aged 1-67 years, weighting 11-90 kilograms. The most prevalent isolated defect was patent ductus arteriosus (PDA, n = 5), followed by ostium secundum atrial septal defects (ASD, n = 4) and ventricular septal defects (VSD, n = 4). The most common combinations were VSD with PDA (n = 2) and VSD with ASD (n = 2). Two pulmonary valve stenosis were dilated with ASD and patent foramen ovale (PFO), and one aorta coarctation with PDA. Additionally, a left atrial appendage with PFO was occluded and an aortopulmonary fistula with PDA was embolized. All procedures were successful. The mean follow-up was 31 ± 28.1 months, with only two complications. There were no deaths.
Conclusions: The small number of reported cases showed that the combined procedures were safe and effective and can be reproduced by experienced operators in specialized centers and may be considered as the first therapeutic option in these patients.

© 2015 Sociedade Brasileira de Hemodinâmica e Cardiologia Intervencionista. Published by Elsevier Editora Ltda. This is an open access article under the CC BY-NC-ND license (http://creativecommons.org/licenses/by-nc-nd/4.0/).

* Autor para correspondencia: Rua Real Grandeza, 108, salas 223-224, Botafogo, CEP: 22281-034, Rio de Janeiro, RJ, Brasil.
E-mail: fchamie@pobox.com (F. Chamié).
La revisión por pares es responsabilidad de Sociedade Brasileira de Hemodinâmica e Cardiologia Intervencionista.

DOI http://dx.doi.org/10.1016/j.rbci.2015.01.004
0104-1843/© 2015 Sociedade Brasileira de Hemodinâmica e Cardiologia Intervencionista. Publicado por Elsevier Editorial Ltda. Este es un artículo Open Access bajo licencia de CC BY-NC-ND (http://creativecommons.org/licenses/by-nc-nd/4.0/).

Introducción

La intervención percutánea se estableció como modalidad terapéutica de elección para la mayoría de las cardiopatías congénitas simples y también para algunos defectos estructurales, presentando resultados similares y, algunas veces, ventajosos, en relación a la cirugía convencional. [1,2]

Los defectos congénitos múltiples son tradicionalmente corregidos por medio de técnicas quirúrgicas. Sin embargo, si bien ya se demostró la factibilidad de practicar la intervención percutánea para sanar diferentes defectos en un mismo procedimiento, su eficacia y seguridad no fueron aun evaluadas de forma consistente. [3-6]

En el presente trabajo, analizamos la experiencia del grupo con procedimientos combinados realizados para tratar diferentes defectos congénitos y estructurales, y discutimos aspectos técnicos e indicaciones para su realización. Al final, hacemos planteos sobre la eficacia y seguridad de los procedimientos realizados.

Métodos

Se analizaron, retrospectivamente, los registros de todos los pacientes sometidos a procedimientos percutáneos para tratar diferentes defectos cardíacos en una misma sesión terapéutica. Se excluyeron de este análisis casos de implante de más de un dispositivo para tratar el mismo tipo anatómico de defecto, además de casos en que fueron ocluidos la comunicación interauricular (CIA) y el foramen oval patente (FOP) en el mismo procedimiento.

Procedimientos

Todos los procedimientos se realizaron bajo anestesia general e intubación orotraqueal, tras ayuno mínimo de 8 horas. Los pacientes fueron sometidos a cateterismo cardíaco derecho e izquierdo, por punción femoral. Se realizaron las angiografías pertinentes a cada caso.

Se administró heparina en las dosis de 100 UI/kg en adultos, después de la obtención del acceso venoso e introducción del transductor transesofágico. Rutinariamente se administró profilaxis antimicrobiana con cefazolina (50 mg/kg en niños o 2 g en adultos).

Como regla general, se realizaron, inicialmente, los procedimientos considerados más complejos, demorados o trabajosos, seguidos de los considerados más sencillos o que técnicamente fueran menos demandantes. En el caso de estenosis valvulares asociadas, se las abordó inicialmente.

Todos los procedimientos de oclusión y las dilataciones se realizaron según las técnicas habituales, previamente detalladas.[2,7-11] Los procedimientos de oclusión se monitorearon por ecocardiograma transesofágico (ETE), además de la fluoroscopia tradicional.

Luego del procedimiento, los pacientes fueron seguidos en una unidad de tratamiento intensivo y recibieron el alta después de la realización de ecocardiografía transtorácica (ETT) de control 24 horas después del procedimiento índice.

Seguimiento

Los pacientes en los cuales se realizaron oclusiones de CIA, FOP, comunicación interventricular (CIV) y apéndice auricular izquierdo (AAI) fueron orientados a usar aspirina (3 a 5 mg/kg/día en niños o 200 mg/día en adultos) por 6 meses, sumada a 75 mg de bisulfato de clopidogrel, en adultos, por 3 meses, en los casos en que estaba indicado. En los pacientes cuyo procedimiento involucró solamente el uso stents, se recomendó terapia antiplaquetaria con aspirina por 6 meses. A todos se hizo la recomendación de realizar profilaxis para endocarditis infecciosa por un periodo de 6 meses, cuando se consideró necesario.

Se realizó seguimiento clínico en los meses 1, 3, 6 y 12 después del procedimiento, y anualmente a partir de entonces. El seguimiento de imagen con ETT se hizo en las consultas de 1, 3 y 12 meses, y después anualmente, mientras que en la consulta de 6 meses, la evaluación del resultado del procedimiento se realizó con ETE.

Además del examen clínico y de los ecocardiogramas de rutina, los stents fueron evaluados con angiotomografía después de 6 meses.

Resultados

Desde 2007, se realizaron procedimientos en 982 pacientes, habiendo sido tratados 2 distintos defectos en una misma sesión en 10 pacientes (1,0%). Cinco pacientes eran del sexo masculino, las edades variaban de 1 a 67 años (14 ± 24,3 años) y los pesos, de 11 a 90 kg (50 ± 26,9 kg).

La tabla 1 presenta los datos demográficos de los diez pacientes incluidos, así como las combinaciones de defectos estructurales tratados. En total, se trataron 20 defectos congénitos y estructurales, siendo que la persistencia del canal arterial (PCA) fue el más prevalente (n = 5) de forma aislada, seguido por CIA OS (n = 4) y CIV (n = 4). Las combinaciones más frecuentes fueron CIV con PCA (n = 2) y CIV con CIA OS (n = 2).

De los 20 procedimientos realizados en los 10 pacientes, la combinación de 2 procedimientos de oclusión se realizó en la mayoría de los casos (n = 7). En 2 casos, se realizó valvuloplastía pulmonar con balón (VPB) en combinación con oclusión de FOP (n = 1) y CIA OS (n = 1). Otro paciente portador de coartación de aorta (CoAo) y PCA tuvo su CoAo tratada con dilatación con balón e implante de stent recubierto por politetrafluoretileno (PTFE), posicionado de modo de ocluir también el origen del canal arterial. Para la realización de los procedimientos, se utilizó una variedad de dispositivos con distintas características y de diversos proveedores, de acuerdo a lo indicado en la tabla 2.

Características de los procedimientos realizados

Valvuloplastía pulmonar con balón

Se realizó VPB en dos casos como primer procedimiento. El gradiente transvalvular pulmonar encontrado fue de 40 y 60 mmHg, y se redujo a 8 y 28 mmHg, respectivamente, luego de la dilatación.

En el caso 1, un paciente adulto, utilizamos la técnica de doble balón sobre un único cable guía (sistema MULTI-TRACK®, NuMed, Hopkinton, Estados Unidos) con dos balones 14/40 mm, con buen resultado (fig. 1). En el caso 6, un niño de 3 años, se utilizó un balón Osypka Vacs II de 16 mm (Osypka AG, Rheinfelden-Herten, Alemania). En ambos casos, la lesión valvular se abordó en primer lugar, para, en seguida, realizarse la oclusión septal con prótesis Amplatzer® PFO Occluder de 25 mm (St. Jude Medical, St. Paul, Estados Unidos) (caso 1) y PFM ASD-R de 22 mm (PFM AG, Köln, Alemania) (caso 6). En ambos casos los resultados fueron satisfactorios.

Tabla 1
Datos demográficos y defectos estructurales

N	ID	Sexo	Edad (años)	Peso (kg)	Defectos
1	JAA	M	57	90	EP + FOP
2	GCO	M	1	11	PCA + colateral aortopulmonar
3	BMOA	F	14	50	CIV perimembranosa + CIA OS
4	LCMM	F	35	59	CIVs musculares múltiples + PCA
5	GOR	F	29	56	PCA + CIA OS
6	JKVSG	M	3	14	EP + CIA OS
7	JMFV	M	4	15	CIV perimembranosa + PCA
8	SMGQ	F	67	65	FA crónica con ACV + FOP
9	GGR	M	10	42	CIV perimembranosa + CIA OS
10	IVM	F	7	24	CoAo + PCA

ID: identificación del paciente; M: masculino; EP: estenosis valvular pulmonar; FOP: foramen oval patente; PCA: persistencia del canal arterial; F: femenino; CIV: comunicación interventricular; CIA OS: comunicación interauricular tipo *ostium secundum*; FA: fibrilación auricular; ACV accidente cerebrovascular; CoAo: coartación de aorta.

Tabla 2
Procedimientos realizados y dispositivos utilizados

N	ID	Procedimientos	Prótesis
1	JAA	VPB + oclusión de FOP	Sistema MULTI-TRACK® 14/40 + Amplatzer PFO Occluder 25 mm
2	GCO	Oclusión de PCA + embolización de colateral aortopulmonar	Amplatzer Duct Occluder 1, 6-4 + Flipper® Coils 3PDA3
3	BMOA	Oclusión de CIV perimembranosa + oclusión de CIA OS	Cera® VSD Occluder tipo 1, 8 mm + Cera® ASD Occluder 16 mm
4	LCMM	Oclusión de CIV muscular + oclusión de PCA	Cera® VSD Muscular Occluder 10 y 14 mm + Cera® VSD Muscular Occluder 16 mm
5	GOR	Oclusión de PCA + oclusión de CIA OS	Cera® PDA Occluder 8-6 mm + Cera® ASD Occluder 18 mm
6	JKVSG	VPB + oclusión de CIA OS	Balón Osypka Vacs II 16/30 mm + PFM ASD-R 24 mm
7	JMFV	Oclusión de CIV perimembranosa + oclusión de PCA	Cera® VSD Occluder tipo 1, 7 mm + Cera® PDA Occluder Flex 8-6 mm
8	SMGQ	Oclusión de AAE + oclusión de FOP	Amplatzer® Cardiac Plug 24 mm + Amplatzer® PFO Occluder 25 mm
9	GGR	Oclusión de CIV perimembranosa + oclusión de CIA OS	Cera® VSD Occluder tipo 1, 14 mm + Cera® ASD Occluder Flex 22 mm
10	IVM	Dilatación de CoAo + implante de stent	Balão Power Flex Plus 12/40 mm + Covered CP stent 8ZIG28

ID: identificación del paciente; VPB: valvuloplastía pulmonar con balón; FOP: foramen oval patente; PCA: persistencia de canal arterial; CIV: comunicación interventricular; CIA OS: comunicación interauricular tipo *ostium secundum*; AAE: apéndice auricular izquierdo; CoAo: coartación de aorta.

Oclusión de persistencia de canal arterial

Se ocluyeron canales arteriales como primer procedimiento en tres casos (casos 2, 4 y 5) por la técnica tradicional, utilizándose prótesis Amplatzer® Duct Occluder tipo I 6-4 mm (St. Jude Medical, St. Paul, Estados Unidos), Cera® Muscular VSD Occluder 16 mm y Cera® PDA Occluder Flex 6-8 mm (Lifetech, Shenzhen, China). En el caso 2, se realizó la oclusión de un vaso colateral como segundo procedimiento utilizándose dos *coils* Flipper® 3PDA3 (Cook Medical, Bloomington, Estados Unidos), liberados secuencialmente. En el caso 4, se ocluyeron 2 CIV musculares (descripto a continuación). El caso involucró la oclusión de una CIA OS con prótesis Cera® ASD Occluder de 18 mm (Lifetech, Shenzhen, China). Ambos casos fueron exitosos y ningunos de los dos presentó obstrucción de la aorta descendente o de la rama izquierda pulmonar (fig. 2).

Figura 1. Dilatación de válvula pulmonar con Sistema MULTI-TRACK®. Se observa indentación en el tercio inferior de los dos balones, correspondiendo al plano de la válvula pulmonar. Se notan dos balones introducidos sobre un único cable guía.

Oclusión de comunicación interventricular perimembranosa

Se realizó la oclusión de CIV perimembranosa como primer procedimiento en tres casos. Todos presentaban presión sistólica pulmonar normal y algún grado de aumento en los diámetros diastólicos del ventrículo izquierdo por sobrecarga volumétrica. Ningún caso presentó regurgitación aórtica antes o después del procedimiento. La CIV del paciente del caso 3 era un orificio residual post operatorio por dehiscencia del parche quirúrgico, y los demás eran defectos congénitos (casos 7 y 9). Los defectos midieron, respectivamente, 7, 5 y 8 mm en la extremidad ventricular derecha. Los mismos fueron ocluidos con prótesis Cera® VSD Occluder tipo I de 8, 7 y 10 mm. En el mismo procedimiento se realizaron también la oclusión de CIA OS en dos pacientes (casos 3 y 9) y la PCA en el caso 7. Las CIA OS fueron ocluidas como segundo procedimiento, utilizándose, respectivamente, prótesis Cera® ASD Occluder de 16 mm y Cera® ASD Occluder Flex de 22 mm. La PCA fue ocluida con prótesis Cera® PDA Occluder Flex 6-8 mm.

En el caso 9, luego de la oclusión de la CIA OS, se observó que la prótesis de CIV había embolizado hacia la rama izquierda pulmonar. Se la capturó, entonces, con catéter lazo de 20 mm y se la retiró por el interior de la vaina larga de 12 mm, utilizada para el implante de la prótesis de CIA OS. Ambos defectos estaban ocluidos al final del procedimiento, que fue concluido sin nuevos eventos inesperados (fig. 3).

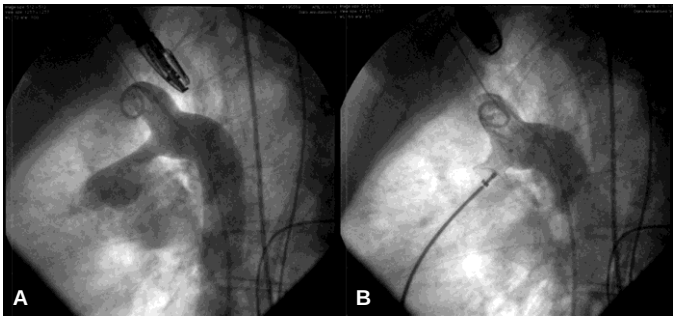

Figura 2. En **A**, aortografía descendente en perfil izquierdo. Se visualiza canal arterial tubular de 10 mm. En **B**, la oclusión con prótesis Cera® para comunicación interventricular muscular.

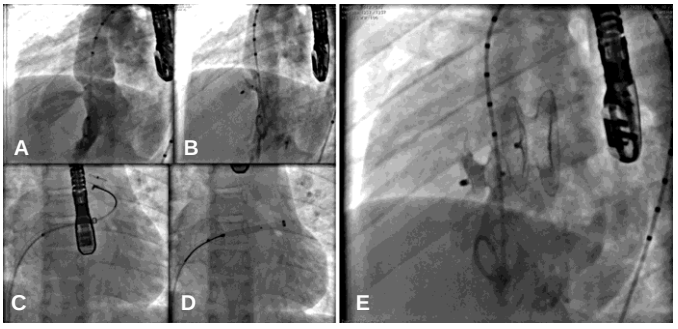

Figura 3. En **A**, ventriculografía izquierda en oblicua anterior izquierda, eje largo, muestra comunicación interventricular por debajo de la válvula aórtica. En **B**, la comunicación interventricular ocluida por una prótesis Cera® VSD Occluder tipo I. En **C**, se nota la presencia de prótesis Cera® ASD Occluder Flex ocluyendo la comunicación interauricular tipo *ostium secundum* y la prótesis de comunicación interventricular embolizada hacia la rama izquierda pulmonar. Se observa que la clavija de conexión está capturada por el catéter lazo. En **D**, la prótesis de comunicación interventricular siendo sacada por el interior de la vaina larga. En **E**, se observan la prótesis de comunicación interauricular en posición y la segunda prótesis de comunicación intraventricular ocluyendo completamente el defecto.

En ningún caso hubo interferencia con la válvula tricúspide ni tampoco aparición de regurgitación aórtica. Ningún paciente presentó disturbios en la conducción auriculoventricular después del procedimiento.

Oclusión de comunicación interventricular membranosa

La paciente del caso 4 presentaba hipertensión arterial pulmonar severa por CIVs musculares múltiples. Durante el cateterismo de rutina, se percibió una PCA tubular de 10 mm que no había sido diagnosticada en el ecocardiograma transtorácico. La misma fue ocluida, como primer procedimiento, con una prótesis Cera® Muscular VSD Occluder de 16 mm. Luego, se ocluyeron dos CIV musculares de 8 y 11 mm con prótesis Cera® Muscular VSD Occluder de 10 y 14 mm. Al final del procedimiento no hubo reducción considerable de la presión pulmonar y la paciente siguió en tratamiento ambulatorio, con un protocolo específico para hipertensión arterial pulmonar.

Dilatación de coartación de aorta

El paciente del caso 10, de 7 años de edad, presentaba CoAo y PCA cónico. La CoAo fue dilatada y la PCA ocluida simultáneamente por el implante de stent CP recubierto 8ZIG28, montado sobre balón Power Flex Plus 12/40, introducido por el interior de la vaina de Mullins 10 F sobre cable guía rígido posicionado en la arteria subclavia izquierda. El gradiente a través del área reducida media 64 mmHg y se redujo a 5 mmHg luego del implante del stent. El procedimiento fue exitoso y ambas lesiones fueron adecuadamente tratadas, sin complicaciones. (fig. 4).

Oclusión de apéndice auricular izquierdo

La paciente del caso 8, de 67 años de edad, portadora de enfermedad coronaria crónica, sufrió dos infartos de miocardio a los 32 y 33 años, habiendo sido sometida a cirugía de revascularización miocárdica en 1983 y 2000. Desde 2013 presentaba ritmo de fibrilación auricular. Tuvo un accidente cerebrovascular isquémico en mayo de 2014, cuando se le diagnosticó FOP en el ETE. Se inició anticoagulación con warfarina, que fue suspendida por que la paciente presentó una hemorragia retiniana. El acceso al AAE se realizó a través del foramen oval, sin necesidad de punción transeptal, y fue ocluido con prótesis Amplatzer® Cardiac Plug de 24 mm. El FOP fue cerrado con prótesis Amplatzer® PFO Occluder de 25 mm, usándose el mismo cable y la misma vaina de entrega. Ambos defectos fueron ocluidos con éxito (fig. 5).

Seguimiento

El tiempo medio de seguimiento fue de 31 ± 28,1 meses (1 a 84 meses). No hubo *shunts* residuales en los casos de colateral aortopulmonar, PCA, CIA OS, FOP, CIV perimembranosa y AAE ocluidos. Restó un pequeño *shunt* residual en la porción superior de la segunda prótesis de CIV muscular implantada en la paciente del caso 4.

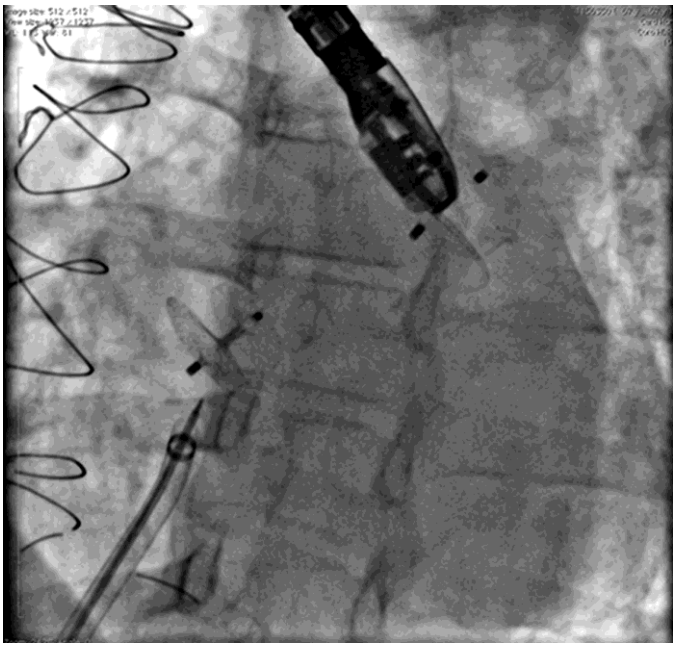

Figura 5. Se observa la presencia del Amplatzer® Cardiac Plug en el interior del apéndice auricular izquierdo, en posición más superior y, más inferiormente, el Amplatzer® PFO Occluder ocluyendo el foramen oval. También se nota la vaina larga con doble curvatura y el cable de entrega en su interior, inmediatamente después de la liberación de la segunda prótesis.

No hubo gradiente residual significativo en la CoAo del caso 10.

Ocurrieron dos complicaciones menores: la embolización de una prótesis de CIV muscular (caso 9), retirada de la rama izquierda de la arteria pulmonar sin dificultades, y una pequeña fístula arteriovenosa en el sitio de la punción en la paciente del caso 8, reparada por sutura quirúrgica y que probablemente haya sido causada por lesión arterial ocurrida durante las angiografías coronarias realizadas previamente.

No hubo decesos en esa pequeña serie de casos.

Discusión

La corrección asociada de más de un defecto cardíaco tradicionalmente se realizaba por cirugía. El desarrollo de técnicas percutáneas de tratamiento posibilitó el abordaje de la mayoría

Figura 4. En **A**, aortografía descendente en perfil izquierdo muestra la presencia de coartación de aorta. Se observa, también, un canal arterial cónico, opacando el tronco pulmonar. En **B**, en la misma incidencia, se nota el stent recubierto posicionado a través de la coartación ya en el exterior y arriba de la vaina de entrega. En **C**, el stent totalmente expandido, promoviendo la dilatación de la coartación y la oclusión completa el canal arterial.

de los defectos cardíacos más simples y, en algunos casos, se tornó el tratamiento de elección para los defectos mencionados, en los centros que disponen de profesionales especializados.[3-6,12-16]

La realización de procedimientos combinados es compleja y demanda planificación antes de su ejecución. Algunos principios básicos deben ser seguidos con absoluto rigor: cuando hay asociación de defectos cardíacos, es fundamental que todos puedan ser abordados por vía percutánea, por medio de técnicas establecidas y con resultados universalmente comprobados. Caso contrario, el paciente debe ser derivado a corrección quirúrgica, lo que promueve la completa y adecuada resolución de los defectos encontrados.

De igual manera, no se debe tratar percutáneamente un defecto antes de que se agote la posibilidad de resolución espontánea.

En lo que respecta a los aspectos técnicos, la mayoría de los autores orienta sus procedimientos en base a dogmas sobre cómo abordar primeramente las lesiones valvulares[12] – abordar el defecto más difícil o más complejo en primer lugar y, después, el más simple o menos complicado,[14] y tener en cuenta la posibilidad de acceso a los defectos. Los defectos más remotos deben ser abordados en primer lugar. Así, no se debe ocluir un defecto septal en primer lugar, sabiéndose que será necesario acceder a la aurícula izquierda para abordar el apéndice auricular o la válvula mitral posteriormente.

En los procedimientos aquí presentados, buscamos seguir las ponderaciones expuestas anteriormente. Sin embargo, invertimos la secuencia de abordaje en dos casos, sin perjuicio de los resultados. En el caso 4, se cerró el canal arterial antes de las CIVs musculares, lo que no conllevó ningún tipo de dificultad para el cierre de los defectos del septo ventricular. En el caso 9, ocluimos primeramente la CIV perimembranosa seguida por la CIA OS, como es preconizado. Después de la liberación de la prótesis de CIA OS, se observó la embolización de la prótesis de CIV perimembranosa, que fue retirada. Luego, se implantó una nueva prótesis, del mismo tipo, en el septo ventricular, pero de mayor tamaño que la anterior, sin que hubiera ningún tipo de interferencia o dificultad provocada por la presencia de prótesis en el septo auricular. Como regla general, las normas aquí citadas son bastante adecuadas, pero puede haber espacio para improvisaciones, a criterio de la experiencia del operador, desde que no dificulten ni impidan la completa resolución de los defectos en cuestión.

La ventaja del tratamiento simultáneo de defectos combinados es bastante obvia. Además de ofrecer una alternativa de tratamiento para pacientes tradicionalmente abordados de forma quirúrgica, con todos sus riesgos e inconvenientes, evita la realización de múltiples procedimientos intervencionistas, minimiza la exposición radiológica, impide el riesgo de procedimientos anestésicos repetidos, reduce el número de punciones vasculares y disminuye costos.

Conclusiones

En la pequeña experiencia demostrada, todos los procedimientos realizados se mostraron seguros, eficaces y potencialmente reproducibles por operadores experimentados. En el estado actual de la Cardiología Intervencionista, la realización de procedimientos simultáneos en defectos combinados es una realidad y puede ser la primera opción de tratamiento en centros especializados.

Fuente de financiamiento

No hay.

Conflictos de interés

Francisco Chamié es consultor técnico y *proctor* de Boynton, representante de los productos Lifetech. Los otros autores declaran que no hay conflictos de interés.

Referencias

1. Hijazi ZM, Awad SM. Pediatric cardiac interventions. JACC Cardiovasc Interv. 2008;1(6):603-11.
2. Rao PS. Percutaneous balloon pulmonary valvuloplasty: state of the art. Catheter Cardiovasc Interv. 2007;69(5):747-63.
3. Butera G, Piazza L, Hijazi Z, Chessa M, Carminati M. Transcatheter treatment of perimembranous ventricular septal defect, secundum atrial septal defect and patent ductus arteriosus in a child. J Cardiovasc Med (Hagerstown). 2006;7(10): 775-8.
4. Gupta M, Juneja R, Saxena A. Simultaneous device closure of muscular ventricular septal defect and pulmonary valve balloon dilatation. Catheter Cardiovasc Interv. 2003;58(4):545-7.
5. Medina A, de Lezo JS, Delgado A, Caballero E, Segura J, Romero M. Combined percutaneous atrial septal defect occlusion and pulmonary balloon valvuloplasty. Tex Heart Inst J. 2000;27(2):216-7.
6. Tokel K, Yildirim SV, Varan B, Ekici E. Sequential balloon dilatation for combined aortic valvular stenosis and coarctation of the aorta in a single catheterization procedure: a prognostic evaluation based on long-term follow up. J Invasive Cardiol. 2006;18(2):65-9.
7. Chamie FCD, Ramos S, Tress JC, Victer R. Percutaneous closure of complex interatrial communications (IAC). Rev Bras Cardiol Invas. 2006;14(1):47-55.
8. Chamie F, Simões LC, Queiroz DSC, Mattos R. Fechamento de canais arteriais com o dispositivo CeraTM PDA Occluder: mais uma boa opção na caixa de ferramentas. Rev Bras Cardiol Invas. 2012;20(1):77-81.
9. Guérios EE, Schmid M, Gloekler S, Khattab AA, Wenaweser PM, Windecker S, et al. Left atrial appendage closure with the Amplatzer cardiac plug in patients with atrial fibrillation. Arq Bras Cardiol. 2012;98(6):528-36.
10. Queiróz FJ, Rossi Filho RI, Ramos S, Esteves C, Queiróz DS, Machado PR, et al. [Percutaneous occlusion of interventricular septal defects. Initial experiment]. Arq Bras Cardiol. 2005;85(3):174-9.
11. Qureshi SA. Use of covered stents to treat coarctation of the aorta. Korean Circ J. 2009;39(7):261-3.
12. Atiq M, Khan SA, Tipu FA, Amin Z. Combined treatment for multiple cardiac defects with interventional techniques. Pediatr Cardiol. 2008;29(5):890-3.
13. Chessa M, Medda M, Moharram A, Butera G, Bussadori C, Vigna C, et al. Simultaneous percutaneous atrial septal defect closure and percutaneous coronary intervention. Anadolu Kardiyol Derg. 2007;7(1):51-3.
14. Song ZY, Shu MQ, Hu HY, Tong SF, Ran BL, Liu JP, et al. Clinical efficiency and safety analysis of transcatheter interventional therapy for compound congenital cardiovascular abnormalities. Clin Cardiol. 2007;30(10):518-21.
15. Turkay S, Abdullah E, Celal A, Cenap Z, Nurdan E, Fadli D, et al. Multiple transcatheter interventions in the same session in congenital cardiopathies. J Cardiovasc Dis Res. 2010;1(4):181-90.
16. von Korn H, Yu J, Lauer B. Simultaneous combined interventional percutaneous left atrial auricle and atrial septal defect closure. Heart. 2006;92(10):1462.