BOLETIM EDUCATIVO-ProEducar

JULHO 2006 • Volume 2 • Número Nº7

COMITÊ EDITORIAL

Dr. Hugo F. Londero
Dr. Expedito Ribeiro
Dr. Alejandro Martínez
Dr. José Manuel Gabay
Dr. Fernando Cura
Dr. Ricardo Sarmiento
Dr. Dionisio Chambré
Dr. Sergio Brieva
Dr. Alejandro Cherro

Secretária
Mercedes Boero

Desenho Gráfico
Florencia Álvarez

CONTEÚDO

EDITORIAL:
Dr. Irving Armando Peña Sinco ..... **02** VER

REVISÃO DE TEMAS DE INTERESSE:
Intervenções Cardíacas: Dr. Gastón Dussaillant
"Angioplastia coronária em pacientes de idade avançada" ..... **03** VER

Intervenções pediátricas: Dr. Alejandro Peirone
"Desenvolvimento e perspectiva atual da intervenção cardíaca fetal" ..... **05** VER

APRESENTAÇÃO DE CASOS: ..... **08** VER

ATUALIDADES DA INDÚSTRIA: ..... **09** VER

NOVIDADES BIBLIOGRÁFICAS: ..... **10** VER

ATUALIDADES DA INDÚSTRIA: ..... **11** VER

EU FARIA ASSIM:
Opinião do Dr. Alberto Suárez Nitola
"Caso: Angioplastia em ponte venosa com lesões crônicas e provável trombo" ..... **12** VER

Anterior
Siguiente
Indice

EDITORIAL: Dr. Irving Armando Peña Sinco

//
Dr. Irving Armando Peña Sinco
Cardiología Intervencionista
Policlínica Metropolitana
Caracas, Venezuela

Foi com grande emoção que recebi este convite para participar da nota editorial do ProEducar, o boletim educativo da SOLACI, que já é parte integral da mensagem desta sociedade para seus integrantes e amigos.

Quando tentamos visualizar o futuro da SOLACI, no que se refere ao seu planejamento estratégico, nos referimos especialmente à necessidade de: "conquistar uma maior presença, tanto regional como internacional, com ênfase na integração" e destacamos igualmente alguns valores da SOLACI, tais como "ética, solidariedade e integração".

Este claro mandato materializa-se em diferentes atividades, tais como: nossos congressos, reuniões científicas regionais, boletins informativos, registros da sociedade, etc. Contudo, ouso afirmar que os valores antes mencionados necessitam de um veículo divulgativo como o ProEducar, constante ao longo do tempo, aberto ao diálogo e participativo como nenhum outro; que com o respaldo e o conhecimento de todos tem a força para transmitir e documentar os valores éticos de nossa disciplina acadêmica e científica, assim como a solidariedade entre seus membros, e portanto conquistar a tão desejada integração da Cardiologia Intervencionista na América Latina.

Felicitações aos membros do Comitê Editorial pela realização desta tarefa difícil e louvável.

Dr. Irving Armando Peña Sinco
Ex-Presidente da SOLACI
2002-2003

Anterior
Siguiente
Indice

REVISÃO DE TEMAS DE INTERESSE

Intervenções cardíacas

Angioplastia Coronária em pacientes de idade avançada

//
Dr. Gastón Roberto Dussaillant Nielsen
Jefe Laboratorio de Hemodinamia del Hospital Clínico Universidad de Chile
Clínica Santa María
Santiago de Chile, Chile

O grupo de pacientes idosos constitui o grupo de maior crescimento na população dos países desenvolvidos e em vias de desenvolvimento. A cardiopatia coronária é a principal causa de morbilidade e mortalidade neste grupo etário. Por isso, o incremento no número de angioplastias coronárias (AC) em octogenários provavelmente continuará no futuro.

Estes pacientes têm sido freqüentemente excluídos dos estudos aleatorizados. A informação sobre sua patologia, manipulação e tratamento provêm principalmente de: estudos observacionais, registros multicêntricos, extrapolação de estudos em pacientes de menor idade, meta-análise, experiência clínica pessoal e os raros estudos aleatorizados efetuados em pacientes de idade avançada.

Características da população: Apresenta uma maior freqüência no avanço da enfermidade, estados comórbidos e fatores de mal prognóstico em relação aos pacientes com menos de 80 anos, como sexo feminino (53 vs.31%), procedimentos de urgência (32 vs.28%), infarto agudo (9,7 vs. 5,9%), enfermidade vascular periférica (15 vs. 11%), insuficiência renal (9,8 vs. 4,8%), enfermidade cerebrovascular (14 vs. 7,8%), insuficiência cardíaca (16 vs. 8,3%), cirurgia coronária prévia (23 vs. 21%), angina classe III o IV (84 vs. 79%), disfunção ventricular esquerda (9,1 vs. 5,9%), enfermidade do tronco da coronária esquerda (7,3 vs. 5,7%), enfermidade de múltiplos vasos (57 vs. 45%) e apresentam-se como síndromes coronários agudos (89,3%)

Resultados da angioplastia coronária: Neste grupo de pacientes, com relação aos menores de 80 anos, há uma menor mortalidade (3,8 vs. 1,1%), mais fracasso de procedimento (16 vs. 11%) e complicações como infarto Q (1,9 vs. 1,3%), acidente cerebrovascular (0,58 vs. 0,23%), acidente cerebrovascular (3,2 vs. 1,0%) e complicações vasculares locais Q (6,7 vs. 3,3%). O que resulta em uma estadia intrahospitalar mais longa.

Os stents, a farmacoterapia adjunta e uma maior experiência em geral têm reduzido a taxa de fracasso dos procedimentos, as complicações e a mortalidade. Estes avanços têm sido mais importantes entre os idosos. Os fatores preditores de risco de mortalidade entre os idosos são similares aos encontrados em pacientes de menor idade. Em ordem de importância estão a presença do choque cardiogênico, infarto do miocárdio, disfunção ventricular esquerda, insuficiência renal, primeiro procedimento de angioplastia, idade superior a 85 anos e diabetes mellitus. Inclusive dentro do grupo de idosos, a idade mais avançada acarreta maior risco de morte a uma razão de cerca de 3% adicional por cada ano a mais.

Cirurgia vs. angioplastia em pacientes idosos: A cirurgia apresenta uma maior morbimortalidade nestes pacientes com mortalidade acumulada no primeiro ano entre 12 e 21%. Contudo, a seleção dos candidatos é crucial. Quanto à angioplastia, o

REVISÃO DE TEMAS DE INTERESSE

uso de stents tem melhorado significativamente os resultados entre os idosos. No Registro APPROACH que comparou os resultados das diversas modalidades de tratamento, entre os maiores de 80 anos submetidos à coronariografia entre 1995-1998, aqueles revascularizados tiveram uma melhor sobrevida (77,4% com cirurgia e 71,6% com AC) do que os pacientes tratados medicamente (60,3%) ao final de 4 anos. Estas diferenças persistiram logo de ajustar pelo risco basal dos pacientes; no entanto, existe um viés na seleção dos pacientes para uma e outra terapia.

O estudo TIME comparou em forma aleatorizada a manipulação invasiva com cirurgia o AC vs. tratamento médico exclusivo em maiores de 75 anos. Aos 6 meses, a ocorrência combinada de morte, infarto não fatal e hospitalização por angina instável foi significativamente menor no grupo de tratamento invasivo do que no médico (50% vs. 20%).

Angioplastia no infarto agudo do miocárdio: A efetividade, aplicabilidade e segurança da trombose são menores do que nos jovens. Os resultados das séries não aleatorizadas favorecem a angioplastia coronária. O estudo GUSTO IIb mostrou uma mortalidade de 11% com AC vs. 20,7% com trombose em maiores de 70 anos. O grupo de Zwolle aleatorizou 87 maiores de 75 anos, 41 a Estreptoquinase e 46 a AC primária. A mortalidade em 30 dias foi de 7 vs. 22% e a ocorrência de morte/reinfarto/ACV foi de 9 vs. 29% a favor de AC. Estes bons resultados, contudo, ocorrem com tempos muito baixos porta-balão (< 60 min) em um centro de reconhecida experiência na manipulação destes pacientes e não são extrapoláveis em outras situações.

Análise de pacientes maiores de 75 anos tratados com AC primária nos estudos PAMI: No ingresso, em comparação aos menores de 75 anos, há mais fatores de risco e comorbilidade, entre outros, pior função ventricular, classe Killip e mais enfermidade de 3 vasos. O fracasso é mais freqüente (7 vs. 4%) assim como as complicações, insuficiência renal com diálise (3,9 vs. 0,9%), ACV/AIT (2,9 vs. 0,8%), complicações mecânicas (7,2 vs. 2,8%), insuficiência cardíaca (21,9 vs. 8%), hipotensão sustentada e uso de contrapulsação aórtica, transfusões e hospitalização mais longa.

A mortalidade da AC 1ª no IAM depende muito da idade, especialmente acima de 75 anos: A mortalidade é de 0,6% em menores de 60 anos, 2,1 a 4,5% entre 60-74 anos, 8,9% entre 75-79 anos e 11,5% em maiores de 79 anos. Entre os idosos, os preditores independentes de mortalidade são: a maior idade, uma FE de VI < 40% e arritmias significativas que requerem tratamento (drogas, marcapassos, etc.).

Angioplastia no choque cardiogênico: A revascularização rotineira em pacientes > 75 anos não é recomendada, de acordo com os resultados do estudo SHOCK (mortalidade de 79 vs. 56%). Contudo, a revascularização precoce seria benéfica em pacientes com bom estado funcional e reserva fisiológica que não tenham patologia associada significativa.

Uso de antagonistas da glicoproteína 2b3a: A eficácia e segurança destes fármacos não tem sido avaliada adequadamente neste grupo etário. Embora a meta-análise destes estudos tenha mostrado a extensão dos benefícios sem incremento nos sangramentos maiores deste grupo etário, deve-se levar em conta que a evidência não é suficiente e devem ser feitos estudos dirigidos nesta população. Um registro de 1392 octogenários em um centro isolado mostrou maior freqüência de sangramento no nível do lugar da punção, trato digestivo e perda sanguínea, mas sem diferenças na necessidade de transfusão ou sangramento intracraniano.

REVISÃO DE TEMAS DE INTERESSE

Emprego dos stents medicados nos idosos: A meta-análise confirma os bons resultados obtidos na população de menor idade. A experiência com Cypher mostrou em uma meta-análise dos estudos randomizados uma reestenose angiográfica de 7,0% com Cypher y de 42,1% com o Bx Velocity nos pacientes maiores de 75 anos e uma taxa de revascularização do vaso tratado de 3,8 e 19,3% respectivamente. Estes resultados não são distintos aos observados nos pacientes de menor idade. Devemos, contudo, considerar o risco de maior sangramento que implica a terapia antiplaquetária dual nestes pacientes.

Recomendações para a AC em paciente de idade avançada:

- Uso padrão de stents
- Uso criterioso de antagonistas da glicoproteína 2b3a
- Se usar a 2b3a, suspender a heparina e retirar introdutores precocemente
- Uso de volumes baixos de meio de contraste hiposmolar ou isosmolar
- Atenção especial à hidratação, estado de volume intravascular e fluxo urinário
- Atenção especial à integridade vascular e ao sangramento

Conclusões: Os idosos com maior freqüência apresentam síndromes coronárias agudas, têm mais patologias associadas e morfologia coronária adversa. Isso está associado a um maior risco de mortalidade, complicações isquêmicas e do lugar da punção. Apesar disso, é possível obter um elevado êxito no procedimento.

Intervenções Pediátricas

Desenvolvimento e perspectiva atual da intervenção cardíaca fetal

//
Dr. Alejandro Peirone
Hemodinamista Pediátrico
Hospital de niños, Córdoba

Introdução: Durante a última década, foram feitos importantes avanços na detecção e no tratamento de patologias fetais, e o que observamos atualmente é o rápido progresso das intervenções cardíacas fetais. De modo geral, para realizar intervenções pré-natais de malformações congênitas, é necessária uma informação confiável a cerca da história natural e da fisiopatologia da enfermidade, a certeza de um prognóstico sombrio que justifique a intervenção intra-útero e uma experiência e/ou segurança aceitável do procedimento proposto. A maioria das malformações detectadas no período fetal são apropriadamente manipuladas médica e cirurgicamente depois de um nascimento a termo. Contudo, algumas malformações com potencial desenvolvimento de lesões secundárias significativas podem ser corrigidas ou aliviadas antes do nascimento. Como exemplo disso, foram publicadas intervenções fetais bem-sucedidas, como colocação percutânea de shunt vesico-amniótico para tratamento de hidronefrose congênita e outras obstruções do trato urinário, reparação de hérnia diafragmática congênita, teratoma sacrococcígeo,

REVISÃO DE TEMAS DE INTERESSE

seqüestro broncopulmonar, atresia retal, resseção de malformação adenomatosa quística e inserção de shunt ventrículo-amniótico para hidrocefalia congênita. Também foram descritos outros procedimentos menos invasivos, como as transfusões para tratar anemias fetais e drenagens de coleções líquidas anormais (ascite, quilotórax).

A maioria das malformações cardíacas congênitas (MCC) ocorrem nas primeiras 7 semanas de gestação; contudo, muitas lesões podem se desenvolver no decorrer do segundo ou terceiro trimestre. Foi descrito recentemente que determinadas MCC progridem no útero, desde lesões simples a lesões secundárias mais complexas. Estas lesões secundárias pioram o prognóstico do feto afetado e podem, mais ainda, comprometer sua vida após o nascimento. Como exemplos, as estenoses pulmonares e aórticas severas durante o segundo trimestre da gestação podem causar a redistribuição do fluxo sangüíneo provocando um crescimento ventricular reduzido com progressão para síndromes de hipoplasia ventricular esquerda ou direita, conforme seja a válvula afetada. Enquanto as lesões simples, como as estenoses valvulares, respondem adequadamente à valvuloplastia com balão depois do nascimento, a hipoplasia ventricular significativa necessitará de múltiplos procedimentos cirúrgicos paliativos para chegar finalmente a una fisiologia de ventrículo único. Mesmo que essa alteração da circulação sangüínea seja normalmente bem tolerada, alguns fetos com obstrução severa no trato de saída evoluem para o comprometimento cardíaco severo na forma de *hidrops fetalis* ou morte intra-uterina. Outras lesões que se desenvolvem no primeiro trimestre, como a tetralogia de Fallot ou o duplo trato de saída de ventrículo direito, podem progredir com obstruções mais severas do trato de saída deste ventrículo a hipoplasia de artéria pulmonar significativa. A transposição das grandes artérias, outra lesão neonatal crítica, pode associar-se à constrição do duto arterioso ou restrição do fluxo através do foramen ovale permeável durante o terceiro trimestre de gestação provocando hipoxemia fetal severa e, mais ainda, morte intra-uterina ou imediatamente após o nascimento.

Intervenções fetais por malformações cardíacas congênitas: Até hoje, as terapêuticas pré-natais de sucesso por MCC têm sido limitadas, primariamente, à administração de fármacos por vias transplacentária e transumbilical por bradi- taquiarritmias. Intervenções pré-natais por doença cardíaca estrutural e funcional, foram documentadas em modelos animais fetais e em casos isolados de fetos humanos de forma anedótica. Desde 1985, conheceram-se várias tentativas para realizar cirurgia cardíaca fetal experimental através de histerotomia materna/ toracotomia fetal. A experiência com *by-pass* fetal em animais, mostrou uma evolução em direção à morte fetal rápida por insuficiência placentária, diminuição abrupta do gasto cardíaco e estresse fetal severo. Apesar de ser viável no futuro, a cirurgia fetal para correção de MCC, é considerada na atualidade muito agressiva e requer uma melhoria importante do método, assim como dos critérios de seleção de pacientes para poder converter-se em uma alternativa válida de tratamento.

Tratando de buscar estratégias menos agressivas para penetrar no coração fetal, durante a última década, várias equipes de pesquisa tentaram dilatação por balão na estenose aórtica e pulmonar severas, realização de septostomias auriculares e mapeamentos de arritmias com possibilidade de ablações intrauterinas. Ainda mais, recentemente, descreveu-se pela primeira vez, a colocação de um stent para manter a permeabilidade de uma comunicação intrauricular restritiva ou ausente em um feto com síndrome de coração esquerdo hipoplásico.

REVISÃO DE TEMAS DE INTERESSE

Um ponto crucial para realizar estes tipos de procedimentos intervencionistas é a via de acesso ao feto. A maioria dos casos descritos detalham a abordagem "transtorácica direta" que se obtém avançando uma agulha de punção baixo controle ecográfico através do abdome materno em direção ao saco amniótico fetal. A partir daí, realiza-se a punção da parede torácica do feto e a agulha se dirige ao coração e à cavidade ventricular desejada para alinhar a mesma com o trato de saída correspondente. Através desta agulha penetra uma guia sobre a qual, depois de ficar em uma posição estável, avançará o balão para proceder à dilatação. As limitações a esta forma de acesso estão relacionadas com um alinhamento subótimo freqüente da agulha com o trato de saída que levam à ruptura do balão, além de outras complicações como bradicardia fetal severa e presença de hemopericárdio, hemotórax e corioamnionitis.

As duas maiores séries na literatura em relação à dilatação de estenose aórtica congênita foram publicadas por A. Marshall e colaboradores de Boston (E.U.A.) quem demonstrou que de 26 fetos que tiveram um procedimento tecnicamente de sucesso, 20 melhoraram o fluxo anterógrado à aorta ascendente e durante o acompanhamento, 12 apresentaram insuficiência valvular leve e 5 de moderada a severa. A outra publicação é a de T. Khol e colaboradores de Bonn (Alemanha) os quais incluíram 12 fetos com estenose aórtica severa e *hidrops fetalis* com sobrevida de apenas dois deles, depois da dilatação com balão.

Outra forma de via de acesso intravascular descrita em casos isolados é a transumbilical, que é muito utilizada por especialistas em obstetrícia para transfusões fetais. Também são descritos nestes procedimentos complicações por infecções, exangüinações fetais, partos prematuros e trombose de artéria umbilical. No último ano, foi reportado também a obtenção de acesso à circulação fetal em ovelhas através de uma via intravascular transhepática fetal.

Outro ponto importante é a idade gestacional na qual devem realizar-se os procedimentos. A maioria das pacientes reportadas na literatura cujos procedimentos obtiveram sucesso, submeteram-se aos procedimentos entre as semanas 28 e 36 de gestação. Com os abanicos significativos alcançados em neonatologia, induzir o nascimento de um paciente de 30 semanas de idade gestacional, em diante é considerado de baixo risco, podendo desta maneira, realizar o procedimento intervencionista indicado com o paciente "in situ". Considera-se que a idade ótima para realizar procedimentos intervencionistas com maior possibilidade de "efeito fisiológico" positivo para o feto se encontra entre as semanas 24 e 28 de gestação.

Conclusão: Muito esforço foi realizado para tentar prevenir o desenvolvimento de *hydrops fetalis* devido a ECC, resgatar ventrículos hipoplásicos para chegar a uma circulação pós-natal biventricular e remodelar o leito vascular pulmonar fetal cujo trato de saída está obstruído. A cirurgia cardíaca fetal não obteve sucesso, até a atualidade, avanços alentadores. As intervenções percutâneas alcançaram um progresso limitado sem chegar a resultados positivos significativos. Estes resultados buscados dependerão, em boa parte, de um sucesso "efeito fisiológico" sobre o coração em desenvolvimento. Como medir e quantificar os efeitos das intervenções vão requerer avanços futuros no entendimento do desenvolvimento e curso natural das doenças cardíacas congênitas. Novas técnicas de ultra-som para guiar estas intervenções e ferramentas adequadas para valorizar parâmetros de vitalidade fetais, também ajudarão a melhorar esta modalidade de tratamento.

Anterior
Siguiente
Indice

APRESENTAÇÃO DE CASOS

Valvuloplastia aórtica percutânea (VPAo) na estenose aórtica severa calcificada do adulto

//
Dres. Ricardo Lluberas, Daniel Mallo, Carolina Artucio, Andrés Tuzman, Gonzalo Varela, Julia Aramburu, Daniela Korytnicki.
Instituto de Cardiología Intervencionista (INCI), Casa de Galicia, Montevidéu, Uruguai.

Paciente de 59 anos, masculino, com história de dispnéia progressiva que foi produzida pelo repouso, associada a elementos de baixo gasto periférico. O tratamento com digoxina e diuréticos determinou melhoria sintomática parcial com dispnéia a mínimos esforços.

O ecocardiograma mostrou: estenose valvular aórtica (EAo) calcificada severa (área 0,65 cm2) e insuficiência moderada, com baixo gradiente (máximo 41, médio 25 mmHg). Estenose mitral reumática moderada (área 1,28 cm2) com insuficiência leve. Fração de ejeção de ventrículo esquerdo (FEVI) 20%.

Cateterismo cardíaco sem lesões coronárias e gradiente sistólico valvular aórtico máximo de 45mm.

A equipe de cirurgia considera que trata-se de um paciente de alto risco cirúrgico pela sua situação clínica e a deterioração da função sistólica do ventrículo esquerdo.

Em virtude deste planteio, decide-se realizar VPAo por via retrógrada femoral direita com balão de Cribier- Letac 17-23 (4 insuflações).

A manometria pós-procedimento mostrou: gradiente valvular aórtico máximo 15 mmHg. O ecocardiograma de controle imediato mostrou uma área valvular aórtica de 1 cm^2, gradiente valvular aórtico máximo de 35 mmHg e médio de 20 mmHg. O paciente experimentou rápida melhoria de sua situação clínica, após a VPAo (Classe funcional II NYHA aos 15 dias). Um novo ecocardiograma mostrou: gradiente valvular aórtico máximo 50 mmHg, médio 30 mmHg, área 0,9 cm2, FEVI 28%. O estímulo com dobutamina (até 20 μg/kg/min) mostrou incremento de FEVI a 40%.
Foi submetido a substituição valvular aórtico cirúrgico por prótese mecânica. A evolução pós-operatória foi satisfatória. No mês seguinte, estava em classe funcional II NYHA com FEVI 37%. No ano seguinte, mantém-se sem mudanças.

A deterioração da função ventricular na EAo tem várias determinantes:

1. Substituição fibrosa provocada pelo desequilíbrio energético que produz a hipertrofia concêntrica (eventualmente agravada por doença coronária associada).
2. Desajuste de pós-carga determinado pela severa sobrecarga de barreira.
3. Deslocamento à esquerda na curva de Frank-Starling pela hipertrofia ventricular esquerda, que impede o esticamento das fibras musculares.
4. A seqüência temporal da sístole ventricular pode estar desincronizada pela hipertrofia por sobrecarga sistólica.

Os três últimos mecanismos permitem explicar uma melhoria da função ventricular no momento de levantar o obstáculo da via de saída do ventrículo esquerdo (por cirurgia ou VPAo).
No entanto, o benefício da VPAo é transitório, sendo habitual a reestenose aos poucos meses. O tratamento da EAo é por excelência cirúrgico.

Anterior
Siguiente
Indice

Anterior
Siguiente
Indice

APRESENTAÇÃO DE CASOS

A indicação de uma VPAo se reduz às seguintes condições:

1. Deterioração hemodinâmica ou falha cardíaca congestiva graves que significam um alto risco cirúrgico.
2. Comorbilidade que impeça a indicação cirúrgica
3. Severa deterioração da função ventricular esquerda. Neste caso, também a VPAo atuaria como ponte para a cirurgia.

A indicação de VPAo mais habitual é a primeira, já que pode permitir uma melhoria clínica que diminua o risco cirúrgico posterior.

A deterioração da função ventricular implica um risco cirúrgico incrementado, apesar de não ser em si mesmo um impedimento para a cirurgia. A demonstração de reserva funcional por ecocardiograma com dobutamina melhora, notoriamente, o prognóstico cirúrgico imediato e afastado, e habilita claramente para uma indicação cirúrgica.

Em pacientes com severo compromisso da função ventricular e especialmente quando a reserva funcional com dobutamina não possa demonstrar-se, o risco cirúrgico é muito alto e os cirurgiões, freqüentemente, evitam a cirurgia. A VPAo pode ser praticada como passo intermediário, visando obter uma melhoria do risco cirúrgico.

Neste caso, a indicação de VPAo surgiu de uma negativa dos cirurgiões, dado o alto risco cirúrgico estimado pela falha cardíaca e a má função ventricular. A VPAo permitiu uma melhoria da classe funcional e função ventricular que habilitou a cirurgia em condições de menor risco.

Se você tiver um caso interessante para compartilhar neste espaço, por favor, envie-o por e-mail para: ***mboero@solaci.org***

ATUALIDADES DA INDÚSTRIA

Este é um espaço comercial. Os anúncios são de responsabilidade da empresa patrocinadora.

NOVIDADES BIBLIOGRÁFICAS

Dr. Rafael Feldman. Hospital Italiano de Buenos Aires. Argentina

Angioplastia com balão vs. implante de stent (nitinol) primário na artéria femoral superficial

Angioplastia com balão vs. implante de stent (nitinol) primário na artéria femoral superficial, Martin Schillinger, Schila Saberte e cols. Departamento de angiologia e angiografia, Radiologia Intervencionista do Hospital Geral de Viena, Universidade de Medicina de Viena. NEJM, maio de 2006.

A falha clínica tardia da angioplastia trasluminal da artéria femoral superficial continua sendo de grande preocupação com taxas de reestenose entre 40 e 60% por ano. O tratamento de segmentos de grande comprimento (maiores que 100mm) associa-se, particularmente, a pobres resultados com taxas de reestenose que superam 70% por ano; porém, a utilização de stents com nitinol melhorou a durabilidade com uma taxa de reestenose de 7,7% aos seis meses. Isto levou estes autores à realização de um estudo randomizado a stenting primário utilizando um stent de nitinol de 6mm de diâmetro vs. angioplastia com stenting secundário opcional. Incluíram-se pacientes com doença arterial periférica severa (estádios 3 a 5 de Rutherford) e com estenose maior que 50% ou oclusão e comprimento >30mm da artéria femoral superficial ipsilateral, com ao menos um vaso distal da tíbia e perônio com menos de 50% de estenose. O ponto final foi reestenose binária no segmento tratado aos seis meses, determinada por TC ou Doppler. Também foram avaliadas as mudanças no status clínico (estádio de Rutherford e a máxima capacidade de caminhada sobre cinta, ambos medidos dentro das 24 horas, 3 meses, 6 meses e 12 meses; amputação aos 6 e 12 meses) e avaliação do índice tornozelo/ braço às 24 horas, 3 meses, 6 meses e 12 meses.

Seguiram-se 51 pacientes no grupo stent e 53 no grupo ATP com balão. A partir dos 6 meses, a taxa de reestenose foi 24% no grupo stent e 43% no grupo balão (p: 0,05). A partir dos 12 meses (e com o mesmo método), a taxa de reestenose foi 37% e 63% (p: 0,001). Na análise multivariada ajustada para os fatores de risco, a utilização de stents reduziu a reestenose. Em relação ao resultado clínico e hemodinâmico, também foi significativamente melhor no grupo stent. Foi observada uma taxa de fratura do stent baixa, 2%, podendo ser explicado pelas características do material.

Os resultados em longo prazo do CHOQUE confirmam a durabilidade da revascularização na estabilização em pacientes em choque

Hochman JS, Sleeper LA, Webb JG, Dzavik V, Buller CE, Aylward P, Col J, White HD; SHOCK Investigators. JAMA 2006; 295:2511-2515.

Hochman e colaboradores encontraram que em um ano, os dados do estudo CHOQUE, confirmam a segurança e o benefício da revascularização precoce neste grupo de IAM de alto risco, já que foi observada uma diminuição absoluta de 13% na mortalidade daqueles pacientes com choque, os quais foram revascularizados precocemente, comparados aos que receberam uma estabilização médica inicial. Neste artigo mostra-se a evolução para três e seis anos, onde a diferença absoluta de 13% obtida ao ano mantinha-se através do tempo (13,1% e 13,12%, respectivamente).

NOVIDADES BIBLIOGRÁFICAS

Não se encontraram diferenças entre os tratados com CRM ou PCI. Variáveis como idade avançada, baixa FEVI e níveis de creatinina de 1,9 mg/dL ou superior—identificadas no CHOQUE Trial original como variáveis independentes de risco de morte—persistem como preditores importantes de diminuição da sobrevida a longo prazo. Contudo, a diferença entre aqueles pacientes revascularizados vs. os de estabilização médica inicial, foram mantidos em todas as faixas etárias; comentando os autores, a importância de avaliar, no momento de decidir uma conduta especialmente em pacientes com idade avançada, a idade "fisiológica" mais que a "cronológica".

Sobrevida a seis años según la estrategia

Grupo	Revascularização (%)	Estabilização (%)	p
Sobrevida Global	32,8	19,6	0,03
Sobrevida, pós-alta	62,4	44,4	0,03

Gostaríamos de conhecer a sua opinião sobre os artigos comentados neste número.
Escreva para: ***mboero@solaci.org***

ATUALIDADES DA INDÚSTRIA

Este é um espaço comercial. Os anúncios são de responsabilidade da empresa patrocinadora.

Anterior
Siguiente
Indice

EU FARIA ASSIM

Opinião do Dr. Alberto Suárez Nitola

Caso: "Angioplastia na ponte venosa com lesões crônicas e presença provável de trombo"

//
Dr. Alberto Suárez Nitola
Chefe de Hemodinâmia e Cardiologia Intervencionista
Hospital Militar Central, Clínica del Country
Professor Universidade Javeriana
Bogotá, Colômbia
Ex-presidente da SOLACI

Apresenta-se o caso de um paciente de sexo masculino de 66 anos que ingressa com um quadro de angina instável de alto risco clínico por marcadores positivos (trop +) e mudanças elétricas na cara infero-dorsal. Há 7 anos com antecedentes de cirurgia de revascularização.

Evolui, refractariamente, após o tratamento médico completo.

Realiza-se uma cinecoronariografia que evidencia: a circulação da coronária esquerda compensada e sem obstruções significativas. A coronária direita nativa está ocluída na origem, recebe circulação através de um by-pass venoso, e no seu terço proximal não são observadas alterações (figura 1), enquanto que no seu terço médio/distal, apresenta uma úlcera com obstrução severa, seguido de um segmento ateromatoso e uma imagem de trombo endoluminal (figura 2).

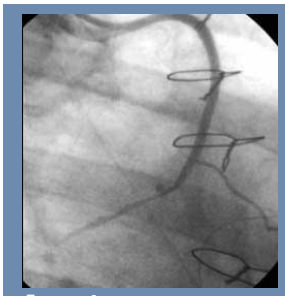

Figura 1

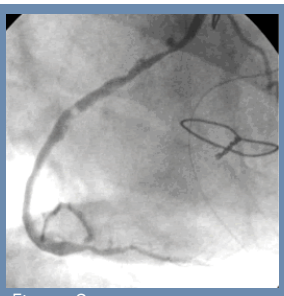

Figura 2

Qual seria sua estratégia? Por quê? Quais comentários você pode fazer a respeito dos materiais você selecionaria? Potenciais complicações, truques e segredos deste procedimento?

Considerações sobre a angiografia: Se trata de uma doença difusa que compromete toda a ponte com veia safena com lesões excêntricas: na Figura N° 2 pode-se ver uma lesão extensa, excêntrica, crítica, de 90% no óstium e terço proximal, lesão que não aparece na Figura N°1. Deveriam ser realizadas outras projeções com inclinações axiais, por tanto há duas possibilidades:

Caso 1: Lesão única, curta, excêntrica, úlcera e com trombo no terço médio da ponte com veia safena.

Caso 2: A lesão descrita anteriormente, mas com outra lesão no terço proximal e óstium, comprida, excêntrica.

Trata-se de uma angioplastia complicada por se tratar de uma ponte com veia safena degenerada com trombo intraluminal, a qual tem um alto risco de embolia distal e/ou oclusão aguda do stent.

Preparação: Em qualquer das duas eventualidades, trataria o paciente, com 24 horas do procedimento com heparina, aspirina e clopidogrel. Apesar de não haver evidência da utilidade dos inibidores de glicoproteína IIb-IIIa em pontes com vena safena degeneradas, e não haver uma contra-indicação absoluta, iniciaria uma infusão de tirofiban 12 horas antes do procedimento.

Anterior
Siguiente
Indice

Anterior
Indice

EU FARIA ASSIM

Técnica: Diante da presença do trombo, utilizaria um sistema de proteção distal, passando a guia de angioplastia muito lenta e com cuidado através do lado superior do trombo (Figura Nº 2).

Implantação primária de stent libertador de medicamento 3.5 x 12mm na lesão distal mínimo a 14 atmosferas de pressão.

Se for comprovada a presença de lesão proximal (Caso 2) e não houver complicação na implantação do stent distal, implantação de outro stent libertador de medicamento 3.5 x 24mm no óstium da ponte.

Materiais: O dispositivo de proteção com o qual o operador tenha maior experiência. O stent disponível.

Possíveis complicações: Trata-se de uma angioplastia complicada por se tratar de uma ponte com veia safena degenerada com trombo intraluminal, que tem um alto risco de embolia distal e/ou oclusão aguda do stent.

O que não faria: Fazer a angioplastia no mesmo procedimento diagnóstico sem tratar farmacologicamente a lesão.

Gostaríamos de conhecer a sua opinião sobre os artigos comentados neste número.

Escreva para: **mboero@solaci.org**

Anterior
Indice