Artículo Original

# Uso de stents recubiertos en el tratamiento de la coartación de la aorta

Francisco Chamié[a,b,*], Daniel Chamié[b,c], Luiz Carlos do Nascimento Simões[b], Renata Mattos Silva[b]

[a] *Hospital Federal dos Servidores do Estado, Rio de Janeiro, RJ, Brasil*
[b] *Instituto Dante Pazzanese de Cardiologia, São Paulo, SP, Brasil*
[c] *Intercat– Cardiologia Intervencionista, Rio de Janeiro, RJ, Brasil*

Informaciones sobre el artículo

*Historial del artículo:*
Recibido el 1 de marzo de 2015
Aceptado el 30 de mayo de 2015

*Palabras clave:*
Cateterismo cardíaco
Prótesis e implantes
Cardiopatías congénitas

Resumen

*Introducción*: La amplia variedad morfológica de las coartaciones de la aorta (CoA) y algunas complicaciones derivadas del implante de stents convencionales hace que sea deseable la utilización de stents recubiertos (SR). Describimos la experiencia con el uso de SR para tratar CoA en niños y adultos.
*Métodos*: Se revisaron, retrospectivamente, los registros de los pacientes en los cuales se utilizaron los SR. Los procedimientos fueron realizados según la técnica consagrada. Se estudiaron casos en que los SR se utilizaron como primer tratamiento y también aquellos realizados en complicaciones derivadas del procedimiento inicial.
*Resultados*: Entre2007 y 2014, fueron utilizados SR en 14 pacientes, siendo 9 (64,3%) del sexo masculino. La media de edades fue19,5±10,5 años y la media de los pesos,61,7 ±25,5 kg. En el 74% de los casos, había presencia de válvula aórtica bicúspide, y dos presentaban persistencia del canal arterial. Coartaciones subatréticas fueron encontradas en cinco pacientes. Once pacientes presentaron hipertensión arterial sistémica y el 73% normalizaron las cifras tensionales luego de la dilatación con stents. El implante fue posible en todos los casos. Se realizaron implantes primarios en diez (71,4%) pacientes portadores de coartaciones nativas y en cuatro como segundo dispositivo, para corregir problemas derivados de procedimientos anteriores. El tiempo medio de seguimiento fue de 51,7±29,8 meses. Tres complicaciones menores estuvieron relacionadas con los procedimientos, y no hubo registro de deceso.
*Conclusiones*: El uso de SR fue seguro y eficaz en nuestra pequeña serie de casos. Más estudios, que enfoquen a la evolución de largo plazo y la posibilidad de redilatación de los SR, son necesarios para corroborar su uso en niños.

©2015Sociedade Brasileira de Hemodinâmica e Cardiologia Intervencionista. Publicado por Elsevier Editora Ltda. Este es un artículo Open Access bajo la licencia de CCBY-NC-ND (http://creativecommons.org/licenses/by-nc-nd/4.0/).

*Keywords:*
Cardiac catheterization
Prostheses and implants
Congenital heart defects

## Use of covered stents in the treatment of aortic coarctation

Abstract

*Background*: The wide morphological variety of coarctation of the aorta (CoA) and some complications resulting from the implantation of conventional stents has made the utilization of covered stents (CS) desirable. We describe our experience with the use of CS to treat CoA in children and adults.
*Methods*: There cords of patients that received CS were retrospectively reviewed. The procedures were performed according to the established technique. Use of CS as primary treatment were assessed, as well as those deployed due to complications resulting from the initial procedure.
*Results*: Between 2007 and 2014, CS were used in 14 patients, 9 (64.3%) of whom were males. The mean age was 19.5 ± 10.5 years, and the mean weight 61.7 ±25.5 kg. Bicuspid aortic valve was present in 74% of cases, and two patients had patentductus arteriosus. Subatretic aortic coarctations were found in five patients. Eleven patients had systemic arterial hypertension, and73% had normalized bloodpressure levels after stent dilation. Implantation was possible in all cases. Primary implants were performed in ten (71.4%) patients with native coarctation and in four patients as a second device to correct problems originating from previous procedures. Theme an time of follow-up was 51.7±29. 8 months. Three minor complications were related to procedures, and there were no deaths.
*Conclusions*: The use of CS was safe and effective in this small case series. Further studies focusing on the long-term evolution and the possibility of CS redilation are needed to support its use in children.

©2015 Sociedade Brasileira de Hemodinâmica e Cardiologia Intervencionista. Published by Elsevier Editora Ltda. This is an open access article under the CCBY-NC-ND license (http://creativecommons.org/licenses/by-nc-nd/4.0/).

*Autor para correspondencia: RuaRealGrandeza, 108, salas 223-224, Botafogo, CEP:22281-034,RiodeJaneiro, RJ, Brasil.
*E-mail:* fchamie@pobox.com (F.Chamié).
La revisión por pares es responsabilidad de Sociedade Brasileira de Hemodinâmica e Cardiologia Intervencionista.

http://dx.doi.org/10.1016/j.rbci.2015.12.014
0104-1843/©2015 Sociedade Brasileira de Hemodinâmica e Cardiologia Intervencionista. Publicado por Elsevier Editora Ltda. Estees un artículo Open Access bajo la licencia de CC BY-NC-ND (http://creativecommons.org/licenses/by-nc-nd/4.0/).

## Introducción

El tratamiento de la coartación de la aorta (CoAo) ha evolucionado a lo largo del tiempo y la dilatación con catéter balón se convirtió en una alternativa menos invasiva que la cirugía.[1]

Recientemente, el implante percutáneo de stents balón expandibles se ha establecido como la elección preferencial para el tratamiento de la CoAo de adolescentes y adultos.[2,3] La amplia variedad morfológica de las CoAo y algunas complicaciones derivadas del implante de stents convencionales tornaron deseable el uso de stents recubiertos (SR).[4,5]

En este trabajo se describe una experiencia con el implante de SR para tratar CoAo en niños y adultos. Se discuten también las indicaciones de uso en lesiones nativas y sus aplicaciones en el abordaje de algunas complicaciones de este procedimiento.

## Métodos

Fueron analizados, retrospectivamente, los registros de todos los pacientes derivados a tratamiento percutáneo de CoAo en los que se utilizaron SR. Todos los procedimientos fueron realizados bajo anestesia general e intubación orotraqueal, tras ayuno mínimo de 8 horas.

Se administró heparina en las dosis de 100 UI/kgen adultos, luego de haber logrado el acceso arterial. Se administró rutinariamente profilaxis antimicrobiana con cefazolina (50mg/kgen niños o 2 g en adultos). Los pacientes fueron sometidos a cateterismo cardíaco izquierdo por medio de punción de la arteria femoral.

La lesión fue cruzada, retrógradamente, con un catéter pre moldeado para coronaria derecha (JR), en el interior del cual se avanzó una guía hidrofílica de punta recta. Cuando se alcanzó la aorta ascendente, se registraron presiones por encima y por debajo de la lesión, y se calculó el gradiente a través de la obstrucción.

Con un catéter *pigtail* centimetrado, se realizaron aortografía panorámica en proyección oblicua anterior izquierda a 30º y aortografía descendente en las proyecciones oblicua anterior izquierda a 60º, oblicua anterior derecha y lateral izquierda. En algunos casos, se agregó una pequeña angulación caudal a fin de mejorar la visualización del sitio de la obstrucción (fig. 1).

Luego de las angiografías, se realizaron mediciones de los diámetros de la aorta transversa entre las arterias carotideas, la región ístmica en el origen de la arteria subclavia izquierda, el sitio de la obstrucción y la aorta descendente debajo de la lesión. El largo considerado fue tomado de la base de la arteria subclavia izquierda hasta la región de aorta descendente, de forma de englobar completamente el área coartada.

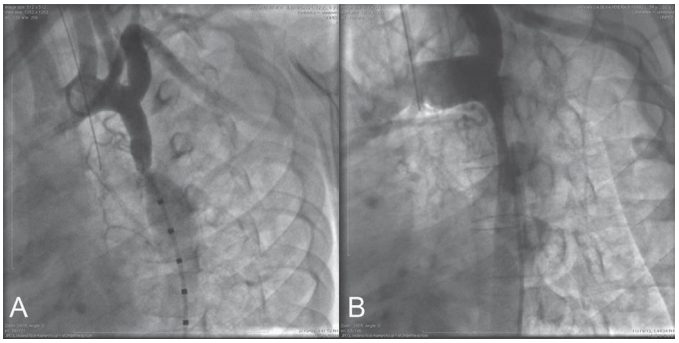


**Figura1.**Aortografíadescendenteenperfil izquierdo. En(**A**), se nota la reducción gradual del calibre de la aorta, desde el origen de la arteria subclavia izquierda, terminando en la región coartada, focal, al final del istmo aórtico (hipoplasia tubular). Se puede percibir la dilatación post estenótica de la aorta descendente. En (**B**), se observa grave coartación segmentar, abarcando todo el istmo aórtico. Se observa el calibre reducido de la aorta descendente, que no presenta la dilatación post estenótica habitual.

Luego de la documentación de la lesión, se posicionó una guía de intercambio, rígida o súper rígida, en arteria subclavia izquierda o en aorta ascendente, por encima del plano valvular. Sobre ella, se introdujo una vaina larga de calibre de por lo menos 3 F mayor que el calibre nominal del catéter-balón, y se avanzó más allá del área obstruida.

Por el interior de la vaina, avanzamos el SR elegido, montado manualmente sobre un balón de diámetro 1 a 2 mm superior al diámetro de la región ístmica o al de la aorta transversa, entre las arterias carotideas, con un largo 1 a 2 cm mayor que el largo del stent. Se eligieron stents cuyo largo era próximo al obtenido por la medida angiográfica de la distancia del borde inferior de la aorta transversa, hasta alcanzar la aorta descendente, de forma de dejar la región afectada en su porción central.

El conjunto balón/stent fue avanzado sobre la guía y ubicado con auxilio de inyecciones por la vía lateral de la vaina larga. A continuación, se insufló el balón, por medio de insufladores manuales, utilizándose presiones inferiores a las de rotura del balón. Se confirió la correcta aposición del SR a las paredes aórticas, y el balón fue totalmente desinflado y retirado por el interior de la vaina, con precaución para no desalojar la guía de intercambio. Sobre la guía, se reintrodujo el catéter *pigtail*, y se hizo el registro de presiones por encima y por debajo del SR. Se realizaron angiografías de control, en las mismas incidencias anteriores.

Nuevas dilataciones, con balones de diámetro mayor que el original, se realizaron, cuando la expansión del stent fue considerada insuficiente o no hubo la adecuada aposición de la extremidad superior del dispositivo a las paredes aórticas. Luego de la retirada de material empleado en el procedimiento, se realizó hemostasia por compresión manual o con la utilización de sistemas hemostáticos o auxiliares, siempre que se disponía de los mismos.

Los pacientes fueron derivados a la unidad de terapia intensiva, donde permanecieron bajo observación hasta el día siguiente, bajo monitoreo electrocardiográfico y de la presión arterial. El alta se dio a los pacientes luego de la realización de ecocardiogramas transtorácicos.

El seguimiento se realizó por medio de ecocardigrafía transtorácica a 1, 3 y 6 meses. Luego de 6 meses, se realizaron angiotomografías de aorta torácica, para observar si el SR estaba correctamente apuesto a la pared aórtica, así como también para descartar la presencia de aneurismas o disecciones. Se solicitó, asimismo, la realización de test ergométrico, para evaluar la curva tensional al ejercicio.

### *Stents utilizados*

Los SRAdvantaV12 (Atrium Medical, Hudson, EEUU) están construidos con una estructura de acero inoxidable cortada a laser, con una cobertura doble de e-politetrafluoretileno expandido (e-PTFE), colocada por fuera y por dentro de la estructura metálica de los stents. Presentan una geometría de células abiertas y vienen montados sobre el balón por el mismo fabricante. Se los provee con largos de 29, 41 y 61 mmm, montados sobre balones con diámetros de 12, 14 y 16 mm. Pueden ser dilatados a un diámetro máximo de 22 mm, y su tasa de acortamiento es de aproximadamente 25%.[6]

Los SR Cheatham Platinum (NuMED, Hopkinton, EEUU) están confeccionados con hilos de una aleación de platino-iridio, moldeados y soldados en forma cilíndrica. Están recubiertos, solamente en su exterior, por una membrana de e-PTFE. Los dispositivos tienen una circunferencia formada por ocho células en forma de diamante, llamados 8 "*zigs*". La célula no expandida mide 11 mm. Otros cilindros de células pueden estar soldados longitudinalmente al inicial, aumentando el largo del stent. El diámetro mínimo recomendado para dilatación es 8 mm y el máximo, 24 mm, con una tasa nominal de acortamiento del 20%. Desde diciembre de 2002, las soldaduras fueron reforzadas con oro.[7]

## Resultados

De septiembre de 2007 a diciembre de 2014 se utilizaron SR en 14 pacientes, siendo 9 del sexo masculino (64,3%), la media de edades fue de 19,5±10,5años (variando de 4 a 40 años), y la media de los pesos, de 61,7±25,5kg (variandode17a95kg).

Diez pacientes (71,4%) tenían válvulas bicúspides asociadas. Solamente dos presentaron regurgitación aórtica, leve (1/4+) en un caso y moderada (2/4+) en otro, que también presentó aneurisma de aorta ascendente (Caso 6). Dos pacientes presentaron persistencia del canal arterial (PCA) (Casos 2 y 9) (fig. 2).

En todos, la CoAo estaba localizada en la región habitual, al final del istmo aórtico. Sólo un caso presentó hipoplasia segmentar tras la emergencia de la arteria subclavia izquierda. La lesión era focal en los demás (tabla 1).

El diámetro medio en la región de la CoAo era de 6,2±4,7mm (variandode1,7a15mm).La lesión fue considerada subatrética (diámetros inferiores a 3 mm) en cinco casos (fig. 3).

Antes de los procedimientos, 11 pacientes (78,5%) presentaban hipertensión arterial sistémica y usaban distintos esquemas terapéuticos prescritos por sus médicos asistentes. Luego del implante de los stents, ocho pacientes tuvieron normalizadas sus cifras tensionales, en reposo y/o esfuerzo, siendo indicada la suspensión de la medicación antihipertensiva.

**Figura2.** Aortografía descendente en perfil izquierdo muestra coartación focal al final del istmo aórtico y, adicionalmente, la presencia de un canal arterial del tipo A, tornando opaco el tronco pulmonar.

El implante fue posible en todos los casos. Se realizaron implantes primarios en diez (71,4%) pacientes portadores de coartación nativas. No fue necesaria la dilatación previa de la lesión en ningún caso. En cuatro casos (Casos 11 y 14) fue implantado un segundo dispositivo para corregir problemas derivados de procedimientos anteriores.

Fueron implantados 18 stents en los 14 pacientes. Los dispositivos utilizados están detallados en la tabla 2.

Una paciente (Caso 4) necesitó hiper expandir, en el mismo procedimiento, el stent con un segundo balón, con diámetro 2 mm mayor que el anterior, para obtener la correcta aposición del dispositivo a la pared aórtica.

Cuatro pacientes presentaron señales clínicas y ecocardiográficas de recoartación. En los tres primeros casos (3, 10 y 14), fueron implantados SRAdvantaV12. Las angiografías realizadas en cateterismos subsiguientes mostraron que, en dos (Casos 3 y 10), los dispositivos estaban bien apuestos a la pared aórtica, pero presentaron proliferación intimal en su interior y fueron redilatados con balón, obteniendo resultados satisfactorios. (fig. 4).

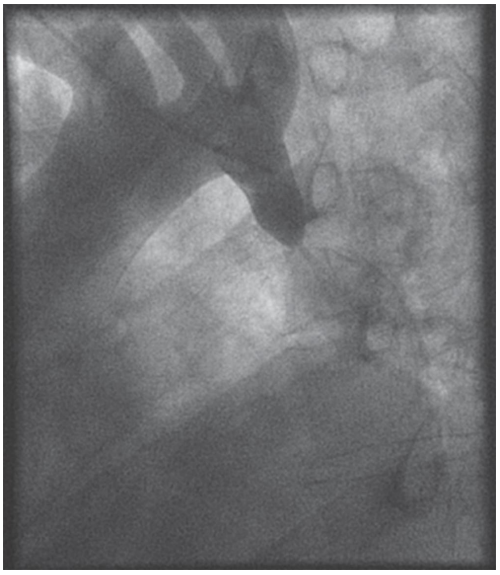

**Figura3.** Aortografía en proyección oblicua anterior izquierda caudal mostrando una coartación muy cerrada, considerada subatrética.

**Tabla1**
Datos demográficos

| n | ID | Edad (años) | Peso(kg) | VAB | Defecto asociado |
|---|---|---|---|---|---|
| 1 | JNV | 16 | 70 | Sí | No |
| 2 | KTG | 25 | 86 | Sí | PCA |
| 3 | AVRS | 6 | 24 | Sí | No |
| 4 | BVCA | 4 | 17 | Sí | No |
| 5 | SGA | 40 | 86 | Sí | No |
| 6 | JSS | 22 | 50 | Sí,conIAo2/4+ | Aneurisma de aorta ascendente |
| 7 | DRR | 15 | 95 | No | No |
| 8 | GSP | 32 | 85 | No | No |
| 9 | IVM | 7 | 24 | No | PCA |
| 10 | EMP | 18 | 60 | Sí,conIAo1/4+ | No |
| 11 | FNFA | 34 | 50 | Sí | No |
| 12 | JVFS | 17 | 75 | Sí | No |
| 13 | ITGS | 17 | 79 | No | No |
| 14 | LCDNP | 18 | 63 | Sim | No |

ID: identificación del paciente; VAB: válvula aórtica bicúspide; PCA: canal arterial; IAo: regurgitación aórtica.

**Tabla2**
Balones y stents utilizados

| n | ID | Balones utilizados | Stents utilizados | Gradpre (mmHg) | Gradpost (mmHg) |
|---|---|---|---|---|---|
| 1 | JNV | BIB18/50 | SRCP8ZIG45 | 26 | -1 |
| 2 | KTG | BIB18/40 | SRCP8-ZIG39 | 58 | -6 |
| 3 | AVRS | ATRIUM12/50yZ-Med®14/40 | SRAdvantaV12 12/41 | 47 | 2 |
| 4 | BVCA | Z-Med®II8/30yZ-Med®II10/40 | SRCP8-ZIG28 | 50 | 9 |
| 5 | SGA | BIB16/50 | SRCP8-ZIG45 | 30 | 1 |
| 6 | JSS | BIB18/45 | SRCP8-ZIG39 | 25 | 0 |
| 7 | DRR | BIB12/40 | SRCP8-ZIG45 | 26 | 1 |
| 8 | GSP | Z-Med®II14/40 | SRCP8-ZIG45 | 37 | 3 |
| 9 | IVM | PowerFlexPlus12/40 | SRCP8-ZIG28 | 64 | 5 |
| 10 | EMP | ATRIUM12/41yZ-Med®II16/40 | SRAdvantaV12 12/41 | 43 | 6 |
| 11 | FNFA | BIB16/40yZ-Med®II18/40 | NRCP8-ZIG39 ySRCP8-ZIG39 | 10 | 5 |
| 12 | JVFS | PowerFlexPlus12/40yZ-Med®II18/40 | NRCP8-ZIG34 ySRCP8-ZIG45 | 15 | 1 |
| 13 | ITGS | PowerFlexPlus10/40,PowerFlexPlus12/40,Z-Med®14/40yZ-Med®II18/40 | NRPALMAZ® ySRCP8-ZIG39 | 22 | 12 |
| 14 | LCDNP | ATRIUM16/60yBIB20/40 | SRAdvantaV12 16/61yNRCP8-ZIG39 | 66 | -2 |

ID: identificación del paciente; Grad: gradiente através de la región de la coartación de la aorta; BIB: *balloon-in-balloon*; SR: stent recubierto; NR: stent no recubierto.

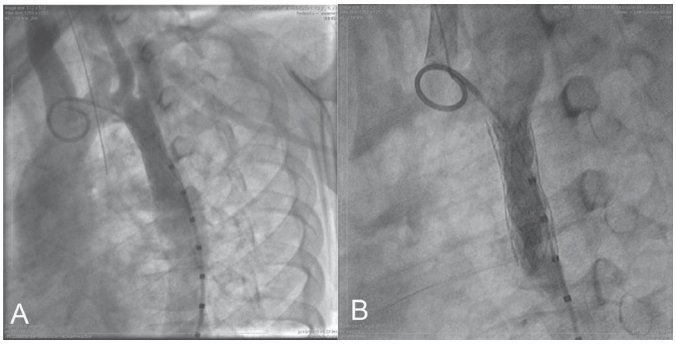


**Figura4.** En (**A**), aortografía descendente inmediatamente después del primer implante (Caso 3) mostrando stent bien apuesto, con buen flujo. En (**B**), aortografía de control 5 años después del implante, mostrando reducción luminal por proliferación intimal por todo el largo del stent.

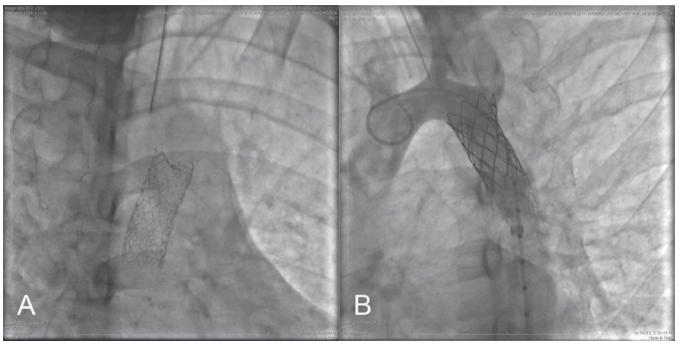


**Figura5.** En(**A**),detalle del stent recubierto Advanta presentando colapso de su borde superior, con obstrucción parcial de la luz. En (B), la recuperación de la luz aórtica luego del implante de un stent no recubierto Cheatham Platinum.

En el tercero (Caso 14), la reestenosis fue causada por el colapso del borde superior de un SR AdvantaV1216/61,aproximadamente1 año después del implante realizado en otro servicio. Se hizo la dilatación con implante de un segundo stent no recubierto CheathamPlatinun 8-ZIG 39, con éxito. (fig. 5).

El otro (Caso 11) presentó recoartación por fractura de un stent no recubierto Cheatham Platinum, descubierta 7 años después del implante. Se trató con la dilatación y el implante de un nuevo SR CheathamPlatinum8-ZIG39en el interior del primero.

Se observó, tardíamente, la presencia de aneurismas en dos pacientes. En uno (Caso 12), hubo la fractura circunferencial en la primera y última líneas de la soldadura de un stent no recubierto CheathamPlatinum8-ZIG34, habiendo la perforación de la pared aórtica por la fractura de un puntal posterosuperior del dispositivo, con la formación de un pequeño aneurisma. En el segundo (Caso 13), el aneurisma se formó durante el implante de stent no recubierto PALMAZ®P308, cuyos bordes eran afilados. El tratamiento fue exitoso en ambos casos, con implante de SR Cheatham Platinum 8-ZIG 45 y SRCheathamPlatinum8-ZIG39, respectivamente (figuras 6 y 7).

El diámetro medio de los balones utilizados fue 15,2 ±3,1mm (variando de 12 a 20 mm). El gradiente sistólico medio a través del área obstruida fue reducido de 34,2±16,0 mmHg (variando de 10 a 64mmHg)a 2,5 ± 4,6mmHg (variando de 6 a 12 mmHg) después del implante del stent. El diámetro medio del segmento coartado aumentó de 6,2± 4,7mm para15,6± 2,8mm.

El tiempo medio de seguimiento fue de 51,7±29,8 meses (variando de 2 a 88 meses). Ocurrieron tres complicaciones relacionados con los procedimientos: una estenosis arterial en el sitio de la introducción de la vaina larga, que necesitó ser reparada quirúrgicamente (Caso 4), un pseudoaneurisma resuelto por compresión local (Caso 6) y un caso de parestesia del MSD por hiperextensión del plexo braquial durante el procedimiento (Caso 14). No hubo decesos en nuestra serie de casos.

## Discusión

Los stents balón-expandibles, recubiertos con una capa de e-PTFE, vienen siendo recientemente empleados para el tratamiento de la CoAo.[8-12]Losmás utilizados son los stents Cheatham Platinum recubiertos y el Advanta V12LD. Son clásicamente indicados en las siguientes situaciones:[13] pacientesmayores de 30 años; en casos de obstrucción crítica (diámetro menor a 3 mm en la región de la CoAo); cuando hay atresia de la luz aórtica; cuando la CoCa se asocia al canal arterial permeable; cuando hay importantes alteraciones degenerativas de la pared aórtica; cuando se necesita realizar la exclusión de aneurismas, o disecciones de aorta; en casos de fractura circunferencial con desalineación entre las porciones proximal y distal de un stent previamente implantado; y en casos de fractura parcial o circunferencial de stent, con protrusión de strutscontra la pared aórtica.

En los SRCheatham Platinum, la membrana de e-PTFE es suturada en la parte externa de los strus. Este dispositivo debe ser montado manualmente sobre el balón de entrega. Se debe tener cuidado para no dañar la película externa, que no puede ser mojada, debiendo ser

**Figura6.** En (**A**),detalle de un stent no recubierto CheathamPlatinum implantado hace 13 anos. Nótese las fracturas circunferenciales de la primare y última líneas de "*zigs*". En (**B**), aortografía descendente en oblicua anterior derecha, mostrando línea de disección con pequeño aneurisma en la región de la primera línea de soldadura fracturada. En (**C**), aortografía de control luego del implante de un stent recubierto CheathamPlatinumconlaexclusión del aneurisma.

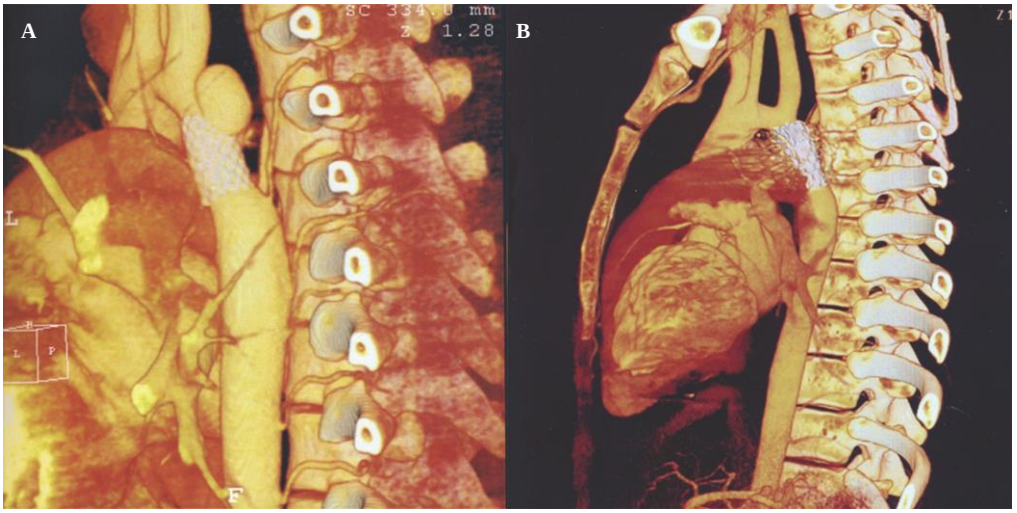


**Figura7.** En(**A**), angiotomografía de control luego del implante de stent no recubierto Palmaz® P308 mostrando la presencia de un aneurisma sacular en subordesuperior. En (**B**), la exclusión del aneurisma 6 meses después del implante de un stent recubierto Cheatham Platinum.

Manipulada con guantes limpios y secos. Para no retirar la cobertura, se debe evitar el roce excesivo con la vaina de introducción, que debe tener un calibre, como mínimo, 3 F mayor que la vaina recomendada para la utilización del balón. Esto puede ser un factor limitante para el uso de los SR Cheatham Platinumen niños o pacientes de pequeño porte, con arterias de poco calibre. Al cruzar la válvula hemostática de la vaina larga, se debe utilizar uno de los cilindros de protección provistos junto de los stents. En caso de que no estén disponibles, pueden ser confeccionados a partir de un segmento cortado de una vaina, de mismo diámetro de la utilizada para el implante. Sería deseable que los SR Cheatham Platinum vinieran pre montados de fábrica, lo que reduciría el tiempo y aumentaría la seguridad del procedimiento, permitiendo su utilización en un mayor número de pacientes de pequeño porte e incluso en niños.

En función de que los cilindros no son permeables, debido a la cobertura de e-PTFE, los SR deben ser completamente apuestos a la pared aórtica en la región cefálica del istmo y no deben ser ubicadas por encima del borde inferior de la aorta transversa. La presencia de espacio libre entre los bordes del stent y la pared aórtica crearía un fondo de saco donde el flujo de alta velocidad de la aorta descendente podría desplazar o incluso colapsar el stent, causando obstrucción, como en el Caso 14.[14,15] La expansión del borde inferior al diámetro de la aorta descendente dilatada no parece ser necesaria.

La redilatación de los SR, si bien es factible, es evitada por algunos autores y, por lo tanto, su utilización debe ser cuidadosamente evaluada en niños.[16-18]

La disección y rotura aórtica son importantes motivos para la utilización en casos de emergencia de los SR, que deben estar disponibles para el rescate de los casos de mayor gravedad.[19]

Existeriesgo pequeño de oclusión de la arteria espinal con el uso de SR, aunque ella se origine por debajo del nivel de la coartación. De la misma manera, no ha sido un problema significativo la utilización de endoprótesis para el tratamiento de los grandes aneurismas de aorta torácica, ocurriendo oclusión de la arteria espinal en solamente el 1 al 4% de los casos.[20]

Es importante que, al usar los SR, se tenga el cuidado de evitar la exclusión no intencional de vasos importantes, como las arterias subclavias y carótidas.

## Conclusiones

El uso de stents recubiertos fue seguro y eficaz en nuestra pequeña serie de casos. Sería deseable una reducción en el diámetro de las vainas largas. Más estudios, enfocados a la evolución a largo plazo y la posibilidad de redilatación de los stents recubiertos son necesarios para corroborar su uso electivo en niños.

## Fuente de financiamiento

No hay.

## Conflictos de interés

Los autores declaran que no hay conflictos de interés.

## Referencias

1. FontesVF,EstevesCA,Braga SL,daSilva MV,E Silva MA,SousaJE,etal.Itisvalid to dilatenativeaorticcoarctationwitha balloncatheter.IntJCardiol. 1990;27(3):311-6;discussion317-8.
2. BulbulZR,BruckheimerE,LoveJC,FaheyJT,HellenbrandWE.Implantationof balloon-expandablestentsforcoarctationoftheaorta:implantationdataand short-termresults. CathetCardiovascDiagn.1996;39(1):36-42.
3. KrasemannT,BanoM,RosenthalE,QureshiSA.Results ofstentimplantationfor nativeandrecurrentcoarctationoftheaorta-follow-upofupto13 years. CatheterCardiovascInterv. 2011;78(3):405-12.
4. BruckheimerE,DaganT, AmirG,BirkE.CoveredCheatham-Platinumstentsfor serialdilationofseverenativeaorticcoarctation.CatheterCardiovascInterv. 2009;74(1):117-23.
5. Butera G,DuaJ,Chessa M,CarminatiM.CoveredCheatham-Platinumstentsfor serialdilatationofsevere native aorticcoarctation.CatheterCardiovascInterv. 2010;75(3):472; authorreply473.
6. BruckheimerE,BirkE,SantiagoR,Dagan T,EstevesC, PedraCA.Coarctationof theaortatreatedwiththeAdvantaV12 largediameterstent:acuteresults. CatheterCardiovascInterv. 2010;75(3):402-6.
7. EwertP,SchubertS,PetersB,Abdul-KhaliqH,NagdymanN,LangePE.TheCP stent-short,long,covered-forthetreatmentofaorticcoarctation,stenosisof pulmonaryarteriesandcavalveins,andFontananastomosisinchildrenand adults:anevaluationof60stents in53patients. Heart.2005;91(7):948-53.
8. deGiovanniJV.Coveredstentsinthetreatmentofaorticcoarctation.J Interv Cardiol.2001;14(2):187-90.
9. ForbesT,MatisoffD,Dysart J,AggarwalS.Treatmentofcoexistentcoarctationandaneurysmoftheaortawith coveredstentin apediatricpatient.PediatrCardiol.2003;24(3):289-91.
10. GunnJ,ClevelandT, GainesP.Coveredstenttotreatco-existentcoarctationand aneurysmoftheaortainayoungman. Heart.1999;82(3):351.
11. KhanMS,MooreJW.Treatmentofabdominalaorticpseudoaneurysmwithcovered stentsinapediatricpatient.CatheterCardiovascInterv.2000;50(4):445-8.
12. SadiqM,MalickNH,QureshiSA.Simultaneoustreatmentofnativecoarctationof theaortacombinedwithpatentductusarteriosususingacoveredstent.Catheter CardiovascInterv. 2003;59(3):387-90.
13. NevesJ,FragaV,Silva R,PilllaCB,EstevesCA,BragaSLN,etal.Usodestentsno tratamentodacoarctaçãodeaorta. RevBrasCardiolInvas.2005;13(3):153-66.
14. HayesN,PodnarT,QureshiS.CollapseoftheAdvantaV12 LargeDiameter coveredstentfollowingimplantationforaorticcoarctation. CatheterCardiovascInterv. 2014;83(1):109-14.
15. WanAW, LeeKJ,BensonLN.Infolding ofcoveredstents usedforaortic coarctation:reportoftwocases.CatheterCardiovascInterv. 2014;83(1):104-8.
16. Butera G,GaioG,CarminatiM.Redilationofe-PTFEcoveredCPstents.Catheter CardiovascInterv. 2008;72(2):273-7.
17. EwertP,Abdul-Khaliq H,Peters B,NagdymanN,SchubertS,LangePE. Transcathetertherapyoflongextremesubatreticaorticcoarctationswith coveredstents. CatheterCardiovascInterv. 2004;63(2):236-9.
18. QureshiSA.Useofcoveredstentstotreatcoarctationoftheaorta.KoreanCircJ. 2009;39(7):261-3.
19. TanousD,CollinsN,DehghaniP,BensonLN,HorlickEM.Coveredstents inthe managementofcoarctationofthe aortainthe adult:initialresultsand1-year angiographicandhemodynamicfollow-up.Int JCardiol.2010;140(3):287-95.
20. MitchellRS,MillerDC, DakeMD.Stent-graftrepairofthoracicaorticaneurysms. SeminVascSurg.1997;10(4):257-71.