


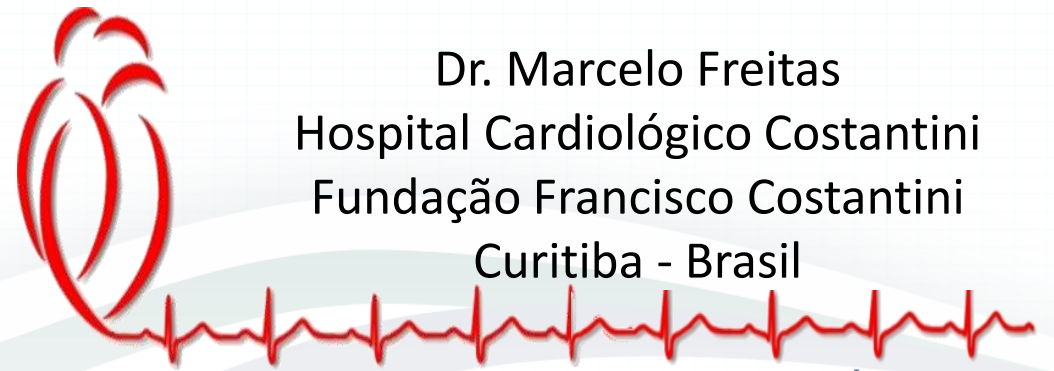

**SOLACI
SBHCI
2016**

In partnership with tct & 

Optical Coherent Tomography: OCT:

• **Thrombosis**



Dr. Marcelo Freitas
Hospital Cardiológico Costantini
Fundação Francisco Costantini
Curitiba - Brasil



Historia atual: Paciente 21 anos, sexo masculino, relata que a 01:00 da manhã do 13/04/16, 1 hora após jogar futebol, iniciou com dor torácica tipo aperto em região infra clavicular, bilateral, desde o início já de forte intensidade durante o banho, sem outros sintomas associados. A duração do episódio foi de 40 minutos que motivou o atendimento na emergência do HGC. Chegada no nosso hospital 9 horas após início da dor, assintomático e sem relato de dor recorrente neste período.

Historia progressa: nega patologias ou uso de medicação ou drogas ilícitas.

Fatores de risco: Pai com IAM aos 39 anos e 5 ATC, outros fatores desconhece

Exame Físico: Normal em BEG, BRNF FC 72 sem



SOLACI
SBHCI
2016

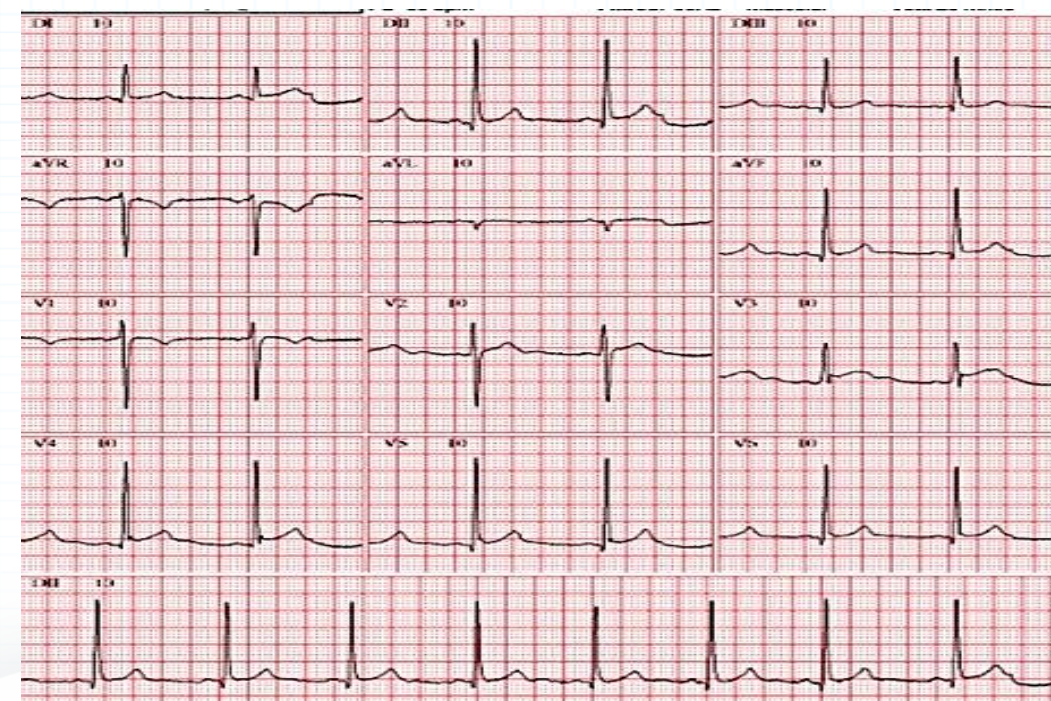
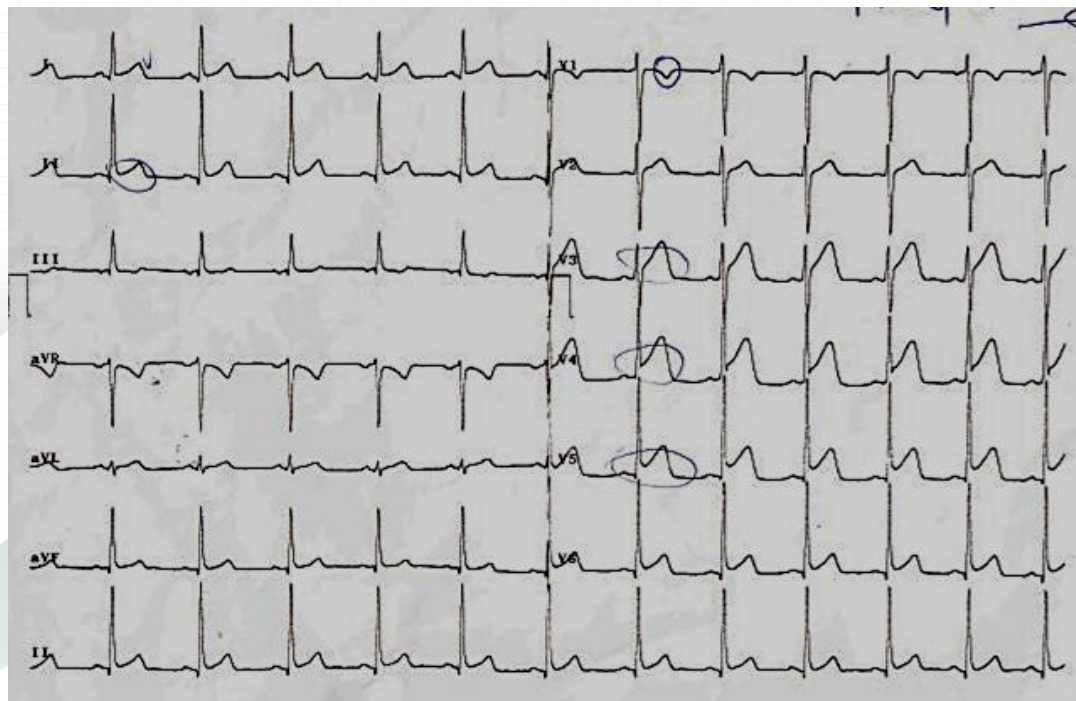
In partnership with tct & cfr

Eletrocardiograma

Admissão HGC

9 Horas

Admissão HCC



14/04/2016



SOLACI
SBHCI
2016

In partnership with tct & c



Fundação Francisco Costantini

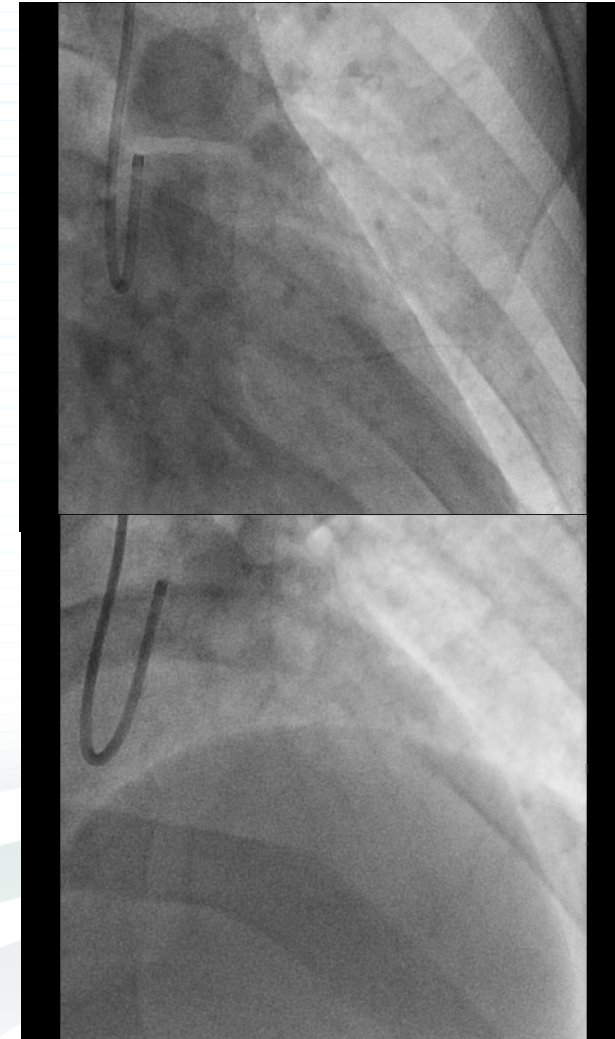
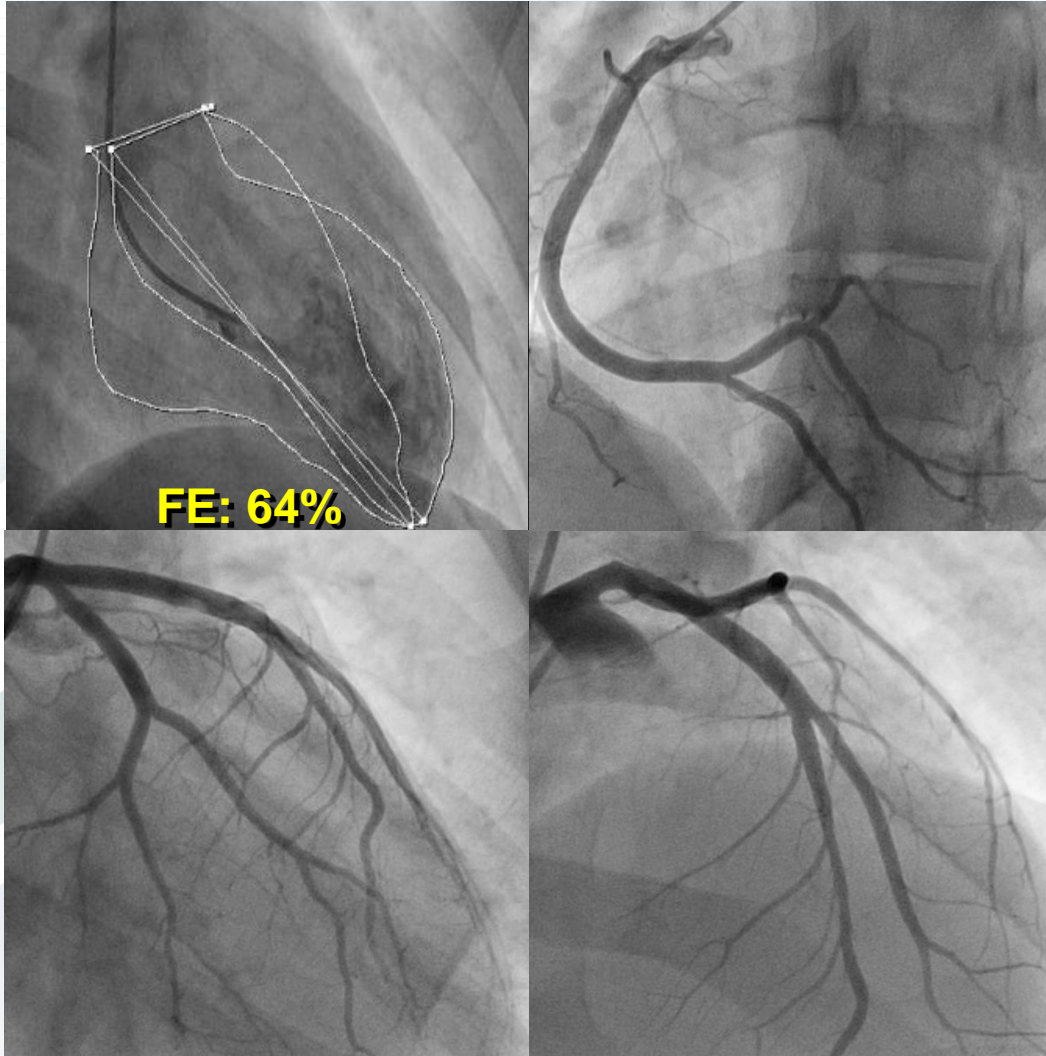
Lab 14/04/16:	Lab 15/04/16:	Lab 16/04/16:
Hb 16,5	Hb 15,4	Hb 14,3
VG 47,6	VG 45	
Leuco 11 200	Leuco 8 100	
bast 2%	Bast 1%	
Plaq 224 000	Plaq 222 000	
Cr 1,1	Cr 1	Cr 1,0
CPK 3100		
CK MB 57,66	CK MB 42,4	CKMB 6,78
Tropo 0,59	Tropo 1,2	Tropo 0,76
	VHS 2	
	PCR 7	
	Gli 85	

Ecocardiografia da admissão 14/04/2016

RAIZ AÓRTICA(dimensão): 30mm
ÁTRIO ESQUEDO(dimensão): 36mm
VENTRÍCULO DIREITO(dimensão diast): 18mm
SEPTO VENTRICULAR(espessura diast): 9mm
PAREDE POST VE(dimensão diastólica): 9mm
VENTRÍCULO ESQUERDO(dimensão diast): 50mm
DIMENSÃO SISTÓLICA DO VENTR. ESQ.: 32mm
ENCURTAMENTO PERCENTUAL DO VE: 36%
FRAÇÃO DE EJEÇÃO DO VE: 65%
MASSA DO VE(ASE-M)/SC: 75,9 g/m2

CONCLUSÕES: PROLAPSO DA VALVA MITRAL COM REFLUXO MÍNIMO. CÂMARAS CARDÍACAS E FUNÇÃO VENTRICULAR NORMAIS.

L.S.M.



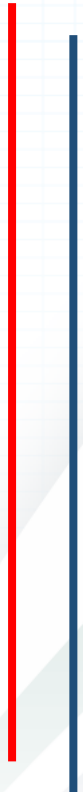40528

14/04/2016

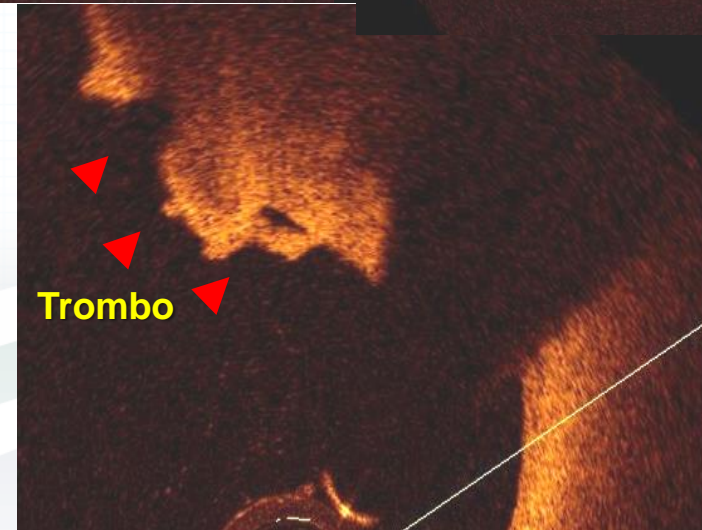
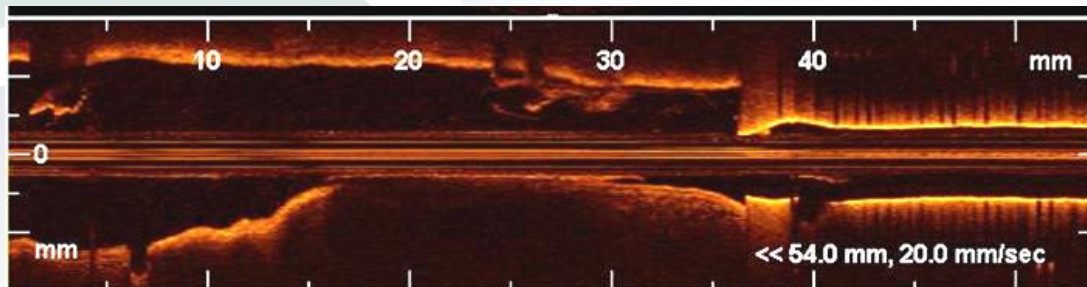
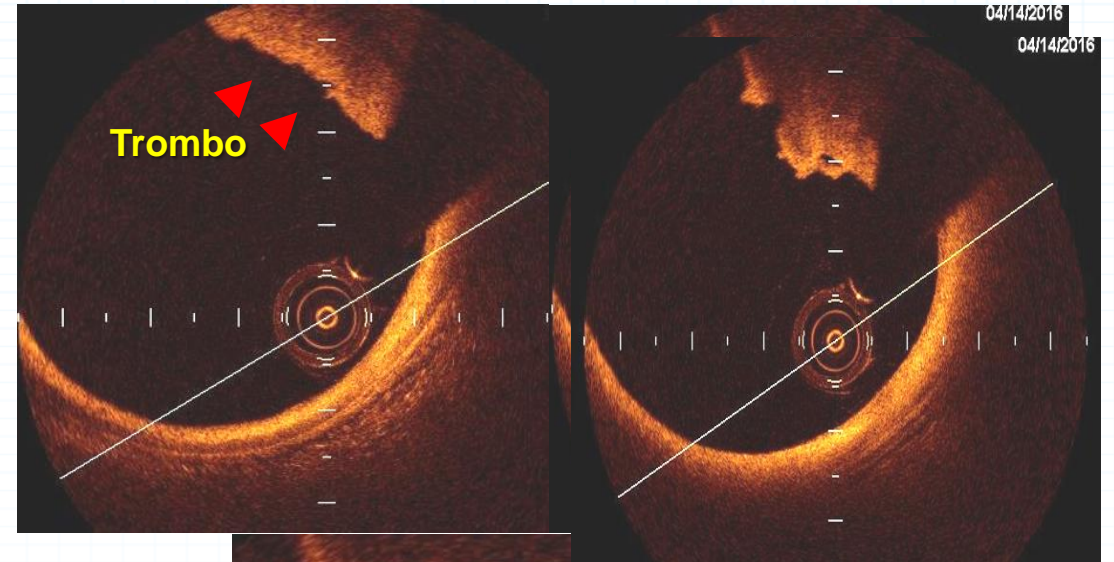
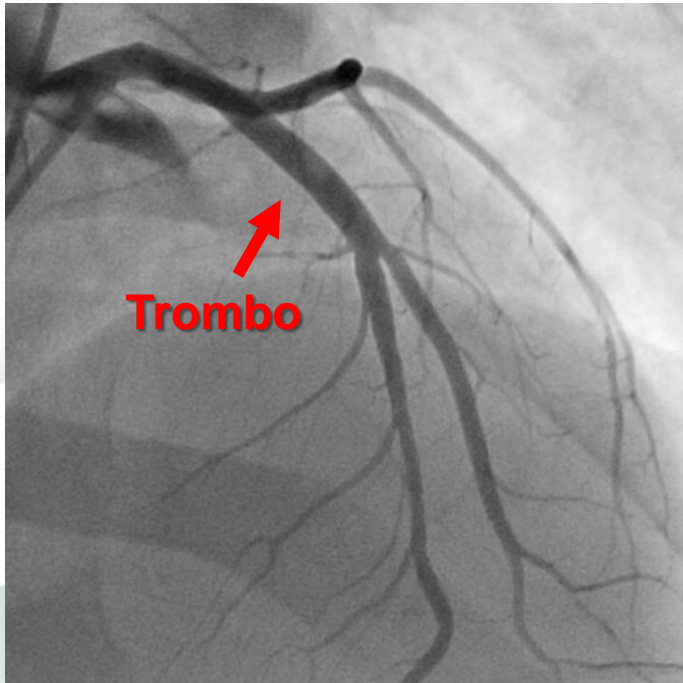


SOLACI
SBHCI
2016

In partnership with tct & c



L.S.M.



40528

14/04/2016



SOLACI
SBHCI
2016

In partnership with tct & c2



Fundação Francisco Costantini



HOSPITAL
CARDIOLÓGICO
COSTANTINI



SOLACI
SBHCI
2016

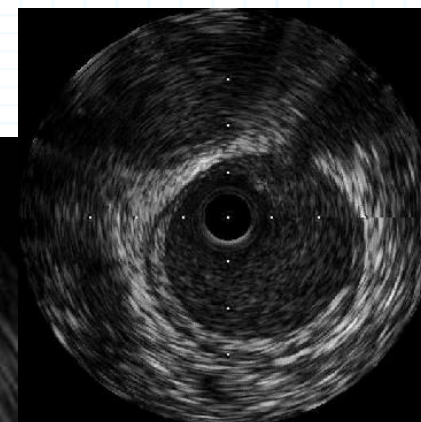
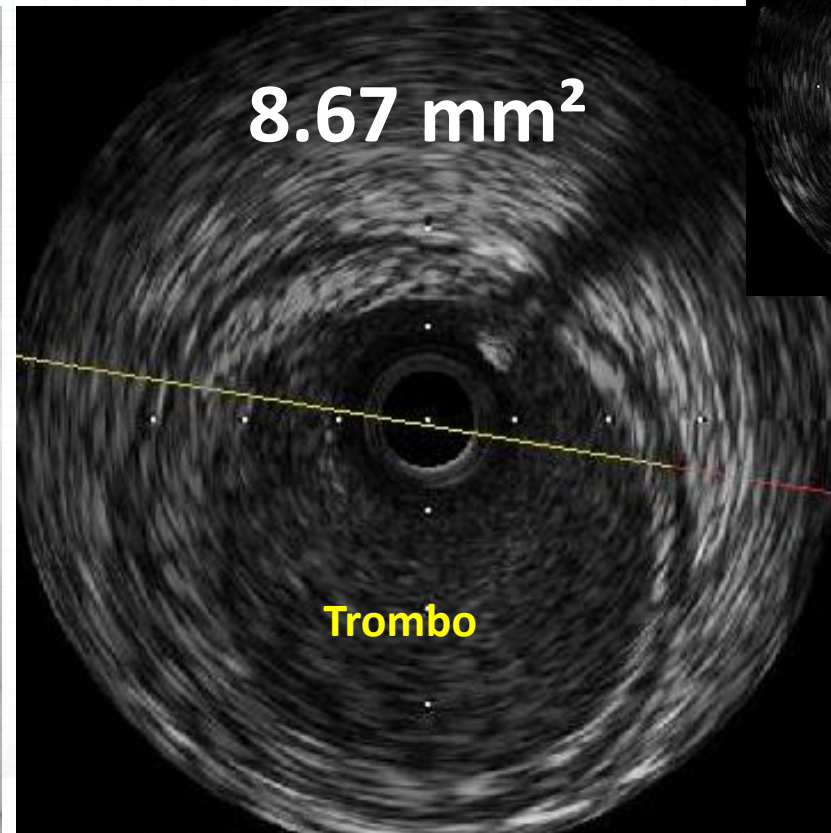
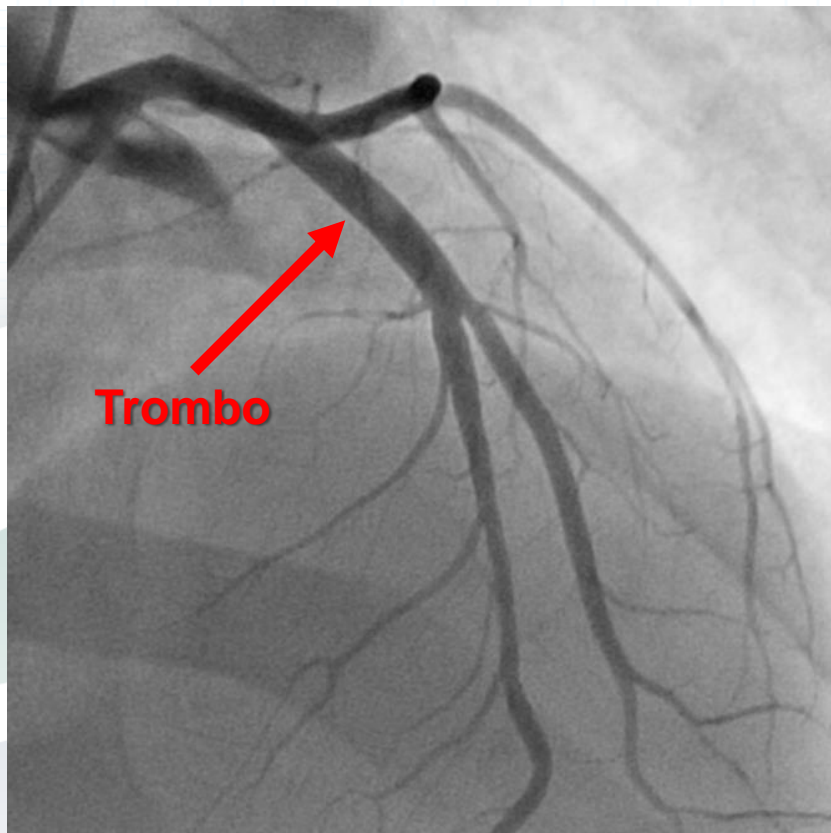
In partnership with tct & co

L.S.M.

Cateterismo cardíaco



Fundação Francisco Costantini



40528

14/04/2016



HOSPITAL
CARDIOLÓGICO
COSTANTINI

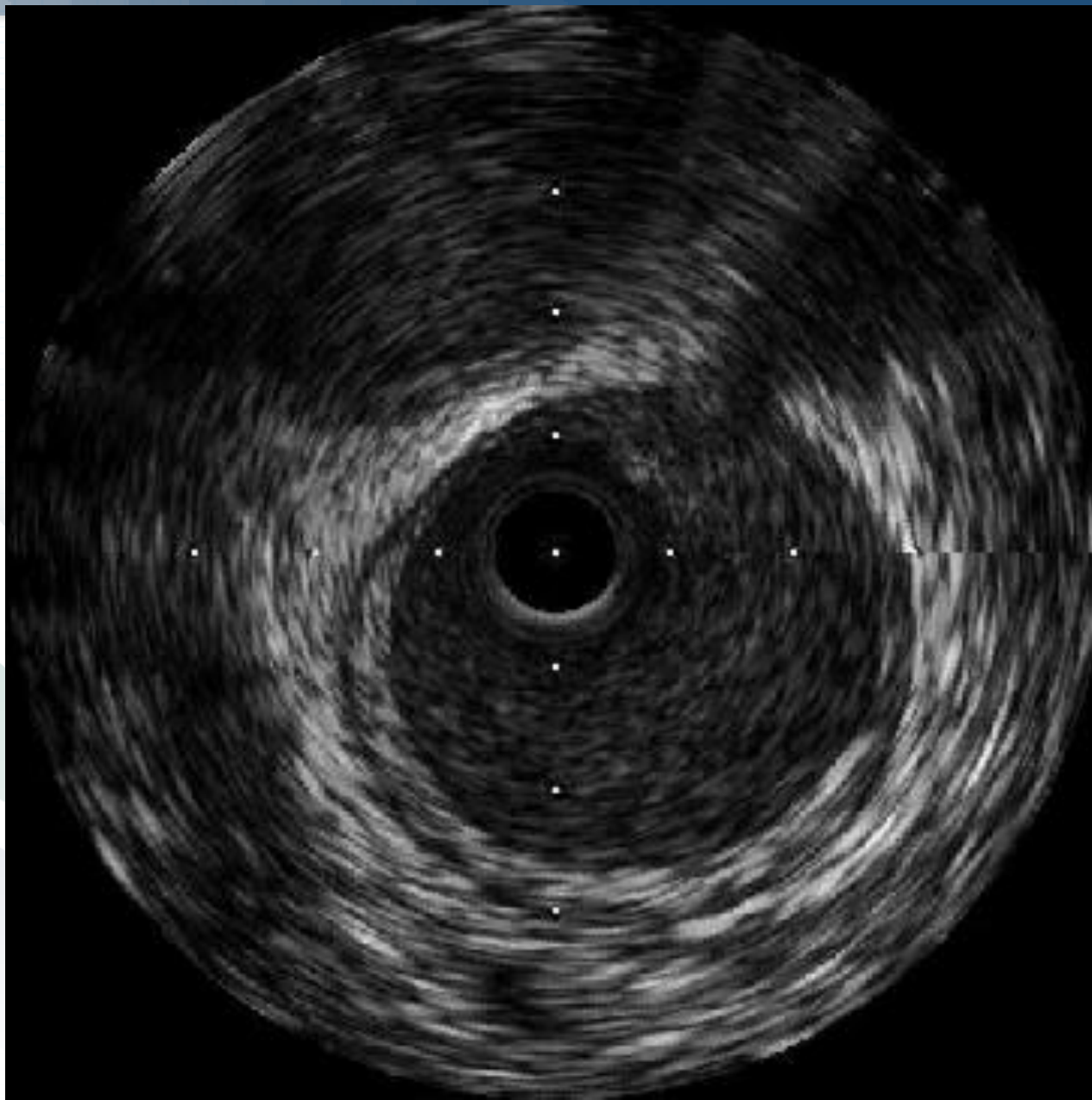


SOLACI
SBHCI
2016

In partnership with tct & CQ

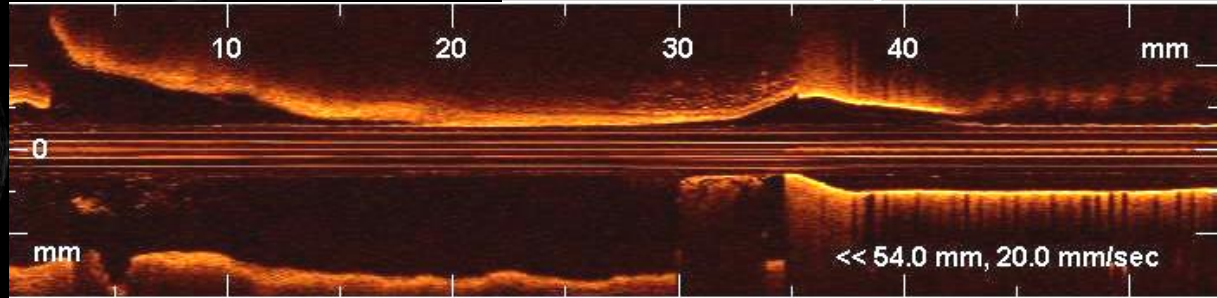
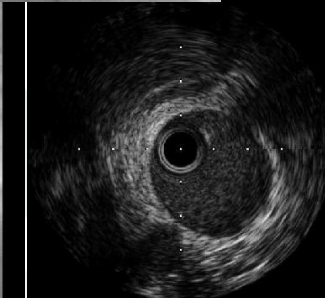
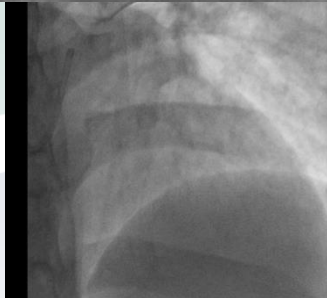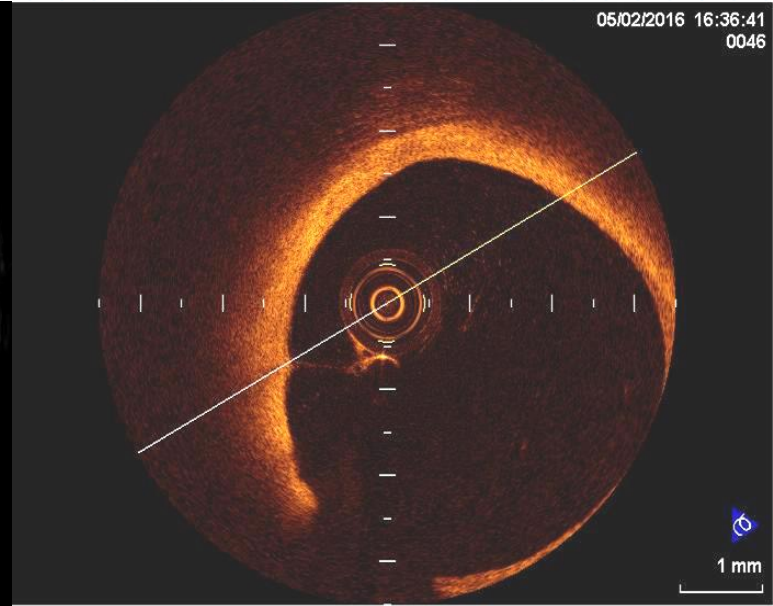
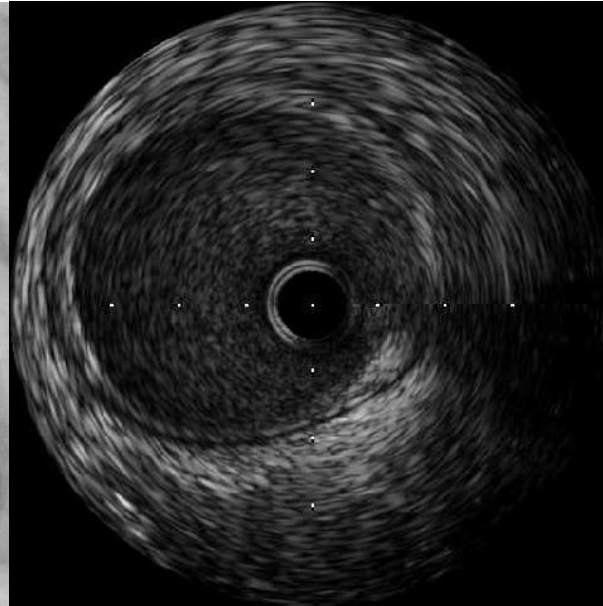

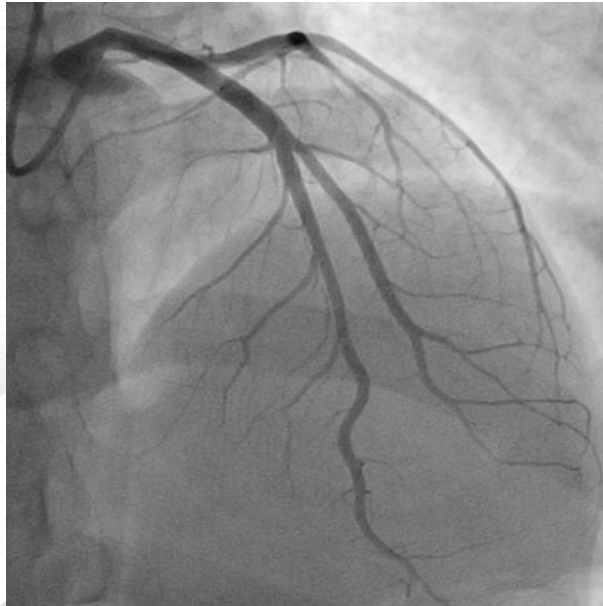
Fundação Francisco Costantini



HOSPITAL
CARDIOLÓGICO
COSTANTINI

L.S.M.



40645

02/05/2016



SOLACI
SBHCI
2016

In partnership with tct & c



Fundação Francisco Costantini

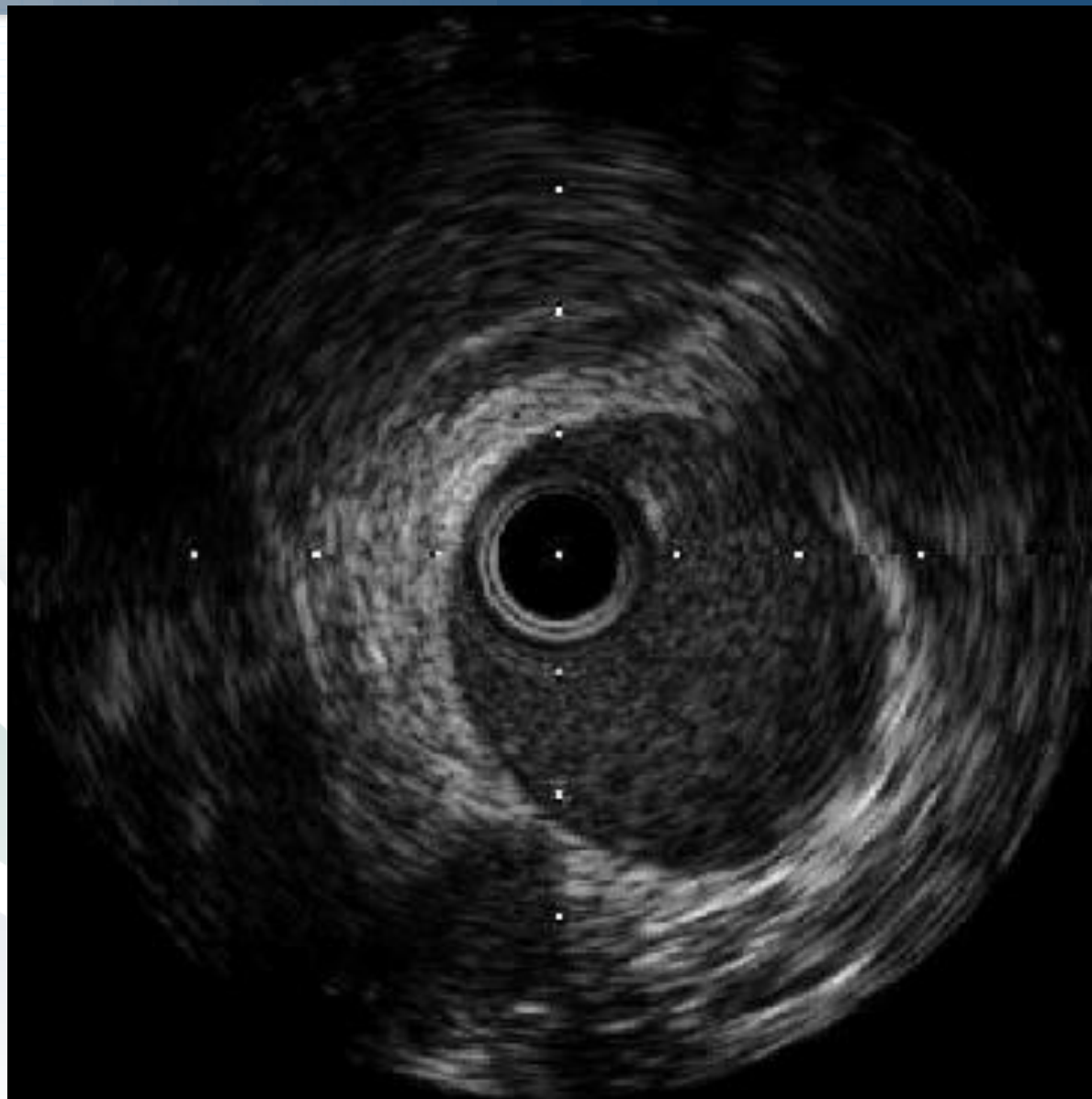


HOSPITAL
CARDIOLÓGICO
COSTANTINI



SOLACI
SBHCI
2016

In partnership with tct & CQ





**SOLACI
SBHCI
2016**

In partnership with tct & 

Obrigado

• Thrombosis

Dr. Marcelo Freitas
Hospital Cardiológico Costantini
Fundação Francisco Costantini
Curitiba - Brasil

