SOLACI SBHCI 2013
IN PARTNERSHIP WITH TCT
SAO PAULO • BRAZIL • JULY 24-26, 2013

IV Curso "José Gabay" para Intervencionistas en Entrenamiento de ProEducar - SOLACI

"Paso a paso: Angioplastia Carotidea"

Dr. Aníbal Damonte
Departamento de Hemodinamia y Cardiología Intervencionista
Instituto Cardiovascular de Rosario
Rosario, Argentina

ICR online
INSTITUTO CARDIOVASCULAR DE ROSARIO
Boulevard Oroño 450, 2000 Rosario Argentina, Teléfono (0341) 4203040 - Fax (0341) 4203037

Conflicto de interés:

No presento conflictos de interes.

Paso a paso: Angioplastia Carotidea Introducción

- La prevención del stroke es una prioridad mayor en términos de salud pública.
- La endarterectomía carotídea (EC) ha sido el tratamiento standard para las lesiones carotídeas críticas en pacientes sintomáticos y asintomáticos.
- La angioplastía carotídea (ATP) con stent constituye una alternativa terapéutica endovascular efectiva, que evita el discomfort y la morbilidad asociada a la cirugía.
- Sin embargo, la ATP puede ser una alternativa a la EC sólo si las complicaciones periprocedimiento son iguales o menores a las relacionadas a la EC.

“Paso a paso: Angioplastia Carotidea”

Protocolo Clínico:

- Premedicación
- Evaluación clínica
- Evaluación de imágenes preprocedimiento
- Evaluación previa de dificultades técnicas y riesgos del procedimiento
- Medidas generales

Protocolo Técnico:

- Acceso vascular
- Angiografía basal
- Cateterismo selectivo de carótida primitiva
- Elección y manejo de dispositivos de protección embólica
- Predilatación, liberación del stent, postdilatación
- Angiografía final
- Manejo del acceso vascular

“Paso a paso: Angioplastia Carotidea”

Protocolo Clínico:

- Premedicación
- Evaluación clínica
- Evaluación de imágenes preprocedimiento
- Evaluación previa de dificultades técnicas y riesgos del procedimiento
- Medidas generales

Protocolo Técnico:

- Acceso vascular
- Angiografía basal
- Cateterismo selectivo de carótida primitiva
- Elección y manejo de dispositivos de protección embólica
- Predilatación, liberación del stent, postdilatación
- Angiografía final
- Manejo del acceso vascular

2011 ASA/ACCF/AHA/AANN/AANS/ACR/ASNR/CNS/SAIP/SCAI/SIR/SNIS/SVM/SVS Guideline on the Management of Patients With Extracranial Carotid and Vertebral Artery Disease: Executive Summary

11. Recommendations for Management of Patients Undergoing Carotid Artery Stenting

CLASS I

1. Before and for a minimum of 30 days after CAS, dual-antiplatelet therapy with aspirin (81 to 325 mg daily) plus clopidogrel (75 mg daily) is recommended. For patients intolerant of clopidogrel, ticlopidine (250 mg twice daily) may be substituted. *(Level of Evidence: C)*
2. Administration of antihypertensive medication is recommended to control blood pressure before and after CAS. *(Level of Evidence: C)*
3. The findings on clinical neurological examination should be documented within 24 hours before and after CAS. *(Level of Evidence: C)*

Journal of the American College of Cardiology
Vol. 61, No. 13, 2013
ISSN 0735-1097/$36.00
http://dx.doi.org/10.1016/j.jacc.2013.01.015
© 2013 by the American College of Cardiology Foundation
Published by Elsevier Inc.

CLINICAL RESEARCH — Interventional Cardiology

Strategies of Clopidogrel Load and Atorvastatin Reload to Prevent Ischemic Cerebral Events in Patients Undergoing Protected Carotid Stenting

Results of the Randomized ARMYDA-9 CAROTID (Clopidogrel and Atorvastatin Treatment During Carotid Artery Stenting) Study

N=156 clopidogrel-naive patients on chronic statin therapy undergoing carotid stenting

↓

Randomized to receive (2 x 2 factorial):

CLOPIDOGREL: 600 mg vs 300 mg load
STATIN: Atorvastatin reload (80 mg 12 hrs before intervention with further 40 mg dose 2 hrs before) vs no statin reload

↓

Carotid stenting

↓

Primary end-point: 30-day incidence of TIA/stroke or new ischemic lesions at cerebral DW-MRI performed between 24 and 48 hours after the procedure

Table 2 Main Outcome Measures According to Clopidogrel Dose Comparison

Outcome	600-mg Clopidogrel Load (n = 78)	300-mg Clopidogrel Load (n = 78)	p Value
Primary endpoint: 30-day incidence of TIA/stroke or new cerebral lesions	14 (18.0)	28 (35.9)	0.019
Patients with post-angioplasty new cerebral lesions	14 (18.0)	26 (33.3)	0.044
Patients with contralateral new cerebral lesions	5 (6.4)	9 (11.5)	0.78
Median no. of new cerebral lesions in the arm	2.5 (1–3)	6 (1–3)	0.015
Patients with new cerebral lesions >5 mm	5 (6.4)	13 (16.7)	0.08
30-day incidence of TIA/stroke	—	7 (9.0)	0.02
30-day incidence of death, any stroke, or MI	—	5 (6.4)	0.07
Patients with vascular/bleeding complications	5 (6.4)	8 (10.3)	0.56

Table 3 Main Outcome Measures According to Statin Comparison

Outcome	Atorvastatin Reload (n = 76)	No Atorvastatin Reload (n = 80)	p Value
Primary endpoint: 30-day incidence of TIA/stroke or new cerebral lesions	14 (18.4)	28 (35.0)	0.031
Patients with post-angioplasty new cerebral lesions	13 (17.1)	27 (33.8)	0.028
Patients with contralateral new cerebral lesions	4 (5.3)	10 (12.5)	0.19
Median no. of new cerebral lesions in the arm	1 (1–3)	2 (1–3)	0.79
Patients with new cerebral lesions >5 mm	5 (6.6)	13 (16.3)	0.10
30-day incidence of TIA/stroke	1 (1.3)	6 (7.5)	0.14
30-day incidence of death, any stroke or MI	—	5 (6.3)	0.08
Patients with vascular/bleeding complications	6 (7.9)	7 (8.8)	0.92

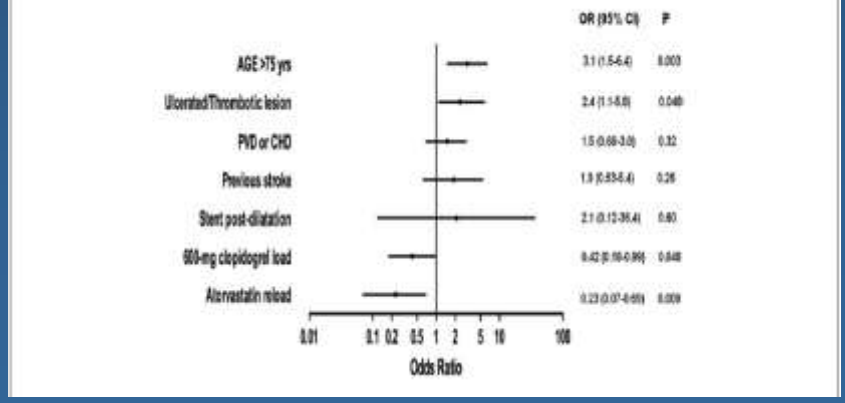

Patti G, et al; JACC 2013

“Paso a paso: Angioplastia Carotidea”

Protocolo Clínico:

- Evaluación clínica

- Factores de riesgo ateroscleróticos y comorbilidades del paciente: edad, sexo, HTA, DM, TBQ, cardiopatía isquémica, ICC, insuficiencia renal, EPOC.

- Evaluación neurológica independiente (NIHSS) para diferenciar pacientes sintomáticos vs asintomáticos.

- En pacientes con antecedentes de stroke, determinar stroke menor vs stroke mayor y repercusión funcional.

“Paso a paso: Angioplastia Carotidea”

Protocolo Clínico:

- Evaluación de imágenes pre procedimiento

- Duplex scan carotídeo
- Angiografía, MSCT angio, MRA, de arco aórtico, carótidas y cerebrales.
- TC, MRI cerebral, para detectar infartos cerebrales silentes.

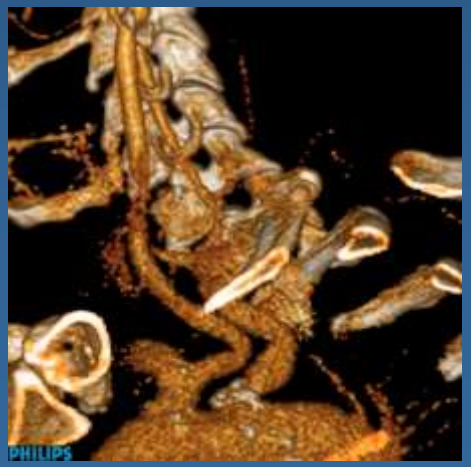

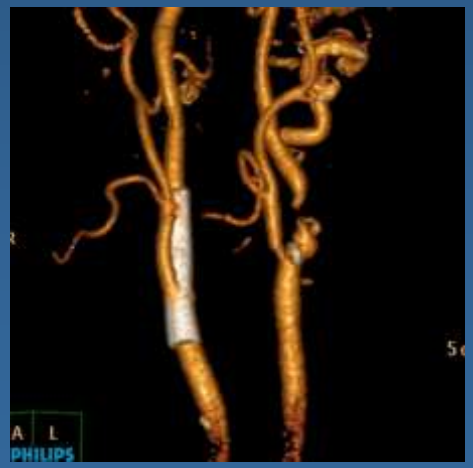

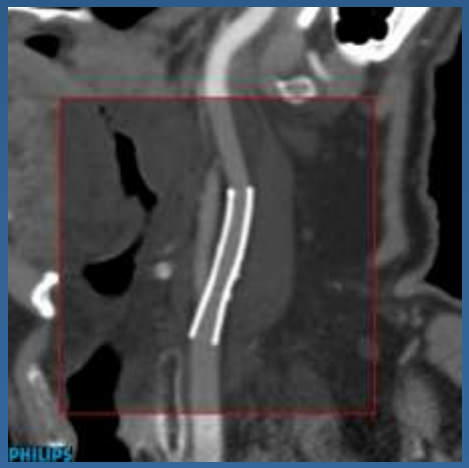

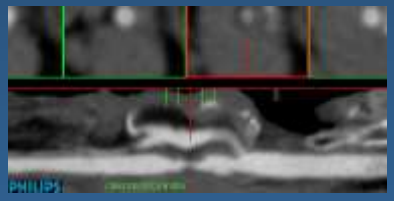

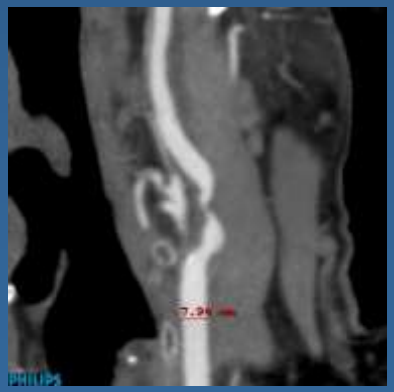

“Paso a paso: Angioplastia Carotidea”

Protocolo Clínico:

- Premedicación
- Evaluación clínica
- Evaluación de imágenes preprocedimiento
- Evaluación previa de dificultades técnicas y riesgos del procedimiento
- Medidas generales

Protocolo Técnico:

- Acceso vascular
- Angiografía basal
- Cateterismo selectivo de carótida primitiva
- Elección y manejo de dispositivos de protección embólica
- Predilatación, liberación del stent, postdilatación
- Angiografía final
- Manejo del acceso vascular

Evaluación previa de dificultades técnicas:

5 segmentos arteriales

Cada uno de estos segmentos se relaciona directamente a un paso diferente del procedimiento de ATP carotídea

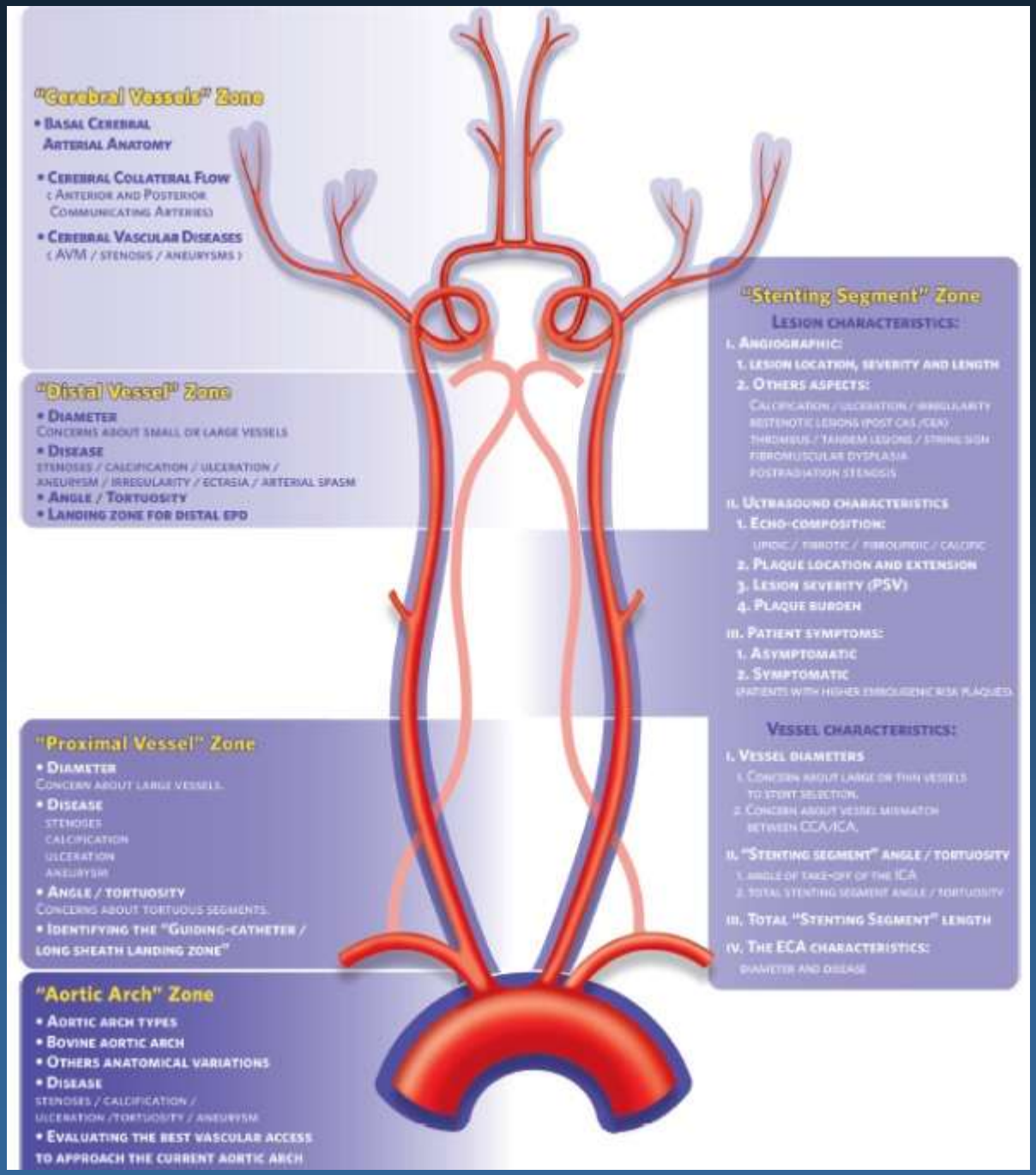

Cremonesi A, et al; PCR-EAPCI Text book

Evaluación previa de dificultades técnicas: Configuración del arco aórtico

Permite anticipar dificultades en el cateterismo de carótida común y en la estabilidad del catéter guia o vaina:

Tipo de arco: I, II, III
Variaciones anatómicas
Ateromatosis y calcificación
Ulceraciones y aneurismas

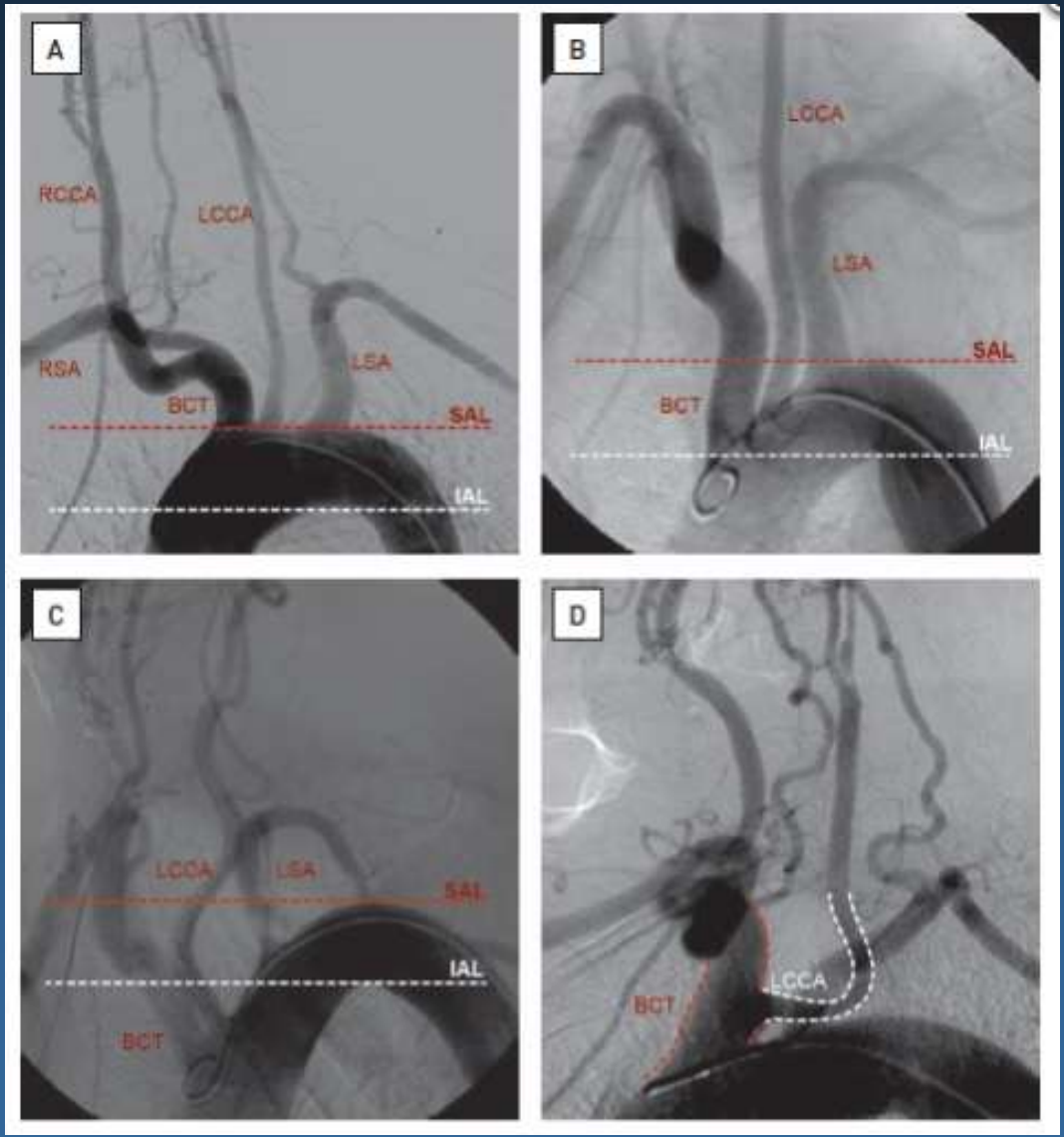

Evaluación previa de dificultades técnicas:

Segmentos proximal y distal

Permite anticipar dificultades durante el posicionamiento y recuperación de dispositivos de protección embólica.

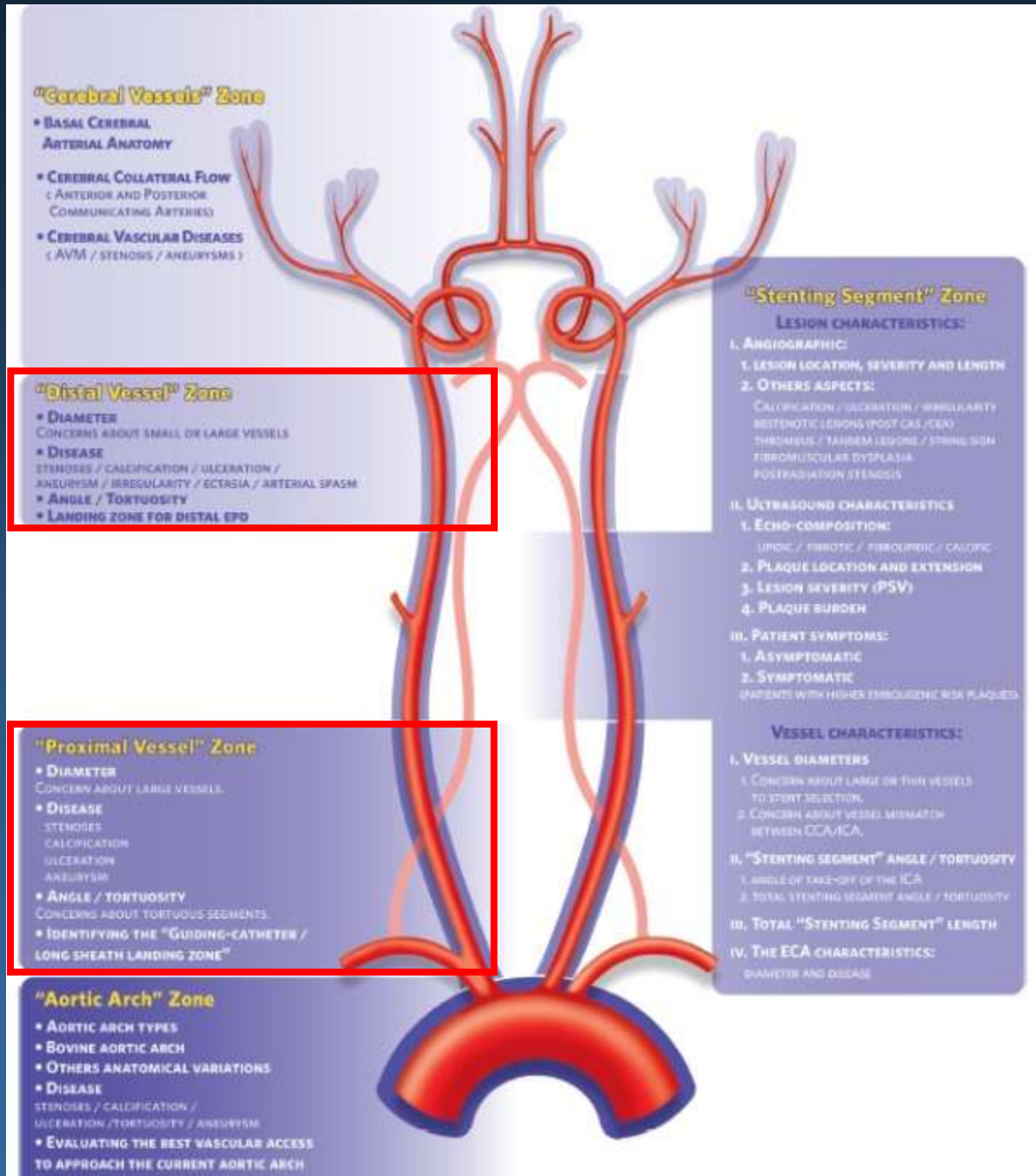

Evaluación previa de dificultades técnicas:

Segmento de stenting

Permite anticipar dificultades durante la predilatacion, posicionamiento y colocación del stent y post dilatación.

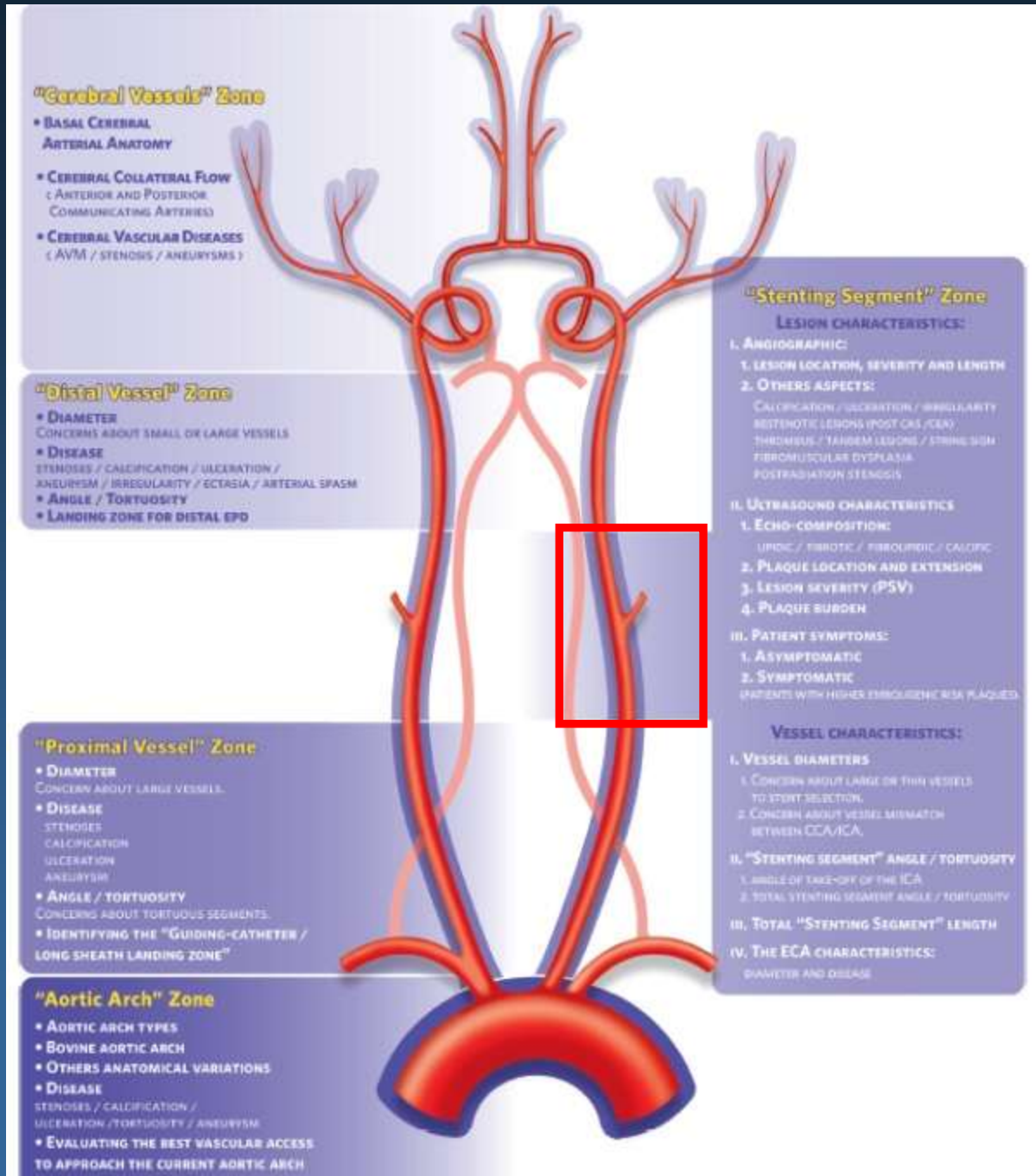

Evaluación previa de dificultades técnicas: Segmento de stenting

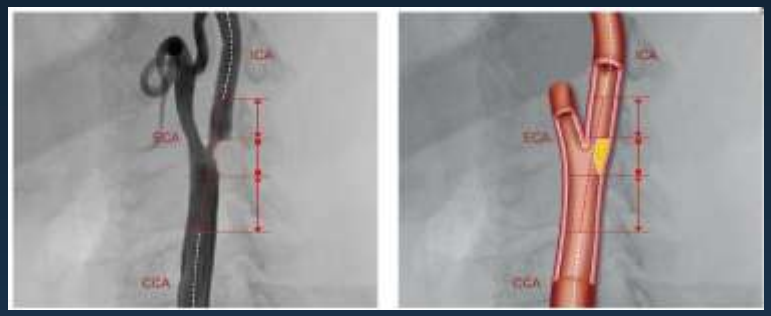

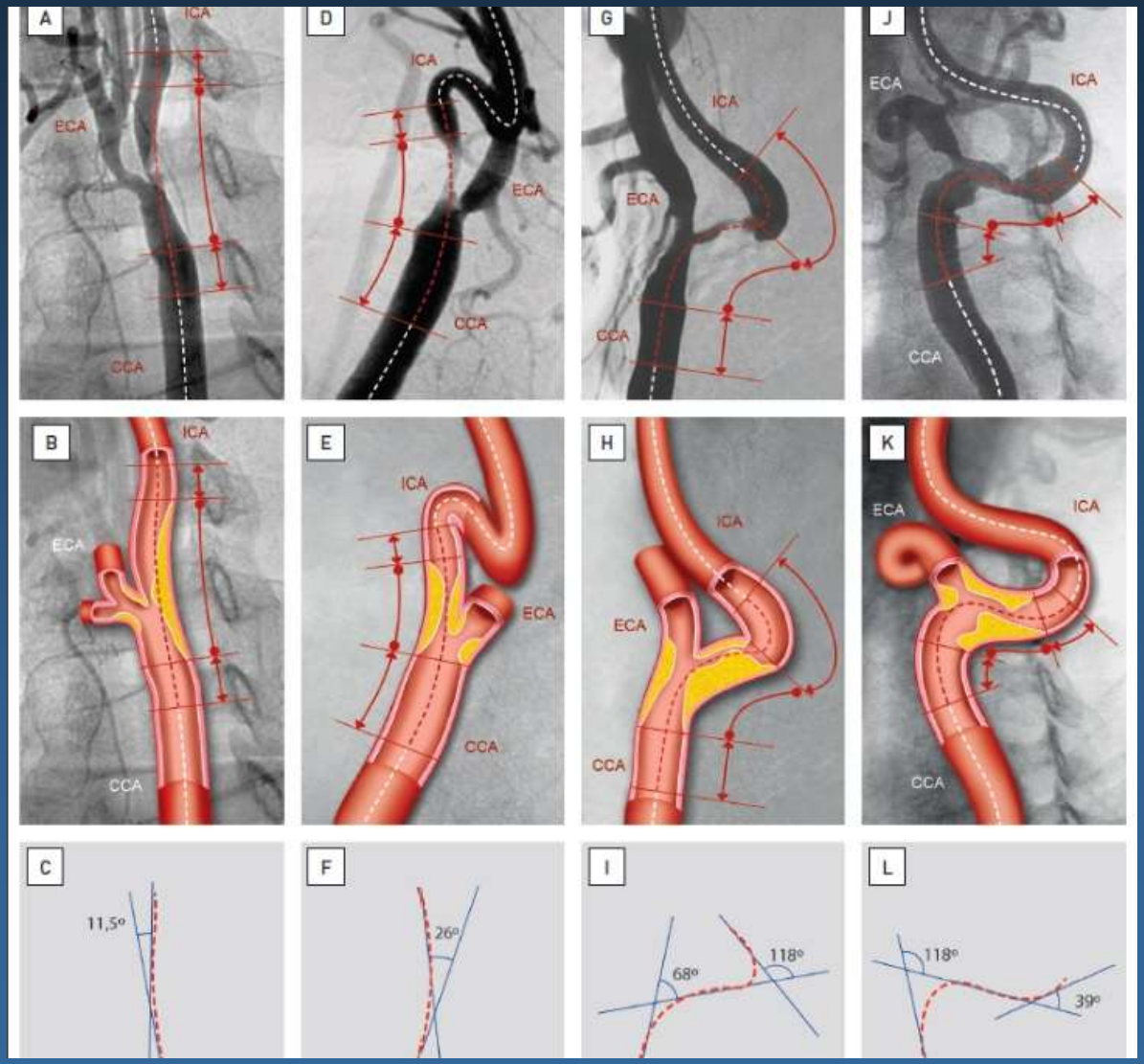

Evaluación previa de dificultades técnicas:

Sector intracerebral

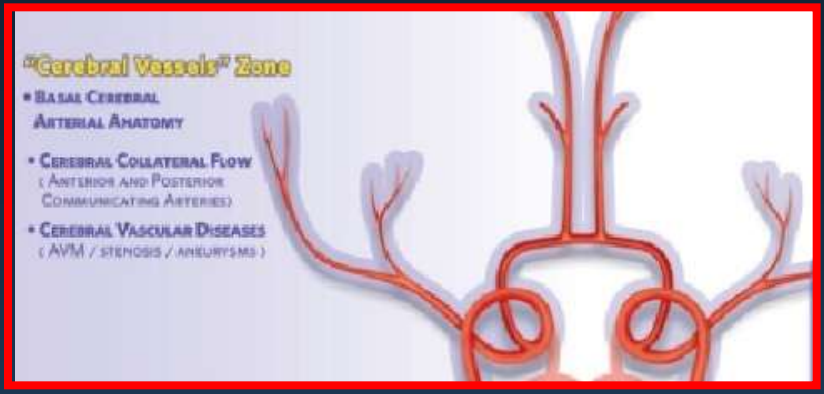

Permite evaluar la angiografía basal, integridad del polígono de Willis, y posibilidad de uso de dispositivos de protección proximal.
Descartar estenosis, aneurismas o MAV.

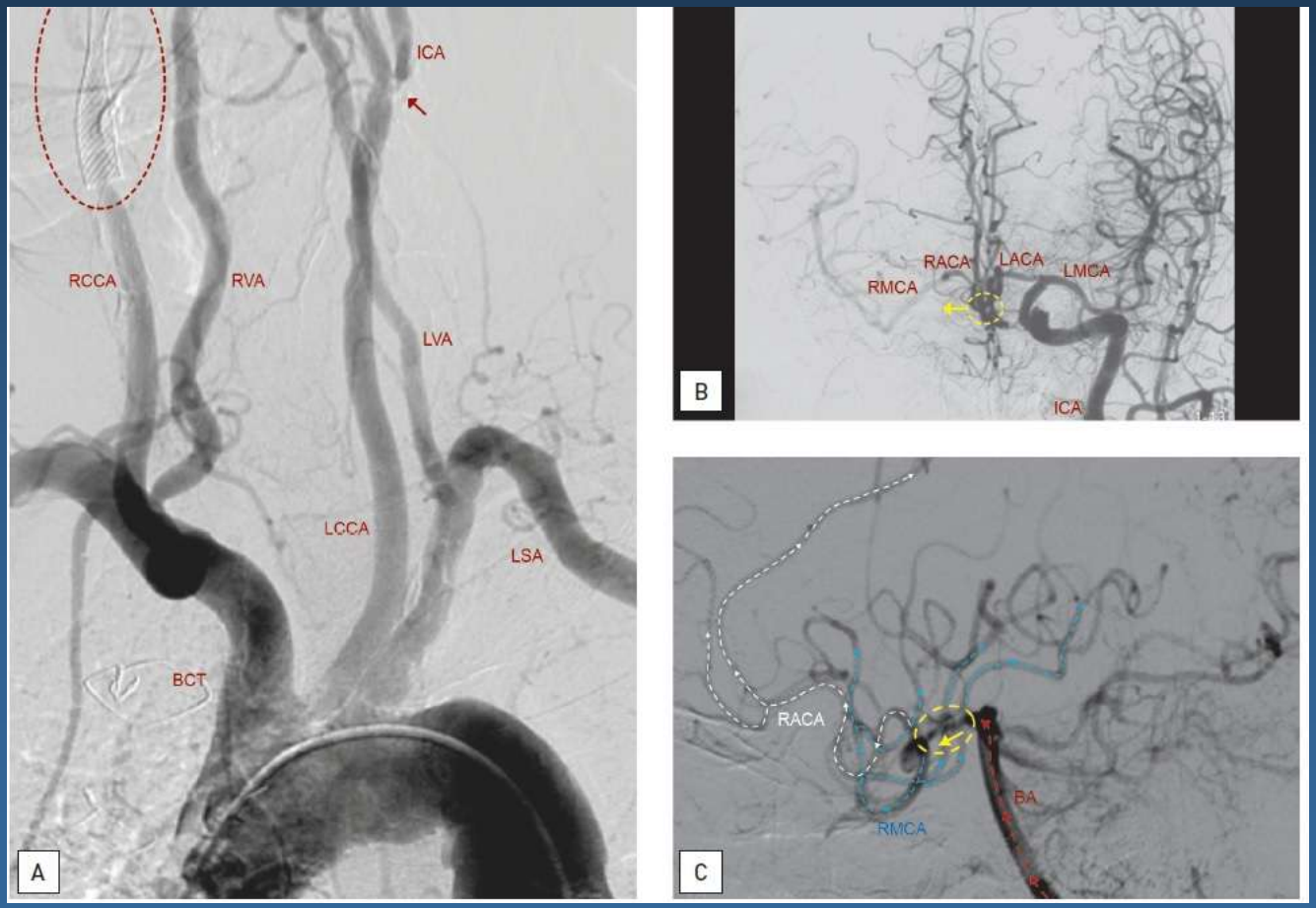

Evaluación previa de dificultades técnicas y riesgos:

SEGMENT	Accessing CCA	Proximal EPD Selection	Distal EPD Selection	Predilation/ Postdilation	Stent Selection	TECHNICAL CONCERNS USING THE TAILORED CAS CONCEPT
"Cerebral Circulation" Zone	0	+++	0	0	0	**PEPD Selection:** Checking the anterior cerebral circulation is mandatory in all cases to evaluate the basal cerebral angiogram. Evaluating the need for 4 vessel cerebral angiogram (including the vertebral arteries) to check the posterior cerebral circulation in the following situations: – In case of absence of anterior cerebral collateral flow (dominant or isolated hemisphere) when proximal EPDs are intended. – Carotid lesion associated to contralateral carotid occlusion (when proximal EPDs are intended).
"Distal Vessel" Zone	0	0	+++	0	0	**Distal EPD selection:** • Major importance in delivering and retrieving distal EPD. • Disease, irregularity and tortuosity impact on correct wall apposition of filters. Checking from two orthogonal views is mandatory. • Actual filter generation compatible with artery diameter until 7 mm.
"Stenting Segment" Zone	0	++	++	+++	+++	**Proximal EPD Selection:** • Lesion at the CCA or carotid bifurcation can preclude the use of proximal EPD. • Lesion at ECA can make the use of proximal EPD difficult. **Distal EPD selection:** • Tight stenosis makes distal EPD delivery difficult, which can favor the use of proximal EPD. • Tortuous stenting segment makes distal EPD, both delivery and retrieval, difficult. **Pre and postdilatation:** • Tight stenosis should routinely be predilatated. • Highly calcified stenosis should routinely be predilatated with cutting-balloon. **Stent selection and Stenting:** • Concern about choosing conic stents for considerable vessel mismatch in the stenting segment. • Considering flexible stents in angulated / tortuous stenting segment (open cell nitinol carotid stents or hybrid stents). • Concern about lesion characteristics: – Calcified lesion – Closed cell nitinol stent (higher radial force) – Ulcerated plaques – closed cell nitinol or braided mesh stents – Long lesions – long stents (braided mesh) – Thrombotic lesions – pretreat the lesion followed by the use of braided mesh stents – Consider closed cell nitinol or braided mesh stents in soft plaques, high burden plaques and symptomatic patients.
"Proximal Vessel" Zone"	+++	+++	+	+	++	**Accessing the CCA and proximal EPD Selection:** • Major importance: Stabilizing the guiding catheter/long sheath/proximal EPD. • Proximal vessel tortuosity / diseased – selection of flexible neurological guiding catheter, avoid long sheath/proximal EPD. **Stent Selection and Stenting:** Chose flexible stent delivery systems (braided mesh > open cell nitinol > hybrid nitinol > closed nitinol stents) in tortuous anatomy with poor catheter stability.
"Aortic Arch" Zone	+++	+++	+	+	++	**Accessing the CCA:** • Avoid aggressive catheter manipulations. • The use of "don't touch" technique to avoid vessel injury. • Avoid Aortic Arch type 3 in the initial learning curve. • Consider the right braquial approach for difficult bovine arch. **Stent selection and Stenting:** • Chose flexible stent delivery systems (braided mesh > open cell nitinol > hybrid nitinol > closed nitinol stents) in adverse aortic arch with poor catheter stability. • Control the guiding catheter behavior in the aortic arch during the device progression.

“Paso a paso: Angioplastia Carotidea”

Protocolo Clínico:

- Medidas generales:

- Adecuada hidratación previa.
- No suministrar sedantes.
- Evaluación neurológica intraprocedimiento.
- Monitoreo standard de parámetros vitales.
- Heparina IV 70 UI/Kg (ACT 250-300 seg)

“Paso a paso: Angioplastia Carotidea”

Protocolo Clínico:

- Premedicación
- Evaluación clínica
- Evaluación de imágenes preprocedimiento
- Estimación prospectiva de riesgos del procedimiento
- Medidas generales

Protocolo Técnico:

- Acceso vascular
- Angiografía basal
- Cateterismo selectivo de carótida primitiva
- Elección y manejo de dispositivos de protección embólica
- Predilatación, liberación del stent, postdilatación
- Angiografía final
- Manejo del acceso vascular

Accesos vasculares

El acceso standard para ATP carotídea es el femoral, pero en situaciones de tortuosidad extrema o patología obstructiva del sector ilíaco-femoral, el acceso radial/braquial constituye una alternativa.

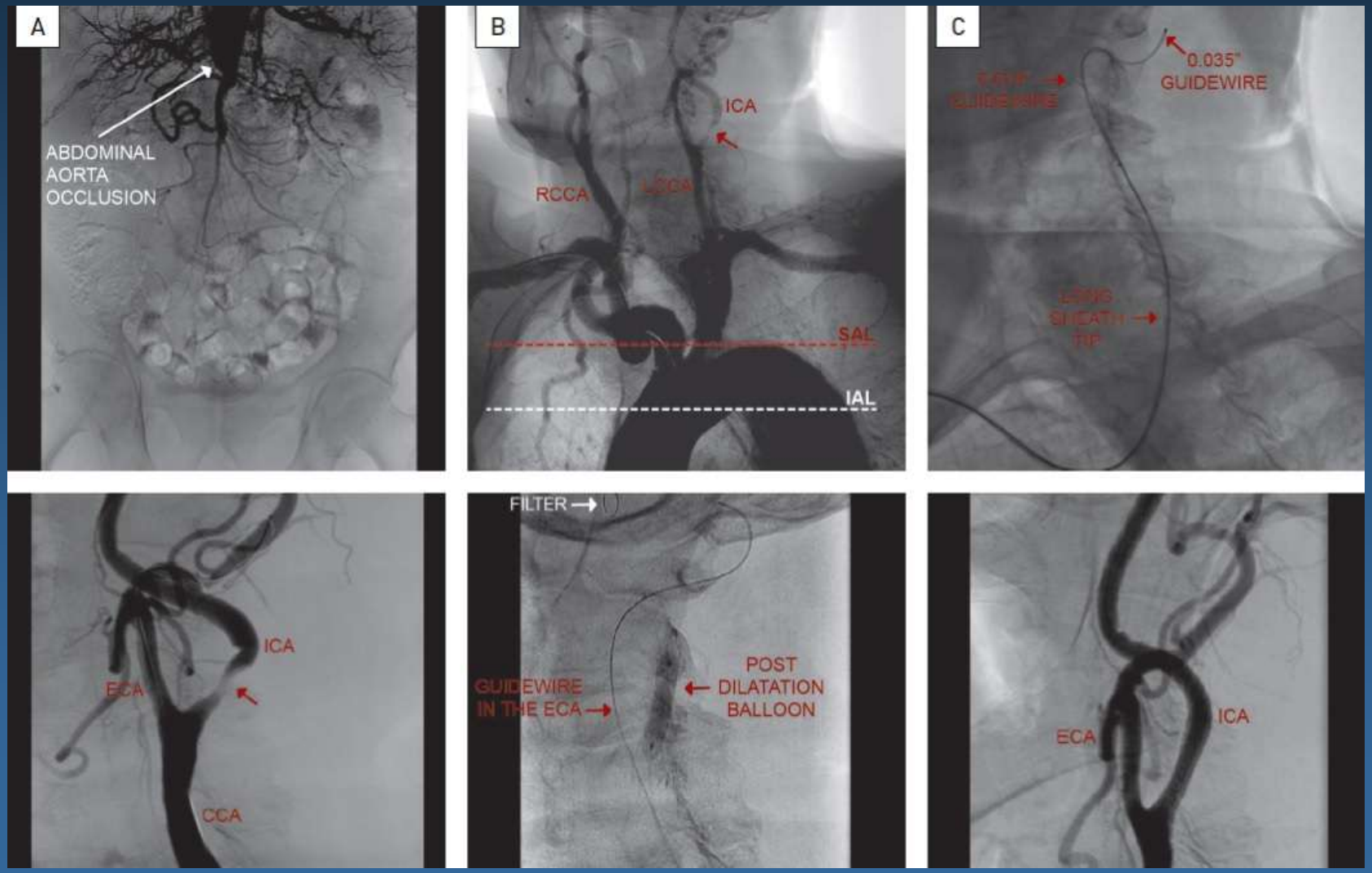

“Paso a paso: Angioplastia Carotidea”

Protocolo Clínico:

- Premedicación
- Evaluación clínica
- Evaluación de imágenes preprocedimiento
- Evaluación previa de dificultades técnicas y riesgos del procedimiento
- Medidas generales

Protocolo Técnico:

- Acceso vascular
- Angiografía basal
- Cateterismo selectivo de carótida primitiva
- Elección y manejo de dispositivos de protección embólica
- Predilatación, liberación del stent, postdilatación
- Angiografía final
- Manejo del acceso vascular

Angiografía basal

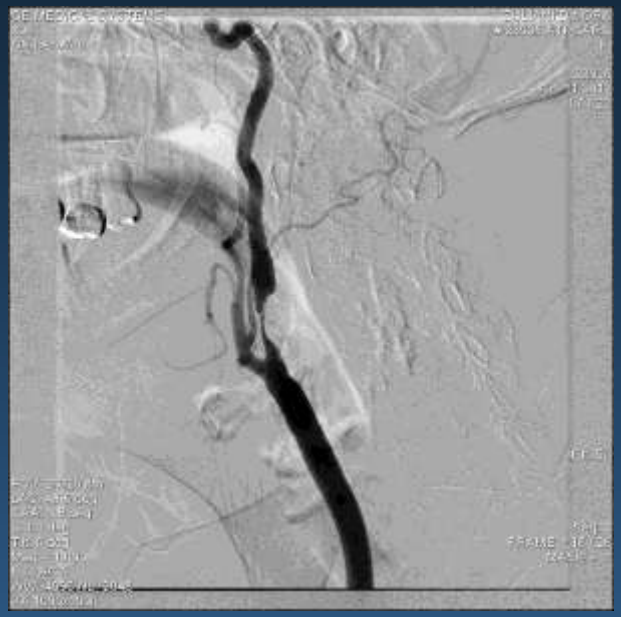

“Paso a paso: Angioplastia Carotidea”

Protocolo Clínico:

- Premedicación
- Evaluación clínica
- Evaluación de imágenes preprocedimiento
- Evaluación previa de dificultades técnicas y riesgos del procedimiento
- Medidas generales

Protocolo Técnico:

- Acceso vascular
- Angiografía basal
- Cateterismo selectivo de carótida primitiva
- Elección y manejo de dispositivos de protección embólica
- Predilatación, liberación del stent, postdilatación
- Angiografía final
- Manejo del acceso vascular

Cateterismo de arteria carótida común

Uno de los aspectos técnicos más importantes de ATP carotídea es el cateterismo selectivo y seguro de la arteria carótida común alcanzando una posición estable en la misma.
Existen dos técnicas standard para este propósito: Cateter guía o vaina guía, cada una con sus ventajas y desventajas.

Guide Catheters

Advantages

- Better torque control
- More rigid; better support
- Better for tortuousity
- Many pre-formed curves available to fit anatomy

Disadvantages

- 8 Fr sheath size
- Uneven transition with inner catheter

Long Sheath System

Advantages

- 6 Fr sheath size
- Integrated dilator provides smooth transition

Disadvantages

- No torque control
- Less rigid; less support
- Less favorable for tortuous anatomy
- More likely to slip back during EPD or stent delivery

“Paso a paso: Angioplastia Carotidea”

Protocolo Clínico:

- Premedicación
- Evaluación clínica
- Evaluación de imágenes preprocedimiento
- Evaluación previa de dificultades técnicas y riesgos del procedimiento
- Medidas generales

Protocolo Técnico:

- Acceso vascular
- Angiografía basal
- Cateterismo selectivo de carótida primitiva
- Elección y manejo de dispositivos de protección embólica
- Predilatación, liberación del stent, postdilatación
- Angiografía final
- Manejo del acceso vascular

2011 ASA/ACCF/AHA/AANN/AANS/ACR/ASNR/CNS/SAIP/SCAI/SIR/SNIS/SVM/SVS Guideline on the Management of Patients With Extracranial Carotid and Vertebral Artery Disease: Executive Summary

11. Recommendations for Management of Patients Undergoing Carotid Artery Stenting

CLASS I

1. Before and for a minimum of 30 days after CAS, dual-antiplatelet therapy with aspirin (81 to 325 mg daily) plus clopidogrel (75 mg daily) is recommended. For patients intolerant of clopidogrel, ticlopidine (250 mg twice daily) may be substituted. *(Level of Evidence: C)*
2. Administration of antihypertensive medication is recommended to control blood pressure before and after CAS. *(Level of Evidence: C)*
3. The findings on clinical neurological examination should be documented within 24 hours before and after CAS. *(Level of Evidence: C)*

CLASS IIa

1. Embolic protection device (EPD) deployment during CAS can be beneficial to reduce the risk of stroke when the risk of vascular injury is low (66,67). *(Level of Evidence: C)*
2. Noninvasive imaging of the extracranial carotid arteries is reasonable 1 month, 6 months, and annually after revascularization to assess patency and exclude the development of new or contralateral lesions (45). Once stability has been established over an extended period, surveillance at extended intervals may be appropriate. Termination of surveillance is reasonable when the patient is no longer a candidate for intervention. *(Level of Evidence: C)*

Elección de dispositivos de protección embólica

La elección del tipo apropiado de dispositivo de protección embólica para cada paciente y anatomía y su correcto manejo es uno de los puntos clave para ATP carotídea exitosa y segura.

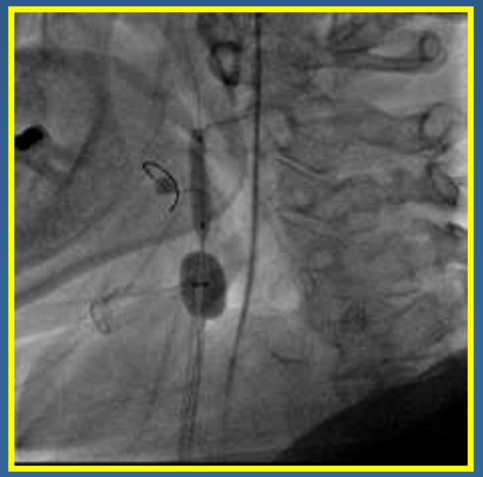

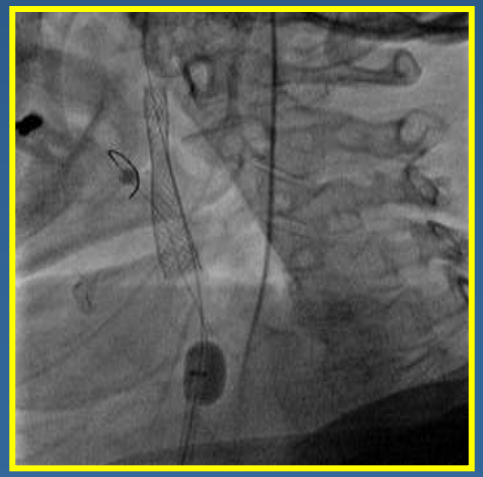

Elección de dispositivos de protección embólica

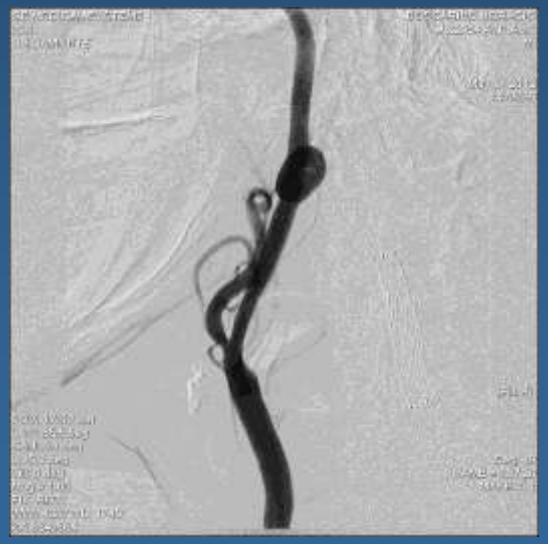

Risk Factors for Cerebral Embolization After Carotid Artery Stenting With Embolic Protection

A Diffusion-Weighted Magnetic Resonance Imaging Study in 837 Consecutive Patients

Klaudija Bijuklic, MD, Andreas Wandler, MD, Yuriy Varnakov, MD, Thilo Tuebler, MD and Joachim Schofer, MD, PhD

Methods and Results—Preprocedural and postprocedural diffusion-weighted magnetic resonance imaging was performed for evaluation of new cerebral ischemic lesions in 728 (86.9%) of 837 consecutive patients undergoing CAS with cerebral embolic protection. Multivariable logistic regression analyses were performed to identify factors predictive for embolic lesions. New ischemic lesions were found in 32.8% of patients. Age, hypertension, lesion length, lesion eccentricity, and aortic arch type III were significantly associated with new ischemic lesions; calcified lesions were negatively associated. In 25% of these patients embolic lesions were also found in the contralateral hemisphere. Predictive factors for contralateral lesions were age, >50% stenosis of the contralateral internal carotid artery, and an aortic arch type II, with a trend for aortic arch type III.

Bijuklic K, et al; CIrc Card Int 2013

“Paso a paso: Angioplastia Carotidea”

Protocolo Técnico:

• Predilatación, liberación del stent, postdilatación

• La predilatación no es un paso obligatorio de ATP carotídea, se reserva para lesiones severas, fibróticas y calcificadas.
Balón 2,5-3,5 mm y 20-30 mm longitud a presión nominal
Cutting balloon en lesiones extremadamente calcificadas.

• Stenting: Considerar capacidad de entrega, flexibilidad, conformabilidad a la anatomía. Diámetro 1-2 mm > que diámetro de referencia.

• Post dilatación: Es el paso del procedimiento que conlleva el > riesgo de embolia distal. El stent comprime la placa contra la pared por insuflación del balón. Usar balon no > 5,5mm; presión nominal; estenosis residual < 30% es aceptable

“Paso a paso: Angioplastia Carotidea”

Protocolo Técnico:

- Angiografía final

- Repetir proyecciones de angio basal.
- Descartar espasmo o dissección en segmento del sistema de protección.
- Arteriografía intracerebral.

- Manejo del acceso vascular

- Manejo standard.
- Los sistemas de cierre arterial percutáneo en los casos con anatomía apropiada, facilitan una deambulación precoz.

Paso a paso: Angioplastia Carotidea Conclusiones

- La ATP carotídea no es un procedimiento simple ni libre de complicaciones, y la experiencia de los intervencionistas correlaciona con los resultados.
- Reconocer previo al procedimiento las características clínicas y anatómicas de cada paciente que puedan aumentar los riesgos de la intervención es fundamental.
- El acceso a la carótida común, la selección y manejo del sistema de protección, la selección e implante del stent son pasos claves dentro del procedimiento para reducir las complicaciones.

IV Curso "José Gabay" para Intervencionistas en Entrenamiento de ProEducar - SOLACI
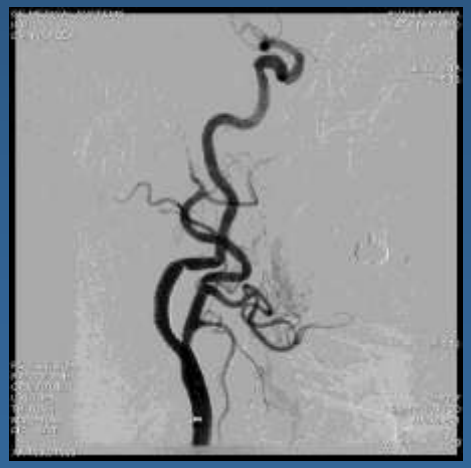
"Muchas Gracias"