Presentación de casos coronarios

Dr. Gustavo Olmedo F., FESC- FACC
Primera Cátedra de Clínica Médica
Hospital de Clínicas
Facultad de Ciencias Médicas- UNA

C.M., masculino, 27 años

A.E.A.: dolor retroesternal 3 hs antes del ingreso, durante la práctica de deportes.

A.P.P: sin datos de relevancia.

Factores de riesgo coronario: no presenta.

E.F.

PA: 100/70 mmHg, FC 95 lpm, FR 20

Clase Killip 1

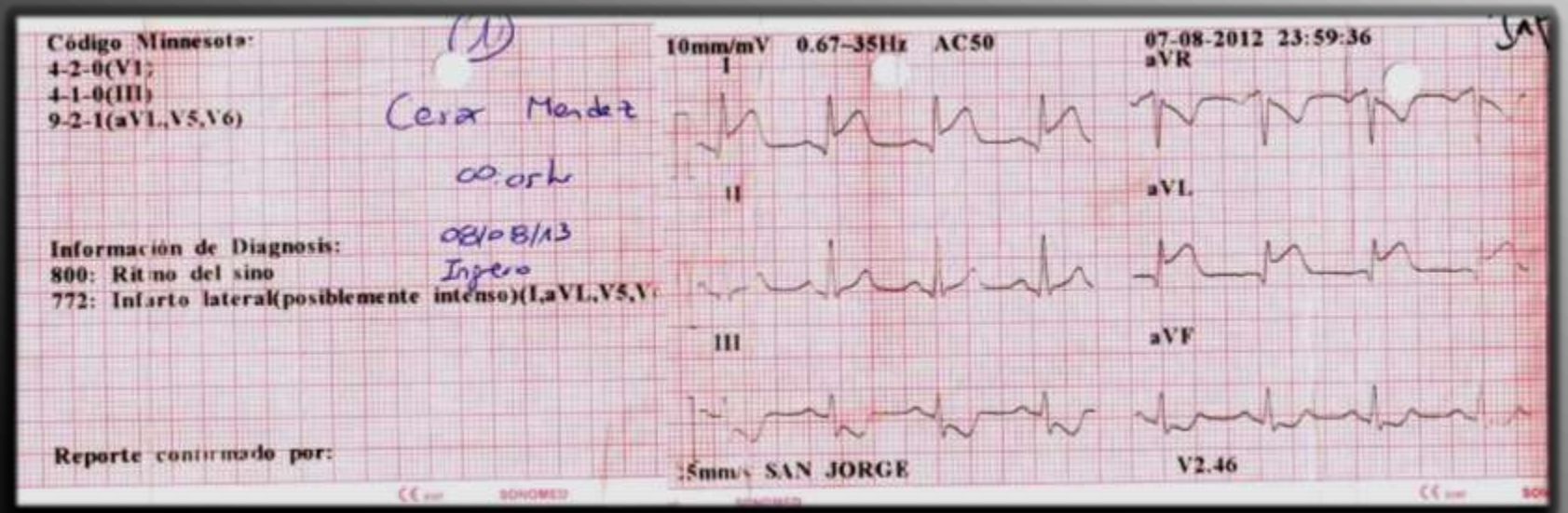
Código Minnesota:
4-2-0(V1)
4-1-0(III)
9-2-1(aVL,V5,V6)
(1)
Cesar Mendez
00.ors
08/08/13
Ingreso
Información de Diagnosis:
800: Ritmo del sino
772: Infarto lateral(posiblemente intenso)(I,aVL,V5,V
Reporte confirmado por:
10mm/mV 0.67-35Hz AC50
07-08-2012 23:59:36
I
aVR
II
aVL
III
aVF
25mm/s SAN JORGE
V2.46

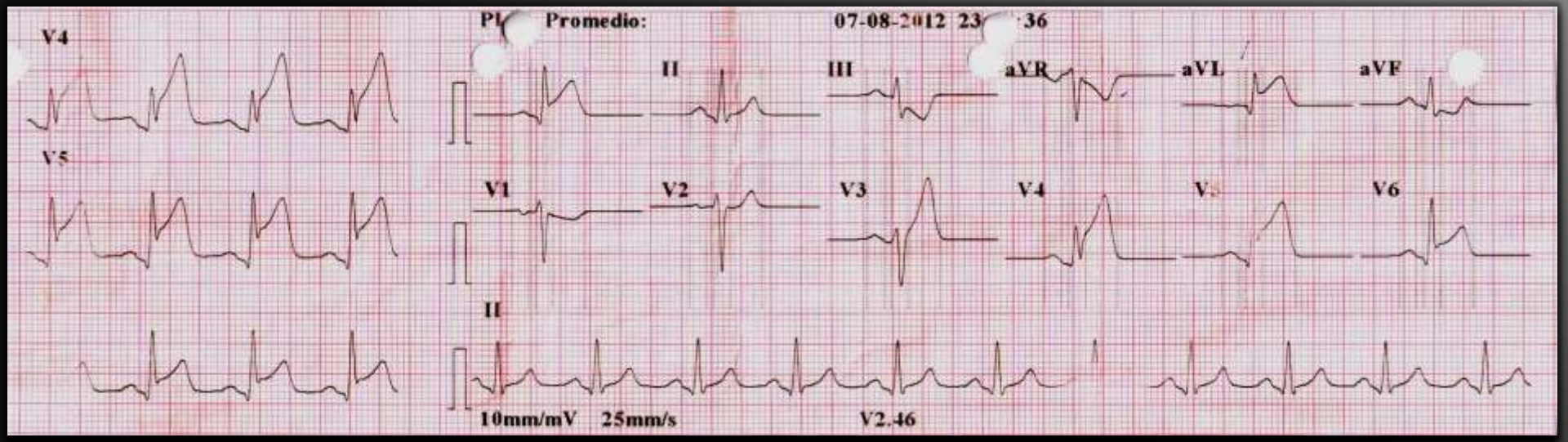
Promedio:
07-08-2012 23:36
V4
V5
II
III
aVR
aVL
aVF
V1
V2
V3
V4
V6
II
10mm/mV 25mm/s
V2.46

GOF

Tratamiento

- Estreptoquinasa – HBPM - AAS – clopidogrel – atorvastatina

Evolución

- Trombolisis con criterios de reperfusión. Recidiva de dolor retroesternal luego de 5 horas. Coronariografía de urgencia.

GOF

GOF

H.S., masculino, 48 años

A.E.A.: dolor retroesternal 2hs antes del ingreso, en reposo

A.P.P: obesidad (IMC 40 kg/m2).

Factores de riesgo coronario: HTA, tabaquismo, intolerancia a la glucosa.

E.F.

PA: 180/100 mmHg, FC 100 lpm, FR 25

Clase Killip 2

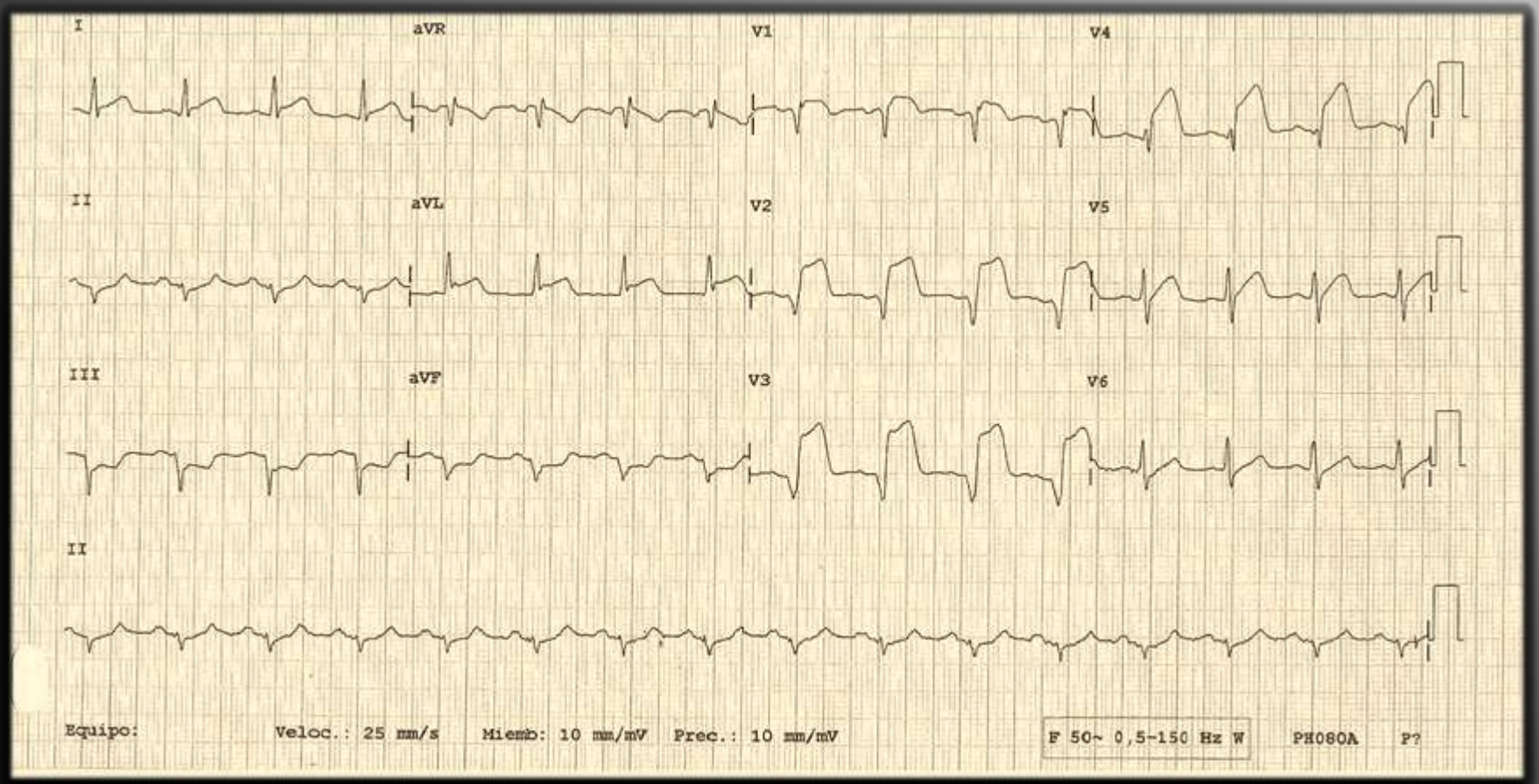
I
aVR
V1
V4
II
aVL
V2
V5
III
aVF
V3
V6
II
Equipo:
Veloc.: 25 mm/s
Miemb: 10 mm/mV
Prec.: 10 mm/mV
F 50~ 0,5-150 Hz W
PH080A
P?

GOF

Tratamiento

- NTG – labetalol - HBPM - AAS – clopidogrel – atorvastatina
- Angioplastia primaria
- Goteo de Agrastat (tirofiban)

Procedimiento

- Catéter guía: EBU 4, Guía 0.035” y guía 0.014” Zinger Marker (Medtronic).
- Balón: 2,0x15 mm Sprinter (Medtronic).
- Stent: Driver 3,0x15 mm y Driver de 3,5x15 mm (Medtronic).
- Goteo de Agrastat (tirofiban)

28/07

- Recidiva de dolor retroesternal. ECG con supradesnivel del ST en territorio anterior.
- Se decide coronariografía de urgencia.

Procedimiento

- Catéter guía: EBU 4, Guía 0.035” y guía 0.014” Zinger Marker (Medtronic).
- Stent: BX Sonic 3x13 mm (Cordis).
- Goteo de Agrastat (tirofiban).
- Se suspende el clopidogrel, se inicia prasugrel además de cilostazol

02/08

- Recidiva de dolor retroesternal. ECG con supradesnivel en territorio anterior.
- Coronariografía de urgencia.

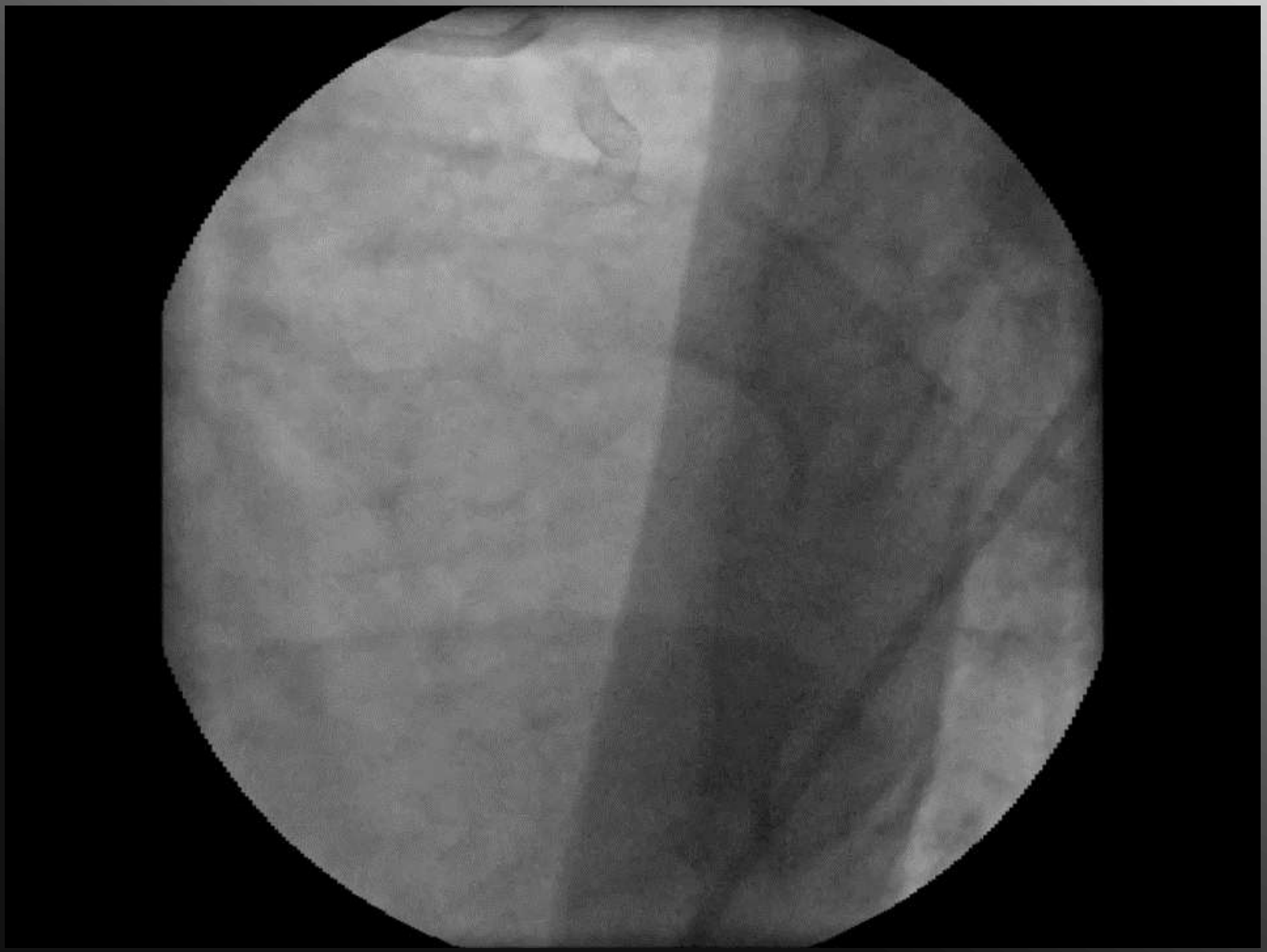

GOF

- Se reinicia goteo de Agrastat (tirofiban) y el paciente es encaminado a cirugía de revascularización coronaria urgente.