XIX Jornadas SOLACI
Región Centroamérica –El Caribe-El Salvador

Cardiología clínica-Coronariografía
22-23 Noviembre 2012
Dr.Luis Ramón Colato
El Salvador

Historia-Cateterismo Izquierdo

1958 : Dr. M. Sones: Arteriografía coronaria

1977:Dr. A. Gruntzig: Angioplastía con balón

1985: Palmaz et al: Stent arteria periférica

1987:Dres. Puel-Sigwart: Stent arteria coronaria

Emergencia-Diagnóstico
Infarto del miocardio

Infarto: Que hacer en S. Emergencia?

- **Dx. Rápido:** Clínica-ECG-Enzimas
- **Horas de evolución ?**
- **Medicamentos que recibe?**
- **Tipo de Reperfusión ?**

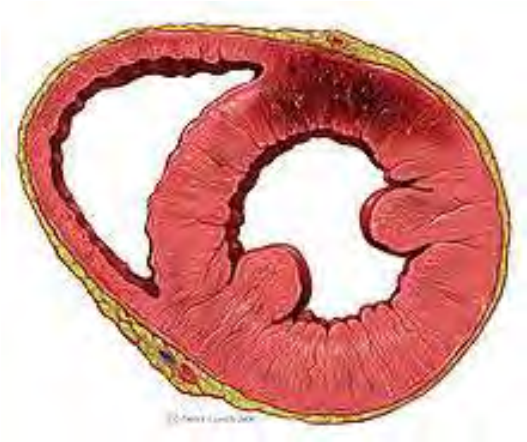

Infarto Miocardio atípico

- Mujer
- Anciano
- Diabetes
- Nefropatía
- Joven

Campbell M . JAMA 2000

Predictores clínicos de resultados adversos

- Edad avanzada
- Choque cardiogénico
- ICC - FEVI baja
- Enf. Coronaria múltiples vasos
- Diabetes mellitus- Insufic. Renal
- Enfermedad vascular periférica

IAM: Hacer reperfusión urgente

- Trombolisis
- Angioplastía-Stent
- Cirugía

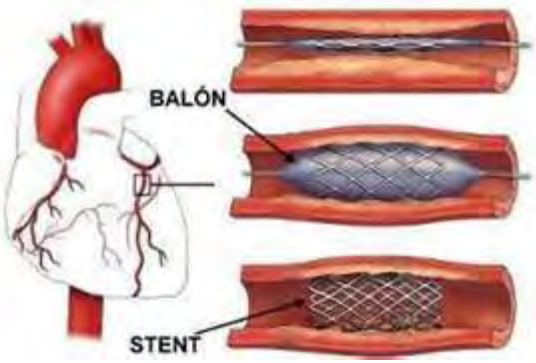

E—Int: 30m
ICP-90m

Evaluación Pre-cateterismo

- Riesgo-beneficio
- Hx : Infarto Miocardio previo
- Angioplastía previa
- Intervención vascular
- Enf. Arterial periférica
- ACV reciente

Evaluación pre-cateterismo

- **Alergias- contraste yodado**
- **Diabéticos -** **Insulina – Metformina-Hipoglicemia**
- **I- Renal -** **Hidratación**

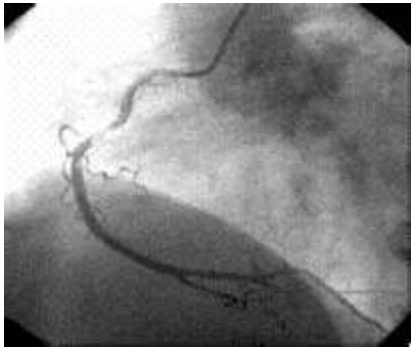

Preparación del paciente

- Consentimiento informado-Riesgos IM-ACV-IR-MCV
- Evaluación clínica: Ex.Físico
- Ex Laboratorio: G-Cr-CT-TG-Hb-Ht-Na-K
- Medicamentos: ASA- Clopidogrel etc
- Educación: Calor-Tos
- Equipo: Monitores -RCV
- Medio contraste: iónico-no iónico
- Alergia al contraste: Hidrocort-Benadril-Epinef
- Sedantes: Benzodiacep:Imidazolán,lorazepán,fentanil
- Seguridad de radiación: Pb.
- Lugar de acceso : arteria femoral-braquial -radial

Consideraciones en Intervención coronaria percutánea

- Revisión clinica de FRCV
- Estrategias-problemas anticipados
- Soporte quirúrgico
- Acceso- Ter.anticoagulantes y plaquetaria
- Considerar T.Mecánica auxiliar (BBIA)
- Dispositivos: Angioplastía –stent
- Cierre acceso vascular
- Destino. (UCI-UCIC)

Evaluación pre-cateterismo
Exámenes

- **Enzimas cardíacas**
- **Hemograma - plaquetas**
- **Ex. Coagulación**
- **Glucosa –Lípidos**
- **NU-Creatinina-Na-K – Ca-Mg**

medicamentos

- Aspirina-clopidogrel
- Nitratos
- Estatinas
- Betabloqueadores
- IECA-ARA-2

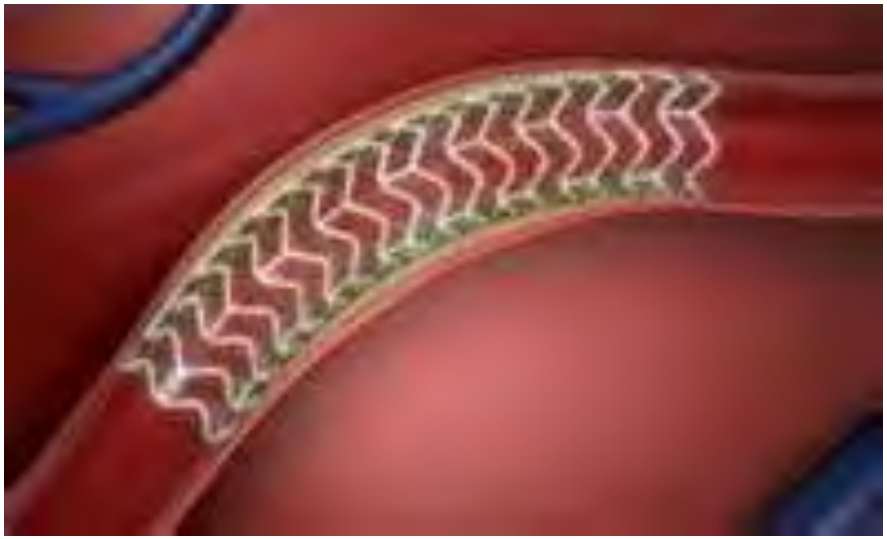

Terapia Dual antiplaquetaria

- **ASA-Clopidogrel**
- **ASA-Prasugrel**
- **ASA-Ticagrelor**

Complicaciones comunes

- Sangrado
- Hematoma
- Pseudoaneurisma
- Sangrado retroperitoneal

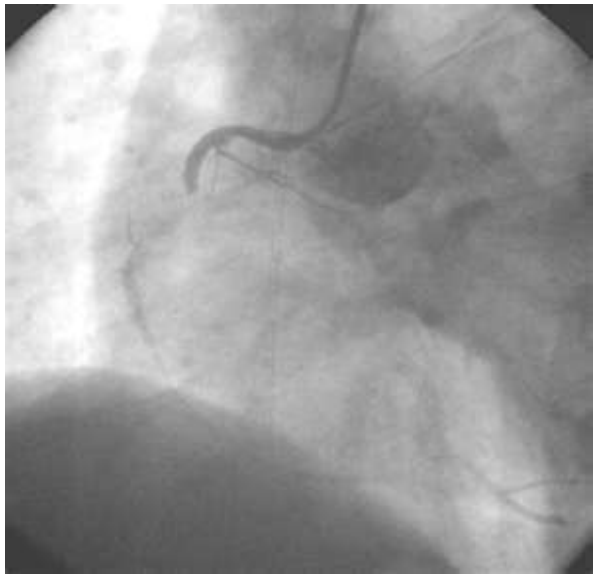

Complicaciones comunes

- **Nefropatía por contraste:**
- **Alergia al contraste y anafilaxia**
- **Arritmias ventriculares y atriales**
- **Lesión arterias coronarias:**

  Disección,Perforación,trombos,infarto miocardio
- **Cirugia de revascularización**

  Mortalidad 10%

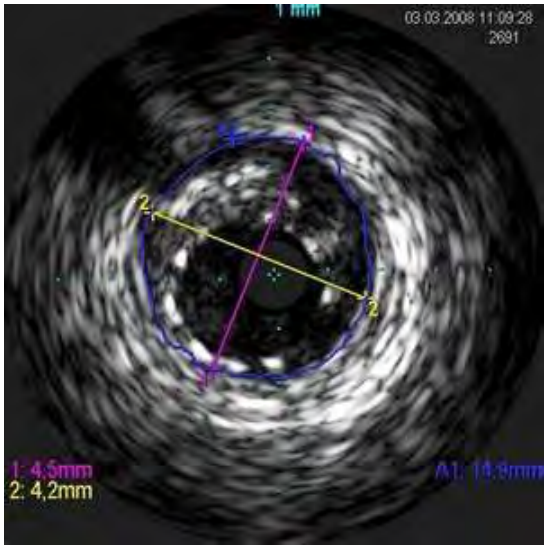

Complicaciones comunes

- Disrupción de placa aórtica y embolismo
- Accidente cerebrovascular
- Embolismo aire : ACV-IAM-IR-EVP
- Inestabilidad hemodinámica

Complicaciones de stent coronarios pueden ocurrir.

- **Edad**
- **Patología asociada**
- **Estado hemodinámico**
- **Complejidad ICP**

Complicaciones post stent

- **Agudas :** 24horas
- **Subagudas:** 1-30 dias:
- **Tardía :** > 30 dias-1 año
- **Muy Tardías :** > 1 año

Trombosis stent

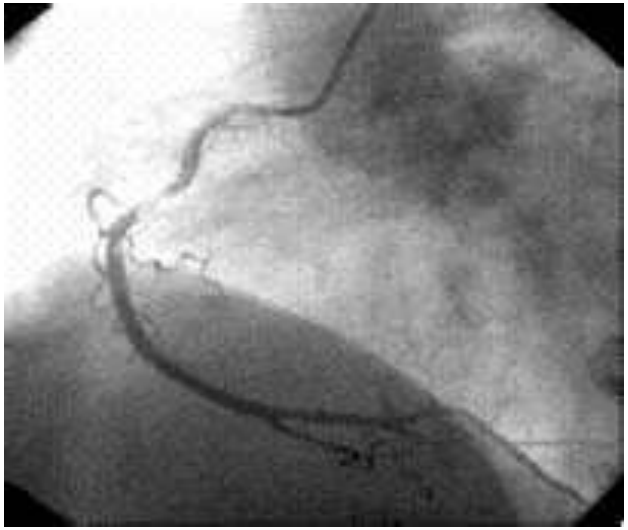

Complicaciones

- **Muerte :** 0.5-1.4%
- **Infarto Miocardio :** 1-3%
- **Cirugía Emergencia :** 0.2-0.3%
- **Cierre abrupto coronaria :** 0.5%
- **Atero-y Tromboembolismo :** 0.3%
- **Perforación coronaria :** 0,1%
- **Acceso vascular:** 2-5%

Complicaciones

- **Nefropatía por contraste**: **3-7%**
- **Alergia por contraste**: **1-2%**
- **Trombosis del stent :** **menos 1%**

Futuro Nuevos Stent-Tecnología Inhibir la trombosis

- Polímeros Bioabsorbibles
- Polímeros Biodegradables
- Nuevas drogas a liberar
- Antiproliferativas y antitrombóticos
- Ac monoclonales-Cel. Progenit-endoteliales
- Nanotecnología

Post angioplastía

- **Unidad UCI**
- **Vigilar síntomas**
- **Nuevo cateterismo**
- **Terapia antiplaquetaria**
- **Vigilar FRCV- (HAT-CT-DM - etc)**
- **Dieta - Ejercicios**

Muchas gracias

Antitrombóticos

- **Heparina no fracionada en ICP electiva**
- **Heparina bajo peso molecular(Enoxaparina):**
- **Inhib. directos de trombina: (Bivalirudin)**

Evaluación pre-cateterismo

- Alergias- contraste yodado
- Anestesia previas y complicaciones
- Drogas –Diabéticos
- Insulina . Dosis-evitar hipoglicemia
- Metformina- en DM-IRC suspender
- Aspirina y clopidogrel continuar
- Hidratación c/s bicarbonato(nefropatía)
- N acetilcisteína por evitar nefropatía

Tratamiento perioperatorio
Stent y cirugía no cardíaca

- **Stent metálico**: Diferir cirugía no cardíaca por 4-6 semanas por incremento de trombosis o IAM si suspende antiplaquetarios-

(DES) Stent medicado y Cirugía no cardíaca

- **Mortalidad 45% :** aumenta 9 veces si suspende terapia dual en los primeros 11 meses por trombosis del stent. (29%)

- **Suspenderlos 5-10 dias** si la Cirugía urge

- **Continuar aspirina**

.

Historia de Complicaciones con Stent

- Sangrado
- Re-estenosis
- Stent metálicos : 1 generación
- Stent liberadores de drogas: 2 generación
- Trombosis de stent
- Terapia dual antiplaquetaria

Stent coronarios

- **Angiografía coronaria TC-DAI – CD**
- **Lesiones significantes 70% .**
- **Otras formas de estimar lesiones coronarias**
- **IVUS Ultrasonido intravascular**
- **RFF (Reserva flujo fracional)**
- **Flujo abajo/arriba :0.75 o menos es lesión de isquemia.**

Evaluación antes de Coronariografía

- **Síntomas**: **Angor-ICC-síncope**
- **Infarto miocardio previo**
- **Intervención cardíaca previa : ICP-IBAC**
- **Medicamento**: ASA.tienopiridinas-estatinas
- **Alergias** : medio contraste-latex

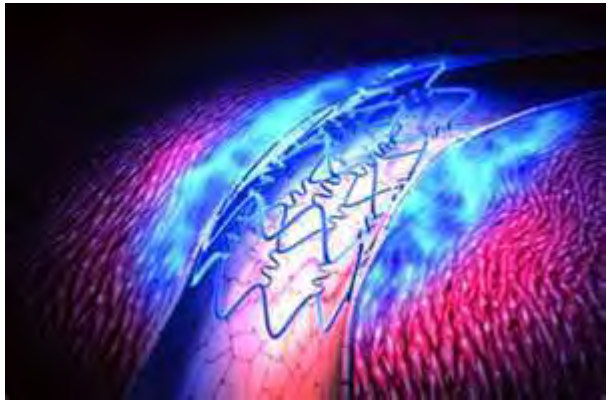

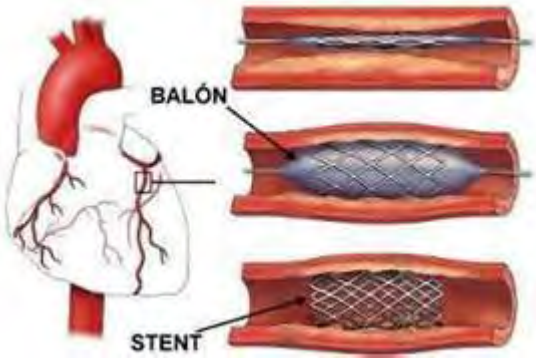
BALÓN
STENT

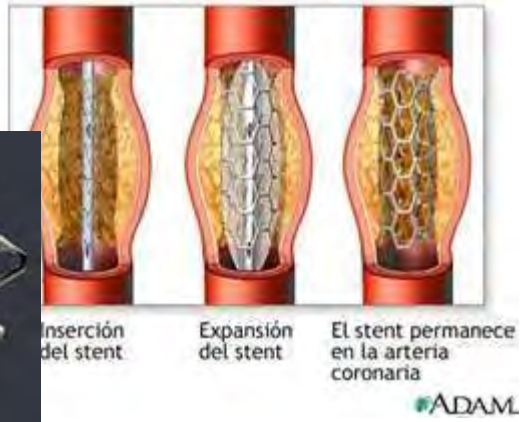
Inserción del stent
Expansión del stent
El stent permanece en la arteria coronaria
ADAM.

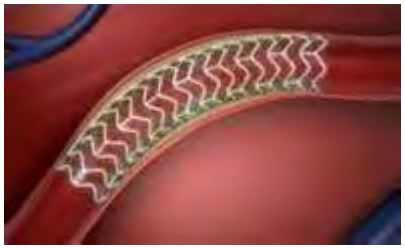

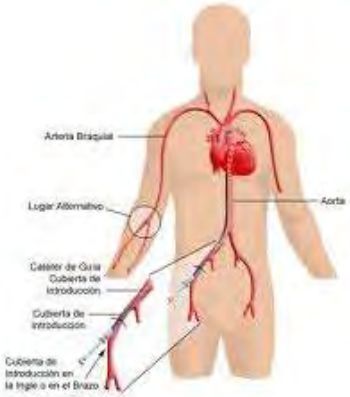
Arteria Braquial
Lugar Alternativo
Aorta
Cateter de Guia
Cubierta de introducción
Cubierta de introducción
Cubierta de introducción en la Ingle o en el Brazo

Cateterismo cardíaco

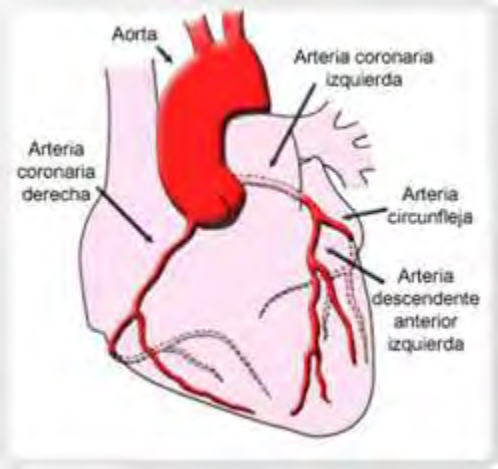

Coronariografía

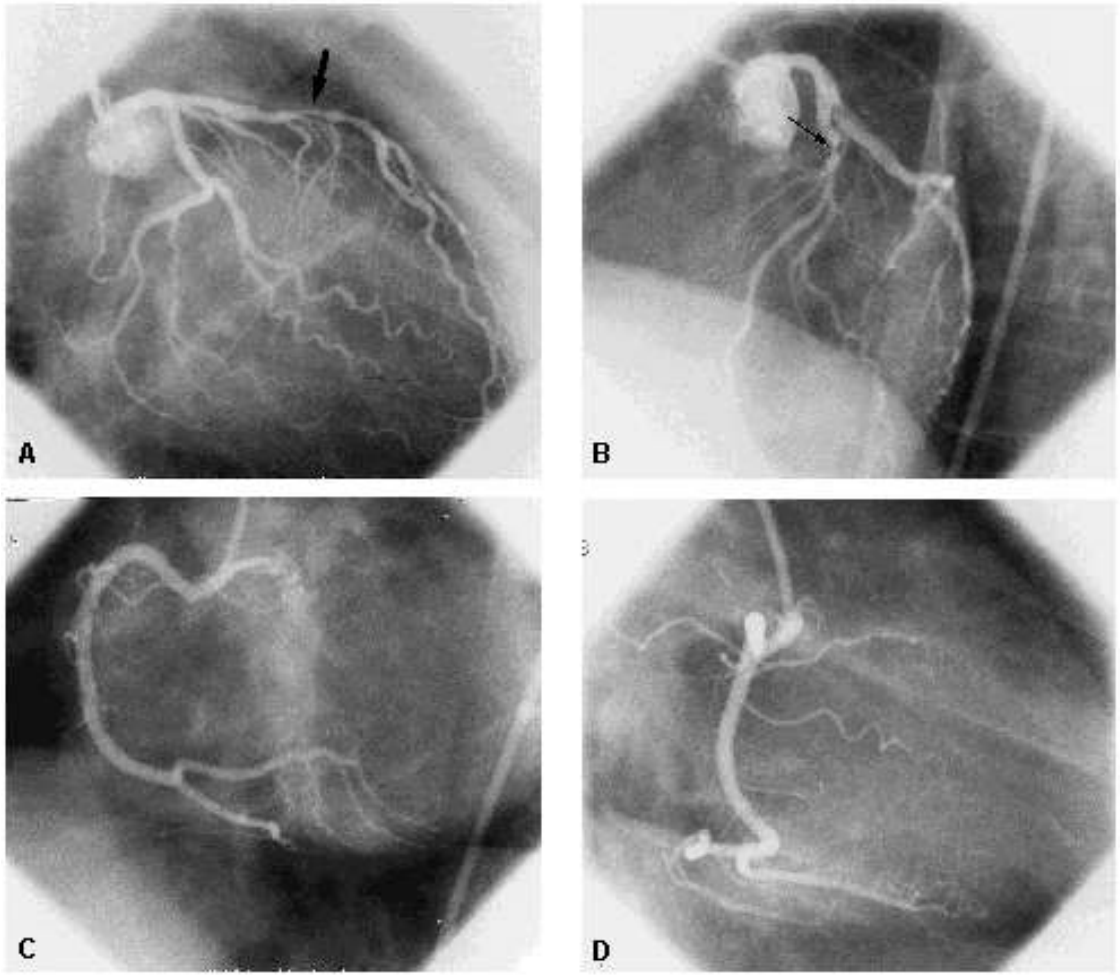

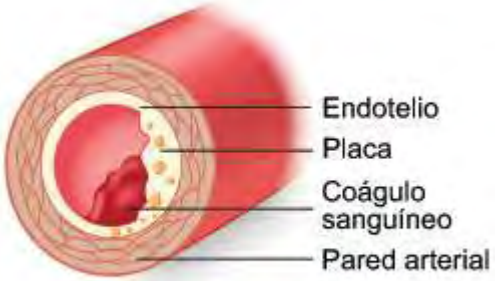

Arteria enferma

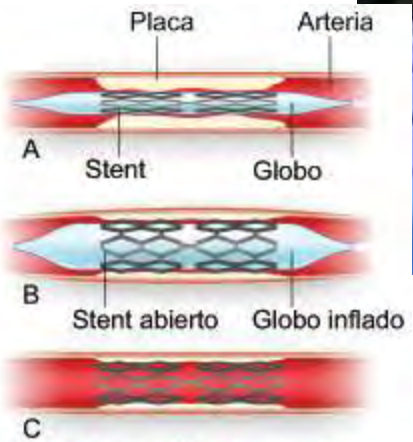

Colocación de stent

Cateterismo Cardíaco

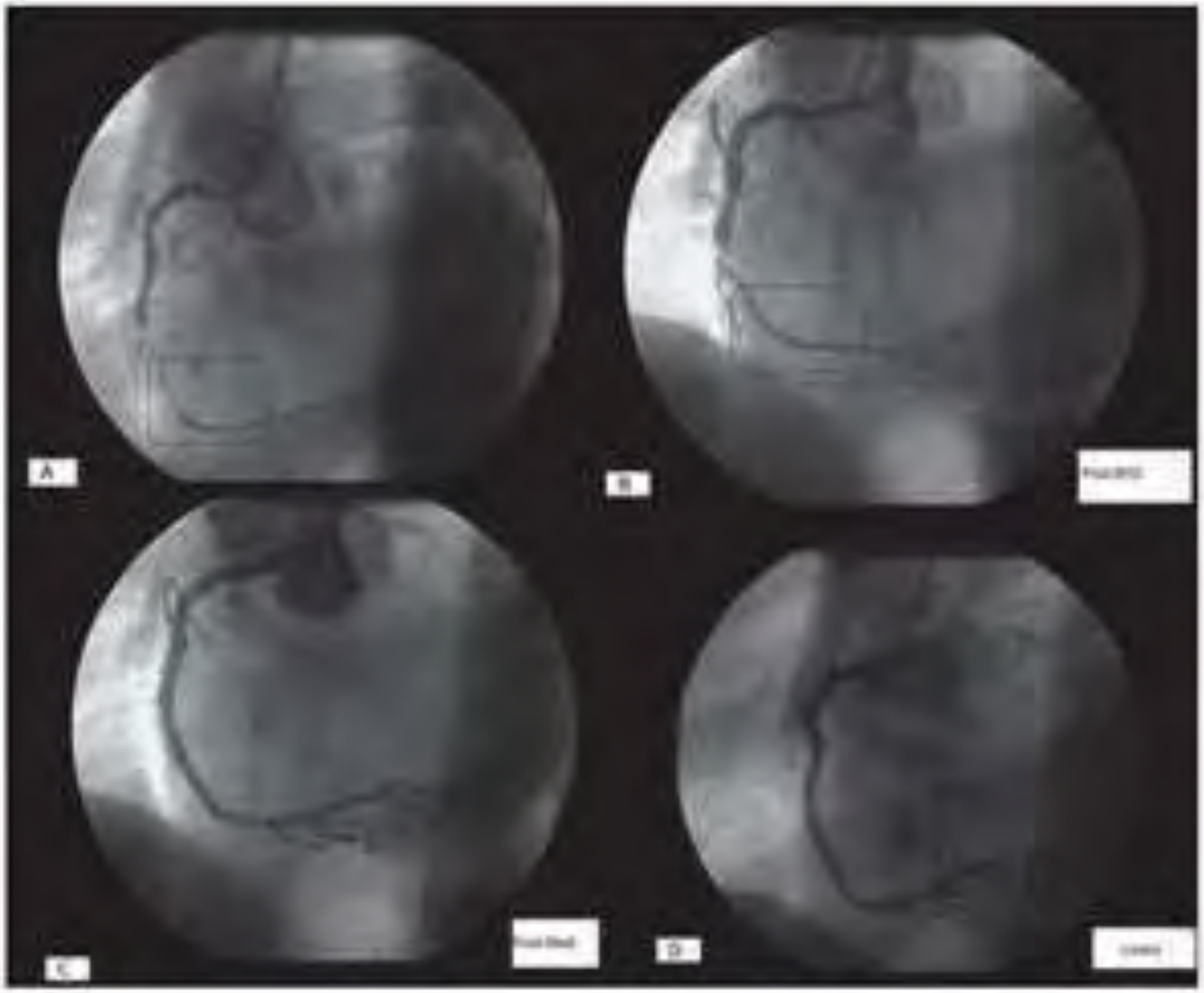

Muchas gracias

Trombosis recurrente y T. tardia

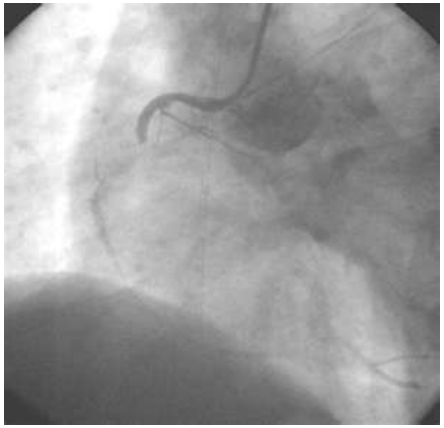

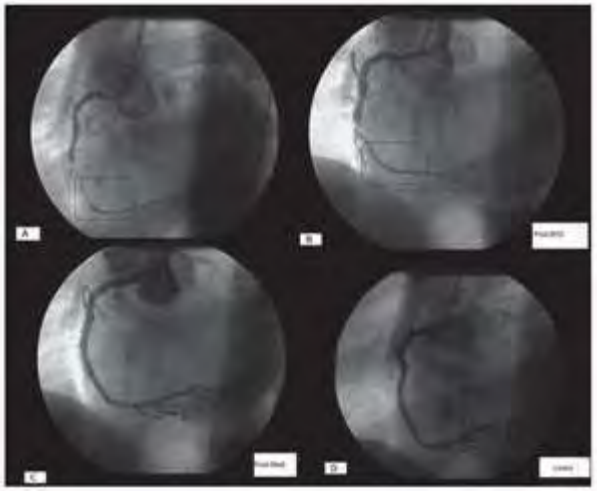
A
B
C
D

Que hacer para reducir tombosis stent

- Antes de ICP explicar terapia dual.
- Si hay cirugia próxima: stent metalico.
- Riesgo de descontinuar la terapia
- Si es urgente cirugia: sólo apirina
- Si es electivo: diferir cirugía
- Otros: Inh IIb/IIIa o antitromboticos
- Hablar con su médico

Evaluación antes de Coronariografía

- **Examen físico**: Soplos,yugulares,pulsos.ruidos,edemas
- **Laboratorio** : Cr,-K-Hb-Ht-Plaquetas,INR
- **Estudios** : ECG- P Esfuerzo-ECO
- **Consentimiento**: Riesgos ,beneficios alternativas

Indicaciones cateterismo izquierdo

- **Infarto Agudo del miocardio elevación ST**
- **Infarto sin elevación ST (1) con**

Troponinas (+) nueva depresion ST, ICC, FEVI baja, Inest.Hemod, TVS

Bypass coronario previo, APC previa 6meses

- **Complicaciones post infarto:**
- **Isquemia recurrente**
- **Complicaciones mecánicas**

Infarto del miocardio :Ind. Clase 1

- Isquemia recurrente-
- Complicaciones mecánicas

Clase 1: Hay acuerdo
Clase 2: No hay acuerdo pero frecuentemente se realiza

Infarto Miocardio: Ind. Clase 2 en complicaciones post infarto

- Insuficiencia cardiaca
- Choque cardiogénico
- Arritmias ventriculares

Clase 1: hay acuerdo
Clase 2 : No hay acuerdo pero es frecuente se realiza

Coronariografía : Angina Inestable

- **Angina inestable refractaria a drogas**
- **Angina Prinzmetal**

Coronariografía en Angina estable

- Angina se controla mal con medicamentos
- No toleran medicina antianginosa.

Coronariografía clase 1 : en P. Esfuerzo

- **Positiva con carga baja: 6.5mets**
- **P . con riesgo alto:**
- **Depresión ST 2mm varias derivaciones**
- **Depresión ST 2mm persiste 6 min post recuperación**
- **Elevaciòn ST 2mm en deriv. sin onda q.**
- **Caida de TA de 10mmHg en ejercicio**
- **Taquicardia ventricular**

Ventriculo izquierdo dilatado, caída FE del 10%

areas de isquemia multiple

Prueba de Esfuerzo positiva Indicacion clase 2 de Coronariografía

- **La prueba de esfuerzo positiva sin criterios de riesgo es indicacion clase 2**.

Arritmia ventricular

- **Hx Taquicardia ventricular sostenida**
- **Paro cardiaco sin causa metabolica obvia**

Disfunción ventricular izquierda Ind. de Coronariografía clase 1

- **Causa desconocida con FE < 40%**

Enfermedad cardíaca valvular: Necesitan Coronariografía:

- **Para descartar Enfermedad Coronaria en ptes con angor o ECG anormal (Clase 1)**
- **Descartar E.Coronaria silente**
- Hombres > 40 años
- Mujeres > 50 años
- Jovenes si existen FRCV
- Evaluar grave obstrucción TSVI (EA-MHO)
- Evaluar gravedad en I.Mitral e I. Aortica

Pre-operatorio:

- **Antes de Cirugia Aneurisma Aorta ascend.**
- **C. Congenitas si hay sintomas**
- **Ptes con angor o PE (+) post- Cirugia vascular.**

Contraindicaciones relativas al Cateterismo cardíaco

- Coagulopatìas: Corregirlas
- Warfarina : se suspende 72horas antes
- Electivo: INR < 1.8
- Con heparina: suspender 2 horas antes
- Plaquetas : hasta 50.000 poco riesgo
- Postrombolisis: diferir si es electivo
- Obesidad : punciones
- Dispositivos de cierre (sellar la arteria)

Contraindicaciones relativas de cateterismo izquierdo

- Insuficiencia renal: riesgo,
- Alergias al contraste
- Infecciones: Diferir
- Anemias
- Potasio
- Toxicidad digital
- ICC grave
- Hipertensión arterial grave

Intervención coronaria percutanea

- **Andreas Gruntzig : Sept. 1977 : ACPT**
- **Intervención coronaria percutanea (Stent)**

Contraindicación absoluta de Intervención coronaria percutánea

- **Sangrado significativo**

Contraindicaciones relativas de Intervención coronaria percutánea

- **Sangrado leve**
- **Anatomía coronaria inadecuada o alto riesgo**

Oclusión total cronica, Enf distal difusa

Estenosis tronco principal,Reestenosis recurrente,

expectativa vida corta por morbilidad concomitante

Predictores angiográficos de resultados adversos

- Trombos
- Injerto de by-pass
- Tronco coronaria izquierda
- Lesiones > 20mm longitud o anguladas >90o
- Tortuosidad segmentos proximales
- Oclusión total > 3 meses
- Injertos venosos degenerados
- TCI sin protección

Apoyo Quirúrgico

- Disección coronaria
- Perforación coronaria
- Incapacidad de recuperar stent
- Disección aórtica

Infarto: Que hacer en S. Emergencia?

- Dx. rápido
- Horas de evolución ?
- Hacer Reperfusión ?
- Medicamentos que usa?

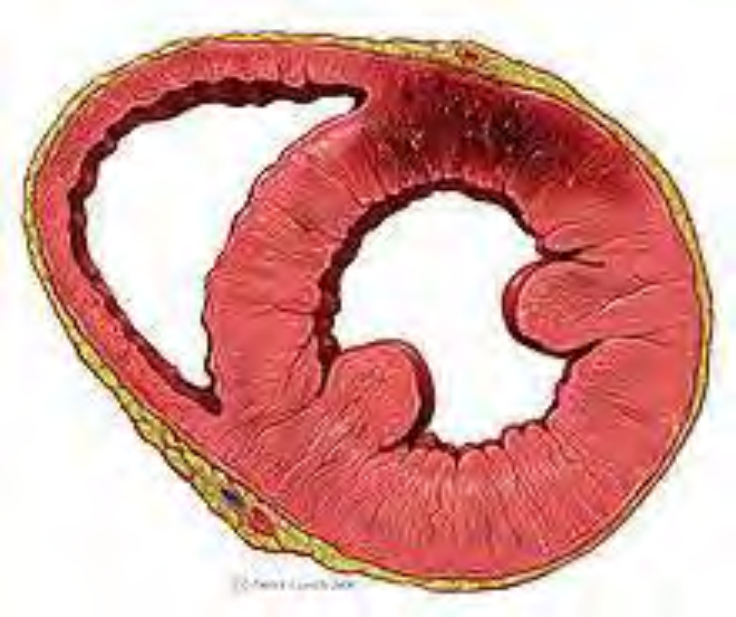

Ex. Físico: Lo importante es?

- TA
- Pulso
- Yugulares
- Soplos
- Arritmia

Infarto Miocardio atípico

- Mujer
- Anciano
- Diabetes
- Nefropatía
- Joven

Campbell M . JAMA 2000

Infarto: Que hacer en S. Emergencia?

- Dx. rápido
- Horas de evolución ?
- Hacer Reperfusión ?
- Medicamentos que usa?

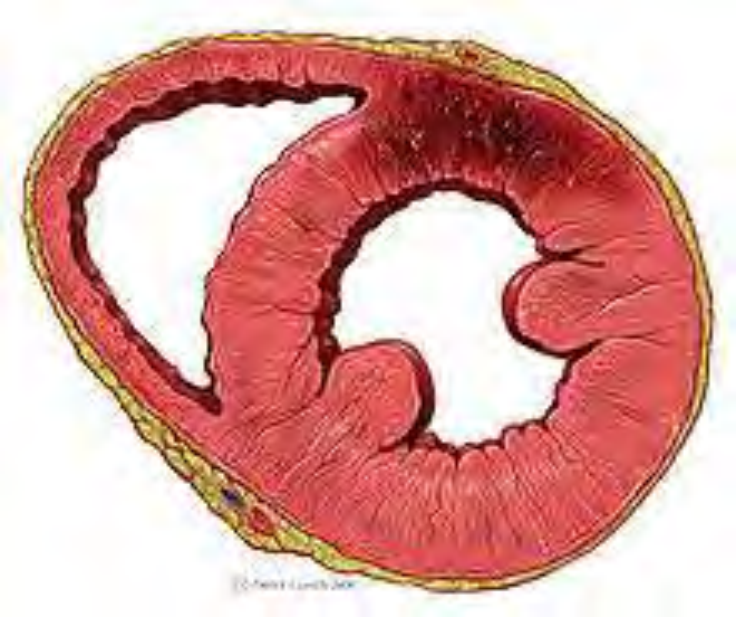

Ex. Físico: Lo importante es?

- TA
- Pulso
- Yugulares
- Soplos
- Arritmia

Infarto Miocardio atípico

- Mujer
- Anciano
- Diabetes
- Nefropatía
- Joven

Campbell M . JAMA 2000

IAM: Hacer reperfusión urgente

- **Trombolisis**
- **Angioplastía-Stent**

L.Colato , T. Mixon , SCAI-34 th Annual Scientific Sessions Baltimore May 2011

IAM: Hacer reperfusión urgente

- **Trombolisis**
- **Angioplastía-Stent**

L.Colato , T. Mixon , SCAI-34 th Annual Scientific Sessions Baltimore May 2011

Evaluación pre-cateterismo

- Signos vitales : TA-FC
- Auscultación CV y Pulmonar
- Pulsos femorales y pedios
- Explicar y consentimiento:
- Uso drogas antiplaquetarias
- Complicaciones

IAM: Hacer reperfusión urgente

- **Trombolisis**
- **Angioplastía-Stent**

L.Colato , T. Mixon , SCAI-34 th Annual Scientific Sessions Baltimore May 2011

Terapia Médica

- Antiplaquetarios
- Aspirina y clopidogrel
- Prasugrel y Ticagrelor

- Antag. recept. glicoproteina IIb/IIIa
- Tirofiban (Agrastat),Eptifibatide (Integrilin)
- Abciximab (Reopro) por 12-18horas