CASO CLÍNICO

Dr. Santiago Alonso

Caso clínico

- Sexo masculino, 85 años de edad.
- Dislipémico
- IRC con clearance estimado de 50 ml/min
- Claudicación intermitente dolorosa de MIs.

- 15 días antes del ingreso comenzó con ángor clase I que rápidamente progresó a clase III, presentando un episodio prolongado en reposo.

SOLACI

Centro Cardiológico Americano

SOCIEDAD URUGUAYA DE CARDIOLOGIA

ECG

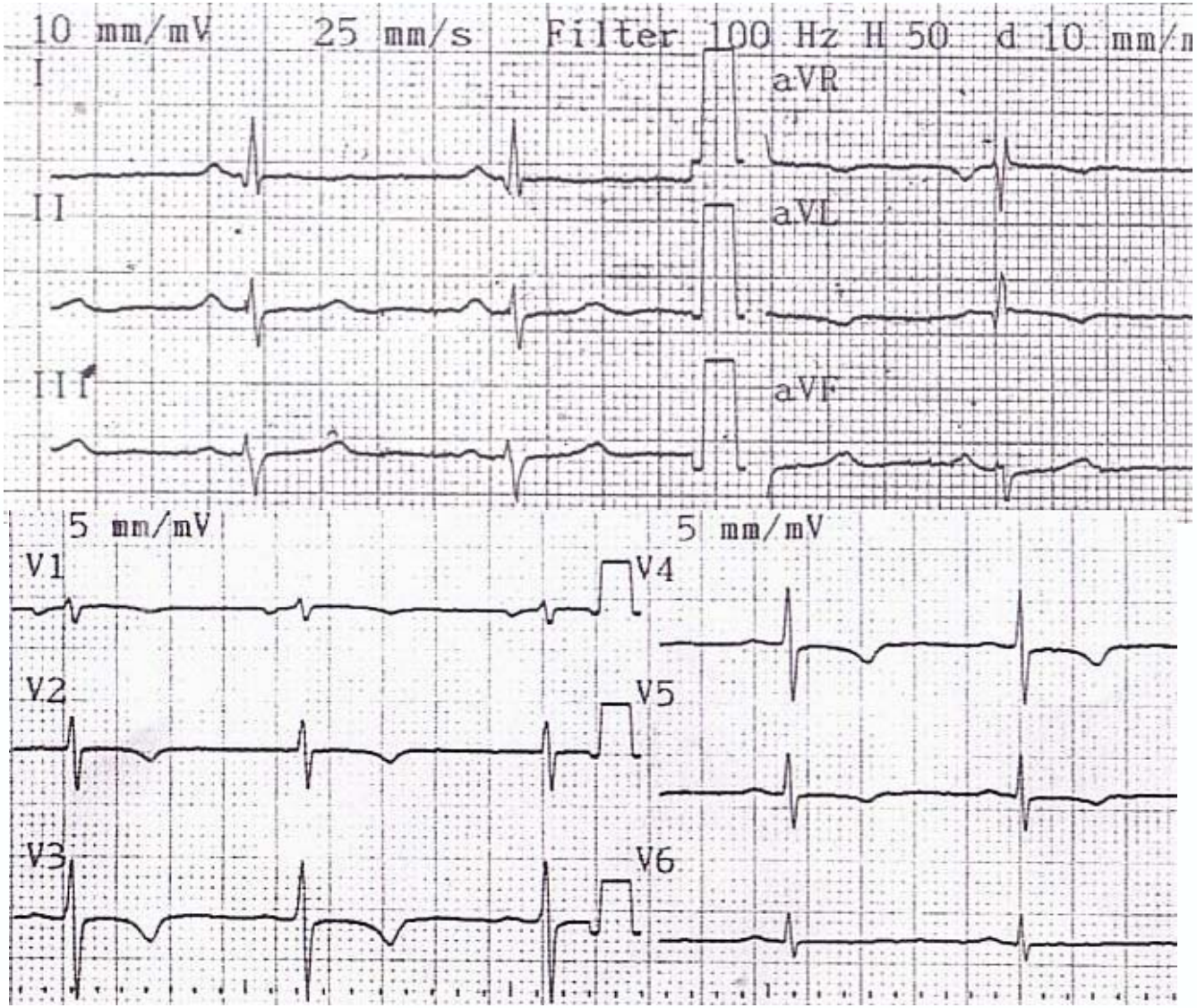

SOLACI

Centro Cardiológico Americano

SOCIEDAD URUGUAYA DE CARDIOLOGIA

- Troponinas: positivas

- Ecocardiograma: HVI leve. Contractilidad sectorial y global normal con FEVI conservada.

SOLACI

Centro Cardiológico Americano

SOCIEDAD URUGUAYA DE CARDIOLOGIA

CACG

SOLACI

Centro Cardiológico
Americano

SOCIEDAD URUGUAYA
DE CARDIOLOGIA
SUC

Euroscore II (2011)

Patient related factors		
Age [1] (years)	85	0.74
Gender	male	0
Renal impairment [2] *See calculator below for creatinine clearance*	severe (CC <50)	.8592256
Extracardiac arteriopathy [3]	yes	.5360268
Poor mobility [4]	no	0
Previous cardiac surgery	no	0
Chronic lung disease [5]	no	0
Active endocarditis [6]	no	0
Critical preoperative state [7]	no	0
Diabetes on insulin	no	0

Cardiac related factors		
NYHA	II	.1070545
CCS class 4 angina [8]	yes	.2226147
LV function	good (LVEF > 50%)	0
Recent MI [9]	no	0
Pulmonary hypertension [10]	no	0

Operation related factors		
Urgency [11]	elective	0
Weight of the intervention [12]	isolated CABG	0
Surgery on thoracic aorta	no	0

EuroSCORE II	5.43 %

*Euro*SCORE II

SOLACI

Centro Cardiológico Americano

SOCIEDAD URUGUAYA DE CARDIOLOGIA

STS score

– Mortalidad: 11.6%

Calculations

Procedure Name	Isolated CABG
Risk of Mortality	11.651%
Morbidity or Mortality	45.654%
Long Length of Stay	24.819%
Short Length of Stay	6.923%
Permanent Stroke	2.686%
Prolonged Ventilation	23.791%
DSW Infection	0.887%
Renal Failure	31.162%
Reoperation	13.575%

SOLACI

SOCIEDAD URUGUAYA DE CARDIOLOGIA

SYNTAX SCORE

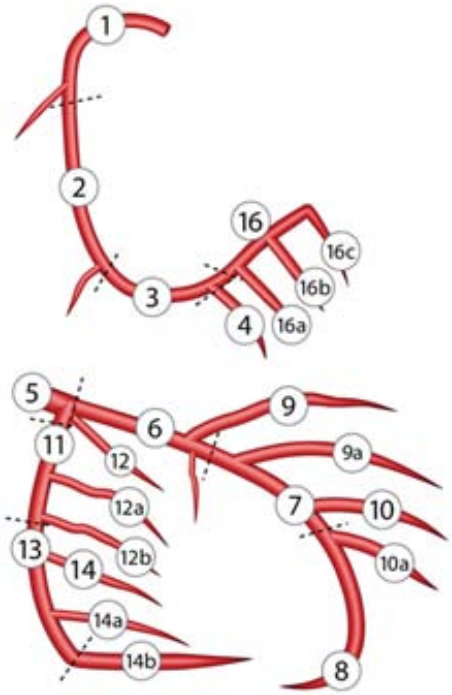

Score Syntax: 24

SOLACI

Centro Cardiológico Americano

SOCIEDAD URUGUAYA DE CARDIOLOGIA

Qué tratamiento indicaría?

- 1) Angioplastia de vaso(s) culpable(s)
- 2) Angioplastia de los 3 ejes vasculares
- 3) Cirugía de revascularización miocárdica

SOLACI

Centro Cardiológico Americano

SOCIEDAD URUGUAYA DE CARDIOLOGIA

Sabiendo que el FNR autoriza el implante de hasta 2 DES:

1) Se inclinaría hacia la CRM

2) Trataría todos los ejes vasculares mediante ATC

3) Trataría solo 2 territorios mediante ATC

SOLACI

Centro Cardiológico Americano

SOCIEDAD URUGUAYA DE CARDIOLOGIA

En base al cuadro clínico y a la angiografía, en qué lesiones implantaría los DES?

1) ADA y ACD

2) ACD y ACX

3) ADA y ACX

SOLACI

Centro Cardiológico Americano

SOCIEDAD URUGUAYA DE CARDIOLOGIA

ANGIOPLASTIA