Rev Bras Cardiol Invasiva.
2013;21(4):378-83

Artigo Original

Modelo Porcino para Evaluación y Desarrollo de Diferentes Dispositivos Coronarios Basados en Catéter: Herramienta Preclínica Fundamental

Micheli Zanotti Galon[1], Celso Kiyochi Takimura[2], Márcio J. Figueira Chaves[3], Julliana Carvalho de Campos[4], J. Eduardo Krieger[5], Paulo Sampaio Gutierrez[6], Francisco Rafael Martins Laurindo[7], Roberto Kalil Filho[8], Pedro Alves Lemos Neto[9]

RESUMEN

Introducción: El modelo experimental porcino posee gran similitud anatómica y fisiológica con el corazón humano, y es de fácil reproductibilidad, lo que lo convierte en un modelo de gran ayuda para probar nuevas generaciones de stents y balones. Este estudio tuvo como objetivo analizar el desempeño de un modelo experimental para intervención coronaria percutánea en la evaluación de distintos dispositivos coronarios. **Métodos:** Se estudiaron 131 cerdos jóvenes de granja comercial, de los cuales 109 eran hembras, pesaban 26,4 ± 3,2 kg, y fueron anestesiados, monitoreados y ventilados mecánicamente, con acceso vascular obtenido por vía femoral (disección o punción). Luego e la cateterización selectiva de las arterias coronarias con catéter JR 6 F, se procedió a la utilización del dispositivo coronario a ser estudiado. Los animales fueron mantenidos bajo ventilación mecánica hasta la recuperación y sometidos a reestudios angiográficos 7, 28, 90 y/o 180 días después del procedimiento. Luego de la eutanasia, los corazones fueron colectados y sometidos a análisis macro y microscópicos. **Resultados:** Se probaron seis stents farmacológicos, dos balones farmacológicos y dos stents no farmacológicos. El deceso intra procedimiento no planeado incidió en 1,5% de los casos, y en el pos procedimiento, en 9,2%, ocurriendo en un periodo de 12 horas a 6 días (2,3 ± 1,6 días). Además de los análisis obtenidos por la angiografía, se realizaron, durante los procedimientos, ultrasonido intracoronario en el 20% y tomografía de coherencia óptica en el 60%, no habiéndose observado decesos relacionados al empleo de esas herramientas. **Conclusiones:** El modelo experimental porcino percutáneo mostró ser reproducible, con desempeño homogéneo entre los varios dispositivos y de baja mortalidad, siendo una herramienta

ABSTRACT

Porcine Model for the Evaluation and Development of Catheter-Based Coronary Devices: an Essential Preclinical Tool

Background: The experimental porcine model is anatomically and physiologically similar to the human heart, it is easily reproducible and very useful to test new stent and balloon generations. This study was aimed at analyzing an experimental model to evaluate different coronary devices for percutaneous coronary intervention. **Methods:** We evaluated 131 juvenile commercial farm pigs, 109 were female, weighing 26.4 ± 3.2 kg. They were anesthetized and had mechanical ventilation and monitoring. Vascular access was obtained via the femoral artery by dissection or puncture. The coronary device was used after a selective catheterization of the coronary arteries with a JR 6 F catheter. Animals were maintained on mechanical ventilation until recovery and were submitted to angiographic evaluation 7, 28, 90 and/or 180 days after the procedure. After euthanasia, the hearts were collected and submitted to macro and microscopic analysis. **Results:** Six drug-eluting stents, two drug-eluting balloons and two bare-metal stents were tested. Unplanned deaths were obseived in 1.5% of the cases during the procedures and in 9.2% of the cases after the procedure, occurring within 12 hours to 6 days (2.3 ± 1.6 days). In addition to angiographic evaluations, intravascular ultrasound and optical coherence tomography were performed during the procedures in 20% and 60% of the cases, respectively. There was no deaths related to the use of the devices. **Conclusions:**

[1] Master Cardiólogo intervencionista del Instituto del Corazón del Hospital de Clínicas de la Facultad de Medicina de la Universidad de São Paulo. São Paulo, SP, Brasil.
[2] Doctor. Cardiólogo intervencionista del Instituto do Corazón del Hospital de Clínicas de la Facultad de Medicina de la Universidad de São Paulo. São Paulo, SP, Brasil.
[3] Biólogo del Instituto del Corazón del Hospital de Clínicas de la Facultad de Medicina de la Universidad de São Paulo. São Paulo, SP, Brasil.
[4] Biomédica del Instituto del Corazón del Hospital de las Clínicas de la Facultad de Medicina de la Universidad de São Paulo. São Paulo, SP, Brasil.
[5] Profesor titular. Director del Laboratorio de Genética e Cardiología Molecular del Instituto del Corazón del Hospital de Clínicas de la Facultad de Medicina de la Universidad de São Paulo. São Paulo, SP, Brasil.
[6] Catedrático *livre-docente* asistente del Instituto del Corazón del Hospital de Clínicas de la Facultad de Medicina de la Universidad de São Paulo. São Paulo, SP, Brasil.
[7] Catedrático *livre-docente*. Médico asistente del Instituto del Corazón del Hospital de Clínicas de la Facultad de Medicina de la Universidad de São Paulo. São Paulo, SP, Brasil.
[8] Profesor titular. Director de la División de Cardiología do Instituto do Corazón del Hospital de Clínicas da Facultad de Medicina da Universidad de São Paulo. São Paulo, SP, Brasil.
[9] Catedrático *livre-docente*. Director del Servicio de Hemodinámica y Cardiología Intervencionista del Instituto del Corazón del Hospital de Clínicas de la Facultad de Medicina de la Universidad de São Paulo. São Paulo, SP, Brasil.

Correspondencia: Pedro Alves Lemos Neto. Avenida Dr. Enéas Carvalho de Aguiar, 44 - Cerqueira César - São Paulo, SP, Brasil - CP 05403-900 E-mail: pedro.lemos@incor.usp.br

Recibido el: 28/8/13 • Aceptado el: 5/11/13

indispensable en la investigación de nuevos dispositivos coronarios.

DESCRIPTORES: Modelos animales. Intervención coronaria percutánea. Stents farmacológicos.

The experimental percutaneous porcine model proved to be reproducible with similar outcomes and low mortality for the different devices tested and is an essential tool for the evaluation of new coronary devices.

DESCRIPTORS: Models, animal. Percutaneous coronary intervention. Drug-eluting stents.

El modelo experimental porcino es de gran utilidad para probar nuevas generaciones de stents y balones, siendo este el modelo más usado en la evaluación de los dispositivos coronarios. Las principales ventajas de ese modelo animal son sus similitudes anatómicas y fisiológicas con los corazones humanos.[1] La distribución de las arterias coronarias, la irrigación miocárdica por colaterales, el sistema de coagulación y la actividad plaquetaria presentan gran similitud con los humanos.[2,4]

A pesar de la cicatrización en respuesta a la lesión vascular involucrar procesos y fases semejantes, el transcurso de tiempo de los eventos en el porcino es diferente del humano. Con base en los periodos de desarrollo de la reestenosis tras el implante de stents no farmacológicos, se puede observar, en general, una relación temporal de 1 para 6 [5,9] (animal para humano).

A pesar de la producción de animales no ser cara, los costos de manipulación y de habilitación son elevados. En Brasil, las inversiones de los sectores público y privado en investigación traslacional se justifican siempre y cuando el objetivo final sea la aplicación de tecnologías mejoradas, muchas de ellas de desarrollo nacional, que deben traducirse en beneficios para los pacientes portadores de enfermedad cardiovascular.

Para participar en las actividades de investigación, desarrollo y innovación en el campo de la intervención percutánea coronaria, blanco de intenso interés en diversos países del mundo, es necesario tener modelos animales bien establecidos y reproducibles – y que esta viene siendo una fase obligatoria en la evaluación de la eficacia de cualquier nuevo dispositivo coronario, exigidos por las agencias reguladoras estadunidense *(Food and Drug Administration* - FDA) y europea *(European Medicines Agency* - EMEA).[10,11]

Este estudio tuvo como objetivo analizar el desempeño de un modelo experimental para intervención coronaria percutánea en la evaluación de distintos dispositivos coronarios.

MÉTODOS

Todos los experimentos se realizaron de acuerdo al protocolo aprobado por el Comité de Ética en Investigación Institucional. Se utilizaron, en este estudio, cerdos de linaje doméstico *(Sus scrofa domestica,* linhagem MS60 EMBRAPA). Todos los animales se sometieron a exámenes clínicos antes de iniciar el protocolo y sólo los que no tenían señales de enfermedad fueron utilizados. Los animales fueron mantenidos en una granja comercial local, con libre acceso a alimentos y agua durante los protocolos. Ellos fueron aclimatados en la División Experimental del Instituto del Corazón del Hospital de Clínicas de la Universidad de San Pablo (InCor-FMUSP) por lo menos 24 horas antes del cateterismo.

Procedimiento anestésico

Los animales fueron sedados antes del procedimiento con una mescla de clorhidrato de ketamina (8 mg/kg) y clorhidrato de midazolam (0,5 mg/kg). Luego de 10 a 20 minutos, se obtuvo un acceso venoso (vena superficial de la oreja). La anestesia se indujo con pentotal sódico (12,5 mg/kg) y, en seguida, se realizó intubación orotraqueal con laringoscopio de lámina recta larga (tubo de 7 o 7,5 mm). La anestesia fue mantenida con isoflurano 1,5% a 2,5% y en oxígeno a 100% en el equipo anestésico. Antes del procedimiento los porcinos recibieron inyección intramuscular de penicilina benzatínica 1,2 millón de unidades, para evitar infecciones.

Medicaciones antiagregantes plaquetarias se iniciaron 24 horas antes del procedimiento. Ellas fueron el ácido acetilsalicílico, en las dosis de 300 a 600 mg y clopidogrel, de 75 a 150 mg. La dosis de mantenimiento fue de 100 mg y 75 mg para el ácido acetilsalicílico y para el clopidogrel, respectivamente.

Cateterismo cardíaco e monitoreos invasivo y no invasivo

Los cerdos bajo efecto de anestesia general fueron colocados en posición supina. La saturación del oxígeno se monitoreó por la cola del animal y la frecuencia y el ritmo cardíacos por el monitor cardíaco. Luego de asepsia inguinal, se introdujo una vaina vascular 6 F por visión directa en la arteria femoral común por punción o disección, seguida de la administración de 10 mil unidades de heparina y manteniéndose el monitoreo invasivo de la presión arterial.

Las arterias coronarias derecha e izquierda fueron canuladas sectivamente utilizando catéter terapéutico Judkins 6 F (Philips, Eindhoven, Holanda) monitoreado por fluoroscopía proporcionada pelo equipo de angiografía digital Philips BV Pulsera (Philips, Eindhoven, Holanda). Se administró inyección intracoronaria de nitroglicerina en la dosis de 200 ug y posterior inyección de contraste iodado para adquisición de la angiografía inicial. La proyección angiográfica de elección, tanto para la arteria coronaria izquierda como para

Rev Bras Cardiol Invasiva.
2013;21(4):378-83

la derecha fue la oblicua anterior izquierda 60°.

En caso de arritmia ventricular aguda, se administraron dosis en bolus de clorhidrato de lidocaína (2,5 a 12 mg/kg). Cuando la fibrilación ventricular era detectada, se realizó cardioversión eléctrica por la aplicación de 200 a 300 J, con las palas contra la pared anterior del tórax.

Dispositivos probados, reestudio y eutanasia

Los dispositivos probados fueron balones farmacológicos, stents farmacológicos e no farmacológicos. El reestudio angiográfico se realizó a 7, 28, 90 y 180 días, dependiendo del protocolo vigente.

Los animales, bajo efecto de anestesia profunda, fueron sometidos a eutanasia, con una dosis letal de cloruro de potasio. Se realizaron la toracotomía paramediana izquierda y la apertura del pericardio, siendo las venas cavas, el tronco de la arteria pulmonar y la aorta cuidadosamente pinzados y seccionados e inmediatamente, se removió el corazón. A continuación, los corazones fueron lavados con agua potable y se infundió una solución de formol a 10%, bajo presión de 100 mmHg, en la raíz de la aorta, para perfusión coronaria por 30 minutos. Los segmentos arteriales que contenían stents se disecaron, removieron y fueron puestos en solución de formol al 10%, siendo, luego, encaminados para procesamiento histológico.

Empleo de métodos de imagen intravascular adjuntos

Antes de la realización de los métodos de imagen intravascular, se administró nitrato intracoronario (mononitrato de isosorbida) 10 a 20 mg o nitroglicerina 150 a 400 ug), con el objetivo de promover la vasodilatación epicárdica y evitar espasmo arterial.

Para la realización del ultrasonido intracoronario (USIC), se utilizó el catéter Atlantis 40 Mhz conectado a la consola iLab (ambos de Boston Scientific Inc., Estados Unidos). La adquisición se realizó durante el retroceso automático a 0,5 mm/s.

En la tomografía de coherencia óptica (TCO) se utilizó el sistema OCT M2 (LightLab Imaging, Westford, Estados Unidos), con retroceso automatizado del catéter de imagen ImageWire™ (LightLab Imaging) a la velocidad de 1 a 2 mm/s, tras previa oclusión proximal de la arteria coronaria con balón Helios® (LightLab Imaging) y infusión de suero fisiológico.

Microscopía electrónica de barrido

El segmento de la arteria coronaria que contenía el stent fue disecado, removido y sometido a una sección longitudinal, habiendo sido una de las mitades enviada para estudio anatomopatológico y la otra para procesamiento específico y posterior análisis en microscopio electrónico de barrido.

El hemisegmento que contenía el stent fue inmerso en solución de Karnovsky modificada por 12 horas a 4°C, lavado en solución tampón de cacodilato de sodio, fijado en solución tamponada de tetróxido de osmio a 1 % y deshidratado en series crecientes de alcoholes, hasta el alcohol absoluto. El secado de las muestras se hizo al punto crítico en el aparato Balzers CPD 030.

Las muestras fueron metalizadas con iones de oro en aparato Balzers SCD 040 y analizadas en microscopio electrónico de barrido modelo JSM 7401 S (JEOL, Japón) con la toma de imágenes con aumento de 25 veces. Las imágenes obtenidas se archivaron y sometieron a análisis por medio de los *softwares* Adobe® Photoshop® versión 7.0 (Adobe Systems Inc.) y ImageJ versión 1.42q para Windows (NIH, Bethesda, Estados Unidos), siendo mensuradas las áreas de astas expuestas de los stents (mm^2) y calculados los porcentajes de endotelización para cada tipo de stent (Figura 1).



Figura 1. Microscopía electrónica de barrido de la arteria coronaria porcina 7 días después del implante de stent farmacológico, donde se observan astas desnudas. En el detalle, imagen de asta con delaminación de la cobertura polimérica, magnificada a la derecha.

Análisis histopatológico

Los cortes fueron coloreados con hematoxilina-eosina y por la coloración de Verhoeff para fibras elásticas y, posteriormente, analizados cualitativa y cuantitativamente por patólogos y técnico especializado. En el análisis cuantitativo fueron utilizados los escores de inflamación modificada de Kornovski et ai.,[12] el escore de fibrina[13] y los escores de injuria de Schwartz.[10, 14]

La cuantificación del área de lumen, del área del stent, del área de la lámina elástica interna, del área de la lámina elástica externa y del espesor neointimal sobre las astas y inter astas se realizó por medio del *software* de mensuración LeicaQWin (Leica Microsystems, Wetzlan, Alemania).

RESULTADOS

Se estudiaron 131 cerdos jóvenes de granja comercial del 2006 al 2012, siendo 109 fêmeas, pesando 26,4 ± 3,2 kg. Los animales fueron mantenidos bajo ventilación mecánica hasta la recuperación y sometidos a reestudios luego de 7, 28, 90 y 180 días.

Fueron probados seis stents farmacológicos, dos balones farmacológicos y dos stents no farmacológicos (Tabla 1). El deceso no planificado intra procedimiento fue de 1,5%, y pos procedimiento fue de 9,2%, ocurriendo entre 12 horas y hasta 6 días (2,3 ± 1,6 días). Además de los análisis obtenidos por la angiografía, se realizaron durante los procedimientos, USIC en 20% y TCO en 60%, no habiéndose observado decesos durante el empleo de esas herramientas (Figura 2).

DISCUSIÓN

El presente estudio refleja los resultados de un centro pionero de validación pre clínica en el país, específicamente organizado y equipado para la evaluación científica de dispositivos y procedimientos de intervención coronaria percutánea. En conocimiento adquirido con el modelo porcino nos permitió, a lo largo de los años, entre otros dispositivos, participar del desarrollo del primer stent de concepción brasileña, empleando innovaciones tecnológicas para su creación.[15-19] Tales resultados se obtuvieron gracias a la implementación de inúmeros y complejos procesos, que se iniciaron con la concepción de un nuevo dispositivo de prototipos endovascular y prosiguieron con las etapas de confección de prototipos, pruebas de validación pre clínicas (mecánicas y biológicas *in vitro y in vivo)* y, finalmente, pruebas de seguridad y eficacia en humanos.[20]

Formó parte de este proceso el análisis histopatológico, que mantiene el estándar vigente para la evaluación de los dispositivos a ser estudiados. Tal técnica de procesamiento histológico de vasos con implante de stent se configura como uno de los puntos más limitantes en el proceso, debido al riesgo de damnificación de los tejidos adyacentes a las astas del stent. La inclusión en resina de metacrilato y el corte

TABLA 1
Descripción de los dispositivos coronarios estudiados empleando el modelo porcino

Dispositivos estudiados	Fecha	n
Stent liberador de oxido nítrico	Abril de 2006	9
Stent nacional de cromo-cobalto	Agosto de 2006	10
Stent supralimus vs. sirolimus	Marzo de 2007	3
Stent nacional de cromo-cobalto pre montado	Septiembre de 2007	3
Stents metálicos de diferentes modelos	Julio de 2008	5
Stent nacional con sirolimus	Octubre de 2008	6
Stent nacional con fármaco externo vs. interno y externo	Mayo de 2009	14
Balones eluidores de sirolimus vs. Paclitaxel	Diciembre de 2009	7
Stent liberador de óxido nítrico	Marzo de 2010	4
Balón eluidor de sirolimus	Junio de 2010	16
Stent eluidor de everolimus vs. eluidor de sirolimus	Agosto de 2010	14
Stent nacional de cromo-cobalto vs. nacional con sirolimus 180 días	Septiembre de 2010	4
Comparación de stents con coágulo vs. Trombo	Noviembre de 2010	4
Stent nacional de cromo-cobalto vs. sirolimus en *overlapping*	Diciembre de 2010	3
Stent nacional de cromo-cobalto vs. nacional con sirolimus 90 días	Diciembre de 2010	7
Stent nanomagnético	Junio de 2011	4
Stent eluidor de sirolimus	Septiembre de 2011	10
Stent nacional con nuevo *design*	Septiembre de 2012	8

Rev Bras Cardiol Invasiva.
2013;21(4):378-83

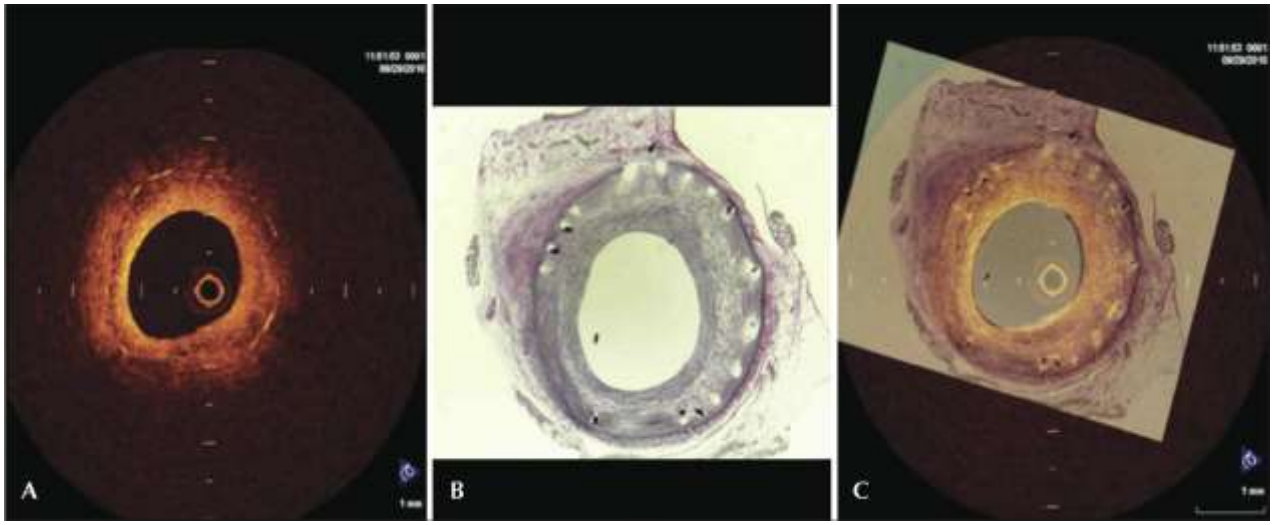

Figura 2. Cortes transversales de arteria coronaria porcina con stent farmacológico. (A) Tomografía de coherencia óptica; (B) histología; fC) imágenes sobrepuestas, con la finalidad de elegir sección transversa de la tomografía de coherencia óptica análoga a la imagen histológica.

micrométrico de espécimen conteniendo metal constituyen las principales dificultades que limitan el procesamiento histológico de stents a pocos centros en el mundo.

Actualmente, se recomienda que esos modelos, anteriormente utilizados como tests de mesa para la evaluación de la eficacia de nuevos dispositivos, se concentren específicamente en los aspectos de seguridad.[21] Para que eso sea posible, el desempeño del stent debe ser evaluado de forma secuencial. Por lo tanto, es fundamental disponer de métodos de imagen intravascular que permitan la evaluación evolutiva en distintos momentos del proceso de cicatrización vascular.

Si bien provee una estimativa volumétrica de todos los tejidos neointimales, el USIC posee relación poco precisa con los resultados histológicos.[22,23] Por eso esta no es la mejor técnica para evaluar la presencia de fibrina o trombo, ni posee resolución espacial suficiente para verificar se las astas del stent están cubiertas o desnudas.

Por otra parte, la TCO mostró alta relación con la histología[24,25] debido a su alta resolución axial, permitiendo categorizar adecuadamente las astas del stent como cubiertas o desnudas.[25,26] Imágenes heterogéneas, con señal de baja intensidad luminosa, visibilizadas en la TCO, se correlacionaron con áreas de baja celularidad, con presencia de fibrina e proteoglicano.[19,27,28]

Actualmente se preconiza tal evalución a los 28 días a fin de observar la ocurrencia de hiperplasia neointimal para analizar los efectos a largo plazo. La segunda evaluación (después de 3 a 6 meses) depende de la época en que la cicatrización del segmento tratado y la liberación del fármaco se hayan concluido. Es importante observar que, para los stents farmacológicos, el FDA, que recomendaba un intervalo de 6 meses luego del implante del stent, más recientemente extendió la recomendación para hasta 1 año tras el implante,[10,11] para fines de la obtención de los datos pre clínicos.

CONCLUSIONES

El modelo experimental porcino percutáneo mostró ser reproducible, con comportamiento homogéneo entre los varios dispositivos probados, y de baja mortalidad, siendo una herramienta imprescindible en la investigación de nuevos dispositivos coronarios.

SOPORTE FINANCIERO

Este estudio forma parte del Programa de Desarrollo Nacional de Endoprótesis Vasculares (stents) (PDNS), iniciado en 2004-2005. Cuenta con el soporte de la Secretaría de Ciencia, Tecnología e Insumos Estratégicos (SCTIE)/Departamento de Ciencia y Tecnología (DECIT) del Ministerio da Salud (MS), del Consejo Nacional de Desenvolvimiento Científico y Tecnológico (CNPq) y de la Financiadora de Estudios e Proyectos (FINEP) del Ministerio de Ciencia y Tecnología (MCT). El desarrollo del proceso de corte a laser de stents contó con el apoyo de la Fundación de Amparo a la Investigación del Estado de San Pablo (FAPESP, forma de Apoyo: Innovación Tecnológica - Pesquisa Innovadora en la Pequeña y Microempresa - PIPE).

CONFLICTO DE INTERESES

Celso Kiyochi Takimura, Francisco Rafael Martins Laurindo y Pedro Alves Lemos Neto son consultores científicos de Scitech Prod Médicos Ltda. Los demás autores declaran no haber conflicto de intereses relacionados a este manuscrito.

REFERENCIAS

1. Suzuki Y, Yeung AC, Ikeno F. The representative porcine model for human cardiovascular disease. J Biomed Biotchnol. 2011;2011:1 95483.
2. Goodman SL. Sheep, pig, and human platelet-material interactions with model cardiovascular biomaterials. J Biomed Mater Res. 1 999;45(3):240-50.
3. Shimokawa H, Vanhoutte PM. Impaired endothelium-dependent relaxation to aggregating platelets and related vasoactive substances in porcine coronary arteries in hypercholesterolemia and atherosclerosis. Circ Res. 1 989;64(5):900-14.
4. Cromeens DM, Rodgers GP, Minor ST. Warfarin sodium for anticoagulation of atherosclerotic miniature swine. J Invest Surg. 1990;3(2):141-5.
5. Van Belle E, Tio FO, Couffinhal T, Maillard L, Passeri J, Isner JM. Stent endothelialization. Time course, impact of local catheter delivery, feasibility of recombinant protein administration, and response to cytokine expedition. Circulation. 1997;95(2):438-48.
6. Virmani R, Kolodgie FD, Farb A, Lafont A. Drug eluting stents: are human and animal studies comparable? Heart. 2003;89(2):133-8.
7. Farb A, Sangiorgi G, Carter AJ, Walley VM, Edwards WD, Schwartz RS, et al. Pathology of acute and chronic coronary stenting in humans. Circulation. 1 999;99(1):44-52.
8. Grewe PH, Deneke T, Machraoui A, Barmeyer J, Muller KM. Acute and chronic tissue response to coronary stent implantation: pathologic findings in human specimen. J Am Col Cardiol. 2000;35(1):1 57-63.
9. Schwartz RS, Chronos NA, Virmani R. Preclinical restenosis models and drug-eluting stents: still important, still much to learn. J Am Coll Cardiol. 2004;44(7):1 373-85.
10. Schwartz RS, Edelman ER, Carter A, Chronos N, Rogers C, Robinson KA, et al. Drug-eluting stents in preclinical studies: recommended evaluation from a consensus group. Circulation. 2002;1 06(1 4):1 867-73.
11. Schwartz RS, Edelman E, Virmani R, Carter A, Granada JF, Kaluza GL, et al. Drug-eluting stents in preclinical studies: updated consensus recommendations for preclinical evaluation. Circ Cardiovasc Interv. 2008;1 (2):143-53.
12. Kornowski R, Hong MK, Tio FO, Bramwell O, Wu H, Leon MB. In-stent restenosis: contributions of inflammatory responses and arterial injury to neointimal hyperplasia. J Am Col Cardiol. 1 998;31 (1):224-30.
13. Suzuki T, Kopia G, Hayashi S, Bailey LR, Llanos G, Wilensky R, et al. Stent-based delivery of sirolimus reduces neointimal formation in a porcine coronary model. Circulation. 2001,-1 04(1 0):1188-93.
14. Gunn J, Arnold N, Chan KH, Shepherd L, Cumberland DC, Crossman DC. Coronary artery stretch versus deep injury in the development of in-stent neointima. Heart. 2002;88(4): 401-5.
15. Takimura CK, Galon MZ, Sojitra P, Doshi M, Aiello V, Gutierrez PS, et al. Estudo da dose excipiente: fármaco com avaliação da hiperplasia neointimal portomografiade coerência óptica e histopatologia em artérias coronárias porcinas após o emprego do balão eluidor de sirolimus. Rev Bras CardioInvasiva. 2012;20(2):1 33-9.
16. Lemos PA, Laurindo FRM, Morato SP, Takimura C, Campos CA, Gutierrez PS, et al. Stent coronário de aleación cobalto-cromo concebido en Brasil: achados histológicos preliminares em modelo experimental porcino. Rev Bras Cardiol Invasiva. 2007;15(4):378-85.
17. Campos CAHM, Ribeiro EE, Lemos PA, Obregon A, Ribeiro H, Spadaro AG, et al. Resultados clínicos iniciais do primeiro stent de cromo-cobalto concebido no Brasil. Rev Bras Cardio nvasiva. 2009;1 7(3):314-9.
18. Takimura CK, Galon MZ, Lopes Junior ACA, Carvalho J, Ferreira SK, Chaves MJF, et al. Avaliação pela tomografia de coerência óptica de stent nacional recoberto com polímero biodegradável eluidor de sirolimus vs. stent eluidor de bio- imus A9 em artérias coronárias porcinas. Rev Bras Cardiol nvasiva. 2011;1 9(2):1 38-44.
19. Galon MZ, Takimura CK, Carvalho J, Chaves MJF, Lacchini S, Aiello VD, et al. Evolução temporal da proliferação neointimal após implante de dois tipos de stent farmacológico com polímeros biodegradáveis em modelo porcino: avaliação qualitativa por tomografia de coerência óptica seqüencial. Rev Bras Cardiol Invasiva. 2012;20(4):41 3-9.
20. Ribeiro H, Campos C, Lopes A, Esper R, Abizaid A, Meireles G, et al. Randomized comparison of the efficacy and safety of a novel DES with biodegradable polymer and cobalt-chromium alloy - INSPIRON I trial [abstract]. EuroIntervention. 2011,-7 Suppl M:184.
21. Prado AP, Perez-Martinez C, Cuellas C, Gonzalo-Orden JM, Diego A, Regueiro M, et al. Preclinical evaluation of coronary stents: focus on safety issues. Curr Vase Pharmacol. 2013;11(1):74-99.
22. Granada JF, Wallace-Bradley D, Win HK, Alviar CL, Builes A, Lev El, et al. In vivo plaque characterization using intravascular ultrasound-virtual histology in a porcine model of complex coronary lesions. Arterioscler Thromb Vase Biol. 2007;27(2):387-93.
23. Frutkin AD, Mehta SK, McCrary JR, Marso SP. Limitations to the use of virtual histology-intravascular ultrasound to detect vulnerable plaque. Eur Heart J. 2007;28(14):1 783-4.
24. Meissner OA, Rieber J, Babaryka G, Oswald M, Reim S, Siebert U, et al. Intravascular optical coherence tomography: comparison with histopathology in atherosclerotic peripheral artery specimens. J Vase Interv Radiol. 2006;1 7(2 Pt 1):343-9.
25. Mehanna EA, Attizzani GF, Kyono H, Hake M, Bezerra HO Assessment of coronary stent by optical coherence tomography, methodology and definitions. Int J Cardiovasc Imaging. 2011;27(2):259-69.
26. Murata A, Wallace-Bradley D, Tellez A, Alviar C, Aboodi M, Sheehy A, et al. Accuracy of optical coherence tomography in the evaluation of neointimal coverage after stent implantation. JACC Cardiovasc Imaging. 201 0;3(1):76-84.
27. Teramoto T, Ikeno F, Otake H, Lyons JK, van Beusekom HM, Fearon WF, et al. Intriguing peri-strut low-intensity area detected by optical coherence tomography after coronary stent deployment. Circ J. 201 0;74(6):1257-9.
28. Attizzani GF, Bezerra HG, Chamie D, Fujino Y, Spognardi AM, Stanley JR, et al. Serial Evaluation of Vascular Response After Implantation of a New Sirolimus-Eluting Stent With Bioabsorbable Polymer (MISTENT): an optical coherence tomography and histopathological study. J Invasive Cardiol. 2012;24(11):560-8.