Rev Bras Cardiol Invasiva.
2013;21(4):384-9

Artículo original

Cierre percutáneo de la comunicación interauricular de tipo *ostium secundum* con prótesis Memopart®

Jorge Luis Haddad[1], Gustavo Caires Novaes[2], Rafael Brolio Pavão[3], Andre Vannucchi Badran[4], Daniel Conterno Lemos[5], Igor Matos Lago[6], Moyses de Oliveira Lima-Filho[7], Geraldo Luiz de Figueiredo[8], Paulo Henrique Manso[9], Walter Villela de Andrade Vicente[10], Luis Gustavo Gali[11], Minna Moreira Dias Romano[12], J. Antonio Marin-Neto[13]

RESUMEN

Introducción: Los autores presentan su experiencia inicial del cierre percutáneo de la comunicación interauricular de tipo *ostium secundum* (CIA) utilizando la prótesis Memopart® (Shanghai Shape Memory Alloy Co Ltd, Shanghai, China). **Métodos:** Estudio prospectivo observacional en el que una serie de pacientes portadores de defectos con significativas consecuencias hemodinámicas y características anatómicas favorables al implante fueron sometidos a cierre percutáneo de CIA. El procedimiento se realizó por vía femoral percutánea, con la técnica habitual. El período de seguimiento fue de 10,3 ± 5 meses, con controles clínicos y ecocardiográficos 24 horas (o antes del alta hospitalaria), 1, 3, 6 y 12 meses después del implante. **Resultados:** En el período de febrero de 2012 a abril de 2013, se sometió a cierre percutáneo de CIA a 21 pacientes, 16 de sexo femenino, edad promedio de 33,1 ± 18,7 años. El diámetro promedio del defecto fue de 19,04 ± 6,25 mm y el tamaño de la prótesis fue de 21,42 ± 6,73 mm (de 8 a 34 mm). El implante se realizó con éxito en todos los casos, verificándose la oclusión total en el control antes del alta hospitalaria. En el seguimiento, todos los pacientes estaban asintomáticos y se comprobó la persistencia de la oclusión total del defecto. No hubo mortalidad u otras complicaciones en la serie.

ABSTRACT

Percutaneous Closure of Ostium Secundum Atrial Septal Defect Using the Memopart™ Occlusion Device

Background: The authors report their initial experience with the Memopart™ device (Shanghai Shape Memory Alloy Co Ltd, Shanghai, China) for the occlusion of secundum atrial septal defect (ASD). **Methods:** This was a prospective observational study of a series of patients undergoing percutaneous occlusion of ASD with right ventricle volume overload and favorable anatomic characteristics. The procedure was performed by percutaneous femoral approach. The mean follow-up was 10.3 ± 5 months, with clinical and 24-hour echocardiographic evaluations (or before hospital discharge), 1, 3, 6, and 12 months after implantation. **Results:** From February/2012 to April/2013, 21 patients, 16 females, mean age 33.1 ± 18.7 years, were submitted to percutaneous occlusion of an ASD. The average diameter of the defect was 19.04 ± 6.25 mm and the device size was 21.42 ± 6.73 mm (8 to 34 mm). Total occlusion of the defect was observed in all cases before hospital discharge. During follow-up, all patients were asymptomatic and without residual shunt. There was no deaths or any other complications in the series. **Conclusions:** The percutaneous closure

[1] Cardiólogo intervencionista del Hospital de Clínicas de la Facultad de Medicina de Ribeirão Preto de la Universidad de São Paulo. Ribeirão Preto, SP, Brasil.
[2] Residente en Cardiología intervencionista del Hospital de Clínicas de la Facultad de Medicina de Ribeirão Preto de la Universidad de São Paulo. Ribeirão Preto, SP, Brasil.
[3] Residente en Cardiología intervencionista del Hospital de Clínicas de la Facultad de Medicina de Ribeirão Preto de la Universidad de São Paulo. Ribeirão Preto, SP, Brasil.
[4] Residente en Cardiología intervencionista del Hospital de Clínicas de la Facultad de Medicina de Ribeirão Preto de la Universidad de São Paulo. Ribeirão Preto, SP, Brasil.
[5] Cardiólogo intervencionista del Hospital de Clínicas de la Facultad de Medicina de Ribeirão Preto de la Universidad de São Paulo. Ribeirão Preto, SP, Brasil.
[6] Cardiólogo intervencionista del Hospital de Clínicas de la Facultad de Medicina de Ribeirão Preto de la Universidad de São Paulo. Ribeirão Preto, SP, Brasil.
[7] Doctor. Cardiólogo intervencionista del Hospital de Clínicas de la Facultad de Medicina de Ribeirão Preto de la Universidad de São Paulo. Ribeirão Preto, SP, Brasil.
[8] Cardiólogo intervencionista del Hospital de Clínicas de la Facultad de Medicina de Ribeirão Preto de la Universidad de São Paulo. Ribeirão Preto, SP, Brasil.
[9] Doctor. Cardiólogo pediátrico de la Facultad de Medicina de Ribeirão Preto de la Universidad de São Paulo. Ribeirão Preto, SP, Brasil.
[10] Catedrático *Livre-docente*. Cirujano cardiovascular de la Facultad de Medicina de Ribeirão Preto de la Universidad de São Paulo. Ribeirão Preto, SP, Brasil.
[1] Médico del Sector de Ecocardiografía del Hospital de Clínicas de la Facultad de Medicina de Ribeirão Preto de la Universidad de São Paulo. Ribeirão Preto, SP, Brasil.
[12] Doctora. Cardióloga y docente de la Facultad de Medicina de Ribeirão Preto de la Universidad de São Paulo. Ribeirão Preto, SP, Brasil.
[13] Catedrático *Livre-docente*. Director de la Unidad de Hemodinámica y Cardiología intervencionista del Hospital de Clínicas de la Facultad de Medicina de Ribeirão Preto de la Universidad de São Paulo. Ribeirão Preto, SP, Brasil.

Correspondencia a: Jorge Luis Haddad. Campus Universitário Monte Alegre - Avenida Bandeirantes, 3.900 - Monte Alegre - Ribeirão Preto, SP, Brasil - CEP 14049-900 - Correo electrónico: jl.haddad@yahoo.com.br

Recibido el: 04/09/2013 • Aceptado el: 18/11/2013

Conclusiones: El cierre percutáneo de la CIA con la prótesis Memopart® es un procedimiento eficaz y seguro, dentro del límite de esta investigación. El implante de la prótesis es simple y tiene un alto índice de oclusión inmediata, incluyendo defectos de grandes dimensiones.

DESCRIPTORES: Comunicación interauricular. Dispositivo de oclusión septal. Cardiopatías congénitas. Cateterismo cardíaco.

of ASD using a Memopart™ device is an effective and safe procedure within the limits of this investigation. The device is user-friendly and has a high rate of immediate occlusion, even in large defects.

KEYWORDS: Heart septal defects, atrial. Septal occluder device. Heart defects, congenital. Cardiac catheterization.

La comunicación interauricular de tipo ostium secundum (CIA), localizada en la fosa oval, constituye aproximadamente el 80% de los defectos septales interauriculares.[1] El cierre percutáneo se debe realizar en los casos en los que la anatomía es favorable, en presencia de consecuencias hemodinámicas (indicación clase I, nivel de evidencia B), en asociación con el síndrome de platipnea-ortodeoxia (indicación de clase IIa, nivel de evidencia B) o cuando hay antecedentes de embolia paradójica (indicación de clase IIa, nivel de evidencia C).[2] Aproximadamente el 85% de las CIA presentan factores estructurales fundamentales que determinan una anatomía favorable para el cierre percutáneo, que son: diámetro estirado del defecto < 42 mm, que es el diámetro máximo de las prótesis disponibles, y bordes con dimensiones > 5 mm, con la excepción del borde de la aorta o anterosuperior.

Los dispositivos más utilizados para el cierre percutáneo son los de doble disco de nitinol, que son autocentrables, recuperables y reposicionables, fáciles de manejar y tienen altas tasas de éxito en el cierre de las CIA. Estas prótesis están compuestas de numerosos filamentos de nitinol (aleación de níquel y titanio), soldados en sus extremos y moldeados para formar una cintura central, que actúa como un stent en el orificio de comunicación de los dos discos, uno izquierdo mayor y uno derecho menor. Las diferentes prótesis de este tipo tienen pequeñas variaciones en relación con el espesor de los filamentos de nitinol, insertados en el interior de los discos, las dimensiones de los mismos en relación con la cintura central y el sistema de fijación del dispositivo al final de la colocación.

El objetivo de este trabajo es presentar los resultados de una serie prospectiva de pacientes sometidos al cierre percutáneo de la CIA con prótesis Memopart® (Shanghai Forma Memoria Alloy Co. Ltd., Shanghai, China).

MÉTODOS

Diseño del estudio

Estudio prospectivo de cohorte, longitudinal y observacional realizado en un único centro en el período entre febrero de 2012 y abril de 2013, con pacientes sometidos al cierre percutáneo de CIA utilizando prótesis Memopart®. El estudio se realizó en el Laboratorio de Hemodinámica y Cardiología Intervencionista del Hospital de Clínicas de la Facultad de Medicina de Ribeirão Preto de la Universidad de São Paulo (HCFMRP- USP) y obtuvo la aprobación del Comité de Ética de la institución.

Todos los pacientes o sus responsables legales firmaron un término de consentimiento después de ser informados acerca de los propósitos del estudio.

Criterios de inclusión

Participaron del estudio pacientes portadores de CIA derivados al HCFMRP-USP con las siguientes características clínicas, anatómicas y hemodinámicas: peso > 25 kg; dilatación de las cavidades cardíacas derechas visualizadas durante la ecocardiografía; relación QP/QS > 1,5; presión arterial pulmonar ≤ 2/3 del nivel sistémico; resistencia vascular pulmonar < 5 UW; diámetro del tamaño del defecto < 42 mm; bordes del defecto > 5 mm, excepto el retroaórtico; firma del término de consentimiento informado aprobado por el Comité de Ética institucional.

Criterios de exclusión

Fueron excluidos los pacientes con asociación de otras cardiopatías congénitas o adquiridas con indicación quirúrgica; con bordes de los defectos septales finos, hipermóviles o deficientes; con infección activa de cualquier tipo o proceso infeccioso en el mes anterior; portadores de síndrome de hipercoagulabilidad; con contraindicaciones para medicamentos antiplaquetarios.

Prótesis

La prótesis Memopart® (Figura 1) es un dispositivo fabricado con filamentos de nitinol, que es una aleación de níquel y titanio, en la proporción relacionada con el peso atómico, de 55 y 45%, respectivamente. El conjunto de filamentos se suelda en los extremos, formando un haz con pernos en ambos extremos. El haz es posteriormente moldeado a alta temperatura, con la forma de un doble disco de diferentes tamaños con una cintura en el medio que actúa como un mecanismo de centrado y se posiciona en el defecto como un stent. El perno del disco más pequeño, que es el derecho, presenta un sistema de rosca que se atornilla en el cable liberador. La prótesis está fijada al cable liberador y estirado, para ser insertada en el cargador y transferido a la vaina de colocación. Debido a la memoria térmica del nitinol, cuando se exterioriza el dispositivo, éste recupera su forma original.

El diámetro del disco central determina el tamaño del dispositivo, que oscila entre 6 y 42 mm con un incremento de 1 mm entre los tamaños de 6 a 20 mm y de 2 mm entre los tamaños de 22 hasta 42 mm. Las características técnicas de las prótesis y las vainas liberadoras se muestran en la Tabla 1.

Rev Bras Cardiol Invasiva.
2013;21(4):384-9

Procedimiento

Los procedimientos se realizaron por abordaje vía vena femoral bajo anestesia general y con ecocardiografía transesofágica. Se administró heparina no fraccionada en la dosis de 100 UI/kg y se mantuvo la profilaxis antimicrobiana con cefalosporina de primera generación. El tamaño de la CIA se determinó con catéter balón por la técnica estática y el diámetro en el que hubo cese del flujo por Doppler color, se midió mediante ecocardiografía y radioscopia. La técnica de implante de prótesis de doble disco de nitinol se ha descripto exhaustivamente por otros autores.[3,4] Sucintamente, la prótesis se sumerge en un suero fisiológico para eliminar el aire de la malla y de las partes; se atornilla el perno del disco derecho en el cable liberador; la prótesis se inserta entonces en el cargador y se transfiere a la vaina de colocación, previamente posicionada en la vena pulmonar superior izquierda. El disco izquierdo se exterioriza en la aurícula izquierda, próximo a la desembocadura de la vena pulmonar, retirando la vaina de colocación de la vena pulmonar y empujándose, posteriormente, el conjunto hasta anclar el disco en el septo auricular. Manteniéndose el cable liberador fijo, se retira la vaina hasta la externalización del disco derecho. Confirmando la posición correcta del dispositivo en los tres cortes ecocardiográficos básicos (eje corto, bicava y 4 cámaras) y la ausencia de flujo residual significativo, la prótesis es liberada, desenroscando el cable liberador por rotación en sentido horario (Figuras 2 y 3).

Existen diversas variaciones de esta técnica básica que se llevaron a cabo para el posicionamiento adecuado de la prótesis, de acuerdo con las diferentes características anatómicas de la CIA. Entre otras se pueden mencionar la apertura parcial de la cintura, antes de anclar el disco izquierdo, el abordaje inicial desde la vena pulmonar superior derecha o izquierda y la exteriorización parcial del disco izquierdo en la vena pulmonar, seguida de la retirada de la vaina hasta la aurícula derecha, para impactar primero el disco derecho en el septo interauricular.[5,6]

El éxito del procedimiento fue definido como el momento en que la prótesis es implantada con el posicionamiento adecuado y ausencia o *shunt* residual < 2 mm en el ecocardiograma transesofágico realizado durante el procedimiento.

Seguimiento

Los pacientes fueron evaluados clínicamente y con ecocardiograma transtorácico antes del alta hospitalaria y a los 1, 3, 6 y 12 meses. Fueron tratados durante este período con ácido acetilsalicílico en una sola dosis diaria de 5 mg/kg (hasta una dosis máxima de 100 mg/día) durante 6 meses. En pacientes adultos, se asoció el clopidogrel en una dosis de 75 mg/día durante 6 meses. Se prescribió profilaxis antibacteriana, en caso de procedimientos quirúrgicos o intervencionistas, durante los primeros 6 meses de evolución.

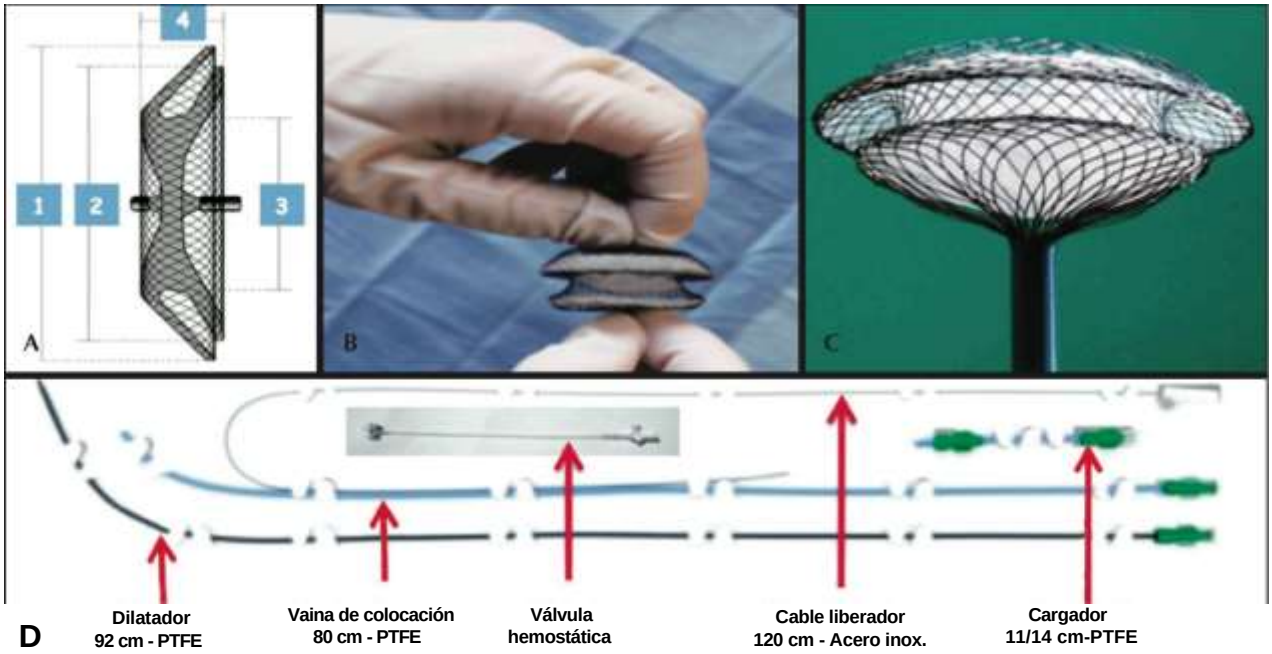

Figura 1. Prótesis y conjunto de colocación y liberación. (A) Esquema de la prótesis: (1) diámetro del disco izquierdo; (2) diámetro del disco derecho; (3) diámetro del disco central; (4) espesor total del dispositivo. (B) Prótesis discretamente traccionada por los extremos proximal y distal, mostrando os discos izquierdo superior y derecho inferior, además del disco central. (C) Prótesis cargada en el sistema de colocación, parcialmente externalizada con el disco derecho todavía no completamente expuesto. (D) Los diversos componentes del sistema de colocación y liberación.

TABLA 1
Parámetros clínicos, ecocardiográficos y hemodinámicos de los pacientes

Paciente	Edad (años)	Peso (kg)	Sexo	Diámetro de la comunicación interauricular (mm)		QP/QS	Prótesis (mm)	Flujo residual	
				Ecocardiograma transesofágico	Cateterismo cardíaco			Inmediato	24 horas
1	8	35		7	7	1,5	8	No	No
2	45	67		8	14	1,9	16	No	No
3	35	55		18	23	3,3	24	Mínimo	No
4	3	16		14	18	4,8	20	No	No
5	15	83		13	16	2,6	18	No	No
6	20	87	M	12	11	1,7	12	No	No
7	75	52		6	14	1,9	16	No	No
8	37	94		24	32	1,9	34	No	No
9	47	66		15	17	3,0	20	No	No
10	9	29	M	10	17	2,9	18	No	No
11	54	54	M	20	26	4,6	30	No	No
12	41	69		15	18	2,7	22	No	No
13	57	79		17	21	1,9	22	No	No
14	9	25		16	18	1,8	24	No	No
15	27	55		15	24	3,0	26	No	No
16	29	78		20	24	2,6	28	Mínimo	No
17	39	105		10	18	2,0	20	No	No
18	44	84		21	27	2,5	30	Mínimo	No
19	51	60		10	10	1,6	12	No	No
20	12	31	M	13	16	1,7	18	Mínimo	No
21	38	99	M	24	29	2,7	32	Mínimo	No

QP/QS: flujo pulmonar/flujo sistémico; F: femenino; M: masculino.

Análisis estadístico

Las variables continuas fueron descriptas con valores máximos y mínimos, así como el promedio y la desviación estándar. Las variables categóricas fueron descriptas como frecuencias o porcentajes.

RESULTADOS

Fueron sometidos a este procedimiento 21 pacientes, 16 de sexo femenino, con edad promedio de 33,1 ± 18,7 años y peso de 63,0 ± 24,81 kg. La ecocardiografía transesofágica demostró defectos septales únicos en todos los pacientes, con diámetros máximos de entre 7 y 24 mm (14,66 ± 5,1 mm). Todos los pacientes tratados presentaban bordes > 5 mm, pero ocho pacientes tuvieron borde aórtico deficiente o ausente. Los parámetros clínicos, ecocardiográficos y hemodinámicos se muestran en la Tabla 1.

El cateterismo cardíaco reveló una relación promedio entre los flujos pulmonar y sistémico (QP/QS) de 2,47 ± 1,14, presión sistólica de la arteria pulmonar (PSAP) de 35,2 ± 9,5 mmHg y la resistencia arteriolar pulmonar de 0,9 ± 0,5 UW. El diámetro de la CIA medido por catéter balón varió entre 7 y 32 mm (19,04 ± 6,25 mm) y determinó la selección del tamaño de la prótesis; se utilizaron 21 dispositivos de entre 8 y 34 mm (21,42 ± 6,73 mm).

El implante fue posible en todos los pacientes. En dos pacientes, hubo necesidad de colocación de la vaina en la vena pulmonar superior derecha; en un paciente, la porción distal del disco izquierdo fue liberada en la vena pulmonar y la vaina fue retirada hasta la apertura del disco derecho, en la aurícula derecha; empujándose todo el conjunto, éste quedó anclado en el septo interauricular y liberó el disco izquierdo de la vena pulmonar, impactando en el lado izquierdo del septo (prótesis de 30 mm).

En todos los casos, la prótesis fue implantada sin dificultades técnicas. En cinco pacientes (24%), hubo flujo residual mínimo inmediatamente después del implante, a través de la parte central de la prótesis, que desapareció en el control ecocardiográfico antes del alta hospitalaria. Ningún paciente requirió cuidados intensivos y todos fueron dados de alta al día siguiente del implante. No hubo en la serie ni mortalidad ni ninguna otra complicación periprocedimiento.

Durante el período medio de seguimiento, que fue de 10,3 ± 5 meses, todos los pacientes estuvieron libres de síntomas cardiovasculares y el examen ecocardiográfico no reveló flujo residual.

Rev Bras Cardiol Invasiva.
2013;21(4):384-9

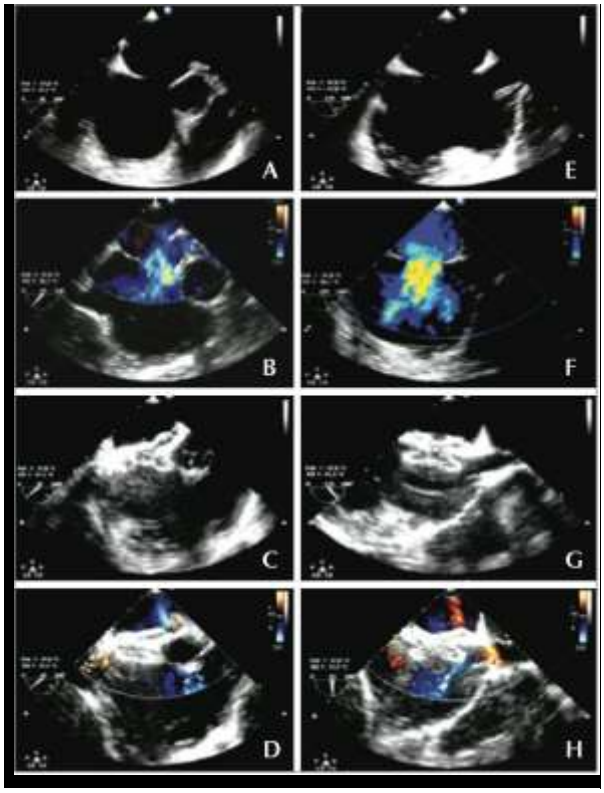

Figura 2. CIA de 16 mm sin borde aórtico: eje corto (A, B, C y D) y bicava o eje largo (E, F, C y H). (A y E) Diámetro del defecto. (B y F) Flujo izquierda-derecha en el color del Doppler. (C y C) Posicionamiento apropiado de la prótesis, "abrazando" la aorta en el eje corto y los bordes de las dos venas cavas en el eje largo. (D y H) Ausencia de flujo residual.

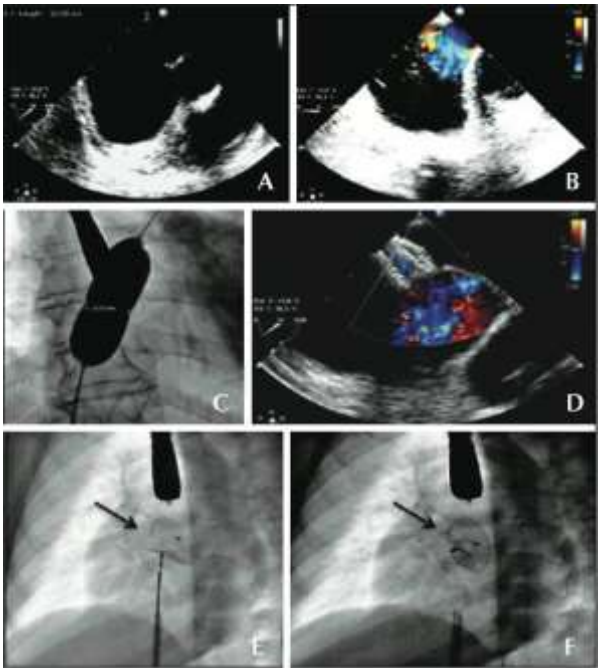

Figura 3. Comunicación interauricular sin borde aórtico. (A) Ecocardiograma en el eje corto. (B) Doppler color mostrando el flujo izquierda-derecha. (C) Balón de medición con discreta cintura determinando un diámetro de comunicación interatrial de 19,5 mm. (D) (D) El Doppler color con el dispositivo implantado y ausencia de flujo residual. (E y F) Fluoroscopía oblicua anterior izquierda de la prótesis implantada, todavía unida al cable de colocación y bajo leve tensión (C) y liberada adoptando una posición más vertical (D). Las flechas muestran la mayor separación de los discos en la parte superior, donde la prótesis "abraza" la aorta.

En 18 casos (86%), hubo normalización del tamaño del ventrículo derecho; en 3 pacientes, mayores de 50 años, se observó persistencia de la dilatación del ventrículo derecho, pero con una reducción significativa en su tamaño. No hubo complicaciones tardías, como erosión, derrame pericárdico, arritmias, formación de trombos o endocarditis infecciosa.

DISCUSIÓN

La revisión de la literatura reveló una única serie publicada con 73 pacientes sometidos a cierre percutáneo de la CIA con el uso de esta prótesis, que se realizó en el *First People's Hospital of Yanzhou* (China).[7]

En esta serie, la tasa de oclusión completa dentro de las primeras 24 horas fue de 100%. Se observó, en cinco pacientes, flujo residual mínimo central a través de la prótesis inmediatamente después del implante; esto se puede explicar por uno de los mecanismos de oclusión, que es la trombogenicidad de las piezas de poliéster y por el tiempo de coagulación de los pacientes que es variable. Esto se suma al hecho de que, durante el procedimiento, es realizada una anticoagulación completa. La oclusión completa se observó tanto en las comunicaciones pequeñas como en las moderadas y grandes, similar a lo publicado con la utilización de prótesis de doble disco de nitinol.[8-13]

Se cree que la ausencia de complicaciones en la serie se debió a los siguientes factores: flexibilidad de la prótesis, facilidad de implante y selección rigurosa de los pacientes. Todos los pacientes presentaban características anatómicas ideales con bordes de espesor adecuado y tamaño > 5 mm, con la excepción del borde anterosuperior, en que la prótesis puede anclarse, "abrazando" la cara posterior de la aorta.

El período de seguimiento de este estudio se considera todavía corto para excluir complicaciones de mayor gravedad y, a veces tardías, como la erosión de las paredes auriculares con taponamiento cardíaco o de la pared aórtica, con formación de fístulas en la aurícula izquierda.[14-16] Sin embargo, las siguientes precauciones fueron tomadas en la selección del dispositivo para reducir la probabilidad de esta complicación: evitar el sobredimensionamiento de la prótesis, no implantar un dispositivo con dimensión del disco izquierdo mayor que la longitud máxima del septo interauricular, incluso en los casos con borde anterosuperior deficiente, y anclar el dispositivo "abrazando" la parte posterior de la aorta, de modo que los bordes de los discos que presentan un potencial de erosión alto, no entren en contacto con la yuxtaposición de las paredes auricular y aórtica.

CONCLUSIONES

La prótesis Memopart® tiene la flexibilidad adecuada y bajo perfil, posibilitando manejo e implantación fáciles. Su utilización en el cierre percutáneo de defectos septales interauriculares del tipo *ostium secundum* con anatomía favorable, resultó ser un procedimiento seguro y eficaz, inclusive en defectos de gran tamaño, dentro de los límites de esta investigación. Se requiere de una serie más amplia y un seguimiento más prolongado para evaluar la posible aparición de complicaciones tardías.

CONFLICTO DE INTERESES

Los autores declaran no tener conflictos de intereses relacionados con este manuscrito.

AGRADECIMIENTOS

Los materiales Lepu Medical Systems utilizados en los procedimientos fueron donados al HCFMRP-USP por Valflux Comércio de Materiais Hospitalares (Goiânia, GO), representante en Brasil de Lepu (Shanghai Shape Memory Alloy, Co., Ltd.; Shanghai, China).

REFERENCIAS

1. European Society of Cardiology. ESC Guidelines for the management of grown-up congenital heart disease (new version 2010). Eur Heart J [Internet]. 2010 [cited 2013 Oct 21]; 31:2925-57. Disponible en: http://eurheartj.oxfordjournals.org/content/31/23/291 5.full.pdf
2. Warnes CA, Williams RG, Bashore TM, Child JS, Connolly HM, Dearani JA, et al. ACC/AHA 2008 guidelines for the management of adults with congenital heart disease: a report of the American College of Cardiology/American Heart Association Task Force on Practice Guidelines (Writting Committee to Develop Guidelines on the Management of Adults With Congenital Heart Disease). Developed in Collaboration With the American Society of Echocardiography, Heart Rhythm Society, International Society for Adult Congenital Heart Disease, Society for Cardiovascular Angiography and Interventions, and Society of Thoracic Surgeons. J Am Coll Cardiol. 2008;52(23):e143-263.
3. Masura J, Gavora P, Formanek A, Hijazi ZM. Transcatheter closure of secundum atrial septal defects using the new self-centering amplatzer septal occluder: initial human experience. Cathet Cardiovasc Diagn. 1 997;42(4):388-93.
4. Omeish A, Hijazi ZM. Transcatheter closure of atrial septal defects in children & adults using the Amplatzer Septal Occluder. J Interven Cardiol. 2001;14(1):37-44.
5. Harper RW, Mottram PM, McGaw DJ. Closure of secundum atrial septal defects with the Amplatzer septal occluder device: techniques and problems. Catheter Cardiovasc Interv. 2002;57(4):508-24.
6. Pinto R, Jain S, Dalvi B. Transcatheter closure of large atrial septal defect in children using the left atrial disc engagement-disengagement technique (LADEDT) -technical considerations and short term results. Catheter Cardiovasc Interv. 2013 Feb 14. [Publicado electrónicamente antes de la versión impresa]
7. Sun WF, Dong ZF, Gong K, Zhang GP, Cui T, Xia YD, et al. Transcatheter closure with use of the SHSMA occluder in 180 patients with congenital heart defects: preliminary results. Tex Heart Inst J. 201 0;37(5):531-7.
8. Du ZD, Hijazi ZM, Kleinman CS, Silverman NH, Larntz K; Amplatzer Investigators. Comparison between transcatheter and surgical closure of secundum atrial septal defect in children and adults: results of a multicenter nonrandomized trial. J Am Coll Cardiol. 2002;39(11):1836-44.
9. Kannan BRJ, Francis E, Sivakumar K, Anil SR, Kumar RK. Transcatheter closure of very large (> or = 25 mm) atrial septal defects using the Amplatzer septal occluder. Catheter Cardiovasc Interv. 2003;59(4):522-7.
10. Pedra CAC, Pedra SRF, Costa RN, Braga SLN, Esteves CA, Fontes VF. Experiência inicial no fechamento percutâneo da comunicação interatrial tipo Óstio Secundum com a prótese Figulla. Rev Bras Cardiol Invasiva. 201 0;1 8(1):81-8.
11. Chamié F, Chamié D, Ramos S, Simões LC, Rossi Filho RI, Tress JC, et al. Oclusão da comunicação interatrial com a nova prótese atriasept-CARDIA: experiência inicial. Rev Bras Cardiol Invasiva. 2009;17(1):91-1 01.
12. Costa RN, Ribeiro MS, Pereira FL, Pedra SR, Jatene MB, Ja-tene IB, et al. Percutaneous versus surgical closure of atrial septal defects in children and adolescents. Arq Bras Cardiol. 2013;100(4):347-54.
13. Masura J, Gavora P, Podnar T. Long-term outcome of transcatheter secundum-type atrial septal defect closure using amplatzer septal occluders. J Am Coll Cardiol. 2005; 45(4):505-7.
14. Chessa M, Carminati M, Butera G, Bini RM, Drago M, Rosti L, et al. Early and late complications associated with transcatheter occlusion of secundum atrial septal defect. J Am Col Cardiol. 2002;39(6):1 061-5.
15. Preventza O, Sampath-Kumar S, Wasnick J, Gold JP. Late cardiac perforation following transcatheter atrial septal defect closure. Ann Thorac Surg. 2004;77(4):1435-7.
16. Taggart NW, Dearani JA, Hagler DJ. Late erosion of an amplatzer septal occluder device 6 years after placement. J Thorac Cardiovasc Surg. 2011;142(1):221-2.