Rev Bras Cardiol Invasiva.
2013;21(4):406-8

Relato de Caso

Angulación de Stent e Implante en Canal Arterial de Neonato con Bajo Peso

Celso Kiyochi Takimura[1]

RESUMEN

Relatamos el caso de un neonato portador de cardiopatía congénita cianótica canal-dependiente con implante de stent en el canal arterial. Una modificación del stent realizada por el intervencionista, criando un ángulo en el cuerpo del paciente, posibilitó el avance del stent de la aorta hasta el canal arterial y su subsiguiente implante en aquél sitio.

DESCRIPTORES: Recién nacido. Cardiopatías congénitas. Stents. Canal arterial.

ABSTRACT

Stent Angulation and Implantation in the Ductus Arteriosus of a Low-Weight Neonate

We report the case of a neonate with ductus-dependent cyanotic congenital heart disease treated by stenting in the ductus arteriosus. A physician-modified stent angulation enabled the advance of the stent from the aorta to the ductus arteriosus and its subsequent implantation.

DESCRIPTORS: Infant, newborn. Heart defects, congenital. Stents. Ductus arteriosus.

Neonatos portadores de cardiopatía congénita cianótica canal-dependiente requieren, además del tratamiento medicamentoso (infusión de prostaglandina E1), medidas para aumentar el flujo pulmonar, como la realización quirúrgica de s*hunt* sistémico-pulmonar (Blalock-Taussig).

La morbilidad y la mortalidad de este procedimiento quirúrgico pueden ser altas y, en algunos casos, el implante de stent en el canal arterial es una buena alternativa al *shunt* quirúrgico sistémico-pulmonar. La morfología del canal arterial en cardiopatías congénitas cianóticas tiene gran variabilidad, pudiendo originarse más proximalmente en el arco aórtico, tornando difícil, o inclusive imposible, el avance del stent de la aorta hasta el canal arterial por medio de técnicas percutáneas habituales.[1]

Relatamos, en el presente caso clínico, una modificación del stent realizada por el intervencionista, con la realización de una angulación en su cuerpo, la cual posibilitó el avance del stent de la aorta hasta el canal arterial y su implante en un neonato de bajo peso, portador de atresia pulmonar con comunicación interventricular y contraindicación para la cirugía de Blalock-Taussig.

RELATO DEL CASO

Neonato de sexo femenino, nascido con 2,1 kg, de término, de parto natural, sin diagnóstico prenatal de cardiopatía. Presentó, luego de nacer, cianosis central (saturación de oxígeno de 80%), auscultación de soplo cardíaco sistólico en borde esternal izquierdo ++/4+, segundo ruido único y pulsos periféricos normales.

La ecorcardiografía transtorácica reveló presencia de atresia pulmonar con comunicación interventricular y canal arterial patente (diámetro de 3 mm). Se realizaron intubación endotraqueal, asistencia ventilatoria e inicio de administración endovenosa de prostaglandina E1.

El neonato evolucionó con niveles de saturación de oxígeno periférico entre 80 y 90%, insuficiencia renal (pico de creatinina sérica de hasta 2,3 mg/dL), plaquetopenia (40.000 plaquetas/mm^3), hemorragia pulmonar e pequeña hemorragia cerebral. Fue evaluado por el equipo de cirugía cardíaca, que contraindicó la realización de s*hunt* sistémico-pulmonar, debido al alto riesgo quirúrgico (bajo peso, insuficiencia renal y plaquetopenia), e indicó implante de stent en el canal arterial, para paliación inicial.

N.E.: Las imágenes angiográficas de este Relato de Caso se obtuvieron directamente de la pantalla del monitor del equipo de equipo de fluoroscopia.

[1] Doctor. Médico asistente en el Hospital da Luz, São Paulo, SP, Brasil.

Correspondencia: Celso Kiyochi Takimura. Avenida Açocê, 92, apto. 162 - Indianópolis - São Paulo, SP, Brasil - CEP 04075-020
E-mail: celso.takimura@incor.usp.br

Recibido el: 22/11/2012 • Aceptado el: 29/10/2013

Tras la mejora clínica de la niña, en el décimo quinto día de vida, se suspendió la infusión endovenosa de prostaglandina E1 2 horas antes del inicio del procedimiento hemodinámico, con el objetivo de reducir el tamaño del canal arterial y facilitar el implante del stent.

Bajo anestesia general, se realizaron punción de la arteria femoral derecha e inserción de introductor valvulado 4 F de 11 cm (Cordis Corporation, NJ, Estados Unidos). Bajo fluoroscopía, se realizó aortografía torácica con catéter Judkins Right 4 F (Cordis Corporation, NJ, Estados Unidos), lo que demostró canal arterial patente, originándose del arco aórtico, con diámetro aproximado de 3 mm y trayecto vertical (Figura 1). No visualizamos, en la aortografía, fístulas aortopulmonares.

A continuación, con un Catéter Pigtail 4 F (Cordis Corporation, NJ, Estados Unidos) cortado en su extremidad distal, de modo de obtenerse un catéter tipo "J invertido", se cateterizó selectivamente el canal arterial. Se introdujo, por este catéter, un cable guía de 0,01 4 pulgadas Runthrough® NS (Terumo Corporation, Tokio, Japón) hasta el canal arterial, tronco pulmonar y periferia del lecho arterial pulmonar. Sin utilizar el catéter guía diagnóstico o terapéutico, se introdujo, por sobre el cable guía de 0,014 pulgadas, un stent coronario Multi-Link Vision® (Abbott Vascular, CA, Estados Unidos) 3,5 x 15 mm. Sin embargo, este primer intento de implante no tuvo éxito por causa del ángulo de 90° de entrada en el canal arterial en relación a la aorta, que hizo que el stent se direccionara hacia la aorta ascendiente. Optamos por la realización de una angulación de 45° en la porción mediana del stent (Figura 2) con el objetivo de facilitar el paso del stent desde la aorta hacia el canal arterial. El stent coronario con esa angulación se reintrodujo por sobre el cable guía y avanzó desde la aorta hasta el canal arterial sin resistencia, sin el uso de catéter guía o introductor valvulado largo; el stent se implantó en el canal arterial con presión de liberación de 20 atm. La aortografía al final del procedimiento reveló stent bien posicionado y expandido en el canal arterial (figura 3). Administramos 20 ml de concentrado de plaquetas y retiramos el introductor valvulado arterial sin intercadencias. La niña retornó a la Unidad de Terapia Intensiva Pediátrica en condiciones clínicas estables, con saturación arterial de oxígeno de 98%.

DISCUSIÓN

Neonatos con cardiopatía congénita cianótica canal-dependiente en general se presentan con cuadros clínicos graves y complejos y representan aún un gran desafío diagnóstico terapéutico.[2]

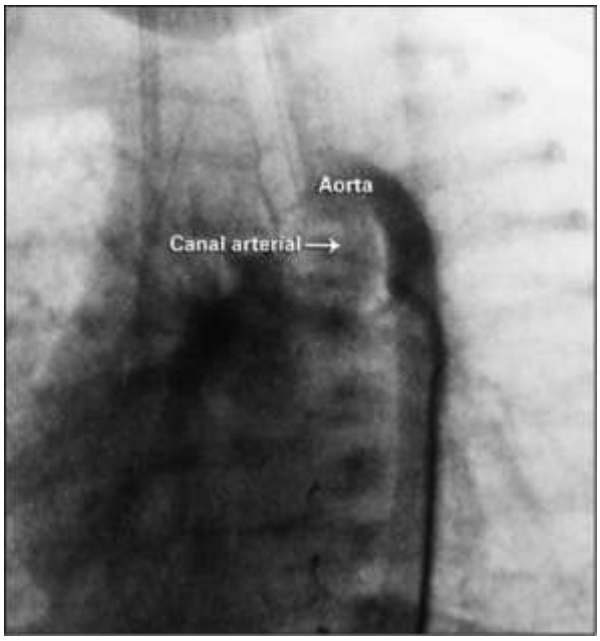

Figura 1. Aortografía revelando canal arterial "vertical" (flecha) originándose proximalmente del arco aórtico.

Figura 2. Modificación del stent con realización de angulación de 45° en el cuerpo del stent.

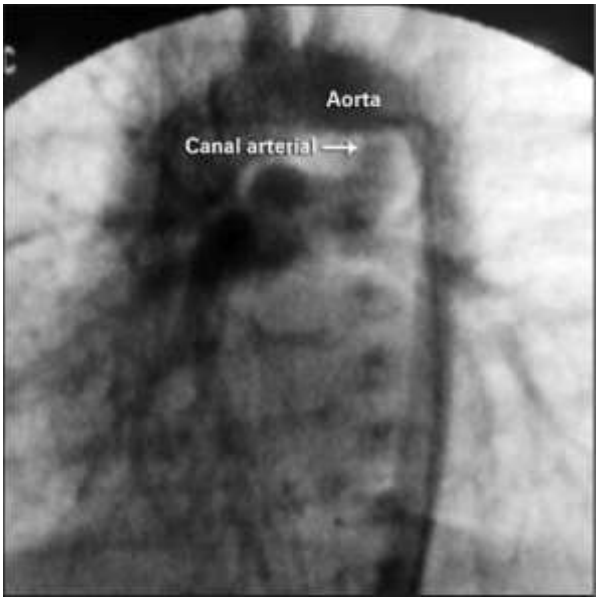

Figura 3. Aortografía revelando stent implantado e bien expandido en el canal arterial (flecha).

Rev Bras Cardiol Invasiva.
2013;21(4):406-8

El implante del stent en el canal arterial se describió inicialmente en 1992 por Gibbs et al.,[3,4] con resultados iniciales poco alentadores. Desde entonces, varios grupos publicaron su experiencia, detallando la técnica de implante de stent en el canal arterial.[1,5,6]

Algunos excluyen pacientes con menos de 2,5 Kg, por el riesgo de dañar gravemente las arterias femorales con el uso de introductores valvulados 4 F largos.[1] Para los casos en que el canal arterial se origina mas proximalmente en el arco aórtico, como en la atresia pulmonar con comunicación interventricular, ese mismo grupo tiene la vía venosa como vía referencia de implante de stent en el canal arterial. Resaltan, sin embargo, el riesgo del desarrollo de bloqueo atrioventricular total, por la fricción del catéter en los bordes de la comunicación interventricular durante la manipulación del mismo.

Para los casos con alto riesgo quirúrgico de sometimiento a la realización de un s*hunt* sistémico-pulmonar, como en el presente caso, el implante del stent en el canal arterial es una buena medida paliativa inicial. La modificación del stent, creándose una angulación de 45° en su cuerpo, fue, en este caso, determinante para el implante del stent en el canal arterial, cuya origen proximal del arco aórtico y trayecto peculiar tornaron ese canal también conocido por el nombre de canal arterial "vertical". Ese grado de angulación en el stent no causó daño estructural ni tampoco modificación de su comportamiento a la insuflación o distorsión en el local implantado detectables clínicamente.

No se encontró, en la literatura médica que nos sirvió de soporte, investigación previa que relatara la realización de angulación en stent coronario facilitando su implementación en canal arterial de neonato con bajo peso con cardiopatía congénita cianótica canal-dependiente. Hasta el momento de la redacción de este relato de caso, otros tres neonatos con cardiopatía congénita canal-dependiente fueron sometidos, con éxito, al implante de stent en el canal arterial por esa técnica descrita.

CONFLICTO DE INTERESES

Los autores declaran no haber conflicto de intereses relacionados a este manuscrito.

REFERENCIAS

1. Alwi M. Stentingthe ductus arteriosus: case selection, technique and possible complications. Ann PediatrCard. 2008;1 (1):38-45.
2. Silva CMC, Gomes LFG. Reconhecimento clínico das cardiopatias congênitas. Rev Soe Cardiol Estado de São Paulo. 2002;12(5):717-23.
3. Gibbs J, Rothman M, Rees M, Parsons J, Blackburn M, Ruiz C. Stenting of the arterial duct: a new approach to palliation for pulmonar atresia. Br Heart J. 1 992;67(3):240-5.
4. Gibbs JL, Uzun O, Blackburn MEC, Wren C, Hamilton L, Watterson KG. Fate of the stented arterial duct. Circulation. 1999;99(20):2621-5.
5. Alwi M, Choo KK, Latiff HA, Kandavello G, Samion H, Mulya-di MD. Initial results and medium-term follow-up of stent implantation of patent ductus arteriosus in duct-dependent pulmonary circulation. J Am Coll Cardiol. 2004;44(2):438-45.
6. Matter M, Almarsafawey H, Hafez M, Attia G, Abuelkheir M. Patent ductus arteriosus stenting in complex congenital heart disease: early and midterm results for a single-center experience at Children Hospital, Mansoura, Egypt. Pediatr Cardiol. 2013; 34(5):1100-6.