Rev Bras Cardiol Invasiva
2013;21(4):351-8

Artículo Original

Intervención percutánea en lesión del tronco de coronaria izquierda no protegido

Arturo Ricardo Quizhpe[1], Carlos Ortega[2], Maria Augusta Cordova[3], Juan Vintimilla[4], Xavier Vázquez[5], Juan Garces[6], Maria Fernanda Gonzalez[7], Adriana Astudillo[8], Ender Salto[9], Diego Córdova[10]

RESUMEN

Introducción: Los avances obtenidos en la intervención coronaria percutánea (ICP), como la utilización del ultrasonido intravascular (IVUS, por sus siglas en inglés) y de la reserva de flujo fraccional (FFR, por sus siglas en inglés), permitieron tratar las lesiones complejas alcanzando buenos resultados. Así, el abordaje percutáneo de las lesiones del TCI se difundió incluso entre los hospitales con menor volumen de procedimientos. Nuestro objetivo era presentar los resultados iniciales y tardíos de la ICP en lesiones del TCI no protegido. **Métodos:** Se incluyeron pacientes consecutivos bajo tratamiento en dos centros hospitalarios entre agosto de 2009 y julio de 2013. La indicación de la estrategia percutánea se basó en la evaluación clínica, el cálculo del score Syntax, el EuroScore y la voluntad del paciente. **Resultados:** Recibieron el tratamiento 28 pacientes con 69,2 ± 10,1 años de edad, de los cuales el 39% eran diabéticos y el 39% portadores del síndrome coronario agudo. La mitad de los pacientes registraba un EuroScore ≥ 6; el score Syntax fue 26,0 ± 8,4 y el 82% tenía lesiones ubicadas en la bifurcación. Las intervenciones del 71,4% de los pacientes fueron guiadas por IVUS y/o FFR; el 93% recibió tratamiento con stents farmacológicos, predominantemente por la técnica de 1 stent, con éxito angiográfico en el 100% de los casos. El seguimiento fue de 19,2 ± 13,7 meses. La tasa de desenlaces clínicos mayores fue del 21,4% en el seguimiento mayor a los 4 años; el deceso cardíaco fue del 14,2%; el infarto de miocardio no fatal fue del 3,5%; y la revascularización de la lesión tratada, del 3,5%. **Conclusiones:** La ICP del TCI no protegido guiada, siempre que sea posible, por IVUS y/o FFR, es segura y eficaz a corto y largo plazo, de acuerdo con la experiencia de un hospital con un volumen moderado de procedimientos.

DESCRIPTORES: Enfermedad de la arteria coronaria. Estenosis coronaria. Intervención coronaria percutánea. Stents farmacológicos. Ultrasonido.

ABSTRACT

Percutaneous Coronary Intervention for Unprotected Left Main Coronary Artery Lesions

Background: Refinements in percutaneous coronary intervention (PCI), including the use of intravascular ultrasound (IVUS) and fractional flow reserve (FFR), have allowed the treatment of complex lesions with good results. As a result, the percutaneous approach for left main coronary artery (LM) lesions has spread, including centers with a lower volume of PCI procedures. Our objective was to report the early and late outcomes of PCI in unprotected LM lesions. **Methods:** Consecutive patients treated at two different hospitals from August 2009 to July 2013 were included. The indication for the percutaneous approach was based on the clinical assessment and the calculation of Syntax score, EuroScore and on the patient's wishes. **Results:** Twenty-eight patients with mean age of 69.2 ± 10.1 years were treated, 39% were diabetic and 39% had acute coronary syndromes. Half of the patients had EuroScore > 6; the Syntax score was 26.0 ± 8.4 and 82% had LM bifurcation lesions. Interventions were guided by IVUS and/or FFR in 71.4% of the patients, 93% were treated with drug-eluting stents, and the 1-stent technique was used in most occasions. Angiographic success was achieved in 100% of the cases. At the 19.2 ± 13.7 month follow-up, the rate of major adverse cardiac events was 21.4% in the follow-up longer than 4 years, cardiac death 14.2%, non-fatal myocardial infarction 3.5% and target-lesion revascularization 3.5%. **Conclusions:** PCI in unprotected LM lesions, guided by IVUS and/or FFR whenever possible, is safe and effective in the short and long-term, in the experience of a hospital with a moderate number of PCI procedures.

DESCRIPTORS: Coronary artery disease. Coronary stenosis. Percutaneous coronary intervention. Drug-eluting stents. Ultrasonics.

[1] Jefe del Servicio de Hemodinamia del Hospital José Carrasco Arteaga. Cuenca, Ecuador.
[2] Cardiólogo del Hospital José Carrasco Arteaga. Cuenca, Ecuador.
[3] Ecocardiografista del Hospital José Carrasco Arteaga y del Hospital Santa Inés. Cuenca, Ecuador.
[4] Jefe del Servicio de Cardiología del Hospital José Carrasco Arteaga. Cuenca, Ecuador.
[5] Ecocardiografista del Hospital Santa Inés. Cuenca, Ecuador.
[6] Cardiólogo del Hospital Santa Inés. Cuenca, Ecuador.
[7] Médica clínica general del Servicio de Hemodinamia del Hospital Santa Inés. Cuenca, Ecuador.
[8] Técnica en Imágenes del Servicio de Hemodinamia del Hospital José Carrasco Arteaga. Cuenca, Ecuador.
[9] Técnico en Imágenes del Servicio de Hemodinamia del Hospital José Carrasco Arteaga. Cuenca, Ecuador.
[10] Cirujano Cardiovascular y Jefe del Servicio de Cardiología del Hospital Santa Inés. Cuenca, Ecuador.

Correspondencia: Arturo Ricardo Quizhpe. Unidad de Hemodinamia del Hospital José Carrasco Arteaga. Popayan y Pacto Andino. Cuenca, Ecuador.
E-mail: riquizimo@yahoo.es

Recibido el: 18/6/2013 • Aprobado el: 11/9/2013

Rev Bras Cardiol Invasiva.
2013;21(4):351-8

Las lesiones significativas del tronco coronario izquierdo (TCI) se presentan en casi el 7% de los pacientes sometidos a cinecoronariografía.[1] En dichas lesiones, la intervención coronaria percutánea (ICP) puede realizarse con dificultades técnicas, aumentando, como consecuencia, la tasa de desenlaces cardíacos adversos mayores.[2-4]

La cirugía de revascularización miocárdica siempre fue la estrategia preferida para el tratamiento de pacientes con lesión del TCI no protegido, quedando la ICP restringida a los casos de riesgo quirúrgico elevado. Sin embargo, los avances obtenidos en la técnica de la ICP, el acceso a los stents farmacológicos, la utilización del ultrasonido intravascular (IVUS, del inglés: *intravascular ultrasound*) y de la reserva de flujo fraccional (FFR, del inglés: *fractional flow reserve*), así como la terapia antiplaquetaria dual, han contribuido notablemente para disminuir las tasas de trombosis y reestenosis de los stents. Juntos, dichos avances permitieron expandir la indicación de la ICP en subgrupos de mayor complejidad, como las lesiones del TCI, inclusive en pacientes con condición quirúrgica.[5,6]

Se comparó la ICP con la cirugía de revascularización en lesiones del TCI en varios registros multicéntricos y en algunos ensayos clínicos randomizados realizados en centros de gran experiencia con operadores altamente capacitados. El resultado demostró la seguridad y la eficacia del procedimiento percutáneo con el uso de los stents farmacológicos. [2-5,7] Dicho resultado motivó la difusión y aplicación de la estrategia intervencionista en pacientes con la enfermedad del TCI seleccionados en centros de menor volumen.

A continuación, presentamos la experiencia inicial del tratamiento percutáneo en pacientes con lesión del TCI no protegido, indicando sus perfiles clínicos y angiográficos, así como el procedimiento y los resultados iniciales y tardíos.

MÉTODOS

Población del estudio

Los pacientes sometidos a la ICP fueron incluidos prospectivamente en un registro conjunto del Hospital José Carrasco Arteaga y del Hospital Santa Inés, ubicados en Cuenca (Ecuador). Dicho registro fue elaborado con fines académicos y de control de calidad de sus servicios médicos. Entre agosto de 2009 y julio de 2013 se realizaron 2910 estudios de diagnóstico e intervención cardiovascular por catéter, de los cuales 672 eran ICP y en 28 de estos casos (el 4,1%) se abordaron lesiones del TCI no protegido. La indicación de la estrategia percutánea se basó en la evaluación clínica, el cálculo del score Syntax, el EuroScore y la voluntad del paciente y su familia. En los casos de síndrome coronario agudo con elevación del segmento ST o de síndromes agudos con inestabilidad hemodinámica, se decidió realizar la revascularización durante la cinecoronariografía. El resto de los casos se discutió con el equipo cardiológico (que incluyó un cirujano cardiovascular) para determinar la mejor estrategia de revascularización. Entre los motivos para no realizar la revascularización quirúrgica se incluían el alto riesgo quirúrgico, la edad avanzada, la baja fracción de eyección del ventrículo izquierdo, los lechos coronarios distales no adecuados para injertos y el rechazo del paciente ante la indicación quirúrgica. Todos los pacientes firmaron el término de consentimiento informado. El estudio fue aprobado por el comité de ética local.

Para este estudio se tomaron los siguientes criterios de inclusión: pacientes con lesión del TCI ≥ 50% acompañada de síntomas o isquemia miocárdica registrada por estudio funcional; y pacientes con lesión < 50% con evidencia de isquemia registrada por FFR ≤ 0,80 y/o área mínima de lumen < 6,0 mm^2 medida por IVUS. Se excluyeron los pacientes con antecedentes de revascularización miocárdica con injerto previo de coronaria izquierda, contraindicación al uso de antiagregación plaquetaria dual y ausencia del término de consentimiento.

Intervención coronaria

Todos los enfermos recibieron terapia antiplaquetaria dual antes del procedimiento (dosis inicial de 600 mg de clopidogrel en pacientes con síndrome coronario agudo y de 300 mg en pacientes con isquemia crónica). El tratamiento antitrombótico consistió en la administración de heparina no fraccionada en dosis de 100 UI/kg de peso para casos crónicos o infarto agudo de miocardio; y de enoxaparina en dosis de 1 mg/kg cada 12 horas en pacientes con síndrome coronario sin elevación del segmento ST. La selección del acceso vascular dependió de lo siguiente: circunstancias médicas, peso, edad, sexo y grado de complejidad de la anatomía coronaria. Así, se optó por el acceso radial en pacientes del sexo masculino con peso ≥ 60 kg, hemodinámicamente estables y candidatos a la ICP electiva. En general, se eligió el acceso femoral en pacientes del sexo femenino, de bajo peso y anatomía coronaria compleja, que podría requerir catéter guía ≥ 7 F.

Se recomendó la utilización de IVUS para todos los casos, tanto en la evaluación pre como posprocedimiento, siempre que fuera técnica y clínicamente posible. En uno de los hospitales se pudo implementar la FFR a partir de agosto de 2010 y se recomendó para decidir el tratamiento de los pacientes con lesiones intermedias evaluadas por angiografía e IVUS y para evaluar la necesidad de intervención adicional en la arteria circunfleja con la técnica de 1 stent cruzado sobre el tronco hacia la arteria descendente anterior. Para abordar las lesiones de la bifurcación se optó por el stent provisional, mientras que la técnica de 2 stents se restringió a los pacientes que presentaban una o más de las siguientes características en la arteria circunfleja: lesión segmentaria grave en el origen y antes de la intervención, estenosis grave residual luego del implante del stent, FFR ≤ 0,80 y presencia de disección.

En la posdilatación, se indicó la técnica *simultaneous kissing balloon - SKB* para todos los casos de implante programado de 2 stents o con la técnica de

1 stent con FFR < 0,80 o en casos de lesión residual grave en el orificio de la arteria circunfleja. Para todos los casos se aconsejó la técnica de optimización proximal con balón de mayor diámetro.

Definiciones y desenlaces clínicos

El éxito angiográfico se definió como estenosis residual < 20% y flujo final TIMI 3. El éxito de la intervención se definió como la obtención del éxito angiográfico sin deceso o trombosis del stent durante la internación. El análisis angiográfico fue realizado por intervencionistas según el método ciego para los resultados de las ICP. Los parámetros cuantitativos evaluados fueron el diámetro mínimo del lumen, el diámetro de referencia del vaso, el diámetro de la estenosis, la extensión de la lesión, la ganancia aguda y la pérdida tardía. La reestenosis angiográfica se definió como lesión > 50% dentro del stent o en los 5 mm de los bordes proximal y distal del stent.

Los eventos cardíacos adversos mayores incluyeron deceso de origen cardíaco, infarto agudo de miocardio, accidente cerebrovascular y necesidad de revascularización de la lesión tratada. Se definió la muerte cardíaca como muerte súbita, inexplicable, o debido a insuficiencia cardíaca o episodios isquémicos. El infarto agudo de miocardio fue definido como el aumento de la troponina o CKMB mayor o igual a tres veces el nivel superior de normalidad, con o sin síntomas, o el desarrollo de nuevas ondas Q en el electrocardiograma en al menos dos derivaciones contiguas. El accidente cerebrovascular fue definido como la constatación del déficit neurológico motor, comprobado por tomografía computada o resonancia magnética nuclear, luego de la intervención. La revascularización de la lesión tratada fue definida como cualquier intervención, percutánea o quirúrgica, realizada para tratar la reestenosis de el/los stent(s) implantado(s) que, a su vez, haya(n) sido utilizado(s) para tratar la lesión del TCI. La trombosis del stent fue definida de acuerdo con el *Academic Research Consortium* (ARC). Todos los pacientes fueron evaluados clínica y ambulatoriamente a los 30 días y, posteriormente, cada 90 días desde la ICP. Todos los resultados clínicos, de laboratorio y de pruebas funcionales fueron grabados en un programa de prontuarios digitales (sistema AS-400). Se realizaría una nueva angiografía con el retorno de los síntomas, y en pacientes con evolución asintomática se sugeriría una nueva angiografía luego de 6 meses de la ICP índice.

Las variables continuas se expresan como promedio y desviación estándar, y, las variables categóricas, como números absolutos y porcentajes.

RESULTADOS

La población evaluada mostró un perfil clínico de alta complejidad, compuesto por una franja importante de pacientes de la tercera edad (el 39% era > 75 años), además de un 39% de diabéticos, un 14% con insuficiencia renal crónica, un 21% con enfermedad vascular periférica y un 39% de portadores de síndrome coronario agudo. En el 35% de los casos, la fracción de eyección del ventrículo izquierdo fue < 45%, y el 50% obtuvo puntaje de Euroscore ≥ 6 (Tabla 1).

Las características angiográficas y del procedimiento (Tabla 2 y Figuras 1 a 3) también indicaron un perfil complejo, en el cual más de la mitad de los pacientes con lesión del TCI + tres vasos y el 82% presentó compromiso de la bifurcación. La distribución del puntaje Syntax fue 39,2% de score entre 0 y 22; 42,8% de score entre 23 y 32; y 17,8% de score ≥ 33. La mayoría de los procedimientos se realizó por vía femoral (86%) utilizando 1 stent en el 71% de los casos. Se utilizaron 2,8 ± 1,4 stents por paciente y el 93% de los casos recibió stents farmacológicos. El 71,4% de las intervenciones fueron guiadas por IVUS y/o FFR y se alcanzó el éxito angiográfico en todos los casos.

TABLA 1

Características clínicas

Características	n=28
Edad, años	69,2 ±10,1
Sexo masculino, n (%)	19(67)
Diabetes mellitus, n (%)	11 (39)
Hipertensión arterial, n (%)	21 (75)
Dislipidemia, n (%)	14(50)
Tabaquismo, n (%)	7(25)
Antecedentes familiares de EAC, n (%)	6(21)
Accidente cerebrovascular previo, n (%)	1(4)
IAM, previo, n (%)	9(32)
ICP previa, n (%)	8(29)
Cirugía de revascularización miocárdica previa, n (%)	1(4)
Insuficiencia renal crónica, n (%)	4(14)
Enfermedad vascular periférica, n (%)	6(21)
Cuadro clínico, n (%)	
Angina estable CF II—IV	19(76)
Angina inestable	3(11)
IAM sin elevación del segmento ST	3(11)
IAM com elevação del segmento ST	5(18)
Fracción de eyección, %	50,9 ±10,6
EuroScore	5,9 ±3,3
Medicamentos, n (%)	
Betabloqueante	25 (89)
IECA o inhibidor del receptor de la angiotensina II	22 (82)
Ácido acetilsalicílico	28(100)
Clopidogrel	28(100)
Estatinas	28(100)
Inhibidores de las glucoproteínas IIb/IIIa	5(18)

EAC = enfermedad arterial coronaria; IAM = infarto agudo de miocardio; ICP = intervención coronaria percutánea; CF = clase funcional; IECA = inhibidores de la enzima convertidora de la angiotensina.

Rev Bras Cardiol Invasiva.
2013;21(4):351-8

TABLA 2 Características angiográficas y del procedimiento

Características	n=28
Vasos afectados, n (%)	
TCI aislado	2 (7)
TCI +1 vaso	5 (18)
TCI + 2 vasos	7 (25)
TCI + 3 vasos	14 (56)
Ubicación de la lesión del TCI, n (%)	
Orificio	3(11)
Cuerpo	2 (7)
Bifurcación	23 (82)
Clasificación de Medina, n (%)	
1.1.1	6 (21)
1.1.0	12 (43)
1.0.0	6 (21)
0.1.0	3 (11)
0.1.1	1(4)
Score Syntax	26,0 ± 8,4
Vía radial, n (%)	4 (14)
Técnica de ICP utilizada, n (%)	
1 stent	20 (71)
Mini-crush	4 (14)
T-stenting	2 (7)
Culotte	1 (4)
Simultaneous kissing stenting	1 (4)
Posdilatación, n (%)	
Optimización proximal del stent	23 (82)
Simultaneous kissing balloons	15(54)
Número de stents utilizados	2,8 ± 1,4
Extensión total de los stents, mm	58,3 ± 32,1
Stents farmacológicos, n (%)	26 (93)
Primera generación	6 (21)
Segunda generación	20 (71)
ICP guiada por IVUS, n (%)	20 (71)
ICP guiada por FFR, n (%)	20 (71)
Utilización de aterectomía rotacional, n (%)	4 (14)

TCI = tronco coronario izquierdo; ICP = intervención coronaria percutánea; IVUS = ultrasonido intracoronario; FFR = reserva de flujo fraccional.

La angiografía tardía se realizó en 12 pacientes que se negaron a someterse a un nuevo procedimiento o que no alcanzaron los 6 meses de evolución luego de la ICP (Tabla 3). Se constató reestenosis angiográfica solo en un paciente (3,5%).

La tasa de desenlaces cardíacos mayores en el seguimiento de 19,2 ± 13,7 meses fue del 21,4% en

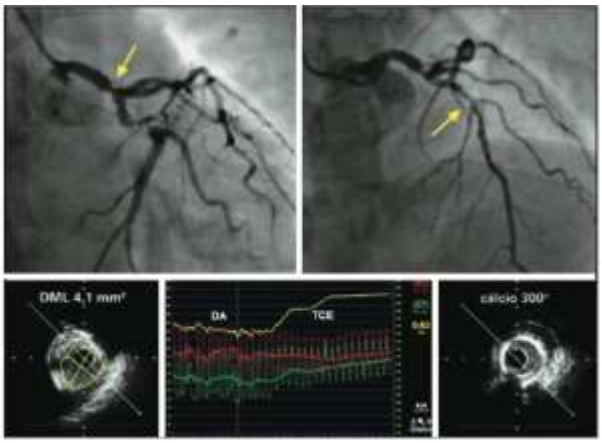

Figura 1. Lesión del tronco coronario izquierdo (TCI) + tres vasos, Syntax 28. El coronario derecho fue tratado previamente, durante el síndrome coronario agudo. Lesiones del tronco coronario izquierdo y en descendente anterior (DA) evaluadas por ultrasonografía intravascular y reserva de flujo fraccional, demostrando necesidad de revascularización. Lesión suboclusiva en el tercio proximal de la arteria circunfleja. DML = diámetro mínimo del lumen.

el seguimiento mayor a 4 años, debido a la muerte cardíaca hospitalaria de tres pacientes que recibieron tratamiento durante el infarto agudo de miocardio con elevación del segmento ST, un infarto agudo de miocardio asintomático detectado por elevación de enzimas cardíacas tres veces superior al límite normal, y la necesidad de una revascularización nueva por reestenosis de la arteria circunfleja (Tabla 4). No se constató accidente cerebrovascular (ACV) ni trombosis del stent.

DISCUSIÓN

La ICP como tratamiento de la lesión del TCI no protegido guiada, siempre que sea posible, por IVUS y FFR, es segura y eficaz a corto y largo plazo, de acuerdo con la experiencia del equipo médico de un hospital con un volumen moderado de procedimientos.

Aspectos técnicos

Se aplicó la técnica de 1 stent en la mayoría de los pacientes y se utilizó 2 stents para el 29% de los casos. La evidencia actual sugiere que la técnica *provisional T-stenting* debe ser de preferencia para lesiones de bifurcación, ubicadas o no en el TCI, debido a la baja tasa de eventos cardíacos mayores y a la menor incidencia de reestenosis en 6 meses (< 6%).[8,9] Según nuestros registros, los casos con compromiso de la bifurcación alcanzaron mejores resultados clínicos con la técnica más simple: implante de 1 stent dirigido del TCI hacia la arteria descendente anterior, seguido de la optimización proximal y, luego, de la posdilatación con SKB, cuando fue necesario (guiado por FFR, en un tercio de los casos). Se utilizó un segundo stent en un porcentaje menor de pacientes, lo que concuerda con los hallazgos de diversos registros y estudios randomizados. [2,4,7]

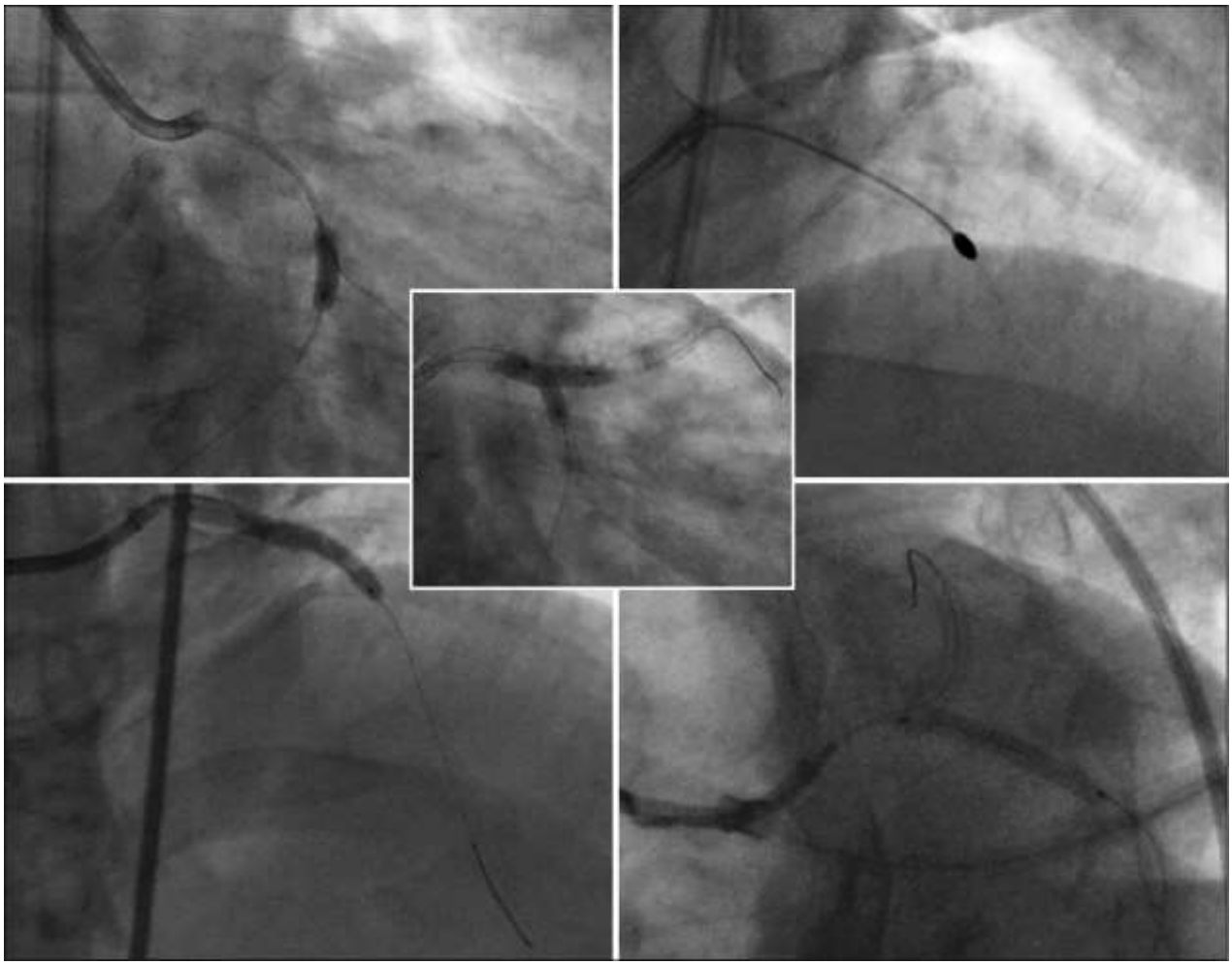

Figura 2. Predilatación de la lesión en bifurcación de la arteria circunfleja y el tercio proximal, seguida de aterectomía rotacional en la descendente anterior, implante de dos stents farmacológicos 3,5 x 32 mm en la descendente anterior y 3,0x24 mm en la arteria circunfleja con la técnica de catéter T (T-*stenting).* Posdilatación final con técnica SKB.

Sin embargo, encontramos opiniones diferentes con respecto a la aplicación de la posdilatación. Algunos autores defienden la realización de la posdilatación con la técnica SKB en todos los casos de lesión del TCI, incluso con 1 stent, para obtener acceso a la rama lateral y optimizar la expansión proximal.[3-5] En nuestro análisis, el 54% de los pacientes recibieron posdilatación con SKB, porque aquellos que recibieron 1 stent no mostraron lesión grave en el origen de la arteria circunfleja, disecciones, alteraciones del flujo coronario ni isquemia detectada por FFR.

En 2 estudios de bifurcación, se estudió la utilidad del SKB con la técnica de 1 stent sin compromiso de la rama lateral. El resultado fue neutro e, incluso, perjudicial. [10,11] Gwon et al.,[10] en el registro COBIS, analizaron 1065 pacientes con lesiones en la bifurcación: dos tercios con lesiones en bifurcaciones verdaderas. La posdilatación con SKB causó efecto desfavorable con respecto a la necesidad de revascularización de la lesión tratada, probablemente relacionada con la deformación de las astas, que no se corrigió por completo con la dilatación simultánea.

No todos nuestros pacientes fueron evaluados desde el punto de vista funcional, teniendo en cuenta la reciente disponibilidad de la FFR en nuestro servicio. Sin embargo, su uso modificó los conceptos preexistentes con respecto al tratamiento de las bifurcaciones. Por ejemplo: dos de nuestros casos registraron lesión del TCI de entre el 30% y el 40%, pero con valores de la FFR alterados. Este hecho fue confirmado por Park et al.[12] luego de comprobar la discrepancia entre la estimativa visual y el impacto funcional de las lesiones del TCI. De acuerdo con sus resultados, el 40% de las lesiones < 50% tenía una FFR < 0,80. Dicha discrepancia entre los resultados angiográficos y la FFR también fue un hallazgo en la evaluación de la rama lateral encerrada tras el implante del stent en la rama principal. Koo et al.[13] demostraron que solo el 27% de las lesiones residuales ≥ 75% tenían FFR < 0,75 y necesitaban intervención.

Rev Bras Cardiol Invasiva.
2013;21(4):351-8

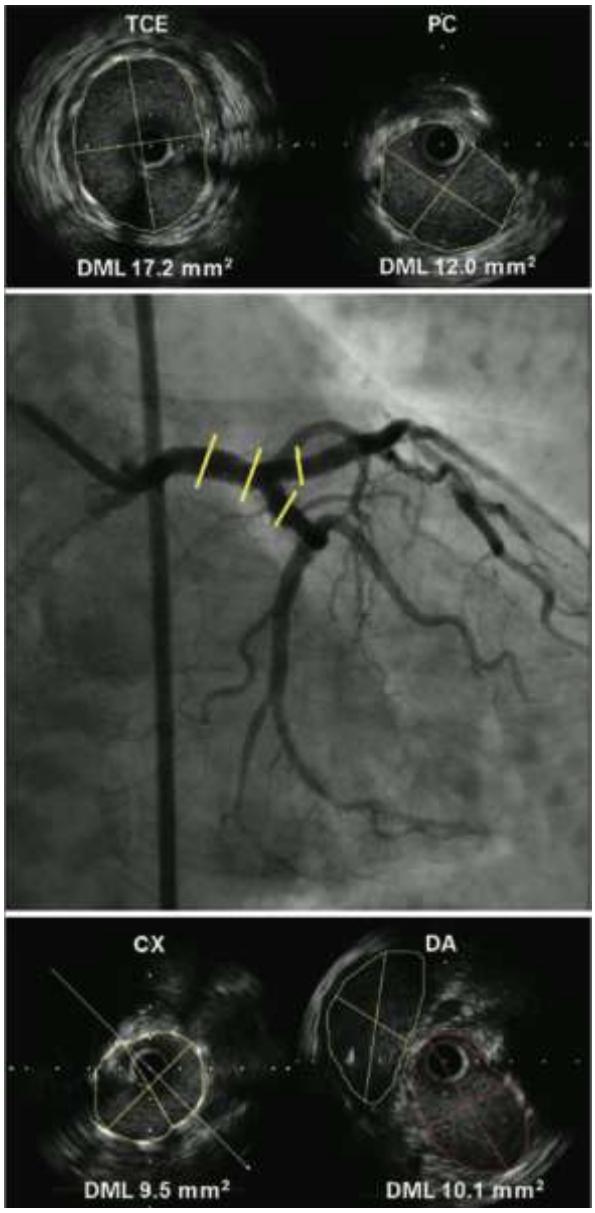

Figura 3. Optimización alcanzada y verificada por ultrasonografía intravascular a través de las áreas mínimas de los lúmenes en el origen de la descendente anterior (DA), de la arteria circunfleja (CJ), del polígono de confluencia y del cuerpo del tronco coronario izquierdo (TCI). DML = diámetro mínimo del lúmen; PC = polígono de confluencia.

Dado que el TCI es el único segmento del árbol coronario con mayor variabilidad interobservador en la evaluación de la gravedad de las lesiones, el uso de FFR como guía para la ICP puede aportar beneficios, como la verificación de la presencia de lesiones hemodinamicamente significativas y la simplificación de la intervención en las lesiones de bifurcación. [14] Dado que la estenosis angiográfica representa uno de los tantos factores que influyen sobre el flujo coronario, la decisión de intervención de una lesión del TCI se deberá basar en el criterio

TABLA 3 Angiografía coronaria cuantitativa

Datos angiográficos	**n** = 28
Preprocedimiento	
Diámetro de referencia, mm	3,5 ±0,6
Diámetro mínimo del lumen, mm	1,5 ±0,2
Extensión de la lesión, mm	7,5 ±2,9
Diámetro de la lesión, %	57,2 ±17,1
Posprocedimiento	
Diámetro de referencia del stent, mm	3,8 ±0,6
Diámetro mínimo del lumen del stent, mm	3,4 ± 0,6
Extensión del stent, mm	10,1 ±4,3
Diámetro de la lesión intra-stent, %	10,7 ±7,1
Ganancia aguda, mm	1,9 ±0,8
Tardía	n = 12
Diámetro de referencia del stent, mm	3,8 ± 0,4
Diámetro mínimo del lumen del stent, mm	3,4 ± 0,6
Diámetro de la lesión intra-stent, %	9,4 ± 2,3
Pérdida tardía, mm	-0,02 ± 0,3
Reestenosis angiográfica, n (%)	1 0,5)

clínico, en pruebas funcionales y en la evaluación meticulosa invasiva, preferentemente a través de FFR y del IVUS.

Aspectos clínicos

La ICP del TCI no protegido está surgiendo rápidamente como la alternativa viable a la cirugía de revascularización. Gracias a los datos recolectados a partir del estudio Syntax, a la innumerable cantidad de registros en todo el mundo y a los ensayos clínicos menores, se alcanzó una evolución en la indicación actual de la directriz europea para la clase IIa (evidencia nivel B) de la ICP del TCI aislado o en lesión que involucra el origen o el cuerpo asociado a la enfermedad de un vaso. De todos modos, según los especialistas, se está recomendando la ICP para pacientes de alto riesgo quirúrgico o cursando infarto agudo de miocardio.[6] El perfil clínico de nuestro registro de práctica clínica, medido por la puntuación de EuroScore y Syntax, indica una población con una alta probabilidad de desenlaces clínicos mayores (se incluyeron pacientes con infarto agudo de miocardio, shock cardiogénico y fracción de eyección baja). Sin embargo, la tasa de eventos a corto y largo plazo es baja. Este hallazgo puede deberse a dos factores. En primer lugar, el tiempo promedio de seguimiento es relativamente corto, con posibilidad de presentar eventos importantes en el largo plazo. Por ejemplo: en el registro RESEARCH, el subgrupo de pacientes con lesión del TCI no protegido con tratamiento por ICP con stent farmacológico, perfil clínico y angiográfico de alto riesgo (EuroSCORE 4.2, Syntax 39,4 y fracción de eyección de 45,3%) presentó desenlaces cardíacos con aumento significativo luego del 2° año de seguimiento.

TABLA 4 Desenlaces clínicos acumulativos

Desenlace	Hospitalario	30 días	1 año	4 años
Mortalidad, n (%)	3 (10,7)	4 (14,2)	4 (14,2)	5 (17,8)
Deceso cardíaco	3 (10,7)	3 (10,7)	3 (10,7)	4 (14,2)
Deceso no cardíaco	0	1 (3,5)	1 (3,5)	1 (3,5)
Infarto agudo de miocardio, n (%)	1 (3,5)	1 (3,5)	1 (3,5)	1 (3,5)
Accidente cerebrovascular, n (%)	0	0	0	0
Revascularización, n (%)				
Vaso tratado	0	0	0	1 (3,5)
Lesión tratada	0	0	1 (3,5)	1 (3,5)
Desenlaces cardíacos adversos mayores, n (%)	4(14,2)	4(14,2)	5 (17,8)	6 (21,4)

No se esclarecieron las causas de ese comportamiento. [15] En segundo lugar, el uso concomitante de FFR e IVUS ayudó al intervencionista a mejorar la selección de los casos y a optimizar los resultados técnicos y clínicos inmediatos y a mediano plazo. Aunque nuestro estudio represente solo la experiencia de un equipo médico de dos centros con volumen moderado de procedimientos, la disponibilidad del IVUS y de la FFR y su aplicación en dos tercios de los casos pueden haber desarrollado una función importante para obtener buenos resultados. Park et al.[12] demostraron que el uso de IVUS para optimizar la intervención del TCI no protegido con el empleo de stents farmacológicos impactó sobre el nivel de mortalidad, que se redujo en comparación con la ICP guiada únicamente por angiografía.[16] El IVUS desarrolla una función primordial en la evaluación posprocedimiento del TCI, demostrada en el estudio que reveló una tasa de reestenosis < 6% con la técnica de dos stents, cuando se alcanzaron áreas luminales mínimas de 5, 6, 7 y 8 mm^2, en los orígenes de la arteria circunfleja, descendente anterior, polígono de confluencia y el TCI, respectivamente. [17]

Limitaciones del estudio

Se trata de una muestra mínima de la experiencia de un único equipo médico, además de presentar las limitaciones inherentes a un estudio observacional. Sin embargo, representa el único estudio de ICP del TCI no protegido conocido en nuestro país.

CONCLUSIONES

La intervención coronaria percutánea en lesión del tronco coronario izquierdo no protegido guiada, siempre que sea posible, por ultrasonido intracoronario y por reserva de flujo fraccional, es segura y eficaz en el seguimiento a mediano plazo, según la experiencia de un equipo médico con un volumen moderado de intervenciones.

CONFLICTO DE INTERESES

Los autores declaran la inexistencia de conflicto de intereses relacionados con este manuscrito.

REFERENCIAS

1. Onuma Y. Interventional treatment in the left main disease in the era of drug-eluting stents: lessons learned from the Euro Heart Survey Programme. [Abstract presented at: European Society of Cardiology; 2008 Sept 2; Munich, Germany].
2. Park DW, Seung KB, Kim YH, Lee JY, Kim WJ, Kang SJ, et al. Long-term safety and efficacy of stenting versus coronary artery bypass grafting for unprotected left main coronary artery disease: 5-year results from the MAIN-COMPARE (Revascularization for Unprotected Left Main Coronary Artery Stenosis: comparison of Percutaneous Coronary Angioplasty Versus Surgical Revascularization) registry. J Am CollCardiol. 2010;56(2):11 7-24.
3. Morice MC, Feldman T, Mack M, Stâhle E, Holmes DR, Co-lombo A, et al. Angiographic outcomes following stenting or coronary artery bypass surgery of the left main coronary artery: fifteen-month outcomes from the synergy between PCI with TAXUS express and cardiac surgery left main angiographic substudy (SYNTAX-LE MANS). EuroIntervention. 2011 ;7(6):670-9.
4. Carrié D, Eltchaninoff H, Lefévre T, Silvestri M, Brunei P, Fajadet J, et al. Early and long-term results of unprotected left main coronary artery stenosis with paclitaxel-eluting stents: the FRIEND (French multicenter Registry for stenting of unprotected LMCA stenosis) registry. EuroIntervention. 2011;7(6):680-8.
5. Salvatella N, Morice MC, Darremont O, Tafflet M, Garot P, Leymarie JL, et al. Unproctected left main stenting with a second-generation drug-eluting stent: one-year outcomes of the LEMAX Pilot study. EuroIntervention. 2011;7(6):689-96.
6. Winjs W, Kolh P, Danchin N, Di Mario C, Falk V, Folliguet T, et al. Guidelines on myocardial revascularization: the Task Force on Myocardial Revascularization of the European Society of Cardiology (ESC) an the European Association for Cardio-Thoracic Surgery (EACTS). Eur Heart J. 201 0;31 (20):2501-55.
7. Kim YH, Park DW, Ahn JM, Yun SC, Song HG, Lee JY, et al. Everolimus-eluting stent implantation for unprotected left main coronary artery stenosis. The PRECOMBAT-2 (Premier of Randomized Comparison of Bypass Surgery versus Angioplasty Using Sirolimus-Eluting Stent in Patients with Left Main Coronary Artery Disease) study. J Am Coll Cardiol Intv. 2012;5(7):708-17.
8. Kim YH, Park SW, Hong MK, Park DW, Park KM, Lee BK, et al. Comparison of single and complex stenting techniques in the treatment of unprotected left main coronary artery bifurcation stenosis. Am J Cardiol. 2006;97(11):1 597-601.
9. Smith DH, Belder AJ, Cooter N, Curzen NP, Clayton TC, Oldroyd KG, et al. Randomized trial of simple versus complex drug-eluting stenting for bifurcation lesions. The British

Bifurcation Coronary Study: old, new, and evolving strategies. Circulation. 201 0;121(10):1235-43.

10. Gwon HC, Hahn JY, Koo BK, Song YB, Choi SH, Choi JH, et al. Final kissing ballooning and long-term clinical outcomes in coronary bifurcation lesions treated with 1-stent technique: results from COBIS registry. Heart. 2012;98(3):225-31.
11. Niemelã M, Kervinen K, Erglis A, Holm NR, Maeng M, Christiansen EH, et al. Randomized comparison of final kissing balloon dilatation versus no final kissing balloon dilatation in patients with coronary bifurcation lesions treated with main vessel stenting. The Nordic-Baltic Bifurcation Study III. Circulation. 2011;123(1):79-86.
12. Park SJ, Kang SJ, Ahn JM, Shim EB, Kim YT, Yun SC, et al. Visual-functional mismatch between coronary angiography and fractional flow reserve. JACC Cardiovasc Intev. 2012; 5(10):1029-36.
13. Koo BK, Kang HJ, Youn TJ, Chae IH, Choi DJ, Kim HS, et al. Physiologic assessment of jailed side branch lesions using fractional flow reserve. J Am Coll Cardiol. 2005;46(4):633-7.
14. Park SJ, Ahn JM, Kang SJ. Paradigm shift to functional angioplasty: new insights for fractional flow reserve-and intravascular ultrasound-guided percutaneous coronary intervention. Circulation. 2011;124(8):951-7.
15. Onuma Y, Girasis C, Piazza N, Garcia-Garcia HM, Kukreja N, Garg S, et al. Long-term clinical results following stenting of the left main stem: insights from RESEARCH (Rapamycin-Eluting Stent Evaluated at Rotterdam Cardiology Hospital) and T-SEARCH (Taxus-Stent Evaluated at Rotterdam Cardiology Hospital) Registries. JACC Cardiovasc Interv. 201 0;3(6):584-94.
16. Park SJ, Kim YH, Park DW, Lee SW, Kim WJ, Suh J, et al. mpact of intravascular ultrasound guidance on long-term mortality in stenting for unprotected left main coronary artery stenosis. Circ Cardiovasc Interv. 2009;2(3):1 67-77.
17. Kang SJ, Ahn JM, Song H, Kim WJ, Lee JY, Park DW, et al. Comprehensive intravascular ultrasound assessment of stent area and its impact on restenosis and adverse cardiac events in 403 patients with unprotected left main disease. Cir Car diovasc Interv. 2011;4(6):562-9.