Rev Bras Cardiol Invasiva.
2014;22(4):375-81

DOI: 10.1590/0104-1843000000063

Artículo original

Tratamiento Endovascular de los Aneurismas de la Arteria Poplítea

Marilia G. Volpato, Patrick Bastos Metzger, Maria Claudia Folino, Fabio Henrique Rossi, Samuel Martins Moreira, Mohamed Hassan Saleh, Nilo Mitsuru Izukawa, Antonio Massamitsu Kambara

Resumen

Introducción: Con los recientes avances en las técnicas endovasculares y la aparición de endoprótesis más flexibles, el tratamiento de las lesiones aneurismáticas de la arteria poplítea se ha vuelto más frecuente. El objetivo de este estudio fue evaluar los resultados clínicos en el corto y mediano plazo del tratamiento de las lesiones aneurismáticas de la arteria poplítea con el uso de endoprótesis flexibles. **Métodos:** Estudio retrospectivo, longitudinal, realizado en dos centros, en el período entre enero de 2011 y febrero de 2014. Se evaluaron características de la población, información sobre el procedimiento e imágenes radiológicas en un promedio de seguimiento de 1 año y se obtuvieron las tasas de morbilidad y mortalidad, las complicaciones y la permeabilidad de la endoprótesis. **Resultados**: Trece pacientes del sexo masculino, con edades de 66 ± 9 años, fueron sometidos a tratamiento de aneurismas de la arteria poplítea en 15 miembros. En la evaluación del lecho vascular, la mayoría de los pacientes tenían por lo menos dos arterias de la pierna permeables (92,3%). El implante del stent se produjo en el segmento medio en 57,1% y en el segmento distal de la arteria poplítea en 42,9% de los procedimientos. Fue posible realizar la revascularización de la lesión tratada en todos los casos y en cuatro miembros fue necesario utilizar dos stents. Se utilizaron 17 stents Viabahn® y 2 stents Multilayer®. Durante el seguimiento de 12 meses, no hubo fracturas de stents. La tasa de permeabilidad primaria fue del 53,3% y la recuperación del miembro de 100%. **Conclusiones:** El tratamiento endovascular del aneurisma de la arteria poplítea demostró ser eficaz en el seguimiento a mediano plazo.

Descriptores: Aneurisma. Arteria poplítea. Prótesis vascular. Stents. Resultado del tratamiento.

Abstract

Endovascular Treatment of Popliteal Artery Aneurysms

Background: With the recent advances in endovascular techniques and the emergence of more flexible endoprosthesis, the treatment of popliteal artery aneurysms has become more frequent. The objective of this study was to evaluate the short and mid-term clinical outcomes of the treatment of popliteal artery aneurysms with the use of flexible endoprosthesis. **Methods:** Retrospective longitudinal study conducted in two sites from January 2011 to February 2014. Populational characteristics, procedure-related data and radiologic imaging were evaluated at a mean follow-up of 1 year. Morbidity and mortality rates, complication rates and stent patency rates were obtained. **Results**: A total of 13 male patients, mean age 66 ± 9 years, were submitted to popliteal artery aneurysm treat-ment in 15 limbs. Run-off vessel evaluation showed that most patients had at least two patent arteries in the legs (92.3%). Stents were implanted in the middle segment in 57.1% and in the distal segment of the popliteal artery in 42.9% of the procedures. Target lesion revascularization was achieved in all of the cases and two stents were required in four limbs. Seventeen Viabahn™ and two Multilayer™ stents were used. During the 12-month follow-up there were no stent fractures. The primary patency rate was 53.3% and limb salvage rate was 100%. **Conclusions**: Endovascular treatment of popliteal artery aneurysm has shown to be effective in the mid-term follow-up.

Descriptors: Aneurysm. Popliteal artery. Blood vessel pros thesis. Stents. Treatment outcome.

Instituto Dante Pazzanese de Cardiologia, São Paulo, SP, Brasil.

Correspondencia a: Patrick Bastos Metzger. Avenida Dr. Dante Pazzanese, 500, Vila Mariana − CEP: 04012-909 − São Paulo, SP, Brasil
E-mail: patrickvascular@gmail.com

Recibido el: 09/09/2014 • Aceptado el: 28/11/2014

Rev Bras Cardiol Invasiva.
2014;22(4):375-81

El aneurisma de la arteria poplítea es el aneurisma periférico más frecuente y también el mas frecuentemente tratado, constituyéndose en una patología de relevancia clínica.[1] Sin embargo, esta enfermedad rara vez es abordada en la literatura.[2] Recientemente, algunos investigadores han informado de sus experiencias en centros aislados, con el tratamiento endovascular de estos aneurismas y con resultados satisfactorios.[3,4] El grupo de Groningen, sin embargo, uno de los pioneros del tratamiento endovascular en este segmento arterial, informó alta frecuencia de fractura de stents en el seguimiento de sus pacientes.[5]

El objetivo de este estudio fue evaluar los resultados clínicos a corto y mediano plazo, con el uso de endoprótesis flexibles para el tratamiento de las lesiones aneurismáticas de la arteria poplítea.

MÉTODOS

Tipo de estudio

Se trata de un estudio retrospectivo, longitudinal, observacional, realizado en dos centros de referencia para enfermedades cardiovasculares, en el período entre enero de 2011 y febrero de 2014. Se evaluaron los casos de aneurisma de la arteria poplítea tratados por vía endovascular.

Criterios de inclusión y de exclusión

Fueron candidatos para los procedimientos endovasculares pacientes de ambos sexos, sintomáticos o asintomáticos, con aneurismas de la arteria poplítea de diámetro > 2 cm. Los síntomas incluían: claudicación intermitente limitante secundaria a la embolización del aneurisma poplíteo; dolor en reposo en el miembro afectado secundario a la embolización del aneurisma poplíteo; oclusión arterial aguda secundaria a la trombosis aguda del aneurisma de la arteria poplítea; o lesión trófica ipsilateral.

Se excluyeron de la realización de los procedimientos los pacientes con *clearence* de creatinina < 30 mL/kg/min, con antecedentes de alergia grave a los agentes de contraste yodados, o los pacientes con enfermedad aterosclerótica significativa en territorios aortoilíacos y/o femorales.

Todos los pacientes fueron estudiados con ecografía Doppler y angiografía preoperatoria. Se analizaron en este estudio los pacientes con lesiones limitadas a la arteria poplítea y con la presencia de por lo menos una arteria de la pierna con flujo distal.

Procedimiento endovascular

Todos los procedimientos se realizaron en el Laboratorio de Hemodinámica del Centro de Intervenciones Endovasculares (CIEV) del Instituto Dante Pazzanese de Cardiología y en el Laboratorio de Hemodinámica del Hospital Salvalus, ambos con sede en San Pablo (SP).

Los pacientes recibieron clopidogrel 75 mg/día y ácido acetilsalicílico (AAS) 100 mg, tres días antes del procedimiento.

El uso del clopidogrel se mantuvo durante al menos 30 días y el AAS indefinidamente.

Los pacientes fueron tratados con anestesia local. La profilaxis antimicrobiana se realizó con 1,5 g de cefuroxima, en el momento de la inducción anestésica. El acceso se llevó a cabo preferencialmente por la arteria femoral común ipsilateral, por punción anterógrada utilizando un introductor valvulado Prelude® 6 F (Merit Medial Systems, South Jordan, Estados Unidos). Las lesiones tratadas fueron transpuestas por vía luminal con cable guía hidrofílico Radiofocus® de 0.035 x 150 cm (Terumo Interventional Systems, Somerset, Estados Unidos), en conjunto con catéter diagnóstico MPA-1 5 F y/o JR 5 F (Cordis Corporation, Warren, Estados Unidos). Pasada la lesión aneurismática, un cable guía extra soporte Amplatz de 0,035 x 260 cm (Boston Scientific, Natick, Estados Unidos) se posicionó para el cambio del introductor Dryseal Gore® 8 a 11 F (W.L. Gore & Associates Inc., Flagstaff, Estados Unidos), dependiendo del diámetro de la endoprótesis elegida y del paso de la misma. En todos los casos, se utilizó la endoprótesis Gore® Viabahn® (W.L. Gore & Associates Inc., Flagstaff, Estados Unidos) y la endoprótesis Multilayer® (Cardiatis, Isnes, Bélgica). El control radiográfico se realizó con una unidad Siemens – Axiom Artis Flat Panel o en la sala híbrida con la unidad Siemens – Artis Zeego (Figura 1).

El post-operatorio inmediato se hizo en todos los casos en la sala común y la hemostasia local se realizó por compresión manual durante 40 minutos.

Seguimiento post-operatorio

Los pacientes fueron seguidos como pacientes ambulatorios a los 15, 30, 90 y 180 días después del tratamiento endovascular. La ecografía Doppler se realizó a los 30, 90 y 180 días después de la cirugía con el fin de identificar reestenosis significativas, definidas como obstrucciones > 50% (Figura 2). Radiografías de la articulación de la rodilla, en proyecciones posteroanterior y laterales, se realizaron a los 30 y 180 días con el fin de identificar las posibles fracturas del stent (Figura 3).

Resultados y definiciones

Las resultados analizados fueron: (1) éxito técnico inmediato, cuando la endoprótesis es implantada en el lugar deseado; (2) éxito terapéutico, cuando el aneurisma se trata de la forma prevista anteriormente, sin la presencia de fugas en la arteriografía de control; (3) morbilidad y mortalidad operatoria, para decesos y complicaciones registradas hasta un máximo de 30 días después de la operación;

(4) permeabilidad primaria, lo que indica la permeabilidad ininterrumpida después del procedimiento de revascularización; y permeabilidad primaria asistida, que expresa que se aplicó el procedimiento de rescate para el tratamiento de estenosis críticas en el seguimiento de los pacientes; (5) amputaciones mayores, para amputaciones transfemorales y transtibiales; (6) amputaciones menores, para las amputaciones a nivel del pie; (7) fracturas de stent, para desconexiones o torsiones de la malla de la prótesis; y (8) tasa de salvataje del miembro.

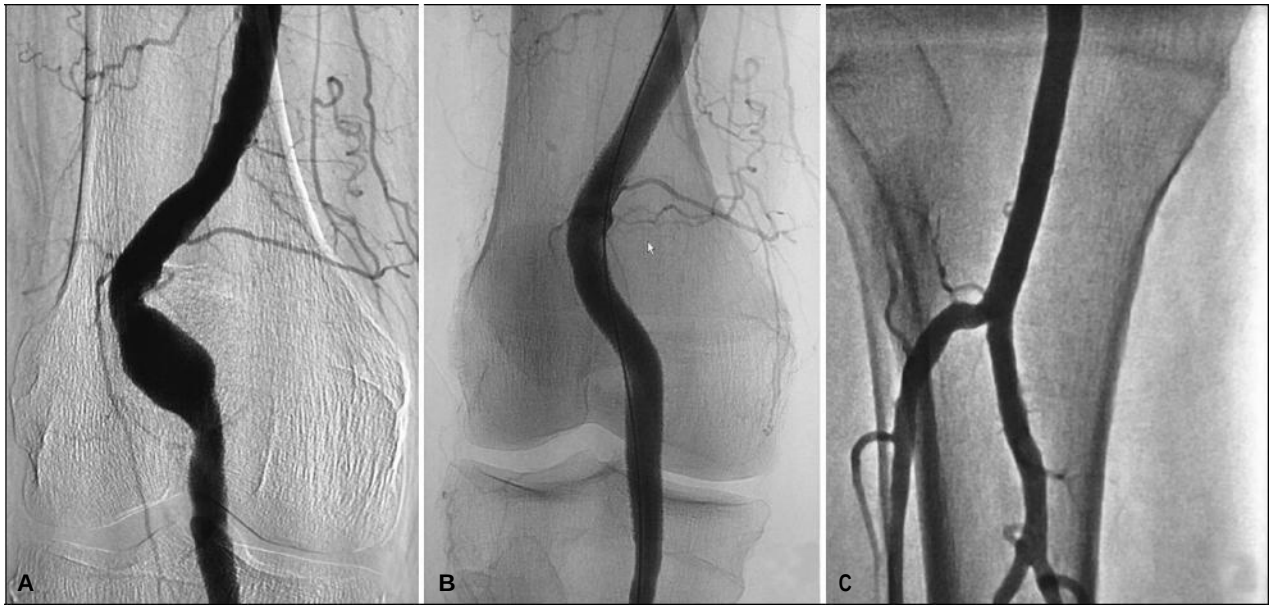

Figura 1. Tratamiento endovascular del aneurisma de la arteria poplítea. (A) Aneurisma fusiforme de la arteria poplítea supra-articular. (B) Arteriografía después del implante de la endoprótesis, sin evidencias de fugas. (C) Arteriografía de las arterias de la pierna sin evidencias de disecciones o embolizaciones.

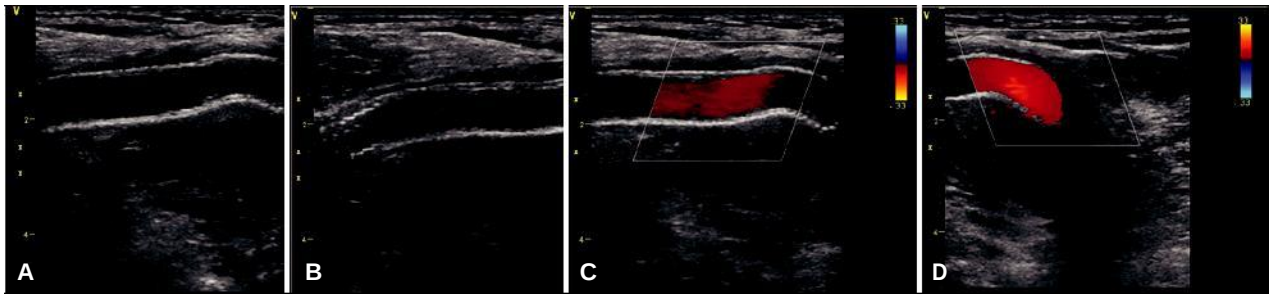

Figura 2. Ecografía vascular en modo B y color después del implante. (A) Ecografía en modo B de la endoprótesis sin señales de fracturas. (B) Ecografía en modo B demostrando la conexión de las dos endoprótesis superpuestas. (C) Ecografía en modo color sin señales de estenosis o hiperplasia neointimal. (D) Ecografía en modo color a nivel de la región articular demostrando su flujo.

Análisis estadístico

Los datos fueron presentados como valores absolutos, frecuencia y promedio y desviación estándar. La curva de supervivencia libre de eventos fue construida por el método de Kaplan-Meier. El análisis fue realizado por el programa *Statistical Package for Social Science* (SPSS)® (IBM Corp., Armonk, Estados Unidos), versión 17.0.

RESULTADOS

El estudio incluyó a 13 pacientes con aneurismas de la arteria poplítea, y se llevaron a cabo 15 tratamientos de aneurismas de la arteria poplítea por la técnica endovascular. La edad promedio fue de 66 ± 9 años, todos eran de sexo masculino y poco más de un tercio eran diabéticos.

En relación al cuadro clínico, 13 miembros eran sintomáticos y de éstos, la mayoría (40,0%) presentaban claudicación leve (Tabla 1). Un paciente tenía antecedentes de obstrucción arterial aguda previa y en cuatro miembros el aneurisma estaba trombosado (26,7%).

En cuanto a la lesión tratada, el 20% de los casos se encontraba en el segmento proximal de la arteria poplítea (P1), en el 53,3% de los casos en el segmento medio (P2) y en el 26,7% en la porción distal (P3) (Figura 4). En la evaluación del lecho vascular distal, la mayoría de los pacientes tenían por lo menos dos arterias permeables (80,0%), siendo la arteria fibular o peronea la más frecuentemente encontrada. Los pacientes presentaban aneurismas con un diámetro medio de 4,2 mm (rango de 2,1 a 6,2 mm) y la mayoría era de morfología fusiforme (86,7%) (Tabla 2).

Rev Bras Cardiol Invasiva.
2014;22(4):375-81

Figura 3. Rayos X de seguimiento después del implante de la endoprótesis. (A) Perfil izquierdo con semiflexión de rodilla. (B) Proyección posterior anterior. Ambos, sin signos de fractura.

TABLA 1
Características clínicas basales

Variables	n = 13 pacientes/ 15 miembros
Edad, años	66 ± 9
Sexo masculino, n (%)	13 (100)
Comorbilidades n (%)	
Hipertensión arterial	12 (92,3)
Diabetes mellitus.	4 (30,8)
Dislipidemia	11 (84,6)
Tabaquismo	9 (69,2)
Enfermedad arterial coronaria	1 (7,7)
EAOP	9 (69,2)
Cuadro clínico, n (%)	
Asintomático	2 (13,3)
Claudicación leve	6 (40,0)
Claudicación moderada	1 (6,7)
Claudicación grave	4 (26,7)
Lesión trófica	2 (13,3)
Oclusión arterial previa, n (%)	1 (6,7)
ITB antes del procedimiento	0,82 ± 0,25

EAOP: enfermedad arterial obstructiva periférica; ITB: índice tobillo-brazo.

Fue posible realizar la revascularización de la lesión tratada en todos los casos y en cuatro miembros fue necesario utilizar dos stents, con la obtención de un éxito técnico del 100%.

Se utilizaron 17 stents Viabahn® (89,4%) y dos stents Multilayer® (10,6%). Hubo éxito terapéutico en 73.3% de los casos. No hubo casos de disección o embolización durante la cirugía. No se registraron muertes relacionadas con el procedimiento y tampoco en el período perioperatorio.

El seguimiento medio de los pacientes fue de 11,8 meses (variación de 4 meses a 36 meses). No se registraron decesos. Se observó la presencia de *endoleak* de tipo IA en una extremidad, que desarrolló una oclusión del stent y fue sometido a una tromboembolectomía y a la colocación de una nueva endoprótesis. Se observó la presencia de *endoleak* de tipo II en dos miembros, los cuales se siguieron clínicamente, sin observar crecimiento del saco aneurismático durante el seguimiento. En siete miembros (46,7%), hubo oclusión del stent: tres fueron tratados con trombolisis química exclusivamente; uno fue sometido a tromboembolectomía mecánica seguida de cirugia con injerto; uno fue sometido a tromboembolectomía mecánica seguida de trombolisis y el implante de nueva endoprótesis Multilayer®; y dos pacientes fueron tratados con recanalización e implante de otro stent Viabahn® (Tabla 3).

La tasa de salvataje de extremidades fue del 100%. Hubo un aumento del índice tobillo-brazo (ITB) de 0,82 ± 0,25 antes de la operación y de 0,85 ± 0,20, al alta hospitalaria. La tasa de permeabilidad primaria fue del 53,3%. En ambos casos, fue necesario implantar una nueva endoprótesis, lo que generó una tasa de permeabilidad secundaria de 66,7% (Figura 5). No ocurrieron fracturas de stent durante el período de seguimiento.

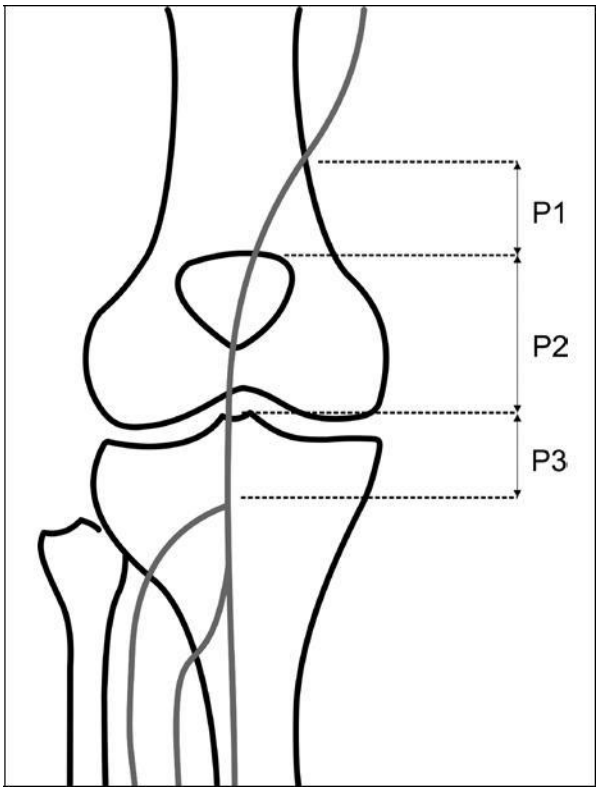

Figura 4. Representación esquemática de los segmentos de la arteria poplítea. P1 corresponde al segmento proximal, que va desde el canal de los músculos aductores hasta el borde superior de la rótula; P2 es el segmento medio, que va desde el borde superior de la rótula hasta la línea de la articulación; P3 corresponde al segmento distal, que va desde la línea de la articulación hasta la emergencia de la arteria tibial anterior.

TABLA 2
Características angiográficas de las lesiones

Variables	n = 13 pacientes/ 15 miembros
Comprometimiento de la arteria femoral superficial, n (%)	2 (13,3)
Zona de comprometimiento, n (%)	
P1	3 (20,0)
P2	8 (53,3)
P3	4 (26,7)
Número de arterias con flujo distal (*run-off*), n (%)	
0	1 (6,7)
1	2 (13,3)
2	8 (53,3)
3	4 (26,7)
Bilateralidad, n (%)	2 (15,3)
Trombosis del aneurisma, n (%)	4 (26,7)
Diámetro del aneurisma, mm	4,2 (2,1-6,2)
Morfología, n (%)	
Sacular	2 (13,3)
Fusiforme	13 (86,7)

DISCUSIÓN

La enfermedad aneurismática de la arteria poplítea es de difícil tratamiento endovascular debido al estrés biomecánico presente en esta región. Complejas fuerzas de rotación, tracción, compresión y estiramiento actúan al mismo tiempo en un corto segmento arterial y sobre el stent.[6,7] Durante muchos años, estos aneurismas fueron tratados por medio de injertos quirúrgicos, utilizando una vena autóloga o endoaneurismorrafia. Sin embargo, las altas tasas de permeabilidad y las bajas tasas de mortalidad están acompañadas de una considerable morbilidad perioperatoria, además de la necesidad de reintervención y de reingreso hospitalario.[8,9]

Marin et al.[10] fueron los primeros en realizar la reparación endovascular del aneurisma de la arteria poplítea. Actualmente, el tratamiento endovascular es una alternativa a la reparación abierta, debido a sus ventajas, como menor sangrado, recuperación post-operatoria más rápida y menor tiempo de permanencia en el hospital.[11,12] Su principal limitación es la proximidad a la línea de la articulación de la rodilla, por lo que la endoprótesis implantada es sometida a estrés físico constante y mayor riesgo de oclusión y de migración.[6,7]

Las manifestaciones clínicas del aneurisma poplíteo incluyen trombosis arterial aguda, embolización distal, compresión nerviosa o venosa y ruptura.[13,14] La mayoría pueden ser diagnosticadas clínicamente cuando el diámetro es > 3 cm y pueden sospecharse de su existencia por la presencia de aumento de pulso en la fosa poplítea.[13,14] En la mayoría de las series, de 30 a 40% de los aneurismas son asintomáticos en el momento de la presentación primaria.[13] En nuestro estudio, solamente el 13% eran asintomáticos antes de la operación, lo cual es consistente con el perfil más grave de los pacientes.

La angiografía, la arteriografía y la angiorresonancia deben ser realizadas para la planificación endovascular adecuada, con el objetivo de evaluar las arterias proximales y distales y las características del aneurisma.

TABLA 3
Complicaciones ocurridas durante el seguimiento de los pacientes tratados

Desenlaces	(n = 15) miembros
Endoleak, n (%)	
IA	1 (6,7)
IB	0
II	2 (13,3)
III	0
Amputación mayor, n (%)	0
Amputación menor, n (%)	2 (13,3)
Oclusión de la endoprótesis, n (%)	7 (46,7)
Progresión del aneurisma hacia otro segmento, n (%)	1 (6,7)

Rev Bras Cardiol Invasiva.
2014;22(4):375-81

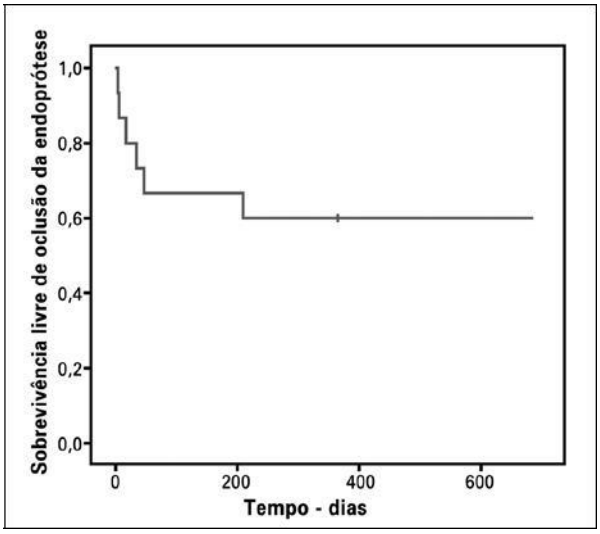

Figura 5. Curva de Kaplan-Meier de supervivencia libre de oclusión de la endoprótesis.

Por lo tanto, podemos determinar el diámetro y la extensión correcta de la endoprótesis que se utilizará.

En la literatura ya existe un consenso de que deben ser tratados los aneurismas de la arteria poplítea > 2 cm, con o sin la presencia de trombos, y aneurismas de la arteria poplítea sintomáticos de cualquier diámetro.[15] La reparación quirúrgica abierta electiva tiene una tasa de pérdida de miembros < 5% en 10 años.[1,2,15]

Todos los pacientes recibieron aspirina y clopidogrel, ya que la aspirina ha demostrado reducir las tasas de oclusión de la prótesis en el segmento infrainguinal[15], este beneficio se incrementa al asociarla con clopidogrel, según el estudio CLAFS (*Clopidogrel Plus Aspirin After Femoro-Popliteal StentIng Study*).[16] Tielliu et al.[17] observaron que el 42% de las oclusiones en los stents se produjeron en el primer mes y 75% a los seis meses del seguimiento, por lo que la asociación antiplaquetaria debe mantenerse durante 6 meses.

El promedio de arterias de la pierna permeables en nuestro estudio fue de dos. Varios autores sostienen que este es uno de los principales factores de interferencia en la permeabilidad del stent,[1,2,17] ya que se encuentran los mejores resultados en la ausencia de enfermedad de la arteria femoral superficial y de oclusiones de las arterias tibiales.[15]

En el período de seguimiento, la permeabilidad primaria en nuestra serie fue del 53,3% y la secundaria de 66,7%, ligeramente inferiores a las encontradas a los 2 años por Lovegrove et al.[18] (77% y 80%, respectivamente). Mohan et al.[19] observaron que el 33% de las oclusiones se produjeron en el primer mes y 66% en el cuarto mes; solamente dos oclusiones ocurrieron tardíamente, generando permeabilidad primaria del 80% y secundaria del 88% en un año.

Howell et al.[20] reportaron trombosis de las endoprótesis en el 31% de los 13 aneurismas y Gerasimidis et al.[21] en 4 de los 12 casos tratados en un año.

Seis pacientes fueron sometidos a reintervención debido a la detección temprana de anomalías por la ecografía Doppler, ya que solamente 13% presentaron síntomas. Diversos autores sugieren que un Doppler realizado de manera rutinaria puede llevar a un incremento de la permeabilidad primaria asistida.[22]

La presencia de *endoleak* se observó en el 20% de nuestros casos, similar al encontrado en otras series (de cero a 20% en un 1 año).[1,2,3,15] Para la corrección de aneurismas de la arteria poplítea se necesitan endoprótesis con área de cobertura en la zona de anclaje de al menos 3 cm proximal y distal de arteria saludable para evitar endofugas y migraciones.[15]

De un total de 56 casos analizados en un estudio de cohorte que comparó el tratamiento endovascular con el quirúrgico abierto, la permeabilidad, primaria y secundaria, a los 16 meses fue similar en ambos grupos, con la aparición de *endoleak* en 3 de los 15 casos seleccionados para tratamiento endovascular.[23] En nuestra serie, de los tres casos con *endoleak*, uno era del tipo IA y dos de tipo II. El primero fue tratado con la colocación de nueva endoprótesis y los demás fueron seguidos clínicamente sin aumento del saco aneurismático o complicaciones clínicas.

Antonello et al.,[24] en un estudio aleatorio prospectivo que evaluó 30 pacientes asintomáticos, con un promedio de 46 meses de seguimiento, informaron la presencia de trombosis arterial aguda de la endoprótesis en un paciente (6,7%), no observando diferencias estadísticamente significativas con respecto a la permeabilidad, cuando se lo compara con el tratamiento quirúrgico abierto. Estos resultados se obtuvieron, probablemente, debido a que los pacientes seleccionados para el estudio tenían buenas condiciones anatómicas (puntuación *runoff* < 8, de acuerdo con el *Joint Council of the Society for Vascular Surgery*). En nuestra serie, de los 15 casos analizados, 7 evolucionaron con oclusión de la endoprótesis, requiriendo en tales casos nuevas intervenciones, manteniendo una tasa de salvación del miembro de 100%.

Limitaciones del estudio

Deben ser considerados en la interpretación de nuestros resultados el pequeño número de casos, la heterogeneidad de los segmentos de arteria poplítea tratados, el seguimiento a mediano plazo y la falta de un algoritmo establecido para el seguimiento clínico de estos pacientes.

CONCLUSIONES

El tratamiento endovascular del aneurisma de la arteria poplítea demostró ser eficaz en el seguimiento a mediano plazo. Las tasas de permeabilidad de las arterias poplíteas tratadas demuestran la necesidad de un seguimiento riguroso de estos pacientes.

CONFLICTO DE INTERESES

No existe.

FUENTE DE FINANCIAMIENTO

No existe.

REFERENCIAS

1. Huang Y, Gloviczki P, Oderich GS, Duncan AA, Kalra M, Fleming MD, et al. Outcomes of endovascular and contemporary open surgical repairs of popliteal artery aneurysm. J Vasc Surg. 2014;60(3):631-8.e2.
2. Trinidad-Hernandez M, Ricotta JJ 2nd, Gloviczki P, Kalra M, Oderich GS, Duncan AA, et al. Results of elective and emergency endovascular repairs of popliteal artery aneurysms. J Vasc Surg. 2013;57(5):1299-305.
3. Piazza M, Menegolo M, Ferrari A, Bonvini S, Ricotta JJ, Frigatti P, et al. Long-term outcomes and sac volume shrinkage after endovascular popliteal artery aneurysm repair. Eur J Vasc Endovasc Surg. 2014;48(2):161-8.
4. Pulli R, Dorigo W, Fargion A, Pratesi G, Innocenti AA, Angiletta D, et al. Comparison of early and midterm results of open and endovascular treatment of popliteal artery aneurysms. Ann Vasc Surg. 2012;26(6):809-18.
5. Tielliu IFJ, Zeebregts CJ, Vourliotakis G, Bekkema F, van den Dungen JJAM, Prins TR, et al. Stent fractures in the Hemobahn/ Viabahn stent graft after endovascular popliteal aneurysm repair. J Vasc Surg 2010;51(6):1413-8.
6. Martelli E, Ippoliti A, Ventoruzzo G, De Vivo G, Ascoli Marchetti A, Pistolese GR. Popliteal artery aneurysms. Factors associated with thromboembolism and graft failure. Int Angiol. 2004;23(1):54-65.
7. Kropman RH, Schrijver AM, Kelder JC, Moll FL, de Vries JP. Clinical outcome of acute leg ischaemia due to thrombosed popliteal artery aneurysm: systematic review of 895 cases. Eur J Vasc Endovasc Surg. 2010;39(4):452-7.
8. Carpenter JP, Barker CF, Roberts B, Berkowitz HD, Lusk EJ, Perloff LJ. Popliteal artery aneurysms: current management and outcome. J Vasc Surg. 1994;19(1):65-72.
9. Mahmood A, Salaman R, Sintler M, Smith SR, Simms MH, Vohra RK. Surgery of popliteal artery aneurysms: a 12-year experience. J Vasc Surg. 2003;37(3):586-93.
10. Marin ML, Veith FJ, Panetta TF, Cynamon J, Bakal CW, Suggs WD, et al. Transfemoral endoluminal stented graft repair of a popliteal artery aneurysm. J Vasc Surg 1994;19(4): 754-7.
11. Nagarajan M, Chandrasekar P, Krishnan E, Muralidharan S. Repair of iliac artery aneurysms by endoluminal grafting. Tex Heart Inst J. 2000;27(3):250-2.
12. Diethrich EB. Endoluminal grafting in the treatment of iliac and superficial femoral artery disease. Tex Heart Inst J. 1997;24(3):185-92.
13. Dawson I, van Bockel JH, Brand R, Terpstra JL. Popliteal artery aneurysms: long-term follow-up of aneurysmal disease and results of surgical treatment. J Vasc Surg. 1991;13(3):398-407.
14. Burger T, Meyer F, Tautenhahn J, Halloul Z. Fahlke initial experiences with percutaneous endovascular repair of popliteal artery lesions using a new PTFE stent-graft. J Endovasc Surg. 1998;5(4):365-72.
15. Mousa AY, Beauford RB, Henderson P, Patel P, Faries PL, Flores L, et al. Update on the diagnosis and management of popliteal aneurysm and literature review. Vascular. 2006;14(2):103-8.
16. Strecker EP, Boos IB, Göttmann D, Vetter S. Clopidogrel plus long term aspirin after femoro-popliteal stenting: the CLAFS project: 1 and 2 year results. Eur Radiol 2004;14(2):302-8.
17. Tielliu I, Verhoeven ELG, Zeebregts CJ, Prins TR, Span MM, van den Dungen JJ. Endovascular treatment of popliteal artery aneurysms: results of a prospective cohort study. J Vasc Surg. 2005;41(4):561-7.
18. Lovegrove RE, Javid M, Magee TR, Galland RB. Endovascular and open approaches to non-thrombosed popliteal aneurysm repair: a meta-analysis. Eur J Vasc Endovasc Surg. 2008;36(1):96-100.
19. Mohan IV, Bray PJ, Harris JP, May J, Stephen MS, Bray AE, et al. Endovascular popliteal aneurysm repair: are the results comparable to open surgery? Eur J Vasc Endovasc Surg. 2006;32(2):149-54
20. Howell M, Krajcer Z, Diethrich EB, Motarjeme A, Bacharach M, Dolmatch B, et al. Waligraft endoprosthesis for the percutaneous treatment of femoral and popliteal artery aneurysms. J Endovasc Surg. 2002;9(1):76-81.
21. Gerasimidis T, Sfyroeras G, Papazoglou K, Trellopoulos G, Ntinas A, Karamanos D. Endovascular treatment of popliteal artery aneurysms. Eur J Vasc Endovasc Surg. 2003;26(5):506-11.
22. Stone PA, Armstrong PA, Bandyk DF, Keeling WB, Flaherty SK, Shames ML, et al. The value of duplex surveillance after open and endovascular popliteal aneurysm repair. J Vasc Surg. 2005;41(6):936-41.
23. Curi MA, Geraghty PJ, Merino OA, Veeraswamy RK, Rubin BG, Sanchez LA, et al. Mid-term outcomes of endovascular popliteal artery aneurysm repair. J Vasc Surg. 2007;45(3):505-10.
24. Antonello M, Frigatti P, Battocchio P, Lepidi S, Cognolato D, Dall'Antonia A, et al. Open repair versus endovascular treatment for asymptomatic popliteal artery aneurysm: results of a prospective randomized study. J Vasc Surg. 2005;42(2):185-93.