Rev Bras Cardiol Invasiva.
2014;22(4):382-5

DOI: 10.1590/0104-1843000000064

Caso clínico

Cierre Percutáneo del Apéndice Auricular Izquierdo y del Foramen Oval Permeable en el Mismo Procedimiento sin Necesidad de Punción Transeptal

Francisco Chamié[1], Daniel Chamié[2], Luiz Carlos do Nascimento Simões[3], Ênio Guérios[4], João Carlos Tress[5]

Resumen

El cierre del apéndice auricular izquierdo ha sido realizado con éxito para la prevención de eventos embólicos en pacientes con fibrilación auricular, como una alternativa a la anticoagulación oral. El acceso auricular a través del foramen oval o comunicación interauricular tipo *ostium secundum* a sido evitado debido a la creencia de que el posicionamiento del dispositivo se ve obstaculizado por la disposición más alta del foramen en el septo interauricular. En este trabajo, presentamos un caso en el que se realiza el cierre, secuencialmente, del apéndice auricular izquierdo y el foramen oval sin la necesidad de punción transeptal, lo que simplificó y aumentó la seguridad del procedimiento.

Descriptores: Apéndice auricular Fibrilación auricular. Cateterismo cardíaco. Foramen oval permeable.

Abstract

Percutaneous Occlusion of Left Atrial Appendage and Patent Foramen Ovale in the Same Procedure Avoiding Transeptal Puncture

Left atrial appendage occlusion has been successfully employed to prevent embolic events in patients with atrial fibrillation as an alternative to oral anticoagulation. Left atrial access through the patent foramen ovale or ostium secundum atrial septal defect has been discouraged due to the fear that en tering the septum in a higher position through the foramen would prevent adequate device positioning. In this manuscript we report a case in which the left atrial appendage and the foramen ovale were sequentially occluded avoiding transseptal puncture, making the procedure simpler and faster.

Descriptors: Atrial appendage. Atrial fibrillation. Cardiac catheterization. Foramen ovale, patent.

El cierre percutáneo del apéndice auricular izquierdo (AAI) se ha utilizado como una alternativa a la anticoagulación oral en pacientes para los que esta estrategia no es una opción segura.[1-6] Este es un procedimiento que se realiza de forma rutinaria, incluso en nuestro país.[7-9]

El foramen oval permeable (FOP) está dispuesto de forma craneal en el septum, y se cree que su uso como vía de acceso para la oclusión del AAI dificulta el correcto posicionamiento de la vaina de liberación. En tales casos, se ha preferido la punción transeptal tradicional, lo que aumenta la complejidad, el tiempo y las potenciales complicaciones del procedimiento. En este trabajo presentamos un caso de oclusión simultánea de FOP y AAI, sin la necesidad de una punción transeptal.

CASO CLÍNICO

Paciente de 66 años de sexo femenino que fue derivada para el cierre percutáneo del AAI. Sufrió un episodio de accidente cerebrovascular isquémico criptogénico en su juventud y presentaba historia de enfermedad coronaria crónica, con episodios de infarto agudo de miocardio a los 32 y 33 años. Fue sometida a cirugía de revascularización miocardica en dos ocasiones, en 1983 y 2000.

Comenzó un cuadro de fibrilación auricular hace 1 año, siendo medicada con propafenona. En mayo de 2014, presentó un nuevo episodio de accidente cerebrovascular isquémico y le fue indicada anticoagulación oral con rivaroxabán, interrumpida después de una hemorragia conjuntival. En esa ocasión, fue derivada para el cierre del AAI.

[1] Hospital Federal dos Servidores do Estado, Rio de Janeiro, RJ, Brasil.
[2] Instituto Dante Pazzanese de Cardiologia, São Paulo, SP, Brasil.
[3] Intercat − Cardiologia Intervencionista, Rio de Janeiro, RJ, Brasil.
[4] Concept − Centro de Cardiopatias Congênitas e Estruturais do Paraná, Curitiba, PR, Brasil.
[5] Hospital de Clínicas de Niterói, Niterói, RJ, Brasil.

Correspondencia a: Francisco Chamié. Rua Real Grandeza, 108, salas 223-224 − Botafogo − CEP: 22281-034 − Rio de Janeiro, RJ, Brasil E-mail: fchamie@pobo.com

Recibido el: 11/09/2014 • Aceptado el: 20/11/2014

El procedimiento se realizó bajo anestesia general y con monitoreo a través de ecocardiografía transesofágica (ETE). Se le administró heparina intravenosa en una dosis de 5000 UI. También se le aplicó una dosis de 2 g de cefalexina venosa.

El FOP se cruzó con catéter multipropósito, que posteriormente fue sustituido por catéter *pigtail* 5 F posicionado en el AAI. Se realizaron inyecciones en proyección oblicua anterior derecha a 20°, con angulación craneal y caudal, para visualizar el AAI, y se llevaron a cabo mediciones de la región objetivo para el implante de la prótesis y del ostium del AAI. El apéndice era bilobulado. La región objetivo medía 17 mm y el ostium, 24 mm (Figura 1).

A continuación introdujimos la guía extra rígida de 0,035"/260 cm en el interior de la AAI y, manteniendo la guía en posición, retiramos el catéter *pigtail*, reemplazándolo por la vaina larga Torq Vue® 13 F con doble curvatura (St. Jude Medical, Plymouth, Estados Unidos), posicionándola coaxialmente a lo largo del eje del apéndice. Introdujimos por su interior un Amplatzer® Cardiac Plug (AGA Medical Corporation, Golden Valley, Estados Unidos) de 24 mm, liberando el lóbulo en la región tratada. Con el lóbulo de la prótesis bien adherido a las paredes del AAI, externalizamos el disco, que ocluyó perfectamente la entrada del AAI (Figura 2A).

Confirmando la buena posición de la prótesis mediante el ETE y nuevas angiografías, el dispositivo fue liberado, manteniendo la vaina larga en la aurícula izquierda. A continuación se introdujo la prótesis Amplatzer® PFO Occluder (AGA Medical Corporation, Golden Valley, Estados Unidos) de 25 mm, conectada al cable de colocación del Amplatzer® Cardiac Plug, utilizando la vaina larga. El implante se realizó de la manera habitual, a fin de ocluir el FOP (Figura 2B). Confirmada la buena posición de la segunda prótesis por ETE, la vaina se retiró y se realizó la hemostasia mediante compresión manual.

Al día siguiente del implante, se detectó una pequeña fístula arteriovenosa femoral en el sitio de la punción venosa, sometido a cirugia para su cierre.

La paciente fue dada de alta en buenas condiciones, con ambas prótesis bien posicionadas ocluyendo los respectivos defectos (Figuras 2C y 3).

DISCUSIÓN

El uso del foramen oval como vía de acceso para el cierre del AAI se ha evitado en la creencia de que su disposición más craneal en el septo interauricular dificultaría el acceso al AAI y el posicionamiento del dispositivo en su interior. Como resultado, se ha preferido la punción transeptal, que es más caudal y más adecuada para esta finalidad. Esta técnica aumenta el tiempo de fluoroscopia y añade un pequeño grado de riesgo al procedimiento, que será menor en función de la mayor experiencia del operador.[10]

La viabilidad de la oclusión del AAI por medio de defectos septales (comunicación interauricular o FOP) fue demostrada por Koermendy et al.,[11] que establecieron las ventajas de su utilización en el 96% de los pacientes seleccionados. La ausencia de la punción transeptal previno las complicaciones relacionadas con esta técnica y acortó el tiempo de fluoroscopia total.

El índice de complicaciones derivadas de la punción transeptal es bajo, pero incluye perforación de las cavidades cardíacas o de la aorta, derrame pericárdico seguido de taponamiento, tromboembolia sistémica o cerebral, embolia gaseosa coronaria o cerebral, todas situaciones potencialmente graves y que tienen un impacto negativo en el resultado del procedimiento.[10,12-18] También existen casos en los que no se consigue realizar la punción transeptal y el procedimiento tiene que ser abandonado.

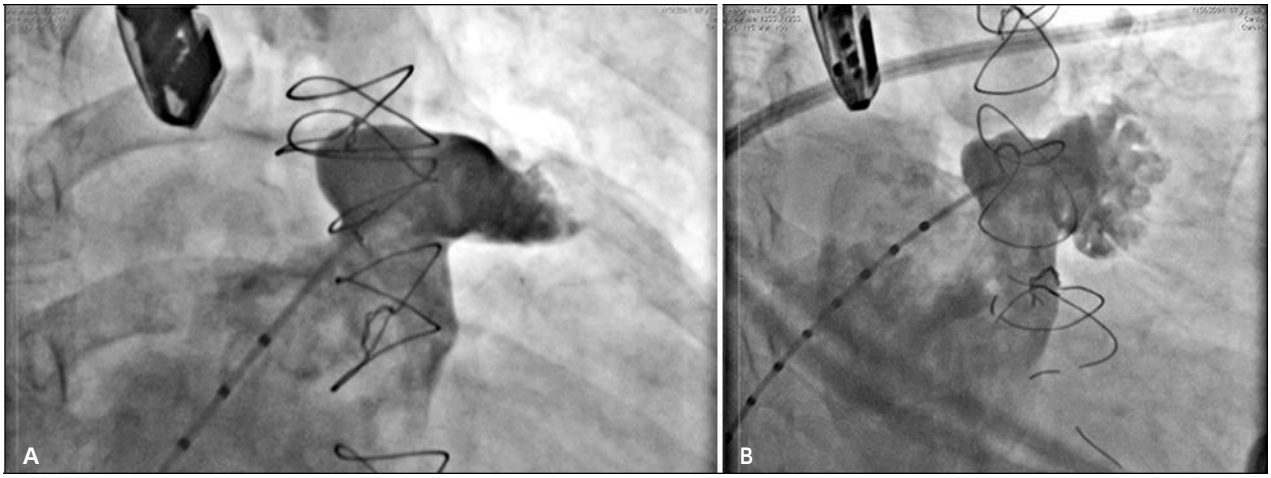

Figura 1. Angiografía del apéndice auricular izquierdo. En A, incidencia oblicua anterior derecha con inclinación craneal que muestra la anatomía del apéndice, con énfasis en el ostium y la región a tratar. En B, incidencia oblicua anterior derecha con inclinación caudal que demuestra más claramente la porción trabecular del apéndice auricular izquierdo.

Rev Bras Cardiol Invasiva.
2014;22(4):382-5

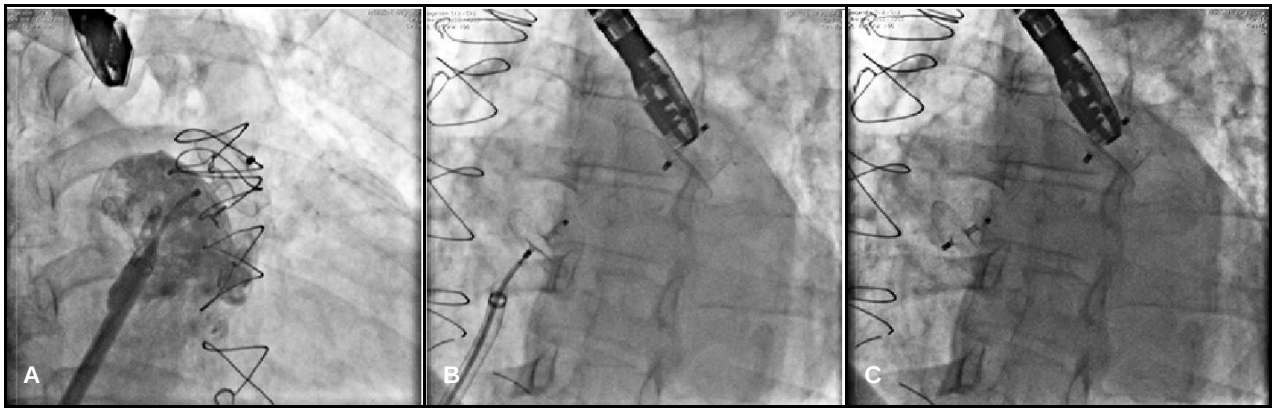

Figura 2. Implante de las prótesis. En A, la inyección realizada a través de la vaina larga muestra la prótesis posicionada de forma correcta y el disco que obstruye completamente el ostium del apéndice auricular. En B, la prótesis del apéndice auricular izquierdo totalmente liberada y la segunda prótesis, del foramen oval, implantada en el septo auricular, pero todavía unida al cable de colocación. En C, al final del procedimiento la fluoroscopia muestra las dos prótesis liberadas y en buena posición.

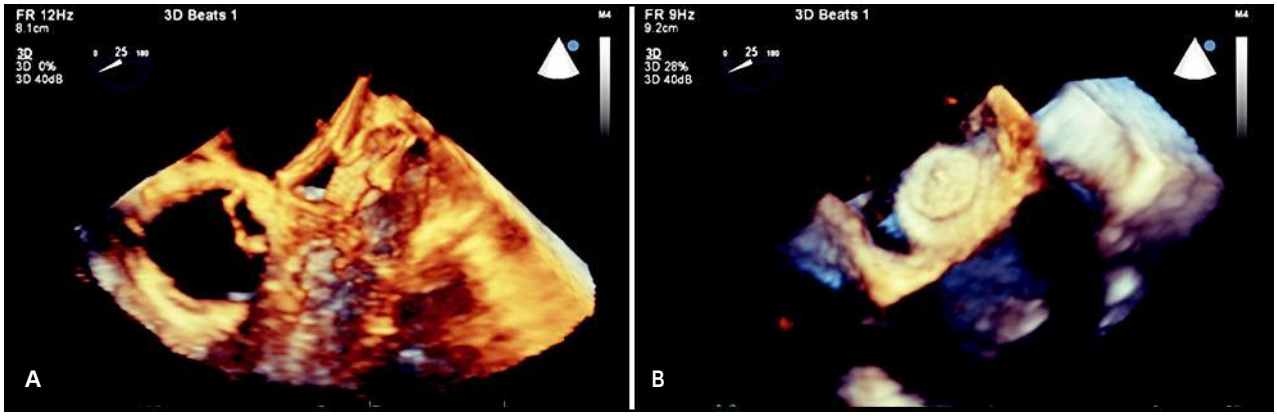

Figura 3. La ecocardiografía transesofágica tridimensional realizada al final del procedimiento muestra en A la prótesis del apéndice auricular y en B, la prótesis del foramen oval implantada correctamente.

Otra ventaja de evitar la punción transeptal es no crear un defecto septal iatrogénico, como ocurre en el caso de las ablaciones o en valvuloplastias mitrales, en aproximadamente 5% de los casos. Estos defectos tienden a cerrarse espontáneamente en más del 80% de los casos después de 18 meses.[19] Aunque de poca o ninguna expresión hemodinámica, estos pequeños defectos iatrogénicos pueden ser mediadores de episodios de embolia paradójica.

El FOP o una comunicación interauricular facilitan y permiten un acceso seguro a la aurícula izquierda. El FOP con túneles largos puede dificultar enormemente el acceso al AAI y en tales casos, si hubiera dificultad en el cateterismo del apéndice auricular, se debe realizar la punción transeptal tradicional.

En el presente caso, la oclusión del FOP asociado al del AAI, se indicó en función del episodio de embolia paradójica presentado previamente por la paciente y la oclusión de la AAI fue indicada por las complicaciones informadas después del uso de anticoagulación oral para la fibrilación auricular crónica.

CONCLUSIONES

El procedimiento de cierre del apéndice auricular izquierdo a través del foramen oval permeable fue simple, rápido y seguro. Esta puede convertirse en una excelente via de acceso en los casos de comunicación entre las aurículas (comunicación interauricular o foramen oval permeable), simplificando el procedimiento y reduciendo sus complicaciones.

CONFLICTO DE INTERESES

No existe.

FUENTE DE FINANCIAMIENTO

No existe.

REFERENCIAS

1. Sievert H, Lesh MD, Trepels T, Omran H, Bartorelli A, Della Bella P, et al. Percutaneous left atrial appendage transcatheter occlusion to prevent stroke in high-risk patients with atrial fibrillation: early clinical experience. Circulation. 2002;105(16): 1887-9.
2. Nietlispach F, Krause R, Khattab A, Gloekler S, Schmid M, Wenaweser P, et al. Ad hoc percutaneous left atrial appendage closure. J Invasive Cardiol. 2013;25(12):683-6.
3. Nietlispach F, Gloekler S, Krause R, Shakir S, Schmid M, Khattab AA, et al. Amplatzer left atrial appendage occlusion: single center 10-year experience. Catheter Cardiovasc Interv. 2013;82(2):283-9.
4. Holmes DR Jr, Schwartz RS. Left atrial appendage occlusion eliminates the need for warfarin. Circulation. 2009;120(19):1919-26.
5. Holmes DR, Reddy VY, Turi ZG, Doshi SK, Sievert H, Buchbinder M, et al. Percutaneous closure of the left atrial appendage versus warfarin therapy for prevention of stroke in patients with atrial fibrillation: a randomised non-inferiority trial. Lancet. 2009;374(9689):534-42.
6. Holmes DR Jr, Fountain R. Stroke prevention in atrial fibrillation: WATCHMAN versus warfarin. Expert Rev Cardiovasc Ther. 2009;7(7):727-9.
7. Armaganijan LSR, Pedra SF, Moreira DA, Braga SLN, Feres F, et al. Experiencia inicial con el nuevo *amplatzer cardiac plug* para el cierre percutáneo del apéndice auricular izquierdo. Rev Bras Cardiol Invasiva. 2011;19(1):14-23.
8. Guerios EE, Schmid M, Gloekler S, Khattab AA, Wenaweser PM, Windecker S, et al. Left atrial appendage closure with the Amplatzer cardiac plug in patients with atrial fibrillation. Arq Bras Cardiol. 2012;98(6):528-36.
9. Montenegro MJ, Quintella EF, Damonte A, Sabino HC, Zajden verg R, Laufer GP, et al. Percutaneous occlusion of left atrial appendage with the Amplatzer Cardiac PlugTM in atrial fibrillation. Arq Bras Cardiol. 2012;98(2):143-50.
10. Lew AS, Harper RW, Federman J, Anderson ST, Pitt A. Recent experience with transeptal catheterization. Cathet Cardiovasc Diagn. 1983;9(6):601-9.
11. Koermendy D, Nietlispach F, Shakir S, Gloekler S, Wenaweser P, Windecker S, et al. Amplatzer left atrial appendage occlusion through a patent foramen ovale. Catheter Cardiovasc Interv. 2014;84(7):1190-6.
12. Adrouny ZA, Sutherland DW, Griswold HE, Ritzmann LW. Complications with transseptal left heart catheterization. Am Heart J. 1963;65:327-33.
13. Braunwald E. Cooperative study on cardiac catheterization: transseptal left heart catheterization. Circulation. 1968;37(5 Suppl):III74-9.
14. Henderson M. Transseptal left atrial catheterization [letter]. Cathet Cardiovasc Diagn. 1990;21(1):63.
15. Libanoff AJ, Silver AW. Complications of transseptal left heart catheterization. Am J Cardiol. 1965;16(3):390-3.
16. Nixon PG, Ikram H. Left heart catheterization with special reference of the transseptal method. Br Heart J. 1966;28(6):835-41.
17. Lindeneg O, Hansen AT. Complications in transseptal left heart catheterization. Acta Med Scand. 1966;180(4):395-9.
18. Singleton RT, Scherlis L. Transseptal catheterization of the left heart: observations in 56 patients. Am Heart J. 1960;60(6):879-85.
19. McGinty PM, Smith TW, Rogers JH. Transseptal left heart catheterization and the incidence of persistent iatrogenic atrial septal defects. J Interv Cardiol. 2011;24(3):254-63.