Rev Bras Cardiol Invasiva.
2013;21(2):xx-xx

Artículo Original

Factibilidad, Seguridad y Eficacia del Cierre Percutáneo de la Comunicación Interauricular en Niños Pequeños

Marcelo Silva Ribeiro[1], Fabricio Leite Pereira[2], Wanda Teixeira do Nascimento[3], Rodrigo Nieckel da Costa[4], Daniela Lago Kreuzig[5], Simone Rolim Fernandes Fontes Pedra[6], Patricia Figueiredo Elias[7], Cristiane Pessoti[8], Ieda Bosisio Jatene[9], Maria Aparecida Paula Silva[10], Ricardo Fonseca Martins[11], Maria Virginia Tavares Santana[12], Valmir Fernandes Fontes[13], Carlos Augusto Cardoso Pedra[14]

RESUMEN

Introducción: La experiencia con el cierre percutáneo de la comunicación interauricular (CIA) en niños pequeños es limitada.
Evaluamos la factibilidad, seguridad y eficacia de ese procedimiento en niños con peso <20 kg. **Métodos**: Estudio descriptivo observacional de una cohorte de niños <20 kg sometidos a tratamiento percutáneo. Pacientes con dilatación ventricular derecha y síntomas evidentes fueron incluidos. Implantamos prótesis aprobadas por la ANVISA, bajo monitorización ecocardiográfica transesofágica. Los pacientes fueron evaluados luego de 1 mes, 3 meses, 6 meses y 12 meses después del procedimiento. **Resultados**: Entre Octubre de 1997 y Mayo de 2012, 80 pacientes fueron tratados. Las medianas de edad y peso fueron de 4 años (1-12) y 13,5 Kg (5-20) respectivamente, 20 pacientes presentaban algún síndrome genético (25%) y 4 pacientes (5%) presentaban CIA adicional. Solamente un paciente necesitó dos prótesis. Dos pacientes tenían defectos asociados, los cuales fueron tratados en el mismo procedimiento (estenosis valvular pulmonar y fístula arteriovenosa). Un paciente desarrolló bloqueo atrioventricular completo durante el implante de la prótesis, que revirtió espontáneamente 36 horas después de la extracción de la prótesis, y sin necesidad de implante de marcapaso.

ABSTRACT

Feasibility, Safety and Efficacy of
Percutaneous Atrial Septal Defect Closure in Infants

Background: The experience with percutaneous closure of atrial septal defect (ASD) in infants is limited. We sought to determine the feasibility, safety and efficacy of this procedure in children weighing < 20 kg. **Methods:** Observational study of a cohort of children weighing ≤ 20 kg undergoing percuta- neous closure. Patients with right ventricular enlargement and evident symptoms were included. ANVISA approved devices were implanted under transesophageal echocardiography mo- nitoring. Patients were evaluated 1, 3, 6 and 12 months after the procedure. **Results:** Eighty patients were treated between October 1997 and May 2012. Median age and weight were 4 years (1-12) and 13.5 kg (5-20), respectively, 20 patients had a genetic syndrome (25%) and 4 patients (5%) had an additional ASD. Only one patient required 2 devices. Two patients had associated defects that were treated in the same procedure (pulmonary valve stenosis and arteriovenous fistu- la). One patient developed total atrioventricular block during device

[1] Médico del Sector de Cardiología Intervencionista en Cardiopatías Congénitas del Instituto Dante Pazzanese de Cardiología. São Paulo, SP, Brasil.
[2] [2] Médico. Residente del Servicio de Cardiología Intervencionista en Cardiopatías Congénitas del Instituto Dante Pazzanese de Cardiología. São Paulo, SP, Brasil.
[3] Médico. Residente del Servicio de Cardiología Intervencionista en Cardiopatías Congénitas del Instituto Dante Pazzanese de Cardiología. São Paulo, SP, Brasil.
[4] Doctorando. Cardiólogo intervencionista en Cardiopatías Congénitas del Instituto Dante Pazzanese de Cardiología. São Paulo, SP, Brasil..
[5] Médica del Sector de Ecocardiografia en Cardiopatías Congénitas y Estructurales del Instituto Dante Pazzanese de Cardiología. São Paulo, SP, Brasil.
[6] Doctora. Directora del Sector de Ecocardiografia en Cardiopatías Congénitas y Estructurales del Hospital del Corazón de la Asociación Sanatorio Sirio. São Paulo, SP, Brasil.
[7] Médica del Sector de Cardiología Pediátrica del Hospital del Corazón de la Asociación Sanatorio Sirio. São Paulo, SP, Brasil.
[8] Médica del Sector de Cardiología Pediátrica del Hospital del Corazón de la Asociación Sanatorio Sirio. São Paulo, SP, Brasil.
[9] Doctora. Directora del Sector de Cardiología Pediátrica del Hospital del Corazón de la Asociación Sanatorio Sirio. São Paulo, SP, Brasil.
[3] [10] Médica del Sector de Cardiología Pediátrica del Instituto Dante Pazzanese de Cardiología. São Paulo, SP, Brasil.
[4] Médico del Sector de cardiología pediátrica del Instituto Dante Pazzanese de Cardiología. São Paulo, SP, Brasil.
[5] Doctora. Directora del Servicio de Cardiología Pediátrica del Instituto Dante Pazzanese de Cardiología. São Paulo, SP, Brasil.
[6] Doctor. Director del Servicio de Cardiología Intervencionista en Cardiopatías Congénitas del Hospital del Corazón de la Asociación Sanatorio Sirio. São Paulo, SP, Brasil.
Doctor. Director del Servicio de Cardiología Intervencionista en Cardiopatías Congénitas del Instituto Dante Pazzanese de Cardiología. São Paulo, SP, Brasil.

Correspondencia: Carlos A. C. Pedra. Av. Dr. Dante Pazzanese, 500 – piso 14 São Paulo-SP- Brasil – CEP 04012-180
E-mail: cacpedra@uol.com.br

Recibido: 10/3/2013 • Aceptado: 21/5/2013

Rev Bras Cardiol Invasiva.
2013;21(2):xx-xx

Ese paciente fue tratado percutáneamente 6 meses después con éxito y sin complicaciones. Setenta y nueve pacientes recibieron alta médica durante las 24 horas después del procedimiento. Un flujo residual discreto (1-2 mm) fue observado en 5% de los casos antes del alta. Después de 6 meses de seguimiento no fue detectado flujo residual. No hubo complicaciones tardías en el seguimiento. **Conclusiones**: el cierre percutáneo de la CIA en niños pequeños seleccionados y sintomáticos es una alternativa terapéutica factible, segura y eficaz, debiendo ser la primera opción de tratamiento.

DESCRIPTORES: Comunicación interauricular. Prótesis e implantes. Niño.

implantation, solved spontaneously 36 hours after de- vice removal, with no need for pacemaker implantation. This patient was successfully treated percutaneously 6 months later without complications. Seventy-nine patients were discharged within 24 hours after the procedure. A mild residual shunt (1-2 mm) was observed in 5% of the cases before discharge. There was no residual shunt 6 months after the procedure. There were no complications in the late follow-up. Conclusions: Percutaneous ASD closure in selected symptomatic infants is a feasible, safe and effective alternative and should be the first option therapy.

DESCRIPTORS: Heart septal defects, atrial. Prostheses and implants. Child.

La primera descripción de los defectos del septo interauricular data del año 1875 y fue realizada por Rokitansky, sin embargo, la fisiopatología y el cuadro clínico comenzaron a ser desvendados a partir de 1941.[1] La comunicación interauricular (CIA) del tipo *ostium secundum* es la cuarta o quinta cardiopatía congénita de mayor incidencia, correspondiendo a cerca de 5-10% de los casos.[2-4]

Con la disminución progresiva de la resistencia vascular pulmonar y la mejoría de la hipertrofia y la complacencia del ventrículo derecho dentro del primer año de vida, la CIA comienza a producir repercusión hemodinámica con sobrecarga de volumen de las cavidades derechas. Sin embargo, la mayoría de esos pacientes permanece asintomática durante los primeros años de vida. El defecto es generalmente corregido electivamente antes del comienzo de la fase escolar, alrededor de los 5 años de vida. Ocasionalmente, pacientes con menos de 5 años de edad con CIA aislada evolucionan con síntomas generados por el hiperflujo pulmonar, incluyendo infecciones respiratorias a repetición, broncoespasmo, insuficiencia cardíaca congestiva o poco progreso pondoestatural.[5,6] Tal escenario se agrava cuando la CIA está asociada a prematuridad, enfermedad pulmonar crónica (asma, broncodisplasia), síndromes genéticos u otras enfermedades sistémicas (insuficiencia renal y hepatopatía, entre otras). Esos pacientes requieren tratamiento precoz.

El abordaje quirúrgico fue considerado el método de elección de la CIA por más de cuatro décadas. A pesar de presentar resultados muy buenos,[7,8] requiere circulación extracorpórea, hemoterapia y mayor tiempo de hospitalización; y adicionalmente presenta una pequeña morbilidad post operatoria, incluyendo dolor, infecciones, derrames pericárdicos, arritmias y cicatrices de la esternotomía.[9-11] El primer cierre percutáneo de CIA fue descrito en 1976.[12] Con los avances técnicos y la mayor experiencia de los operadores, el tratamiento percutáneo se convirtió en la modalidad de elección para el manejo de la mayoría de los pacientes con CIA.[13-19] La cirugía se reserva para casos de CIA con anatomía desfavorable para el abordaje percutáneo, anormalidades cardíacas asociadas o en los demás tipos de defecto del septo interauricular (por ejemplo CIA del tipo *ostium primum*, seno venoso y seno coronario).[19] A pesar de que el tratamiento percutáneo está bien establecido para niños mayores, adolescentes y adultos; existen pocos relatos de la aplicación de ese método para niños pequeños.[20-24]

En este artículo describimos nuestra experiencia con el tratamiento percutáneo de la CIA en niños con peso <20 kg, evaluando su factibilidad, eficacia y seguridad.

METODOS

Planificación del E studio

Estudio descriptivo longitudinal observacional de una cohorte de niños con peso <20 kg sometidos a cierre percutáneo de CIA tipo *ostium secundum* en dos centros cardiológicos de referencia en Brasil. La recolección de datos fue realizada de forma retrospectiva, mediante la evaluación de historias clínicas. Fueron recolectados datos demográficos, clínicos, ecocardiográficos y hemodinámicos. Los padres o responsables por los pacientes fueron informados sobre el procedimiento y firmaron un acta de consentimiento informado, aprobado por el comité de ética y pesquisa de nuestras instituciones.

Criterios de inclusión

Niños con peso <20 kg y diagnóstico clínico y ecocardiográfico de CIA tipo *ostium secundum* con repercusión hemodinámica caracterizada por sobrecarga de volumen del ventrículo derecho asociada a uno o más de los siguientes diagnósticos:

- Insuficiencia cardiaca congestiva;
- Infección respiratoria recurrente (6 o más episodios en 12 meses);
- Enfermedad pulmonar crónica (p. ej., broncodisplasia pulmonar, asma etc.);
- Bajo progreso pondoestatural;
- Síndromes genéticos (p. ej., Down etc.);

-Enfermedades sistémicas graves asociadas (p. ej., insuficiencia renal o hepática, etc.).

Criterios de exclusión

Peso <5 kg, CIA clasificada como otro tipo que no fuera *ostium secundum*, hipertensión arterial pulmonar fija, presencia de defectos intracardíacos asociados que tuvieran indicación quirúrgica, y anatomía desfavorable para cierre percutáneo del defecto.[19-25] El diámetro absoluto de la CIA no fue considerado factor de exclusión para el procedimiento, ni tampoco la deficiencia del borde antero superior, siempre que hubiese un borde contralateral adecuado.[25] Fueron excluidos pacientes con CIA amplia y que requiriesen dispositivos demasiado grandes para el tamaño de su corazón, con riesgo de interferencia en la función de las valvas aurículoventriculares y con drenaje venoso pulmonar o del seno coronario. Pacientes con deficiencia de más de un borde (generalmente contralaterales) alrededor del defecto, en general acompañada de septo interauricular fino y distensible, también fueron excluidos. No fueron excluidos pacientes con 2 CIA próximas que pudiesen ser ocluidas con una misma prótesis, con 2 CIA amplias distantes pero con posibilidad de oclusión de ambas con dos dispositivos, con 2 CIA distantes pero que el menor defecto fuera <3-4 mm (y por lo tanto sin repercusión clínica), con septo interauricular cribiforme con pequeños defectos múltiples que pudieran ser ocluidos con apenas una prótesis, y con defectos cardíacos adicionales simples que pudieran ser tratados por cateterismo, como la persistencia del canal arterial (PCA), estenosis valvular pulmonar o malformación vascular.

Prótesis utilizadas

En este estudio fueron utilizadas prótesis aprobadas por la Agencia Nacional de Vigilancia Sanitaria (ANVISA), con seguridad y eficacia bien establecidas en experiencias previas en Brasil, en los Estados Unidos y en Europa.[17,18,26-28] Fueron ellas: Amplatzer® Atrial Septal Occluder y Amplatzer® Cribriform Occluder (St. Jude Medical Inc., St. Paul, Estados Unidos), Gore Helex® Atrial Septal Occluder (W. L. Gore & Associate, Newark, Estados Unidos), Lifetech Cera® ASD Occluder (Lifetech Scientific Corporation, Shenzhen, China), Occlutech Figulla® (Occlutech AB, Helsingborg, Suécia), Cardia® Atriassept (CardioLogic Ltd.) y Nit-Occlud ASD-R® (PFM Medical Ag, Koln, Alemanha) (Figura 1).

La conformación espacial de estas prótesis consiste en dos discos de dimensiones variables unidos por medio de una cintura central.[17,18,27,28] Con excepción de la prótesis Helex®, todas las otras presentan el nitinol (una aleación metálica de níquel y titanio) como componente principal de su malla auto expandible y tienen como mecanismo oclusivo ocupar el orificio septal mediante sus cinturas auto centrables, que ejercen fuerza radial en los bordes de la CIA, además de las barreras físicas al flujo sanguíneo también ejercidas por los discos posicionados en cada una de las aurículas después del implante. En la prótesis Helex®, el nitinol también está presente, pero en forma de un asta helicoidal que sostiene una densa malla de politetrafluoroetileno (PTFE), que ejerce su poder oclusivo luego de ser totalmente expuesta y posicionada.[26] En esta prótesis, la cintura tiene sólo la función de conectar los dos discos, no siendo autocentrable.

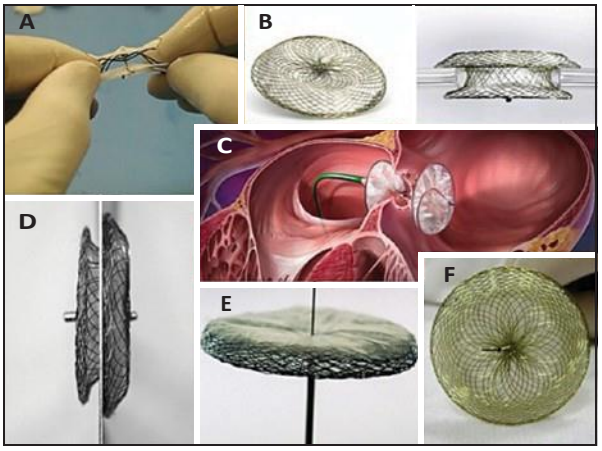

Figura 1 – Prótesis utilizadas: A) Cardia® Atriassept (CardioLogic Ltd.), B) Figulla® ASD (Occlutech International AB), C) Helex® ASD (Gore Medical Inc.), D) Amplatzer® ASO (St. Jude Medical Inc.), E) Nit Occlud® ASD-R (PFM Medical Ag.) y F) Cera® (Lifetech Scientific).

Procedimiento

El procedimiento fue realizado bajo anestesia general, con control por fluoroscopía y ecocardiografía transesofágica (ETE) bidimensional usando una sonda infantil propia para niños con peso <20 kg en equipos de la marca Philips (Healthcare, DA Best, Holanda) o General Electric (GE, Estados Unidos). Se utilizó el acceso venoso femoral en todos los pacientes, excepto en 2 de ellos, en los cuales la vía transhepática fue necesaria por la ausencia de la porción hepática de la vena cava inferior como consecuencia de isomerismo auricular izquierdo. Heparina en dosis de 100 UI/kg fue administrada por la vía lateral del introductor venoso, luego de su inserción. Las cámaras cardíacas derechas fueron cateterizadas y se adquirieron directamente las medidas de presión pulmonar. Los cálculos de flujo y resistencia pulmonar/sistémica a través del método de Fick quedaron reservados a casos con hipertensión pulmonar grave.[29]

Las medidas de la CIA en condiciones basales fueron evaluadas, al igual que el aspecto de sus bordes, por ETE[25] (Figura 2). La longitud total del septo interauricular en las orientaciones superior-inferior y anterior-posterior fue determinada usando las proyecciones de 4 cámaras y en eje corto a nivel de la valva aórtica, respectivamente. Tal medida fue obtenida a fin de evaluar la el tamaño adecuado de la prótesis seleccionada en relación con el tamaño del corazón del paciente. La medida del diámetro estirado de la CIA con balón medidor de baja presión NuMed (Hopkinton, Estados Unidos) o AGA (Golden Valley, Estados Unidos), con la técnica de parada de flujo (*stop-flow*)[30], fue realizada en situaciones en las que había bordes finos, flexibles o aneurismáticos; o en presencia de CIA adicional al defecto principal (Figura 3). También se realizó la evaluación con balón medidor en todos los casos en que la prótesis escogida fue la Helex®, siendo seleccionada la prótesis en la proporción de 2 veces del valor medido.

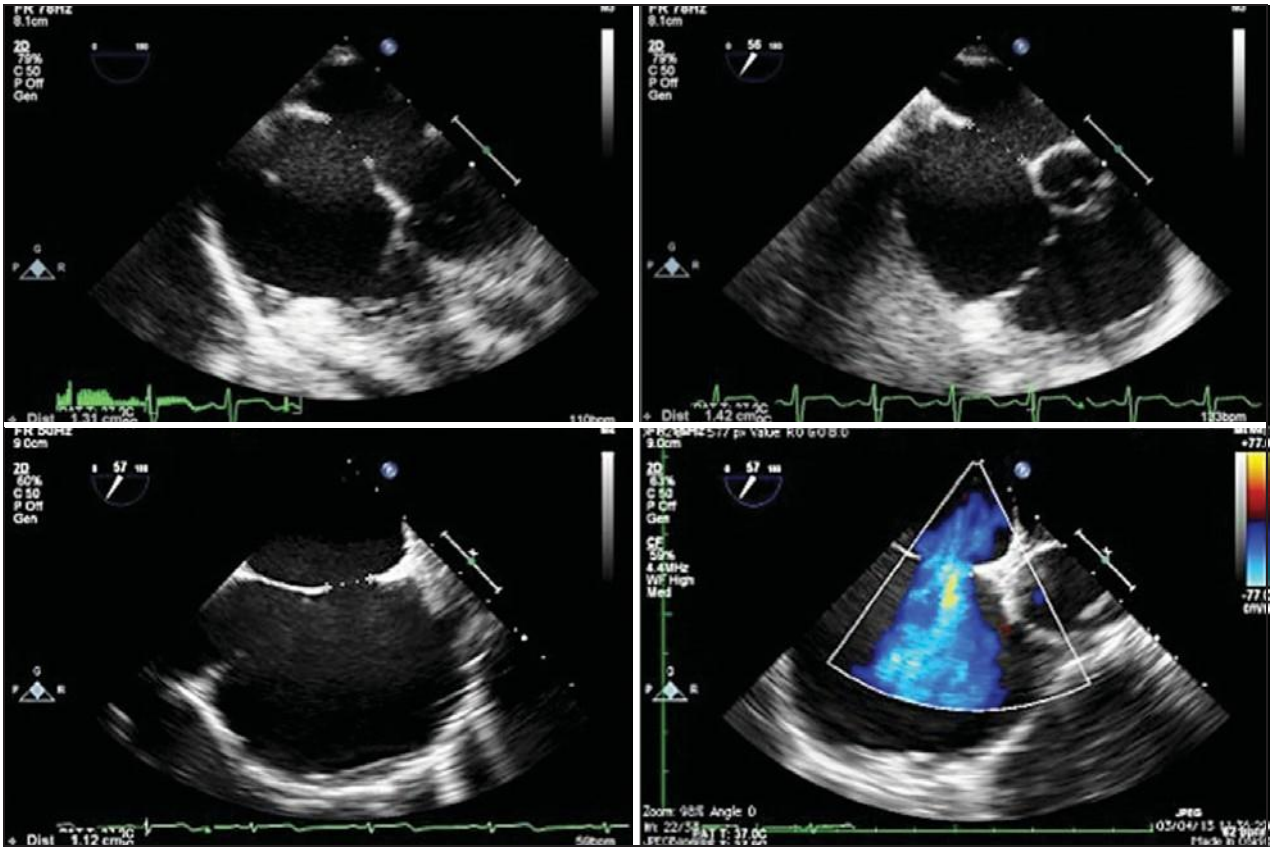

Figura 2 – Evaluación ecocardiográfica bidimensional de la comunicación interauricular, evidenciando su aspecto favorable para el tratamiento percutáneo.En el panel inferior, a la derecha, análisis del flujo a través del defecto (aurícula izquierda - aurícula derecha) en el mapeo de flujo en colores.

Figura 3 – Evaluación del diámetro estirado de la comunicación interauricular (a través de la técnica del *stop-flow*) por la ecocardiografia bidimensional (a la izquierda) y por la fluoroscopia (a la derecha).

Se escogieron prótesis autocentrables de 0 mm a 2 mm mayores que el diámetro de la cintura central del balón. En los pacientes portadores de CIA única y con bordes firmes, la prótesis escogida para el implante tenía un diámetro de la cintura de 20% a 30% mayor que el mayor diámetro del defecto en su condición basal. Las prótesis autocentrables con cintura central (Amplatzer® ASO, Figulla® ASD, Nit Occlud® ASD y Cera®) fueron utilizadas en la mayor parte de los casos (Figura 4). Las prótesis Helex®, Figulla® PFO o Amplatzer® Cribriform, no autocentrables, fueron seleccionadas cuando existía septum interauricular multifenestrado, siendo implantadas en el orificio más central. La prótesis Helex® también fue ocasionalmente empleada en defectos únicos y centrales <10-12 mm. En los casos de dos CIA, fueron utilizadas prótesis autocentrables implantadas en el defecto mayor (generalmente antero-superior) con cierre de la CIA adicional (generalmente postero-inferior) consecuencia de la cobertura de los discos alrededor de la cintura central. En apenas un caso fueron utilizadas dos prótesis, una autocentrable y otra cribiforme para ocluir una CIA más anterior y un septo postero-inferior cribiforme (Figura 5).

En algunos pacientes, con la finalidad de evitar compresión extrínseca de la aurícula izquierda, especialmente en aquellos con peso <15 kg y dimensiones más pequeñas de la aurícula izquierda, la apertura del disco izquierdo fue realizada después de ser retirada la sonda del ETE. Para evitar un posible prolapso del disco izquierdo a través de la porción anterior (retroaórtica) del septum interauricular, empleamos algunas maniobras técnicas, incluyendo la rotación horaria de la vaina (que queda casi paralela con la columna en proyección posteroanterior en la fluoroscopia) y la apertura del disco izquierdo en la vena pulmonar superior izquierda o derecha.

Fue indicada terapia antibiótica profiláctica con cefalosporina de segunda generación durante el implante de la prótesis, manteniéndose por 24 horas. Se indicó ácido acetilsalicílico 5 días antes del procedimiento, en dosis entre 3 mg/kg/dia y 5 mg/kg/dia, y se mantuvo por 6 meses. Los pacientes permanecieron hospitalizados al menos por 24 horas para observación clínica y recibieron alta del hospital después de la realización de ecocardiograma transtorácico (ETT), electrocardiograma (ECG) y luego de excluir complicaciones agudas del tratamiento. La presencia de flujo residual fue determinada por medio del análisis del Doppler de flujo en colores a través del septum interauricular. Flujos residuales inmediatos de baja velocidad a través de la malla de la prótesis no fueron tomados en cuenta. Fueron considerados flujos residuales aquellos adyacentes a los bordes de la prótesis, siendo clasificados como mínimo (<1 mm de diámetro), pequeño (1-2 mm), medio (2-4 mm) y grande (>4 mm).[31]

Seguimiento

El seguimiento ambulatorio fue realizado en 1 mes, 3 meses, 6 meses y 12 meses subsecuentes al tratamiento percutáneo, acompañado de radiografía de tórax, ECG y ETT. Después de los 12 meses, el seguimiento pasó a realizarse anualmente. Fue indicada profilaxis para endocarditis infecciosa hasta 6 meses después del procedimiento en los casos en que hubiera oclusión total del defecto (Figura 6) e indefinidamente, si detectado algún flujo residual a través del septum interauricular 6 meses después.

Definiciones y variables estudiadas para la evaluación de resultados

La factibilidad del procedimiento fue definida por el éxito en el implante, con liberación de la prótesis y posicionamiento adecuado en el septum interauricular. La seguridad fue evaluada por las tasas de complicación.[31] Fueron consideradas complicaciones mayores la ocurrencia de muerte, embolia cerebral, perforación cardíaca con taponamiento, endocarditis, necesidad de reintervención (quirúrgica o percutánea), arritmias con necesidad de marcapaso cardíaco permanente o drogas antiarrítmicas por largo plazo, derrame pericárdico o pleural con necesidad de drenaje quirúrgico y necesidad de cirugía como consecuencia de embolización del dispositivo. Complicaciones menores incluyeron embolización de la prótesis con la retirada percutánea, arritmias cardíacas sin necesidad de tratamiento prolongado, hematoma en el local del acceso venoso, hematoma retroperitoneal sin necesidad de intervención, anemia con necesidad de hemoderivados, infección no cardíaca y cuadros respiratorios diversos (edema pulmonar, atelectasias, laringitis). La eficacia fue evaluada por las tasas de oclusión total o por la presencia de flujo residual sin repercusión hemodinámica (con dimensiones normales del ventrículo derecho) durante el seguimiento.

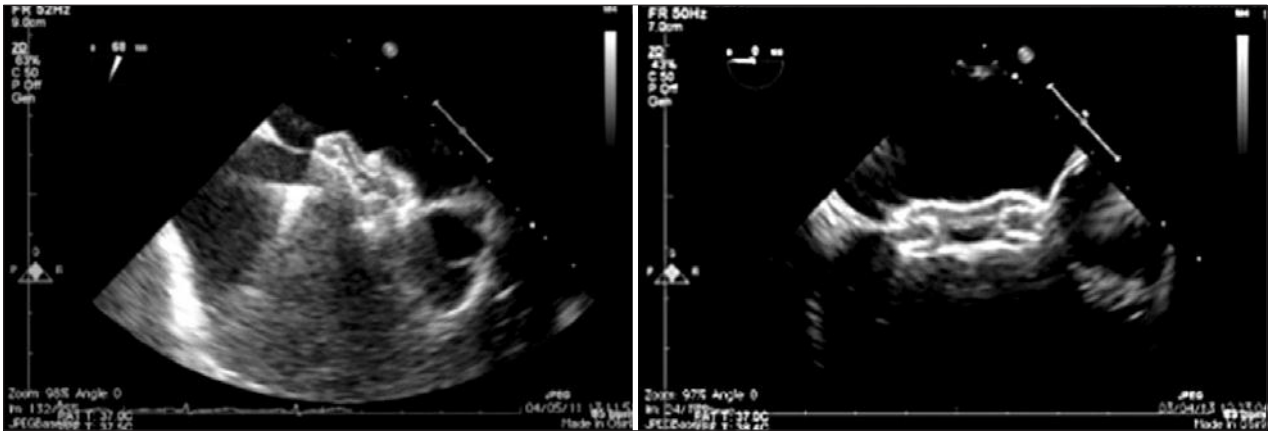

Figura 4 – Implante de la prótesis en el septum interauricular. A la izquierda, la prótesis aun sujeta al dispositivo liberador, lo que implica tensión en el sistema. A la derecha, la misma prótesis después de ser liberada, asumiendo posición neutral con relación al septum interauricular.

Figura 5 – Fluoroscopia demostrando el posicionamiento simultáneo de dos prótesis Amplatzer® (ASO y Cribriform) en el septum interauricular. Arriba, ambas prótesis posicionadas y todavía conectadas al sistema de liberación; abajo, después de la desconexión del dispositivo de entrega.

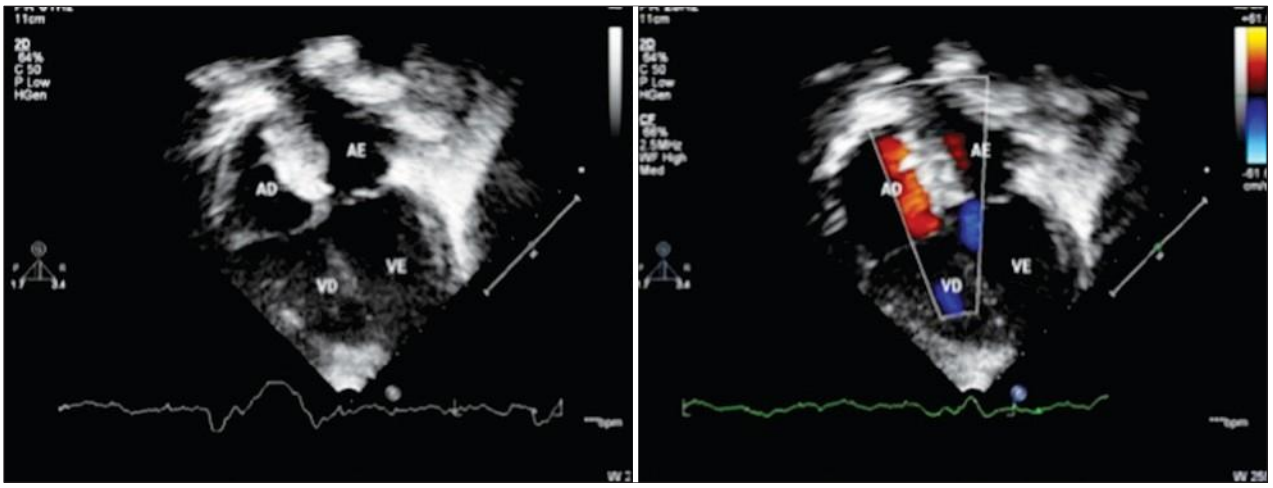

Figura 6 – Ecocardiografia transtorácica demostrando buen posicionamiento de las dos prótesis implantadas en el septum interauricular, sin flujo residual 6 meses después del tratamiento percutáneo, como comprueba el mapeo de flujo en colores. AD = aurícula derecha; AE = aurícula izquierda; VD = ventrículo derecho; VE = ventrículo izquierdo.

Análisis estadística

El análisis estadístico fue realizado con el programa Sigmastat versión 2011. Los datos son presentados como valores absolutos y frecuencia, y media y desviación estándar o mediana e intervalo, conforme la distribución de la muestra.

RESULTADOS

Entre Octubre de 1997 y Mayo de 2012, 80 pacientes (49 del sexo femenino), con edad media de 4 años (1-12 años) y de peso de 13,6 kg (5-20 kg) fueron sometidos a cierre percutáneo de la CIA en dos centros de primera línea brasileños. De esos 80 pacientes, 18 (22,5%) tenían <2 años de edad y 9 (11%) tenían peso <10 kg. Veinte pacientes (25%) presentaban cuadros sindromáticos variados (Down, Holt-Oram y otros desconocidos) o múltiples malformaciones (gastrointestinal, renal, neurológica, ósea). Diez (12,5%) tenían historia de prematuridad. Durante el cateterismo de rutina, no observamos hipertensión arterial pulmonar grave en ningún paciente, con todos los pacientes presentando presiones medias en la arteria pulmonar <30 mmHg. Setenta y seis pacientes (95%) presentaron una única CIA, siendo el diámetro medio de 12±4 mm a la ETE. Cuatro pacientes tenían CIA con uno o más orificios adicionales (5%). El diámetro estirado con balón fue realizado en 40 pacientes (50%), con valor medio de 16±5 mm. El diámetro medio de la prótesis escogida fue de 16,9±5 mm y el perfil medio de la vaina larga de entrega fue de 8±1,5 F. La media de duración de los procedimientos fue de 80±15 minutos. La distribución de las prótesis utilizadas se encuentra en la Tabla.

Dos pacientes presentaban defectos cardíacos asociados, tratados percutáneamente en el mismo procedimiento. Uno de ellos tenía estenosis valvular pulmonar moderada y fue sometido a valvuloplastia pulmonar con balón previamente a la oclusión de la CIA. El otro, presentaba fístula arteriovenosa pulmonar en la base del pulmón derecho, resultando en cianosis significativa, que fue ocluida con prótesis Amplatzer® Duct Occluder II, exitosamente (Figura 7).

Obtuvimos éxito técnico en el implante de los 80 pacientes (100%). Mientras tanto, en uno de los pacientes sometidos a implante de la prótesis Helex® fue observado bloqueo aurículo ventricular total (BAVT) durante su posicionamiento, sin que hubiera mejoría después de la total apertura de la misma y fijación en su posición final en el septo interauricular. La prótesis fue recapturada según la técnica habitual. Como el paciente mantuvo frecuencia cardíaca adecuada con ritmo de escape de la unión AV, sin signos de bajo gasto cardíaco, fue derivado a la unidad de terapia intensiva para monitorización, en uso de terapia con corticoides endovenosa, sin que hubiera necesidad de estímulo de marcapaso en la evolución. El BAVT se resolvió en cerca de 36 horas y el paciente fue dado de alta en 72 horas, después de la confirmación del ritmo sinusal sostenido en el Holter. Ese paciente retornó 6 meses después, siendo sometido a oclusión de la CIA con prótesis Amplatzer® con éxito y sin complicaciones.

TABLA
Distribución de las prótesis utilizadas

Prótesis	Número	%
Amplatzer® Septal Occluder	40	50
Lifetech Cera® ASD	13	16,25
Helex® ASD	10	12,5
Cardia Atriassept®	10	12,5
Occlutech Figulla® ASD	5	6,25
Nit Occlud® ASD-R	1	1,25
Amplatzer® Cribriform Occluder	1	1,25

Sólo un paciente con CIAs múltiples distantes necesitó una segunda prótesis, siendo implantadas ambas con éxito. En los demás portadores de CIAs múltiples, los defectos adicionales fueron ocluidos después del implante del dispositivo en la CIA principal. Con excepción del paciente que presentó BAVT y otro portador de síndrome congénito que aguardó el alta para retornar a cuidados domiciliares (*home care*), todos los demás fueron dados de alta en las 24 horas siguientes del procedimiento. No hubo complicaciones hemodinámicas, vasculares o pulmonares.

Se observó flujo residual trivial/discreto (1-2 mm) en 4 pacientes (5%) por la ETT previa al alta del hospital. El seguimiento ambulatorio abarcó 95% de los pacientes, con duración de 4±3 años. La tasa de oclusión de la CIA en la primera evaluación clínica entre 1 mes y 6 meses después del procedimiento fue de 100%. A la ecocardiografía, no hubo señales de interferencia en la función de las válvulas aurículo ventriculares o en el flujo de la vena pulmonar superior derecha o seno coronario. No hubo ninguna complicación clínica detectada durante el seguimiento.

DISCUSIÓN

Este estudio prospectivo longitudinal observacional mostró que, en niños con peso <20 kg con CIA con repercusión hemodinámica e impacto clínico significativo, el cierre percutáneo es factible, seguro y eficaz.

Rev Bras Cardiol Invasiva.
2013;21(2):xx-xx

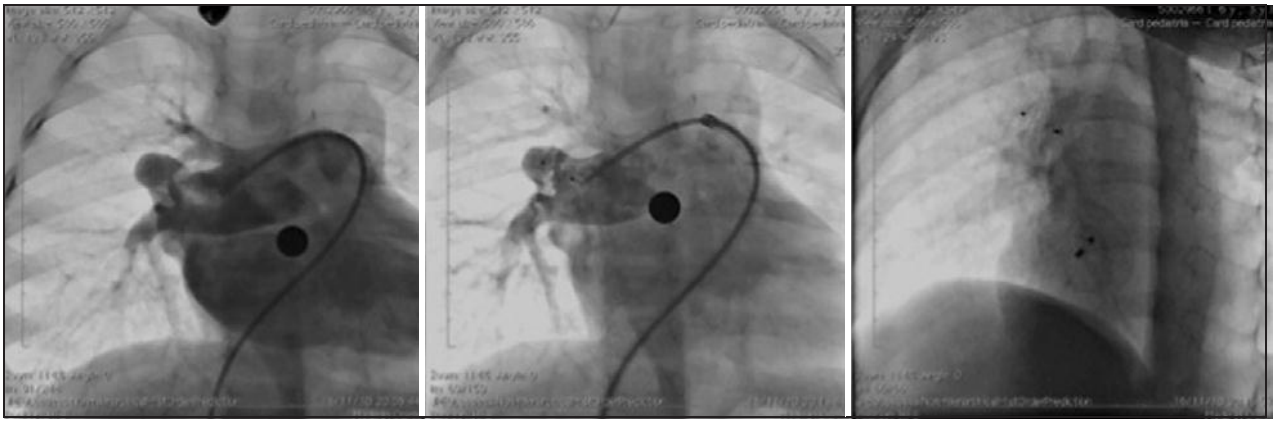

Figura 7 – A la izquierda, cineangiografía demostrando la presencia de gran fístula arteriovenosa pulmonar con origen del ramo lobar medio de la arteria pulmonar derecha. Al centro, cineangiografía de control evidenciando buen posicionamiento de la prótesis, con oclusión de la fístula. A la derecha, fluoroscopia de tórax en oblicua izquierda con angulación craneal mostrando la relación espacial entre las prótesis implantadas en la fístula y en la comunicación interauricular (Amplatzer® ADO II y Amplatzer® ASD).

Indicaciones clínicas para el cierre percutáneo precoz

La decisión de tratar una CIA en niños con peso <20 kg fue reservada para aquellos pacientes en los cuales el hiperflujo pulmonar derivado del defecto producía repercusiones clínicas significativas, caracterizadas por insuficiencia cardíaca congestiva, cuadros respiratorios recurrentes (6 o más episodios en 12 meses) y bajo progreso ponderal. Además, los pacientes que más se benefician del abordaje percutáneo más precoz son aquellos con enfermedad pulmonar crónica, síndromes genéticos variados y enfermedades sistémicas graves asociadas. En nuestra práctica clínica, cuando esas condiciones no están presentes, el tratamiento percutáneo de la CIA con repercusión hemodinámica (con aumento del ventrículo derecho) es generalmente programado a partir de los 4-5 años de edad.

Factibilidad del procedimiento en niños pequeños

Hasta hace unos años existían algunos dogmas y cuestionamientos sobre la factibilidad del cierre percutáneo en niños pequeños. El perfil de los catéteres, el tamaño de los dispositivos y la posibilidad de trauma intracardiaco, entre otros, eran motivos para justificar la imposibilidad de este tratamiento. En este estudio, a pesar de no haberse observado tales problemas, tomamos precauciones para realizar el procedimiento. Las venas femorales, pese a tener menor calibre en los niños pequeños, no fueron factor limitante al procedimiento en esta casuística. En todos los pacientes, las vainas se introdujeron sin dificultades técnicas y sin complicaciones vasculares. El perfil medio de las vainas 8 F fue adecuado para la mediana de peso de la casuística (13 kg). El procedimiento fue factible aún en un paciente portador de síndrome genético, de 5 kg en el que fue utilizada una vaina larga 7F para implantar una prótesis Amplatzer® 9 mm. Aun en los pacientes que no tengan acceso venoso femoral habitual, la vía transhepática, utilizada en 2 pacientes, viabiliza la realización del procedimiento. En estos 2 casos, vainas largas 9 F ó 10 F (mayor vaina utilizada en nuestro estudio) fueron empleadas sin incidentes.

Las menores dimensiones de la aurícula izquierda pueden dificultar un poco la apertura del disco izquierdo de las prótesis disponibles en el mercado, que debe hacerse con más cuidado y lentamente. Retirar la sonda de ETE ayudó a evitar una posible comprensión extrínseca, que reduciría más aun el tamaño del atrio izquierdo. En pacientes con "ventana" adecuada (común en niños pequeños), otra posibilidad para guiar adecuadamente el procedimiento sería el uso de ETT.[32] Optamos por no utilizar la ecocardiografía intracardiaca en esta población por la necesidad de un segundo acceso venoso. En esta experiencia, fueron utilizadas maniobras efectivas para evitar posible prolapso del disco del lado izquierdo a través de la porción anterior del septum (retro aórtica). Sin embargo, fue necesario un mayor cuidado durante esas maniobras por la mayor fragilidad de las estructuras intracardiacas. A pesar del número reducido de pacientes con múltiples CIAs en este estudio, en los 5 pacientes las CIAs fueron ocluidas con una o dos prótesis.

El tratamiento percutáneo de cardiopatías asociadas en el mismo tiempo anestésico de la oclusión de la CIA no adicionó dificultad técnica o influenció en el éxito del procedimiento. El único cuidado adicional que tuvimos en la planificación del cateterismo fue tratar la cardiopatía asociada previamente, evitándose de esta manera,

manipulaciones adicionales intracardiacas después del implante y la liberación de la prótesis en el septum interauricular, lo que podría provocar, teóricamente, dislocamiento o embolización de la prótesis. De este modo, tanto la valvuloplastia pulmonar con balón como la oclusión de la fístula aurículo ventricular pulmonar fueron realizadas previamente a la oclusión de la CIA.

Teniendo en cuenta todos los aspectos citados, tuvimos 100% de éxito técnico en el implante de los dispositivos. El único caso no exitoso deriva de una complicación eléctrica, necesitando la remoción del dispositivo. Estos índices elevados de éxito reflejan la experiencia del grupo con las técnicas y prótesis utilizadas y con el manejo de niños pequeños con cardiopatías congénitas graves.

A pesar de considerarse el peso <5 kg factor de exclusión en este estudio, el cierre percutáneo de la CIA en neonatos prematuros con peso <2-3 kg con broncodisplasia y dependencia de ventilación mecánica ha sido realizada en algunos centros, resultando en extubación precoz y óptimos desenlaces (Dr. John Cheatham, comunicación personal). Probablemente ese será nuestro próximo desafío en experiencias futuras.

Seguridad en esta población

En esta casuística, el cierre percutáneo de la CIA en niños pequeños se mostró muy seguro. La única complicación grave encontrada fue el desarrollo de bloqueo aurículo ventricular en un paciente. Tal bloqueo probablemente derivó de la falta del mecanismo de autocentralización del dispositivo utilizado (Helex®), causando la caída del dispositivo para el seno coronario, traumatizando temporalmente la región del nodo aurículo ventricular, lo que exigió la retirada del dispositivo y un nuevo procedimiento posterior. El implante de una prótesis autocentrable, algunos meses después minimizó esa migración inferior y evitó el bloqueo. El tamaño reducido de las cavidades auriculares, por tratarse de un niño pequeño, también puede haber influenciado el surgimiento de esa complicación durante la tentativa de implante. El carácter transitorio del BAVT y el éxito en el implante de la nueva prótesis, esta vez Amplatzer®, confirman la hipótesis de que no hubo lesión definitiva del nodo aurículo ventricular ni de los haces de conducción eléctrica. En un estudio, el cierre percutáneo de la CIA en niños pequeños resultó en tasas de cerca del 4% de bloqueos.[33] Mientras tanto, en aquella experiencia fueron utilizados tamaños grandes de prótesis. Tal observación sumada a las derivadas de otros estudios, denotan la importancia de la selección adecuada de los pacientes para el procedimiento percutáneo, especialmente en lo que se refiere a la selección cuidadosa del tamaño y el tipo de dispositivo para la anatomía subyacente.[34]

La utilización de los balones medidores para la evaluación del diámetro estirado de la CIA no produjo complicaciones derivadas de la técnica en este grupo seleccionado de niños pequeños, mostrándose seguros cuando fueron bien indicados. En los casos en que optamos por no utilizarlos (50%), no obtuvimos complicaciones secundarias con sub o sobredimensión de las prótesis. El uso del balón permaneció restringido a las CIAs con factores complicadores para la elección de la prótesis (p. ej., bordes finos y redundantes) o cuando la opción fue emplear prótesis sin mecanismo autocentrable (p. ej., Helex®). Trabajos publicados previamente corroboran la no obligatoriedad del uso de ese recurso en la elección de las prótesis, sin perjuicio de la seguridad o de la eficacia del procedimiento en casos seleccionados. [30]

Tuvimos el cuidado de evitar al máximo sobreestimar la prótesis escogida para el implante, lo que podría interferir en el funcionamiento de las valvas aurículo ventriculares o con el flujo de la vena pulmonar superior izquierda o del seno coronario. En ningún paciente observamos esas complicaciones. La estrategia de medir la longitud total del septum interauricular en la ecocardiografía (ETE y ETT) y evitar prótesis con discos mayores que esas medidas, probablemente fue efectiva para evitar tales complicaciones. En ese sentido, algunos autores recomiendan la realización de angiografías con el catéter posicionado en la vena pulmonar superior izquierda en proyección hepatoclavicular para obtener la medida de la longitud del septum interauricular (Dr. Ziyad M. Hijazi, comunicación personal).

En este estudio no observamos complicación vascular producto de la adecuación del perfil de las prótesis utilizadas (media de 8 F) para el tamaño de los pacientes (mediana de peso de 13 kg). En este sentido, hemos preferido utilizar la prótesis Amplatzer® en esta población, debido al menor perfil de sus vainas para el implante comparada con prótesis semejantes, como Cera® o Figulla®. Hay una previsión de lanzamiento de la prótesis Figulla® Flex II, con reducción de 2F a 3F en el calibre de las vainas, lo que permitirá la utilización de ese dispositivo con mayor seguridad en esa población.

Eficacia

La tasa de oclusión de 100% observada entre 1 mes y 6 meses en todos los pacientes seguidos (95%) está en concordancia con las experiencias anteriores en la literatura y denota la alta eficacia del procedimiento. La endotelización progresiva de las prótesis explica la oclusión espontánea de flujos residuales inmediatos.[35] A pesar de ese aspecto no haber sido estudiado en este trabajo, no debe olvidarse el concepto de eficacia clínica. Estudios progresistas demuestran que pacientes pequeños con CIA y altamente sintomáticos se benefician mucho del procedimiento percutáneo, con rápida recuperación de peso y mejora significativa de los cuadros pulmonares de repetición.[23]

Limitaciones del estudio

Este estudio presenta obvias limitaciones, por tener carácter descriptivo y sin haber un grupo de control. La falta de datos para evaluación de la eficacia clínica

de este tipo de procedimiento (progreso ponderal, mejoría de síntomas) también constituye una importante limitación de este estudio.

CONCLUSIONES

El cierre percutáneo de la CIA en niños pequeños seleccionados, muy sintomáticos, es una alternativa terapéutica factible, segura y eficaz. Por ser menos invasiva que la cirugía, especialmente considerando este subgrupo de pacientes de mayor riesgo quirúrgico, tal modalidad terapéutica debe ser encarada como la opción adecuada en el manejo de esos pacientes y debe ser ofrecida precozmente.

CONFLICTO DE INTERESES

Carlos Pedra es consultor de las siguientes empresas de representación y fabricantes: Bioassist y St Jude (prótesis Amplatzer®), Boynton y Lifetech (Cera®), CMS (PFM), TecMedic (Figulla®). Los demás autores declaran no haber conflicto de intereses relacionado a este manuscrito.

ACLARACIONES

Después de terminada la recolección de datos y la redacción de este artículo, realizamos el procedimiento de cierre percutáneo de la CIA en otros 7 pacientes con peso de <20 kg entre Mayo de 2012 y Mayo de 2013. A pesar de haber obtenido resultados semejantes, observamos una complicación grave en un paciente sometido a oclusión por vía transhepática, como consecuencia de la imposibilidad de acceso venoso periférico por múltiples hospitalizaciones anteriores. En ese paciente portador de síndrome genético, de 7 kg, con reflujo gastroesofágico grave y neumopatía crónica, hubo desarrollo de hemotórax a la derecha secundario a una punción hepática. Después de drenaje hubo evolución satisfactoria, sin complicaciones adicionales. Tal complicación, que no estuvo relacionada con el procedimiento de oclusión propiamente dicho, pero sí con la obtención de la vía de acceso, denota la fragilidad de algunos de esos pacientes y no invalida las observaciones hechas anteriormente.

REFERENCIAS

1. Bedford DE, Papp C, Parkinson J. Atrial septal defect. Br Heart J. 1941;3(1):37-68.
2. Fyler DC, Bucley LP, Hellenbrand WE. Report of the New England Regional Infant Cardiac Program. Pediatrics. 1980; 65(2 Pt 2):375-461.
3. Dickinson DF, Arnold R, Wilkinson JL. Congenital heart disease among 160,480 liveborn children in Liverpool 1960 to 1969: implications of surgical treatment. Br Heart J. 1981;46(1):55-62.
4. Carlgren LE. The incidence of congenital heart disease in children born in Gothenburg 1941-1950. Br Heart J. 1959;21(1):40-50.
5. Bull C, Deanfield J, de Leval M, Stark J, Taylor JF, Macartney FJ. Correction of isolated secundum atrial septal defect in infancy. Arch Dis Child. 1981;56(10):784-6.
6. Dimich I, Steinfield L, Park SC. Symptomatic atrial septal defect in infants. Am Heart J. 1973;85(5):601-4.
7. Horvath KA, Burke RP, Collins JJ Jr, Cohn LH. Surgical treatment of atrial septal defect: early and long-term results. J Am Coll Cardiol. 1992;20(5):1156-9.
8. Kirklin JW, Barratt-Boyes BG. Cardiac surgery, 2nd ed. New York: Churchill Livingstone; 1993. p. 609-44.
9. Galal MO, Wobst A, Halees Z, Hatle L, Schmaltz AA, Khougeer F, et al. Peri-operative complications following surgical closure of atrial septal defect type II in 232 patients: a baseline study. Eur Heart J. 1994;15(10):1381-4.
10. Butera G, Carminati M, Chessa M, Youssef R, Drago M, Giamberti A, et al. Percutaneous versus surgical closure of secundum atrial septal defect: Comparison of early results and complications. Am Heart J. 2006;151(1):228-34.
11. Hopkins R, Bert A, Buchholz B. Surgical patch closure of atrial septal defects. Ann Thorac Surg. 2004;77(6):2144-50.
12. King TD, Mills NL. Secundum atrial septal defects: nonoperative closure during cardiac catheterization. JAMA. 1976;235(23): 2506-9.
13. Rome JJ, Keane JF, Perry SB, Spevak PJ, Lock JE. Double-umbrella closure of atrial septal defects: initial clinical applications. Circulation. 1990;82(3):751-8.
14. Justo RN, Nykanen DG, Boutin C, McCrindle BW, Freedom RM, Benson LN. Clinical impact of transcatheter closure of secundum atrial septal defects with the double umbrella device. Am J Cardiol. 1996;77(10):889-2.
15. Masura J, Gavora P, Formanek A, Hijazi ZM. Transcatheter closure of secundum atrial septal defects using the new self-centering Amplatzer septal occluder: initial human experience. Cathet Cardiovasc Diagn. 1997;42(4):388-93.
16. Thanopoulos BD, Laskari CV, Tsaousis GS, Zarayelyan A, Vekiou A, Papadopoulos GS. Closure of atrial septal defects with the Amplatzer occlusion device: Preliminary results. J Am Coll Cardiol. 1998;31(5):1110-6.
17. Chessa M, Carminati M, Butera G, Bini RM, Drago M, Rosti L, et al. Early and late complications associated with transcatheter occlusion of secundum atrial septal defect. J Am Coll Cardiol. 2002;39(6):1061-5.
18. Du ZD, Hijazi ZM, Kleinman CS, Silverman NH, Larntz K; Amplatzer Investigators. Comparison between transcatheter and surgical closure of secundum atrial septal defect in children and adults. J Am Coll Cardiol. 2002;39(11):1836-44.
19. Feltes TF, Bacha E, Beekman RH 3rd, Cheatham JP, Feinstein JA, Gomes AS, et al.; American Heart Association Congenital Cardiac Defects Committee of the Council on Cardiovascular Disease in the Young; Council on Clinical Cardiology; Council on Cardiovascular Radiology and Intervention. Indications for cardiac catheterization and intervention in pediatric cardiac disease: a scientific statement from the American Heart Association. Circulation. 2011;123(22):2607-52.
20. Vogel M, Berger F, Dahnert I, Ewert P, Lange PE. Treatment of atrial septal defects in symptomatic children aged less than 2 years of age using the Amplatzer septal occluder. Cardiol Young. 2000;10(5):534-7.
21. Butera G, De Rosa G, Chessa M, Rosti L, Negura DG, Luciane P, et al. Transcatheter closure of atrial septal defect in young children results and follow-up. J Am Coll Cardiol. 2003;42(2):241-5.
22. Cardenas L, Panzer J, Boshoff D, Malekzadeh-Milani S, Ovaert C. Transcatheter closure of secundum atrial defect in small children. Catheter Cardiovasc Interv. 2007;69(3):447-52.
23. Fraisse A, Losay J, Bourlon F, Agnoletti G, Lusson J, Godart F, et al. Efficiency of transcatheter closure of atrial septal defects in small and symptomatic children. Cardiol Young. 2008;18(3):343-7.
24. Rossi RI, Cardoso CO, Machado PR, Francois LG, Horowitz

ESK, Sarmento-Leite R. Transcatheter closure of atrial septal defect with Amplatzer® device in children aged less than 10 years old: immediate and late follow-up. Catheter Cardiovasc Interv. 2008;71(2):231-6.

25. Pedra SR, Pontes SC Jr, Cassar RS, Pedra CA, Braga SL, Esteves CA, et al. The role of echocardiography in the percutaneous treatment of septal defects. Arq Bras Cardiol. 2006;86(2):87-96.
26. Jones TK, Latson LA, Zahn E, Fleishman CE, Jacobson J, Vincent R, et al.; Multicenter Pivotal Multicenter Pivotal Study of the HELEX Septal Occluder Investigators. Results of the U.S. multicenter pivotal study of the HELEX septal occluder for percutaneous closure of secundum atrial septal defects. J Am Coll Cardiol. 2007;49(22):2215-21.
27. Pac A, Polat TB, Cetin I, Oflaz MB, Balli S. Figulla ASD occluder versus Amplatzer septal occluder: a comparative study on validation of a novel device for percutaneous closure of atrial septal defects. J Interv Cardiol. 2009;22(6):489-95.
28. Krizanic F, Sievert H, Pfeiffer D, Konorza T, Ferrari M, Hijazi Z, et al. The Occlutech Figulla PFO and ASD occluder: a new nitinol wire mesh device for closure of atrial septal defects. J Invasive Cardiol. 2010;22(4):182-7.
29. Lopes AA, O'Leary PW. Measurement, interpretation and use of hemodynamic parameters. Cardiol Young. 2009;19 Suppl 1:8-12.
30. Gupta SK, Sivasankaran S, Bijulal S, Tharakan JM, Harikrishnan S, Ajit K. Trans-catheter closure of atrial septal defect: Balloon sizing or no Balloon sizing: single centre experience. Ann Pediatr Cardiol. 2011;4(1):28-33.
31. Butera G, Lucente M, Rosti M, Chessa M, Micheletti A, Giamberti A, et al. A comparison between the early and mid-term results of surgical as opposed to percutaneous closure of defects in the oval fossa in children aged less than 6 years. Cardiol Young. 2007;17(1):35-41.
32. Sahin M, Ozkutlu S, Yıldırım I, Karagöz T, Celiker A. Transcatheter closure of atrial septal defects with transthoracic echocardiography. Cardiol Young. 2011;21(2):204-8.
33. Suda K, Raboisson MJ, Piette E, Dahdah NS, Miro J. Reversible atrioventricular block associated with closure of atrial septal defects using the Amplatzer device. J Am Coll Cardiol. 2004;43(9):1677-82.
34. Costa RN, Ribeiro MS, Pereira FL, Pedra SR, Jatene MB, Jatene IB, et al. Percutaneous versus surgical closure of atrial septal defects in children and adolescents. Arq Bras Cardiol. 2013;100(4):347-54.
35. Pedra CA, Pedra SR, Esteves CA, Cassar R, Pontes SC Jr, Braga SL, et al. Transcatheter closure of secundum atrial septal defects with complex anatomy. J Invasive Cardiol. 2004;16(3): 117-22.