Rev Bras Cardiol Invasiva.
2013;21(2):159-64

Artículo Original

Protección Cerebral en Pacientes Ancianos durante Implante de Stent Carotídeo

Manuel Nicolas Cano[1], Silvia Judith Fortunato de Cano[2], Antônio Massamitsu Kambara[3], Samuel Moreira[4], Luiz Antônio Pezzi Portela[5], J. Ribamar Costa Jr.[6], Alexandre Abizaid[7], Amanda G. M. R. Sousa[8], J. Eduardo Sousa[9]

RESUMEN

Introducción: El tipo de protección cerebral utilizado durante el implante de stent carotídeo es controversial en ancianos. Nuestro objetivo fue evaluar los resultados de los dispositivos de protección embolica cerebral (PEC), proximal y distal, en pacientes ≥70 años de edad, por medio de la resonancia magnética ponderada de difusión (RM-PD). **Métodos:** Entre 2008 y 2011, 60 pacientes con indicación de stent carotídeo fueron aleatorizados para PEC con Mo.Ma® o Angioguard®, de los cuales 26 tenían >70 años de edad. Los resultados de la RM-PD realizada antes y 48 horas después del procedimiento fueron evaluados por un neurólogo independiente y ciego para el tipo de PEC utilizado. Fueron analizados: el número de nuevos focos isquémicos, su localización y el tamaño. **Resultados:** Nuevos focos isquémicos cerebrales fueron encontrados en 8/12 (66,7%) pacientes del grupo Mo.Ma® y en 12/14 (85,7%) pacientes del grupo Angioguard® (P=0,37). La mayoría de las lesiones (>90%) era ipsilateral a la arteria tratada en ambos grupos, y el tamaño de las lesiones fue <0,5 cm en la mayoría de los casos. El número de lesiones por paciente fue menor con el dispositivo Mo.Ma® (mediana [variación]: 3 [1 a 8] lesiones vs. 15 [2 a 76] lesiones; P<0,001). Todos los pacientes que tuvieron más de 40 lesiones pertenecían al grupo Angioguard®. **Conclusiones:** Aún utilizando PEC (proximal o distal), se observaron nuevas lesiones isquémicas en ambos grupos en pacientes ancianos. Proporcionalmente, mayor número de pacientes con Angioguard® tuvieron nuevos focos isquémicos comparados con los pacientes del grupo Mo.Ma®. El dispositivo de PEC Mo.Ma® parece disminuir el número de lesiones por paciente.

DESCRIPTORES: Anciano. Estenosis de las carótidas. Resonancia magnética ponderada por difusión. Angioplastia. Stents. Angiografía cerebral.

ABSTRACT

Cerebral Protection in Elderly Patients during Carotid Stenting

Background: The type of cerebral protection used during carotid stenting in the elderly is controversial. Our objective was to evaluate the results of proximal and distal cerebral embolic protection devices (EPDs), in patients ≥ 70 years through diffusion-weighted magnetic resonance imaging (DW-MRI). **Methods:** Between 2008 and 2011, 60 patients with indication for carotid stenting were randomized to EPD with Mo.Ma® or Angioguard®, of which 26 patients were ≥ 70 years of age. Results of DW-MRI performed before and 48 hours after the procedure were evaluated by an independent neurologist blinded to the type of EPD used. New ischemic lesions, their localization and size were analyzed. **Results:** New cerebral ischemic lesions were found in 8/12 (66.7%) patients in the Mo.Ma® group and 12/14 (85.7%) patients in the Angioguard® group (P = 0.37). The vast majority of the lesions (> 90%) were ipsilateral to the treated artery in both groups and the size of the lesions was < 0.5 cm in most cases. The number of lesions per patient was lower with the Mo.Ma® device (median [variation]: 3 [1 to 8] lesions vs 15 [2 to 76] lesions; P < 0.001). All of the patients with more than 40 lesions were in the Angioguard® group. **Conclusions:** Despite the use of EPDs (proximal or distal), new ischemic lesions were observed in both groups in elderly patients. A proportionately larger number of patients with Angioguard® had new ischemic lesions when compared to those with Mo.Ma®. The Mo.Ma® device seems to decrease the number of lesions per patient.

DESCRIPTORS: Aged. Carotid stenosis. Diffusion-weighted magnetic ressonance imaging. Angioplasty. Stents. Cerebral angiography.

[1] Doctor. Médico asistente del Sector de Cardiología Intervencionista del Instituto Dante Pazzanese de Cardiología. São Paulo, SP, Brasil.
[2] Médica cardióloga clínica del Hospital del Corazón de la Asociación del Sanatorio Sirio. São Paulo, SP, Brasil.
[3] Doctor. Jefe del Sector de Radiología del Instituto Dante Pazzanese de Cardiología. São Paulo, SP, Brasil.
[4] Médico asistente del Sector de Radiología del Instituto Dante Pazzanese de Cardiología. São Paulo, SP, Brasil.
[5] Médico neurorradiólogo del Hospital Alemán Oswaldo Cruz. São Paulo, SP, Brasil.
[6] Doctor. Jefe de la Sección Médica de Intervención Coronaria del Instituto Dante Pazzanese de Cardiología. São Paulo, SP, Brasil.
[7] Libre-docente. Director del Servicio de Cardiología Invasiva del Instituto Dante Pazzanese de Cardiología. São Paulo, SP, Brasil.
[8] Libre-docente. Directora general del Instituto Dante Pazzanese de Cardiología. São Paulo, SP, Brasil.
[9] Libre-docente. Director del Centro de Intervenciones en Enfermedades Estructurales del Corazón del Instituto Dante Pazzanese de Cardiología. São Paulo, SP, Brasil.

Correspondencia: Manuel Nicolas Cano. Rua Sampaio Viana, 203 – Paraíso – São Paulo, SP, Brasil – CEP 04004-000

E-mail: mncano@uol.com.br

Recibido: 5/3/2013 • Aceptado: 1º/6/2013

Rev Bras Cardiol Invasiva.
2013;21(2):159-64

La enfermedad carotídea extra craneal tiene como tratamiento estándar la endarterectomía quirúrgica. Ya el tratamiento percutáneo con implante de stent[1] surgió como una alternativa menos invasiva para pacientes de alto riesgo quirúrgico.

Los microémbolos generados durante el procedimiento percutáneo son el mayor desafío a ser vencido. Theron et al.[2] fueron los primeros en relatar el uso de dispositivos de protección embolica cerebral (PEC) en la práctica clínica. Utilizaron un sistema de oclusión por balón de la carótida interna, distal a la lesión, y al final del procedimiento, al analizar el material aspirado, encontraron partículas con riesgo potencial de embolización en vasos intracraneales.

En la actualidad, la PEC utiliza dos principios de protección: dispositivos de PEC proximal, que producen pinzamiento endovascular del flujo sanguíneo por medio de balones expandidos en la arteria carótida común y arteria carótida externa, y que provocan la interrupción o la reversión de flujo sanguíneo en la carótida interna, permitiendo la captura de partículas de todos los tamaños por aspiración de la columna de sangre; y dispositivos de PEC distal, constituidos por filtro con poros que capturan partículas >100 µm, posicionados distalmente a la lesión en la arteria carótida interna. Estos últimos son más simples de utilizar y tienen la preferencia de los intervencionistas.

El objetivo de este estudio fue analizar el comportamiento de dos diferentes tipos de PEC en pacientes ancianos (>70 años), evaluando los hallazgos de la resonancia magnética ponderada de difusión (RM-PD) antes y 48 horas después del implante de stents carotídeos.

MÉTODOS

Estudio prospectivo, unicéntrico y randomizado, que incluyó pacientes con estenosis carotídea, sintomáticos y asintomáticos, candidatos a implante de stent y que pudieran utilizar indistintamente los dispositivos de PEC proximal, Mo.Ma® (Invatec Corporation, Brescia, Italia), o distal, Angioguard® (Cordis Endovascular, Miami Lakes, Estados Unidos) (Figura 1).

Todos los pacientes recibieron el stent carotídeo de nitinol PRECISE® (Cordis Endovascular, Miami Lakes, Estados Unidos), que es un stent autoexpandible, de celdas abiertas, y que necesita un sistema de liberación de 6 F.

Fue utilizada RM-PD para detectar microinfartos cerebrales hiperagudos, provocados por micropartículas liberadas durante el procedimiento endovascular, siendo analizados el número, el tamaño y la localización de los nuevos focos isquémicos. Fueron obtenidas imágenes de RM-PD en un equipo de 3.0 Tesla (Excite HD, GE Medical System, Milwaukee, Estados Unidos) con una bobina de cráneo de ocho canales. La RM-PD fue realizada antes y 48 horas después del procedimiento percutáneo. Los resultados fueron evaluados por un neurólogo independiente y ciego al tipo de protección cerebral utilizado. Los pacientes fueron acompañados por un período de por lo menos un año.

La aleatorización de los pacientes para los grupos Mo.Ma® y Angioguard® fue realizada electrónicamente por el módulo Complex Samples del programa estadístico SPSS (Statistical Package for the Social Sciences). Para garantizar el equilibrio en relación al número de pacientes en cada grupo, la randomización fue hecha en bloques de 6 (3 para el grupo Mo.Ma® y 3 para el grupo Angioguard®).

Todos los requisitos fundamentales de las resoluciones CNS en los 196/96, 251/97 y 292/99, sobre Directrices y Normas Reglamentarias de Pesquisa Involucrando Seres Humanos, del Consejo Nacional de Salud/Consejo Nacional de Ética en Pesquisa/Agencia Nacional de Vigilancia Sanitaria (ANVISA) y las Buenas Prácticas de Pesquisa Clínica del ICH-GCP,

Criterios de inclusión	Criterios de exclusión
Pacientes de ambos sexos, con edad de ≥ 40 años	Demencia
Síntomas y lesión carotídea > 50%	Infarto cerebral extenso ipsilateral
Sin síntomas y lesión carotídea > 80%	Infarto cerebral con transformación hemorrágica < 60 días
Con indicación clínica para intervención coronaria percutánea con implante de stent	Hemorragia cerebral < 1 mes
Aptos a utilizar indistintamente los dispositivos de protección carotídea proximal y	Lesión localizada en carótida común o intracraneal
	Oclusión de carótida interna ipsilateral
	Oclusión de carótida interna contralateral
	Oclusión de carótida externa ipsilateral
	Lesión significativa en el territorio vertebrobasilar
	Fibrilación auricular en uso de anticoagulantes orales
	Angina inestable o infarto de miocardio < 30 días
	Claustrofobia

Figura 1 - Criterios de selección.

fueron cumplidas.

Objetivos y definiciones

El objetivo principal de este estudio fue la comparación, por medio de la RM-PD, entre la incidencia y la extensión de eventos isquémicos después del implante de stent carotídeo en pacientes >70 años de edad, utilizándose dos tipos de PEC (proximal vs. distal).

Fueron adoptadas las siguientes definiciones:

- Accidente isquémico transitorio: definido como alteración temporal del aporte de sangre para un área del cerebro, resultando en súbita y breve (inferior a 24 horas, normalmente menos de 1 hora) disminución de las funciones cerebrales. Los síntomas podían variar, dependiendo del área afectada, e incluían alteraciones visuales, alteraciones del habla, y deficiencia sensorial o motriz localizadas.

- Accidente vascular encefálico: nuevo déficit neurológico con síntomas focales y señales consistentes con isquemia focal con duración superior a 24 horas. El accidente vascular encefálico menor provocaba déficit neurológico que se resolvía completamente en 30 días máximo. El accidente vascular encefálico mayor provocaba déficit neurológico que no resolvía completamente en 30 días.

- Éxito del procedimiento: cuando hubo éxito técnico (capacidad de utilizar el dispositivo de PEC y de implantar el stent con lesión residual <30%), asociado a éxito clínico (sin ocurrencia de eventos cerebrovasculares ni cardiovasculares durante el procedimiento).

- Infarto de miocardio: síntomas compatibles con isquemia miocárdica asociada a alteración eletrocardiográfica de isquemia y aumento de marcadores de necrosis al menos dos veces el valor normal.

Análisis estadístico

En el análisis estadístico, los datos cualitativos fueron resumidos en frecuencias absolutas y relativas (porcentajes) y comparados con el test t de Student. Los datos cuantitativos fueron expresados como media y desviación estándar y comparados por el test exacto de Fisher.

Un valor de P<0,05 fue considerado significativo. Los programas estadísticos utilizados fueron SPSS para Windows, versión 19.0, y R (R Core Team), versión 16.0.

RESULTADOS

Entre Julio de 2008 y Julio de 2011 fueron aletorizados 60 pacientes (Figura 2). Durante el período de la realización de este estudio, más de 250 procedimientos con implante de stents en carótidas fueron realizados en la institución y 67 pacientes cumplieron los criterios de selección/exclusión y fueron randomizados. Durante el estudio, 2 pacientes retiraron su consentimiento y los otros 5 fueron excluidos, siendo que en el momento del procedimiento, las características anatómicas de las lesiones las hacían más adecuadas para uno de los dispositivos de protección cerebral, violando el criterio de

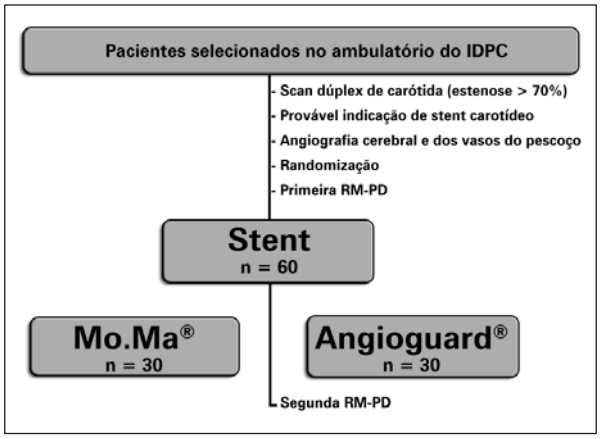

Figura 2 – Diagrama de flujo del estudio. IDPC = Instituto Dante Pazzanese de Cardiología; RM-PD = resonancia magnética ponderada de difusión.

inclusión. De los 60 pacientes incluidos, 26 (43,3%) tenían edad >70 años y fueron objeto del presente análisis.

Doce pacientes fueron designados para el grupo Mo.Ma® y 14, para el grupo Angioguard®, con promedio de edad de 75 + 3,5 años y características clínicas similares (Tabla).

En todos los pacientes fue posible implantar el stent con el dispositivo de PEC indicado en la aleatorización, sin entrecruzamiento de grupos (crossover). El tiempo promedio del procedimiento fue similar (29,5 + 10,3 minutos vs. 24,2 + 10,4 minutos; P=0,21).

Nuevos focos isquémicos cerebrales fueron encontrados en 8/12 (66,7%) pacientes del grupo Mo.Ma® y en 12/14 (85,7%) pacientes del grupo Angioguard® (P=0,37). El número de lesiones por paciente fue menor con el dispositivo Mo.Ma® (mediana [variación]: 3 [1 a 8] lesiones vs. 15 [2 a 76] lesiones; P < 0,001). Los 5 pacientes con >40 lesiones eran del grupo Angioguard® (Figura 3).

Las lesiones eran, en su mayoría, ipsilaterales a la arteria tratada en ambos grupos. En la Figura 4 se observa la distribución anatómica de las micro lesiones cerebrales según el tipo de protección cerebral. Las lesiones fueron, en su mayoría, pequeñas (< 0,5 cm en más de 90% de las lesiones).

El éxito del procedimiento fue de 96,2%, con un paciente presentando accidente vascular encefálico durante la intervención, que se recuperó totalmente en menos de 30 días (accidente vascular encefálico menor). Nueva RM-PD tardía realizada en ese paciente mostró la desaparición de las lesiones (Figura 5). En el seguimiento de al menos un año, no ocurrieron óbito o accidente vascular encefálico mayor en los pacientes de los dos grupos.

Rev Bras Cardiol Invasiva.
2013;21(2):159-64

TABLA
Características clínicas

	Mo.Ma® (n = 12)	Angioguard® (n = 14)	P
Edad, años	75,4 ± 3,7	74,8 ± 3,3	0,67
Sexo masculino, n (%)	9 (75)	5 (35,7)	0,06
Diabetes, n (%)	4 (33,3)	5 (35,7)	> 0,99
Hipertensión arterial, n (%)	10 (83,3)	14 (100)	0,20
Dislipidemia, n (%)	9 (75)	10 (71,4)	> 0,99
Tabaquismo, n (%)	1 (8,3)	2 (14,3)	> 0,99
Enfermedad arterial coronaria, n (%)	8 (66,7)	9 (64,3)	> 0,99
Revascularización miocárdica previa, n (%)	2 (16,7)	3 (21,4)	> 0,99
Insuficiencia renal, n (%)	3 (25)	3 (21,4)	> 0,99
Síntomas < 6 meses, n (%)	2 (16,7)	1 (7,1)	0,58

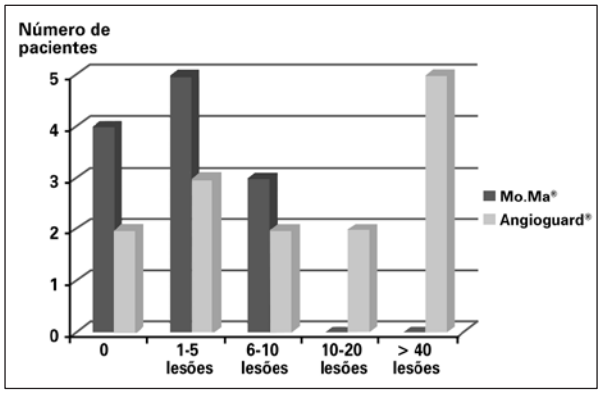

Figura 3 - Distribución de la frecuencia de nuevas lesiones isquémicas en pacientes ancianos con los dispositivos Mo.Ma® (n = 12) y Angioguard® (n = 14).

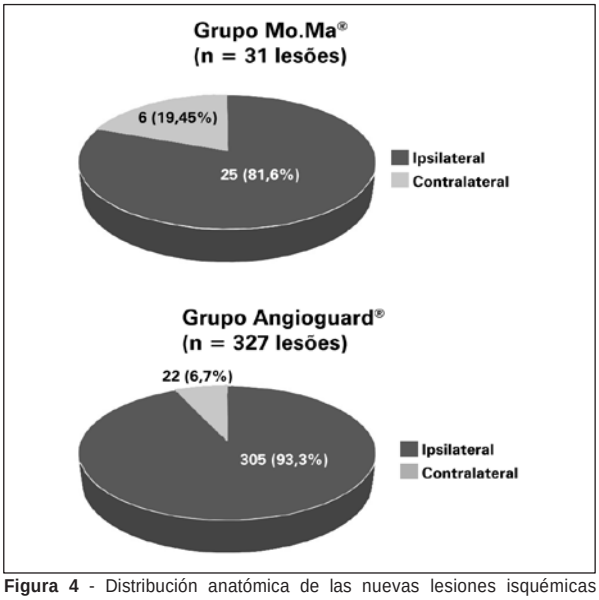

Figura 4 - Distribución anatómica de las nuevas lesiones isquémicas cerebrales en pacientes ancianos, según el tipo de protección cerebral.

DISCUSIÓN

Los principales hallazgos de este estudio fueron: el número de microlesiones cerebrales por paciente por la RM-PD fue significativamente menor en el grupo de pacientes ancianos tratados con Mo.Ma®, cuando comparados a los del grupo tratado con Angioguard®; y el implante de stents carotídeos con los dos tipos de PEC es factible en ancianos y eficaz con relación a la prevención de eventos clínicos mayores.

Las causas subyacentes de la menor incidencia de microembolización cerebral por la RM-PD en pacientes ancianos que utilizaron protección cerebral proximal aun no están completamente elucidadas y pueden incluir una combinación de factores. La PEC por filtro distal necesita sobrepasar la lesión antes que la protección esté efectivamente funcionando. Las principales determinantes de aumento de riesgo de accidente vascular encefálico en esos pacientes son la complejidad del arco aórtico (mayor proporción de arco aórtico tipo III)[3], tipo de lesión tratada[4,5], grado de calcificación[6], exceso de angulación y tortuosidad de la carótida abordada.[7]

El estudio de Brott et al.[8] demostró, en 2.502 pacientes, que no hubo diferencia significativa en el seguimiento de 4 años en el desenlace primario de óbito, accidente vascular encefálico e infarto, entre stent carotídeo con protección cerebral por filtro distal y endarterectomía (7.2% vs. 6.8%; P=0,51). Tampoco hubo diferencia en los eventos encontrados entre géneros (masculino/femenino) ni entre síntomas (sintomáticos/asintomáticos). Con relación a la edad, se encontró una creciente asociación entre mayor riesgo de accidente vascular encefálico y edad más avanzada, cuando se utilizaba PEC distal.

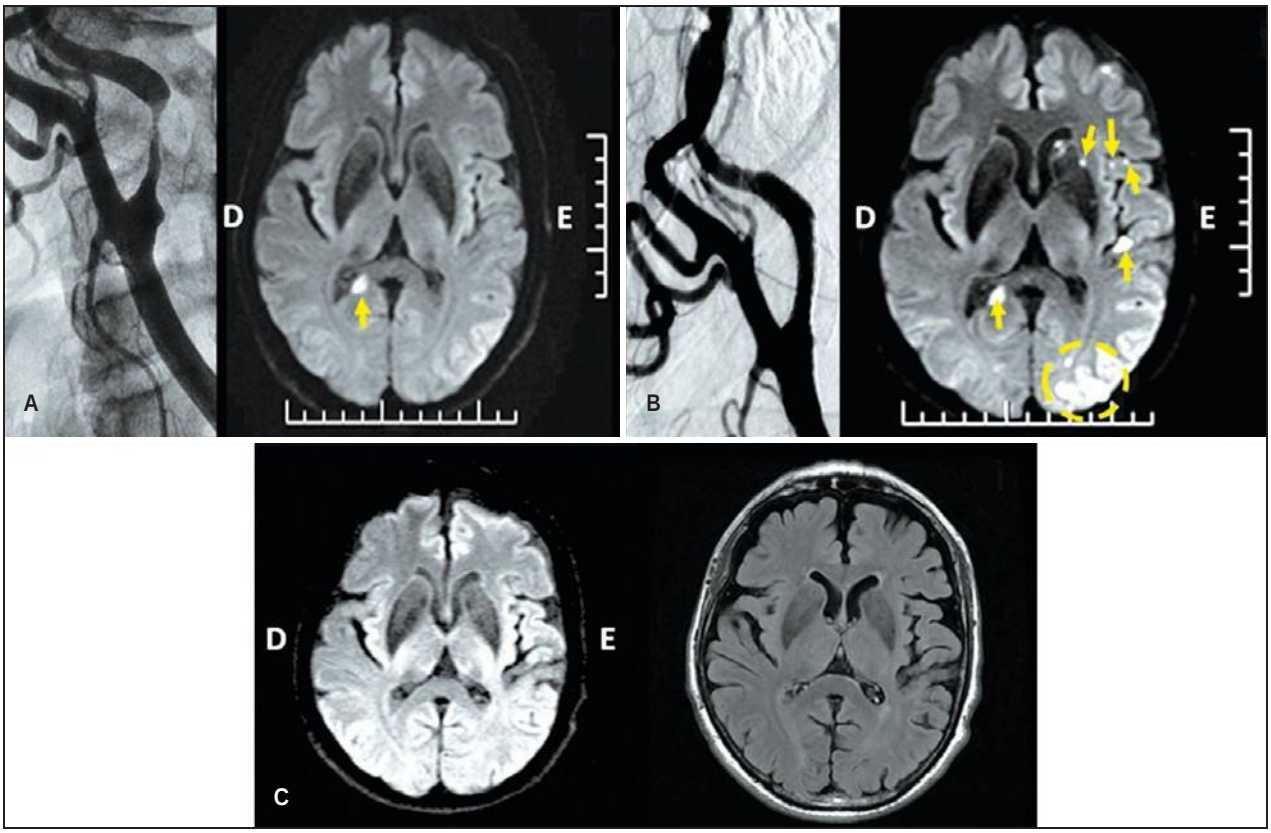

Figura 5 - En A, pre intervención: a la izquierda, angiografía mostrando lesión de 90% en carótida izquierda; a la derecha, imagen de difusión mostrando infarto antiguo en substancia blanca de lóbulo occipital (flecha). En B, post intervención: a la izquierda, angiografía mostrando resultado final después de implante de stent; a la derecha, imagen de difusión mostrando microinfartos hiperagudos ipsilaterales (flechas). En C, seguimiento tardío (un año): a la izquierda, imagen de difusión mostrando resolución de las alteraciones post procedimiento; a la derecha, imagen en flair confirmando los hallazgos. D = derecho ; E = izquierdo.

Los factores de riesgo para la utilización de PEC distal fueron estudiados en registros y revisiones[9], y sistemáticamente identificados la edad y la diabetes, y en otros trabajos el género, el tabaquismo y los factores de riesgo anatómicos ya comentados. A pesar de todo, aun no sabemos si para la PEC proximal debemos considerar los mismos factores que para la PEC distal. Cuando analizamos los estudios abordando la utilización de PEC proximal, vimos que en 2.397 pacientes[10] hubo un desenlace primario combinado de muerte, accidente vascular encefálico total o infarto de miocardio en 30 días de 2,5%, con incidencia de óbito en 0,40%, de accidente vascular encefálico en 1,71%, y de infarto de miocárdio en 0,02%. Verificamos que los únicos predictores independientes para eventos (muerte, accidente vascular encefálico e infarto de miocardio) fueron edad y diabetes. Digno de destacarse, en todos los subgrupos, incluyendo los octogenarios, la incidencia de eventos fue < 2,6%.

Finalmente, con la introducción de PEC proximal las tasas de eventos adversos disminuyeron sobremanera siendo más beneficiados los pacientes de alto riesgo (inclusive ancianos).

Hasta el momento no existen estudios aleatorizados comparando stent carotídeo con protección cerebral proximal y endarterectomía.

Limitaciones del estudio

Las mayores limitaciones de este estudio se refieren al pequeño número de casos, derivado de la dificultad de encontrar pacientes que pudieran utilizar indistintamente ambos sistemas de protección cerebral, y a la ausencia de caracterización angiográfica de la población, que podría desequilibrar los grupos, a pesar de la aleatorización.

El reducido número de pacientes restringe la extensión de nuestras conclusiones, que quedan limitadas al escenario presentado y a los dispositivos de PEC utilizados, no pudiendo ser extrapoladas para otros dispositivos ya disponibles comercialmente.

CONCLUSIONES

Los pacientes >70 años de edad parecen tener mejores resultados cuando son sometidos a implante de stents carotídeos

con uso de PEC proximal (Mo.Ma®), presentan do menos micro infartos en comparación con los que utilizaron PEC distal (Angioguard®).

Se recomiendan estudios mayores con desenlaces clínicos para confirmar los hallazgos de este estudio.

CONFLICTO DE INTERESES

Los autores declaran que no hay conflicto de intereses relacionado a este manuscrito.

REFERENCIAS

1. Yadav JS, Wholey MH, Kuntz RE, Fayad P, Katzen BT, Mishkel GJ, et al. Protected carotid-artery stenting versus endarterectomy in high-risk patients. N Engl J Med. 2004;351(15):1493-501.
2. Theron JG, Payelle GG, Coskun O, Huet HF, Guimaraens L. Carotid artery stenosis: treatment with protected balloon an- gioplasty and stent placement. Radiology. 1996;201(3):627-36.
3. Roubin GS, Iyer S, Halkin A, Vitek J, Brennan C. Realizing the potential of carotid artery stenting: proposed paradigms for patient selection and procedural technique. Circulation. 2006;113(16):2021-30.
4. Homburg PJ, Rozie S, van Gils MJ, van den Bouwhuijsen QJ, Niessen WJ, Dippel DW, et al. Association between carotid artery plaque ulceration and plaque composition evaluated with multidetector CT angiography. Stroke. 2011;42(2):367-72.
5. Stojanov D, Ilic M, Bosnjakovic P, Zivkovic M, Jolic S, Vukasinovic N, et al. New ischemic brain lesions on diffusion-weighted MRI after carotid artery stenting with filter protection: frequency and relationship with plaque morphology. AJNR Am J Neuroradiol. 2012;33(4):708-14.
6. Macdonald S, Lee R, Williams R, Stansby G; Delphi Carotid Stenting Consensus Panel. Towards safer carotid artery sten- ting: a scoring system for anatomic suitability. Stroke. 2009; 40(5):1698-703.
7. Faggioli G, Ferri M, Gargiulo M, Freyrie A, Fratesi F, Manzoli L, et al. Measurement and impact of proximal and distal tortuosity in carotid stenting procedures. J Vasc Surg. 2007;46(6): 1119-24.
8. Brott TG, Hobson RW 2nd, Howard G, Roubin GS, Clark WM, Brooks W, et al. Stenting versus endarterectomy for treatment of carotid-artery stenosis. N Engl J Med. 2010;363(1):11-23.
9. Wimmer NJ, Yeh RW, Cutlip DE, Mauri L. Risk prediction for adverse events after carotid artery stenting in higher surgical risk patients. Stroke. 2012;43(12):3218-24.
10. Bersin RM, Stabile E, Ansel GM, Clair DG, Cremonesi A, Hopkins LN, et al. A meta-analysis of proximal occlusion device outcomes in carotid artery stenting. Catheter Cardiovasc Interv. 2012;80(7):1072-8.