# Hematoma Intracoronario como Manifestación de Disección Espontanea de la Artéria Coronaria

Felipe Maia[1], César Medeiros[2], Cláudia Matos[3], Leonardo Duarte[4], Jacqueline Sampaio dos Santos[5], Denilsom C. Albuquerque[6], Miguel A. N. Rati[7]

**RESUMEN**

La disección espontánea de una arteria coronaria es un cuadro cuya etiología aún no está muy bien establecida. Diferentes estudios asocian esta entidad al período gestacional, el estrés físico, las enfermedades del colágeno y las vasculitis. En general, los pacientes no presentan los factores de riesgo clásicos para enfermedad arterial coronaria, lo que hace obligatorio sospechar precozmente esta entidad, especialmente en adultos jóvenes con síndrome coronario agudo. En este artículo relatamos el caso de un paciente de 38 años de edad y sexo femenino, con síndrome coronario agudo sin elevación del segmento ST y hematoma intracoronario sin disección aparente, diagnosticado por medio de ultrasonido intracoronario en la arteria coronaria derecha. No existe, hasta el momento, un consenso sobre la mejor estrategia terapéutica en estos casos.

**DESCRIPTORES:** Disección. Vasos coronarios. Angioplastia. Stents. Infarto del miocardio.

**ABSTRACT**

**Intracoronary Hematoma as a Manifestation of Spontaneous Coronary Artery Dissection**

The etiology of spontaneous coronary artery dissection has not been well clarified. Different studies associate it to pregnancy, physical stress, collagen diseases and vasculitis. In general, patients do not have the classic risk factors for coronary artery disease, which makes mandatory the suspicion of this condition, especially in young adults with acute coronary syn dromes. We report the case of a 38-year-old female with non-ST segment elevation acute coronary syndrome and in-tracoronary hematoma with no apparent dissection, diagnosed by intravascular ultrasound, in the right coronary artery. There is no consensus so far on the best way to treat these cases.

**DESCRIPTORS:** Dissection. Coronary vessels. Angioplasty. Stents. Myocardial infarction.

La disección espontanea de la arteria coronaria es una causa poco frecuente de síndrome coronario agudo. Cuando ocurre, la mayoría de las veces se manifiesta como infarto agudo de miocardio con elevación del segmento ST (IAMCEST) en mujeres que están en el tercer trimestre de embarazo, en el período post parto o involucradas en ejercicios vigorosos; aunque también puede afectar hombres en una menor proporción. Al contrario de la disección de la capa íntima por enfermedad arterial coronaria, el plano de clivaje en la disección espontanea se encuentra en la capa media o entre la media y la adventicia. [1]

Aun no se ha establecido cuál es el tratamiento ideal, sin embargo, se sabe que la cinecoronariografía de emergencia para confirmar el diagnóstico es esencial. La estrategia de tratamiento más adecuada: clínica, percutánea o quirúrgica; se basa principalmente en la presentación clínica, en la extensión de la disección y en la cantidad de miocardio isquémico en riesgo. Los pacientes que sobreviven las primeras horas posteriores a la presentación inicial, normalmente tienen buen pronóstico.[2]

## RELATO DEL CASO

Relatamos el caso de paciente de 38 años de edad y de sexo femenino, con infarto de miocardio con elevación del segmento ST (IAMCEST) y sin factores de riesgo clásicos para enfermedad arterial coronaria. Tenía antecedente de una hermana fallecida a los 35 años por infarto de miocardio asociado a

[1] Médico cardiólogo intervencionista del Hospital Quinta D'Or. Rio de Janeiro, RJ, Brasil
[2] Médico cardiólogo intervencionista del Hospital Quinta D'Or. Rio de Janeiro, RJ, Brasil.
[3] Médica cardióloga intervencionista del Hospital Quinta D'Or. Rio de Janeiro, RJ, Brasil.
[4] Médico cardiólogo intervencionista del Hospital Quinta D'Or. Rio de Janeiro, RJ, Brasil.
[5] Médica jefe del Sector de Cardiología del Hospital Quinta D'Or. Rio de Janeiro, RJ, Brasil.
[6] Doctor. Coordinador científico del Instituto D'Or de Enseñanza y Pesquisa. Rio de Janeiro, RJ, Brasil.
[7] Médico director del Servicio de Cardiología Intervencionista del Hospital Quinta D'Or. Rio de Janeiro, RJ, Brasil.

**Correspondencia:** Felipe Maia. Rua Vinícius de Moraes, 242 – ap. 102 – Ipanema – Rio de Janeiro, RJ, Brasil – CEP 22411-010
E-mail: fe.maia@globo.com

Recibido el: 13/11/2012 • Aceptado el: 30/1/2013

disección espontánea de arteria coronaria izquierda. En la semana que precedió a la hospitalización, refiere la aparición de dolor torácico, opresivo, progresivo, desencadenado con grandes a moderados esfuerzos y que aliviaba en el reposo. En el día de la hospitalización, presentó episodio anginoso de mayor intensidad y sin mejoría con el reposo, al final de una clase de gimnasia, motivo por el cual acudió en busca de atención médica a la emergencia de nuestro hospital, siendo atendida luego de 20 minutos de haber iniciado el dolor. El electrocardiograma (ECG) de ingreso no mostró alteraciones del segmento ST-T, y los niveles de troponina I estaban elevados (1,03 ng/ml; valor de referencia < 0,034 ng/ml). La paciente recibió tratamiento para IAMSEST, con ácido acetilsalicílico 300 mg, clopidogrel 300 mg y enoxaparina subcutánea, optándose por estratificación invasiva precoz. Se realizó cineangiocoronariografía por vía radial derecha (6 F), en las primeras 6 horas de hospitalización, que reveló ventrículo izquierdo con función y volumen diastólico final preservados, arteria coronaria izquierda libre de lesiones obstructivas y arteria coronaria derecha con estenosis de la luz vascular en el tercio medio del vaso, de hasta 80% en el punto de mayor estenosis, comprometiendo las ramas ventricular posterior y descendente posterior (Figura 1).

Como el vaso estaba permeable y el aspecto angiográfico de la lesión no sugería enfermedad aterotrombótica, se planteó la hipótesis diagnóstica de disección espontánea de la arteria coronaria aunque no hubiera línea de disección visible en la angiografía. De esta forma, optamos por mantener la paciente en tratamiento clínico; sin embargo, por presentar episodios repetidos de angina en vigencia de tratamiento anti-isquémico optimizado, se programó para realizar intervención coronaria percutánea (ICP) con implante de tres stents medicados (técnica de bifurcación) guiada por ultrasonografía intracoronaria (USIC), el día siguiente.

Seleccionamos catéter guía JR (7 F) por vía femoral para mayor soporte, ya que la aretria radial por el pulso, no parecía comportar catéteres de mayor calibre. Después de infusión intracoronaria de 40 mg de mononitrato de isosorbida, realizamos USIC con catéter Eagle Eye® 20-MHz (Volcano Corp., Rancho Cordova, Estados Unidos) para la rama descendente posterior y la arteria coronaria derecha, que reveló imagen sugestiva de hematoma, con extensión >60 mm, desde el tercio medio de la arteria coronaria derecha hasta el segmento medio de la rama descendente posterior (Figura 2). El área luminal en el tercio proximal de la rama descendente posterior era de 2,9 $mm^2$. Decidimos tratar la lesión con la técnica de bifurcación *step crush*. Pre dilatamos inicialmente el ostium de la rama ventricular posterior e implantamos un stent liberador de everolimus 2.5/20 mm en esa rama. Después de apartar las astas de ese stent con un balón semi-complaciente en la arteria coronaria derecha, implantamos otros dos stents liberadores de everolimus con superposición de astas (3.0 x 32 mm y 4.0 x 38 mm) en los tercios distal y medio. Terminamos el procedimiento recruzando la guía hacia la rama ventricular posterior y realizando post dilatación por la técnica de *kissing balloon.* Una nueva evaluación con USIC al final de la ICP en la rama descendente posterior y en la propia arteria coronaria derecha, reveló aposición completa de las astas de los stents con sobreposición de 1 mm y buena expansión (Figura 3). Terminamos el procedimiento utilizando un dispositivo de oclusión percutánea 8 F por la presencia de un pequeño hematoma femoral.

La paciente presentó buena evolución intrahospitalaria, sin nuevos episodios de dolor torácico durante los 6 días de hospitalización. El hematoma inguinal no presentó frémito o soplo, y la paciente manifestó un mínimo malestar local en el momento del alta médica. En el seguimiento telefónico a los 30 días y 6 meses después del evento, la paciente reportó sentirse asintomática.

## DISCUSIÓN

Los relatos de caso más antiguos en la literatura son heterogéneos al mezclar casos de disección asociados a la enfermedad arterial coronaria[1] con casos de disección espontánea de arteria coronaria y hematoma intracoronario. Tales hallazgos son responsables por las amplias variaciones en la incidencia de ese evento con

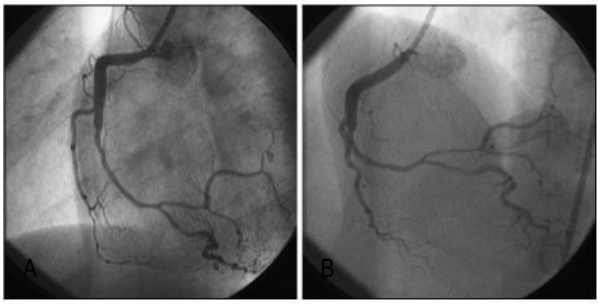


Figura 1 - En A, arteria coronaria derecha en oblicua anterior izquierda con estenosis luminal significativa en el tercio medio del vaso. En B, arteria coronaria derecha en proyección postero-anterior con craneal, que demuestra estenosis grave involucrando los tercios medio y distal, comprometiendo los segmentos proximales de las ramas ventricular posterior y descendente posterior.

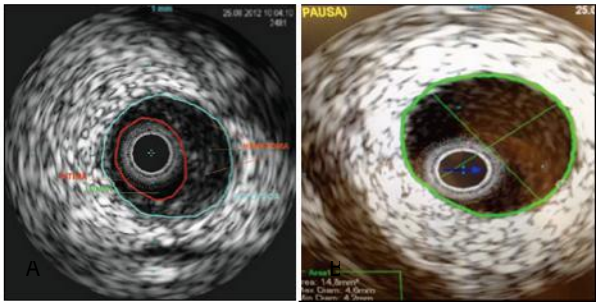


Figura 2 - En A, ultrasonografía intracoronaria de la arteria coronaria derecha distal evidencia hematoma sub intimal, causando compromiso significativo de la luz. En B, ultrasonografía intracoronaria de la arteria coronaria derecha proximal demuestra ausencia de lesiones aterotrombóticas.

fuerte predominio del sexo femenino[2-4], probablemente subestimadas en vista de los casos de muerte súbita sin evaluación anatomopatológica y el abordaje menos cuidadoso de mujeres jóvenes con dolor torácico en emergencias en las últimas décadas. A pesar de que en ambos casos se diagnosticó hematoma asociado a disección y compresión de la luz del vaso,; la pre existencia de enfermedad arterial coronaria es un factor de exclusión para el diagnóstico de disección espontanea, de acuerdo con algunos autores.[5] En ciertos casos, como el presentado aquí, técnicas de imagen como el USIC y la tomografía de coherencia óptica son fundamentales para el diagnóstico, debido a la ausencia de línea de disección en la angiografía.

Tweet et al.[5] presentaron recientemente la mayor cohorte de pacientes con disección espontánea de arteria coronaria (n=87), con amplio predominio del sexo femenino (82%), siendo el IAMCEST la forma más común de presentación clínica (49%), seguida de IAMSEST (44%), angina inestable (7%) y arritmias ventriculares malignas (14%). El factor más frecuente-

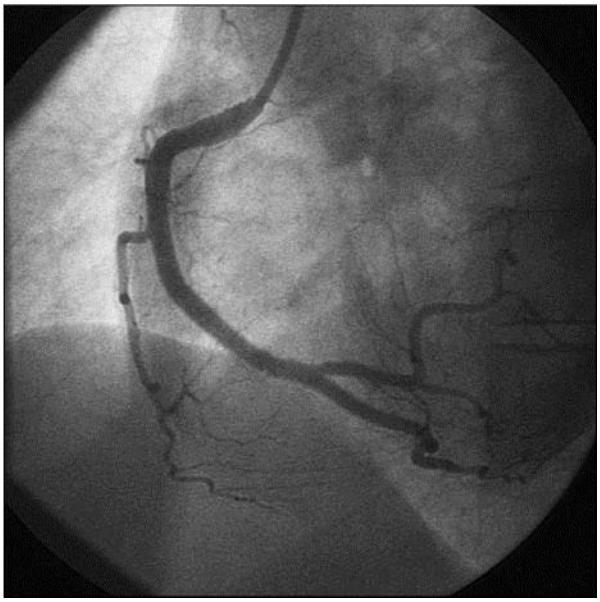

**Figura 3 -** Control final en oblicua anterior izquierda post intervención coronaria percutánea con tres stents liberadores de everolimus para la arteria coronaria derecha y sus ramas.

mente asociado a la disección espontánea de arteria coronaria fue el período post parto en las mujeres, y el ejercicio extenuante en los hombres. Uno de cada cinco pacientes del sexo femenino presentó recidiva de la disección espontanea de arteria coronaria, al contrario de los hombres, en los cuales no se observó recurrencia en el seguimiento medio de 47 meses. A pesar de la baja tasa de mortalidad en el seguimiento de 1 año (1,1%) y de 10 años (7,7%), concordante con otros registros[4], la alta tasa de fracaso de la ICP (35%) impacta y debe ser vista en forma crítica. El autor presenta como causas de fracaso la dificultad en pasar la guía hacia la luz verdadera y/o la propagación del área de disección/hematoma en el intento de cruzar la lesión. Teniendo en cuenta que tales ICP fueron realizadas en el transcurso de las últimas tres décadas, se espera que esos resultados sean superiores con la introducción de nuevas técnicas y aparatos más modernos. El USIC, por ejemplo, fue importante en nuestro caso para confirmar la posición de la guía en la luz verdadera, y descartar la presencia de enfermedad aterosclerótica en el segmento tratado. El hecho más interesante de la serie de Tweet et al.[5] fue la observación de displasia fibromuscular de la media en la arteria ilíaca, diagnosticada incidentalmente por la angiografía femoral en 8 de 16 casos que recibieron dispositivo de oclusión vascular percutáneo, además de otros 2 casos con displasia fibromuscular en la arteria carótida como causa de disección espontanea de ese vaso. Esa vasculopatía no inflamatoria ya fue observada en la autopsia de pacientes víctimas de muerte súbita.[6]

Pate et al.[7] ya habían descrito, en 2005, una serie de 7 pacientes del sexo femenino con sindrome coronario agudo que presentaban en la cinecoronariografía una transición abrupta entre los segmentos de estenosis luminal y el vaso coronario normal. Todas presentaban displasia fibromuscular de la media en las arterias renales, sugiriendo esa afección vascular como etiología del sindrome coronario agudo. Otra publicación canadiense presenta una serie de 6 casos de pacientes del sexo femenino con disección espontanea de arterias coronarias, desencadenada por actividad física, y con displasia fibromuscular de la media en otros territorios vasculares, levantando la hipótesis de que esta podría ser la causa del sindrome coronario agudo. Todos los casos fueron evaluados por tomografía de coherencia óptica, que, además de confirmar la presencia del hematoma intramural, arrojó informaciones sobre el espectro

**TABLA**
**Características del acometimiento coronario en la displasia fibromuscular de la media y en la enfermedad arterial coronaria**

| | Displasia fibromuscular de la media | Enfermedad arterial coronaria |
|---|---|---|
| Localización de la lesión | Distal | Proximal |
| Morfología | Larga e irregular | Variable |
| Límite | Bien demarcado | Difícil demarcación |
| Otras arterias coronarias | Libres de enfermedad | Lesiones en otras arterias coronarias |

morfológico de la displasia fibromuscular en la media de la arteria coronaria, como engrosamiento de la íntima y presencia de calcificación.[8] Al contrario del estándar radiológico clásico de la displasia fibromuscular en la media de la arteria renal, en forma de "collar de cuentas", este no siempre está presente en las arterias coronarias. La Tabla presenta las características diferenciales de afección coronaria en la displasia fibromuscular de la media y en la enfermedad arterial coronaria.

Generalmente se adopta una estrategia conservadora en el manejo de la disección espontánea de arteria coronaria, quedando la revascularización indicada para los casos de isquemia persistente o recurrente. Alfonso et al.[9] siguieron prospectivamente 45 casos de disección espontánea de arteria coronaria (40% asociados a enfermedad arterial coronaria), y mostraron que el procedimiento de revascularización fue necesario sólo en el 35% de la casuística por recurrencia de los síntomas durante la hospitalización. En el seguimiento medio de 730 días, el más largo disponible en la literatura para este tipo de pacientes, se observó solo 1 muerte por insuficiencia cardíaca y 2 nuevos casos de revascularización. Independientemente de la asociación entre enfermedad arterial coronaria y la presencia o no de disección espontánea, la tasa de sobrevida libre de eventos fue de 94% y 88%, respectivamente. En esta serie de pacientes no se observó ninguna asociación entre disección espontánea de arteria coronaria y anormalidades inflamatorias y/o inmunológicas.

El síndrome coronario agudo en pacientes jóvenes, particularmente de sexo femenino, debe despertar la sospecha de disección espontánea de arteria coronaria independientemente de que éstos presenten o no factores de riesgo para insuficiencia coronaria.[9,10] Esta hipótesis sería reforzada al observar la línea de disección en la angiografía, o la transición abrupta de un vaso coronario con aspecto normal hacia una estenosis luminal segmentaria, generalmente situada en el segmento medio-distal del vaso.[11] Algunos autores preconizan además del uso de métodos adjuntos de imagen intracoronaria como el USIC y tomografía de coherencia óptica (OCT)[12-15] para descartar la presencia de placas aterotrombóticas, ya que la imagen en la cinecoronariografía puede semejar enfermedad arterial coronaria. También el uso de métodos de imagen como la angiotomografía computadorizada cerebral y la angiografía abdominal por substracción digital puede ser útil para descartar la asociación con displasia fibromuscular de la capa media arterial en otros territorios vasculares. El relato de caso presentado por Ikegami et al.[14] demuestra, de manera bien documentada, un hematoma intracoronario sin *flap* intimal en el USIC y la completa reabsorción del hematoma posterior a tratamiento conservador al repetir la evaluación con USIC a los 30 días.

El tratamiento conservador, sin ICP, debe ser la estrategia inicial en casos de arterias coronarias con flujo TIMI 3 y ECG sin evidencia de elevación del segmento ST La ICP estaría reservada para pacientes con IAMCEST o SCASEST, con disminución del flujo coronario y/o isquemia recurrente o progresiva en vigencia de tratamiento optimizado con betabloqueadores, vasodilatadores coronarios y antiagregantes plaquetarios.

## CONFLICTO DE INTERESES

Los autores declaran que no hay conflictos de interés relacionados a este manuscrito.

## REFERENCIAS


1. Vasconcelos Filho FJ, Barreto JE, Barros RB, Queiroz IC, Lima RR. Dissecção espontânea de artéria coronária como causa de síndrome coronariana aguda. Arq Bras Cardiol. 2006;86(4):308-9.
2. Vrints CJ. Spontaneous coronary artery dissection. Heart. 2010; 96(10):80-8.
3. Vanzetto G, Berger-Coz E, Barone-Rochette G, Chavanon O, Bouvaist H, Hacini R, et al. Prevalence, therapeutic management and medium-term prognosis of spontaneous coronary artery dissection: results from a database of 11,605 patients. Eur J Cardiothorac Surg. 2009;35(2):250-4.
4. Mortensen KH, Thuesen L, Kristensen IB, Christiansen EH. Spontaneous coronary artery dissection: a Western Denmark Heart Registry study. Catheter Cardiovasc Interv. 2009;74(5):710-7.
5. Tweet MS, Hayes SN, Pitta SR, Simari RD, Lerman A, Lennon RJ, et al. Clinical features, management and prognosis of spon ta neous coronary artery dissection. Circulation. 2012;126(5):579-88.
6. Michaud K, Romain N, Brandt-Casadevall C, Mangin P. Sudden death related to small coronary artery disease. Am J Forensic Med Pathol. 2001;22(3):225-7.
7. Pate GE, Lowe R, Buller CE. Fibromuscular dysplasia of the coronary and renal arteries? Catheter Cardiovasc Interv. 2005; 64(2):138-45.
8. Saw J, Poulter R, Fung A, Wood D, Hamburger J, Buller CE. Spontaneous coronary artery dissection in patients with fibromuscular dysplasia: a case series. Circ Cardiovasc Interv. 2012;5(1):134-7.
9. Alfonso F, Paulo M, Lennie V, Dutary J, Bernardo E, Jimenez-Que vedo P, et al. Spontaneous coronary artery dissection: long-term follow-up of a large series of patients prospectively managed with a "conservative" therapeutic strategy. J Am Coll Cardiol Interv. 2012;5(10):1062-70.
10. Saw J, Starovoytov A, Mancini J, Buller CE. Non-atherosclerotic coronary artery disease in young women. J Am Coll Cardiol. 2011;58 Suppl:B113.
11. Halon D, Sapoznikov D, Lewis B, Gotsman M. Localization of lesions in the coronary circulation. Am J Cardiol. 1983; 52(8):921-6.
12. Maehara A, Mintz G, Castagna M, Pichard A, Satler L, Waksman R, et al. Intravascular ultrasound assessment of spontaneous coronary artery dissection. Am J Cardiol. 2002;89(9):466-7.
13. Ohlmann P, Weigold G, Kim S, Hassani S, Escolar E, Pichard A, et al. Spontaneous coronary dissection: computed tomography appearance and insights from intravascular ultrasound examination. Circulation. 2006;113(10):e403-5.
14. Ikegami R, Tsuchida K, Oda H. Acute myocardial infarction caused by spontaneous coronary intramural hematoma. J Invasive Cardiol. 2012;24(12):692-3.
15. Iyisoy A, Celik M, Celik T, Yuksel UC. The role of intravascular ultrasound guidance in the treatment of intramural hematoma probably caused by spontaneous coronary artery dissection in a young woman with acute anterior myocardial infarction. Cardiol J. 2012;19(5):532-5.