Relato del Caso

Origen Anormal de la Arteria Coronaria Izquierda del Seno de Valsalva Derecho

Danielle Cristina Chaves Farias[1], Ana Carolina Vasconcelos Moreira[2], Juliana Miranda Tavares[3], Juliana Nunes Ferreira Correia[4], Rebecca Santos Souza[5], Antonio Ribeiro da Silva Filho[6]

RESUMEN

Traemos en este artículo la descripción de una pieza anatómica específicamente preparada para demostrar una rara anomalía del origen de la arteria coronaria izquierda en el seno de Valsalva derecho, con incidencia de 0,15% en pacientes sometidos a cinecoronariografía. Se trata de un subgrupo de anomalías de las arterias coronarias que tienen el mayor potencial para tener repercusiones clínicas, en especial muerte súbita en jóvenes. Discutimos, a la luz de los conocimientos actuales, los mecanismos fisiopatológicos, el diagnóstico y las opciones terapéuticas de las variaciones anatómicas del origen anómalo de la arteria coronaria en el seno contralateral.

DESCRIPTORES: Vasos coronarios. Anomalías de los vasos coronarios. Malformaciones vasculares. Muerte súbita cardíaca.

ABSTRACT

Anomalous Origin of the Left Coronary Artery from the Right Sinus of Valsalva

This article reports an anatomic specimen specifically prepared to demonstrate a rare anomaly of the origin of the left coronary artery from the right sinus of Valsalva, with an incidence of 0.15% in patients undergoing coronary angiography. This is a subgroup of coronary artery anomalies with the greatest po - tential for clinical repercussions, especially sudden death in young patients. Based on current knowledge, pathophysiologic mechanisms, diagnosis and treatment options of anatomical variations of the anomalous origin of a coronary artery from the contralateral sinus are discussed.

DESCRIPTORS: Coronary vessels. Coronary vessel anomalies. Vascular malformations. Death, sudden cardiac.

La irrigación del corazón es realizada por las arterias coronarias y sus ramas, las cuales se originan de los senos de Valsalva. Generalmente, la arteria coronaria derecha se origina en el seno de Valsalva anterior derecho, y hace su trayecto por el surco coronario, emergiendo entre el tronco de la arteria pulmonar y la aurícula derecha. A su vez, la arteria coronaria izquierda nace en el seno de Valsalva anterior izquierdo, detrás del tronco de la arteria pulmonar, haciendo su trayecto por el surco coronario y emergiendo entre el tronco pulmonar y la aurícula izquierda.[1]

Las anomalías de las arterias coronarias resultan de alteraciones que ocurren en la tercera semana del desarrollo embriológico.[2] Estas alteraciones causan variaciones anatómicas relacionadas al origen, trayectoria y término de esas arterias o a alteraciones de su propia anatomía. Algunas anomalías de las arterias coronarias causan isquemia ocasional u obligatoria (origen anómalo de la coronaria izquierda en la arteria pulmonar), mientras que otras predisponen a complicaciones (espasmo o desarrollo de placas ateromatosas).[3]

El objetivo de este estudio es presentar un caso raro de origen anómalo de arteria coronaria, detectado en una pieza anatómica del laboratorio de anatomía patológica de una facultad de medicina.

[1] Académica de Medicina del Centro Universitario Christus. Fortaleza, CE, Brasil.
[2] Académica de Medicina del Centro Universitario Christus. Fortaleza, CE, Brasil.
[3] Académica de Medicina del Centro Universitario Christus. Fortaleza, CE, Brasil.
[4] Académica de Medicina del Centro Universitario Christus. Fortaleza, CE, Brasil.
[5] Académica de Medicina del Centro Universitario Christus. Fortaleza, CE, Brasil.
[6] Doctora en Anatomía. Coordinadora general del Curso de Medicina del Centro Universitario Christus. Fortaleza, CE, Brasil.

Correspondencia: Danielle Cristina Chaves Farias. Rua Tibúrcio Caval-cante, 810 – ap. 101 – Meireles – Fortaleza, CE, Brasil – CEP 60125-100 E-mail: daniellecfarias@hotmail.com

Recibido el: 7/1/2013 • Aceptado el: 2/3/2013

RELATO DEL CASO

Un modelo de circulación coronaria fue preparado a partir de pieza anatómica por medio del llenado de los vasos, inyectándose goma de silicón disuelta en cloroformo y, posteriormente, endureciéndose con catalizador (peroxol). Se utilizó colorante rojo en las arterias, y azul en las venas. Después de preparada, se sumergió la pieza en formol 10% y se retiró después de 24 horas. Sus cavidades se llenaron con resina (RESAPOL T208) y, en seguida, fue sometida a corrosión con ácido sulfúrico. Toda la preparación demoró cerca de una semana para ser concluida.

En la pieza anatómica investigada, (Figuras 1 y 2), la arteria coronaria izquierda se originaba del seno de Valsalva derecho, próximo a la arteria coronaria derecha, con trayecto prepulmonar (o precardíaco), es decir, un trayecto anterior al tronco de la arteria pulmonar, dando origen a ramas que se anastomosaban entre si. Entre esas ramas identificamos una arteria circunfleja, dos arterias marginales y una arteria descendente anterior, todas de calibres más finos que los habituales.

Durante la inspección con lupa y reflectores, también fue observada una anomalía en la arteria del cono, que surgía directamente de la Aorta. La rama del cono tenía trayecto tortuoso y ascendente en el tronco pulmonar, donde se juntaba a la red de anastomosis citada anteriormente, caracterizando también una anomalía de su origen y trayecto.

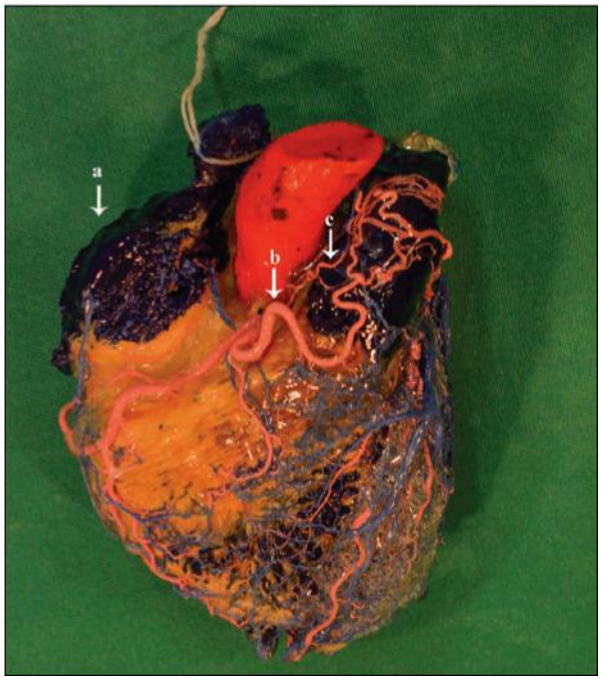

Figura 1 - El modelo muestra el origen de la arteria coronaria izquierda del seno coronario derecho y su distribución anterior al tronco de la arteria pulmonar, así como el origen de la rama del cono en la Aorta, por encima del seno coronario, anastomosándose con las ramas de la arteria coronaria izquierda. a = aurícula derecha; b = arteria coronaria izquierda; c = rama del cono.

DISCUSIÓN

Las anomalías coronarias son clasificadas, de manera general, en cuatro grupos: 1) anomalías del origen y del trayecto coronarios (ausencia de tronco de la coronaria izquierda, localización anómala del ostium coronario dentro o fuera del seno de Valsalva apropiado, localización anómala del ostium coronario en el seno de Valsalva inapropiado, arteria coronaria única); 2) anomalías de la anatomía coronaria intrínseca (estenosis o atresia de ostium coronarios, aneurisma coronario, hipoplasia coronaria, puente miocárdico); 3) anomalías de la circulación coronaria terminal (fístulas para cavidades cardíacas, vena cava inferior o arterias y venas pulmonares); y 4) vasos anastomóticos anómalos.[3]

El origen de la coronaria izquierda del seno de Valsalva derecho ocurre en 0,15%, mientras que el origen de la coronaria derecha del seno de Valsalva izquierdo ocurre en 0,92% de los casos, totalizando una incidencia de 1,07% de origen de la arteria coronaria del seno contralateral, en una serie consecutiva de 1.950 angiogramas revisados para detección de anomalías coronarias.[4] Cinco trayectos de coronarias con origen en los senos aórticos contralaterales son posibles: retrocardíaco, retroaórtico, preaórtico (entre la aorta y la arteria pulmonar), intraseptal (supracristal) y prepulmonar (precardíaco).[3]

El origen de la arteria coronaria del seno contralateral puede estar asociada a pronóstico desfavorable en



Figura 2 - El modelo muestra el origen de la rama interventricular anterior de la arteria coronaria izquierda y las ramas marginales, todas dirigiéndose hacia el ápex. a = rama interventricular anterior; b = vena cardíaca magna; c = arteria coronaria izquierda; d = ramas marginales.

individuos jóvenes, especialmente la coronaria anómala con trayecto preaórtico, entre la aorta y la arteria pulmonar. El mecanismo clásico “en tijera” que causa isquemia, a la cual la arteria anómala estaría sujeta por la proximidad de la Aorta y de la arteria pulmonar, fue cuestionado recientemente por Angelini et al.[5]. Los autores afirman que el punto de mayor proximidad aortopulmonar está localizado dentro de la pared de la aorta, y estudios con ultrasonido intracoronario demostraron que esa anomalía coronaria está asociada

a invaginación intramural proximal de la arteria ectópica en la pared de la raíz de la Aorta. Los mecanismos potencialmente asociados a la estenosis de ese segmento serían: hipoplasia coronaria (circunferencia del vaso intramural menor que la del vaso distal), compresión lateral (sección transversa de la arteria intramural ovoide y no circular) y extensión del segmento estenótico, que varía de 5 mm a 15 mm. La distensibilidad de la pared de la Aorta sería otro potencial mecanismo y dependería de las características de la pared del vaso y de los cambios en la presión aórtica. Este mecanismo posiblemente explica el motivo por el cual la muerte súbita ocurre solamente en pacientes jóvenes, posiblemente a causa del endurecimiento progresivo de la pared de la aorta en adultos.[5]

La presentación clínica de los casos de origen de la arteria coronaria del seno contralateral es: muerte súbita (generalmente en pacientes jóvenes, después de ejercicio extenuante) o síntomas no característicos. En la investigación de dolor torácico atípico, la cinecoronariografía realizada debido a exámenes falsos positivos o concomitancia de enfermedad aterosclerótica, puede detectar esta anomalía. En la opinión de Angelini et al.[5], pacientes sintomáticos deben tratarse con betabloqueador y se les debe recomendar evitar ejercicios físicos extenuantes. El tratamiento percutáneo o quirúrgico queda reservado para las anomalías con trayecto preaórtico. La mayoría de los pacientes con origen de la coronaria derecha del seno de Valsalva izquierdo no necesita tratamiento, y la intervención coronaria con implante de stents eluidores queda reservada apenas para casos que presenten síntomas y área del vaso anómalo intramural <50% del área del vaso distal o isquemia reversible detectada por Cintilografía de perfusión miocárdica. Para los casos de origen de la coronaria izquierda en el seno de Valsalva derecho, la indicación actual es la corrección quirúrgica (exteriorización del segmento intramural del vaso anómalo o creación de un nuevo ostium coronario en la emergencia distal del segmento intramural).[3]

En nuestro caso, no disponemos de los datos clínicos ni de la *causa mortis* del paciente. A la luz del conocimiento acumulado hasta el momento, es probable que el trayecto prepulmonar de la arteria coronaria izquierda encontrada en este caso no haya contribuido para el óbito del paciente.

CONFLICTO DE INTERESES

Los autores declaran que no hay conflicto de intereses relacionado a este manuscrito.

REFERENCIAS

1. Gardner E, Gray DJ, O'Rahilly R. Anatomia: estudo regional do corpo humano. 4ª ed. Rio de Janeiro: Guanabara Koogan; 1988.
2. Barros MVL, Rabelo DR, Nunes MCP, Siqueira MHA. Origem anômala da artéria coronária: o papel da angiotomografia multislice – relato de caso e revisão de literatura. Rev Bras Ecocardiogr Imagem Cardiovasc. 2012;25(3):232-5.
3. Angelini P. Coronary artery anomalies: an entity in search of an identity. Circulation. 2007;115(10):1296-305.
4. Angelini P, Velasco JA, Flamm S. Coronary anomalies: incidence, pathophysiology, and clinical relevance. Circulation. 2002;105(20):2449-54.
5. Angelini P, Velasco JA, Ott D, Khoshnevis GR. Anomalous coronary artery arising from the opposite sinus: descriptive features and pathophysiologic mechanisms, as documented by intravascular ultra-sonography. J Invasive Cardiol. 2003;