Rev Bras Cardiol Invasiva.
2014;22(2):180-2

DOI: 10.1590/0104-1843000000030

Caso clínico

Miocardiopatía Hipertrófica Obstructiva Medioventricular

Fernando Pivatto Jr.[1], Márcio Mossmann[1], Ana Maria Krepsky[1], Alexandre do Canto Zago[2]

RESUMEN

La miocardiopatía hipertrófica obstructiva medioventricular es una variante rara (1%) de la miocardiopatía hipertrófica obstructiva. En este caso clínico presentamos una paciente remitida para la realización de un cateterismo cardíaco electivo por angina y disnea de esfuerzo moderado, sin obstrucción coronaria significativa y con ventriculografía izquierda, mostrando una miocardiopatía hipertrófica obstructiva medioventricular con un gradiente de presión intraventricular de 130 mmHg.

DESCRIPTORES: Miocardiopatía hipertrófica. Cateterismo cardíaco. Obstrucción del flujo ventricular izquierdo.

ABSTRACT

Mid-Ventricular Hypertrophic Obstructive Cardiomyopathy

Mid-ventricular hypertrophic obstructive cardiomyopathy is a rare variant form (1%) of hypertrophic obstructive cardiomyopathy. In this case report we present a patient referred for elective cardiac catheterization due to angina and dyspnea on moderate exertion, with no significant coronary obstruction and left ventriculography indicating the presence of mid-ventricular hypertrophic obstructive cardiomyopathy with an intraventricular pressure gradient of 130 mmHg.

DESCRIPTORS: Cardiomyopathy, hypertrophic. Cardiac catheterization. Ventricular outflow obstruction, left.

La miocardiopatía hipertrófica obstructiva medioventricular, descrita por primera vez por Falicov et al.[1], en 1976, es un tipo raro (1%) de la miocardiopatía hipertrófica obstructiva.[2] En esta variante hay una hipertrofia medioventricular significativa asociada con un estrechamiento medioventricular, que confiere al ventrículo izquierdo un aspecto de haltera,[3] con la generación de un gradiente de presión entre las cámaras apical y basal, y obstrucción del tracto de salida.[2]

CASO CLÍNICO

Paciente de sexo femenino, 80 años, derivada para un cateterismo cardíaco electivo debido a angina y disnea resultantes de esfuerzos moderados. En el examen físico, presentaba soplo sistólico medio, sin otros hallazgos significativos. El electrocardiograma mostró criterios de hipertrofia ventricular izquierda y alteraciones secundarias de la repolarización ventricular (Figura 1). La angiografía coronaria no mostró estenosis coronarias significativas; sin embargo, la ventriculografía izquierda en proyección oblicua anterior derecha (30°) mostró cardiomiopatía hipertrófica obstructiva medioventricular (Figura 2), y se calculó, después del análisis de las presiones intracavitarias, un gradiente de 130 mmHg (Figura 3).

DISCUSIÓN

La miocardiopatía hipertrófica obstructiva medioventricular es un fenotipo distinto de la miocardiopatía hipertrófica obstructiva, asociada con un pronóstico desfavorable. Efthimiadis et al.[4], en un estudio que comparó las características clínicas y la historia natural de los pacientes con miocardiopatía hipertrófica con y sin obstrucción medioventricular, observaron que la presencia de ésta era un predictor fuerte e independiente de muerte súbita, así como un determinante de la progresión para una miocardiopatía hipertrófica obstructiva en fase final y para la muerte

[1] Hospital de Clínicas de Porto Alegre, Porto Alegre, RS, Brasil.
[2] Universidad Federal de Rio Grande do Sul, Porto Alegre, RS, Brasil.

Correspondencia a: Fernando Pivatto Jr. Serviço de Cardiologia do Hospital de Clínicas de Porto Alegre - Rua Ramiro Barcelos, 2.350 - Rio Branco - CEP: 90035-903 - Porto Alegre, RS, Brasil
E-mail: fpivatto@gmail.com

Recibido el: 25/02/2014 • Aceptado el: 06/05/2014

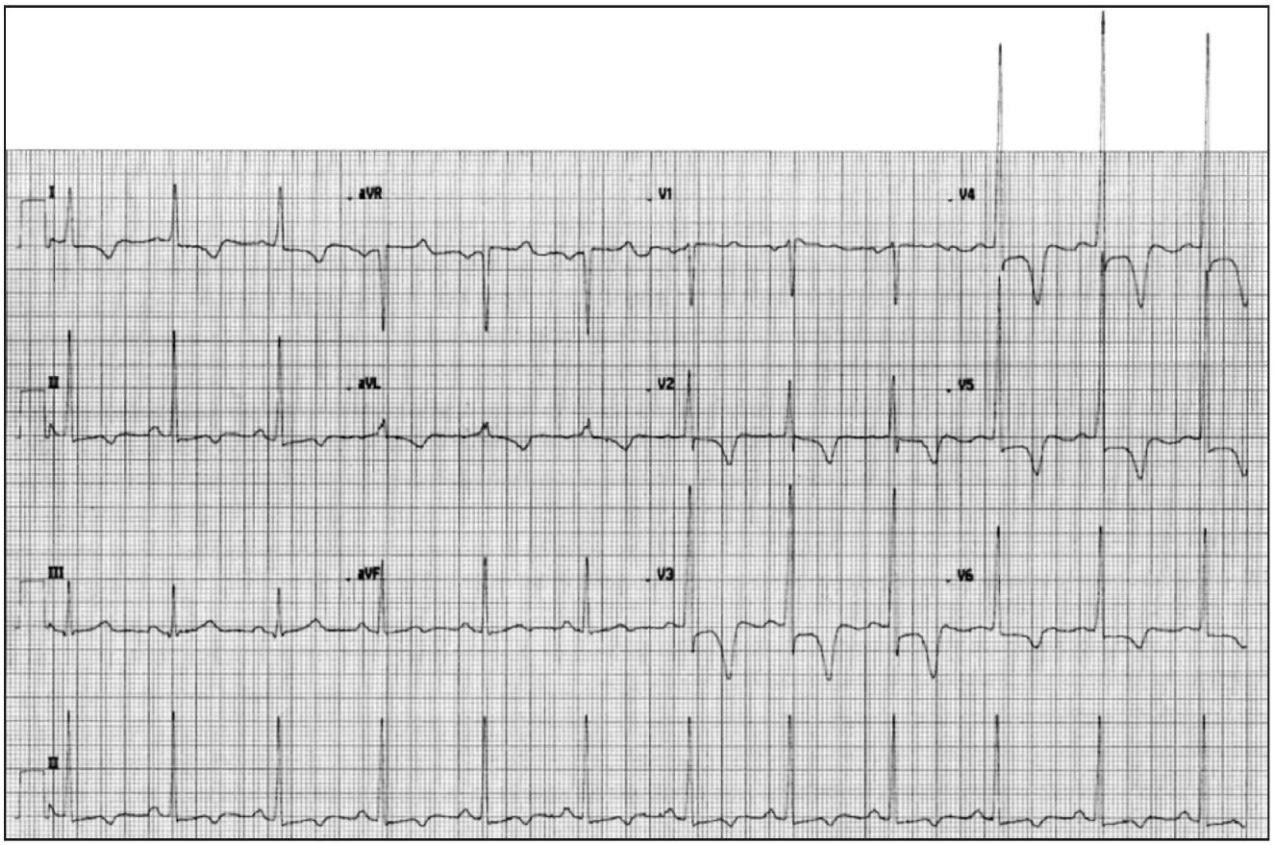

Figura 1. Electrocardiograma con criterios de voltaje para hipertrofia ventricular izquierda, alteraciones secundarias de la repolarización ventricular e inversión profunda de las ondas T.

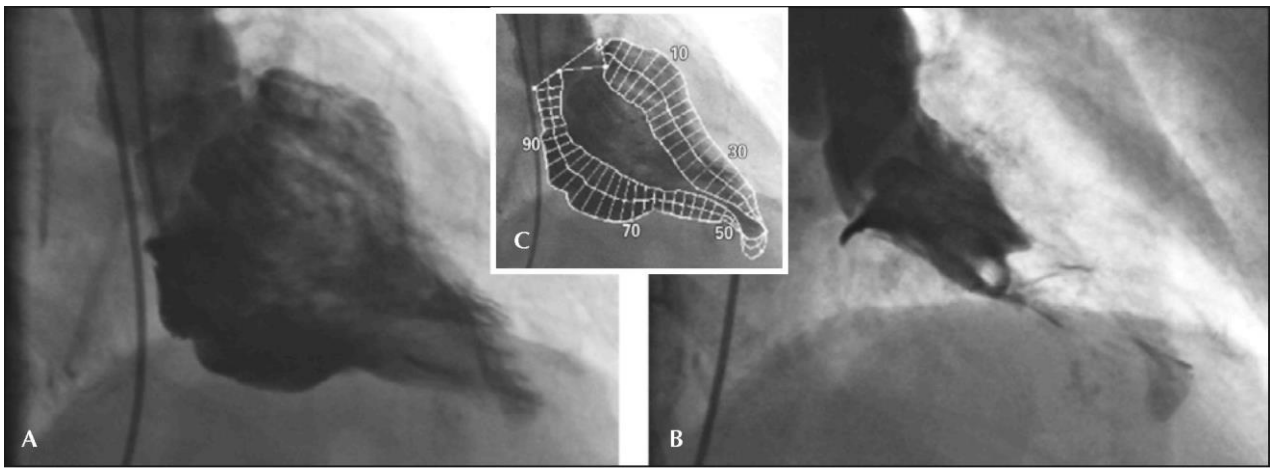

Figura 2. Ventriculografía izquierda mostrando hipertrofia medioventricular severa, con obstrucción medioventricular casi completa y dilatación apical durante la diástole (A) y la sístole (B); hallazgos que se observan mejor en la figura 2C.

relacionada con insuficiencia cardíaca. Se observaron aneurismas apicales en aproximadamente 25% de los pacientes con miocardiopatía hipertrófica obstructiva medioventricular, siendo casi exclusivos de este grupo, y su presencia fue un marcador de una evolución clínica peor.

La dilatación apical puede ocurrir en casos de estrechamiento grave y la progresión para un clímax *burned out*, con formación de aneurisma apical en aproximadamente el 10% de los pacientes.[3] La patogénesis de la necrosis miocárdica permanece desconocida. Se ha sugerido que el aneurisma apical puede ser secundario a la pos carga

Rev Bras Cardiol Invasiva.
2014;22(2):180-2

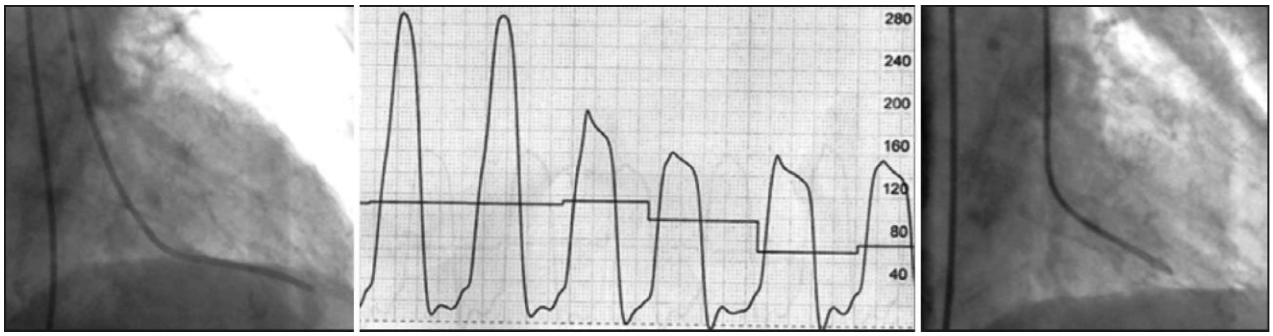

Figura 3. Presiones del ventrículo izquierdo (centro) en las cámaras apical (derecha) y basal (izquierda), con el gradiente de presión de 130 mmHg.

y al aumento de la presión apical como resultado de la obstrucción medioventricular vista en el proceso degenerativo de la miocardiopatía hipertrófica. Otras posibles causas de la formación de aneurismas son la enfermedad de los pequeños vasos con disminución de la reserva de flujo coronario, el estrechamiento coronario debido al aumento de estrés de la pared en el segmento del miocardio hipertrofiado, la disminución de la presión de perfusión coronaria debida a la obstrucción medioventricular, el espasmo coronario y la disminución de la relación capilar/fibra miocárdica.[5]

Si no se trata, la miocardiopatía hipertrófica obstructiva medioventricular puede causar arritmias ventriculares fatales y muerte súbita. Los betabloqueantes son la primera elección para el tratamiento de la miocardiopatía hipertrófica obstructiva, pero el tratamiento de la miocardiopatía obstructiva hipertrófica medioventricular sigue siendo incierto. Marcapasos de doble cámara[6] y ablación miocárdica percutánea[7,8] se han propuesto como tratamientos no quirúrgicos, pero los beneficios a largo plazo y la seguridad de estas opciones terapéuticas requieren más estudios.[5] El tratamiento quirúrgico de la miocardiopatía hipertrófica obstructiva medioventricular está poco descrito en la literatura, sobre todo en forma de informes de casos.[9] Kunkala et al.[9], en un estudio reciente que incluyó a 56 pacientes, describieron los resultados del abordaje transapical, señalando que esto permite un excelente abordaje para la miectomía, así como para el alivio del gradiente intraventricular y de los síntomas asociados y no existen complicaciones relacionadas con la incisión apical con supervivencia a los 5 años, similar a la esperada en la población general (95% frente a 97%).

CONFLICTO DE INTERESES

No existe.

FUENTE DE FINANCIAMIENTO

No existe.

REFERENCIAS

1. Falicov RE, Renekov L, Bharaki S, Lev M. Mid-ventricular obstruction: a variant of obstructive cardiomyopathy. Am J Cardiol. 1976;37(3):432-7.
2. Song H, Zhao C, Jinfa J, Yang L, Chen Y. Mid-ventricular hypertrophic obstructive cardiomyopathy (MVHOCM) complicated with coronary artery disease: a case report. J Geriatr Cardiol. 2008;5(3):190-2.
3. Noureldin RA, Liu S, Nacif MS, Judge DP, Halushka MK, Abraham TP, et al. The diagnosis of hypertrophic cardiomyopathy by cardiovascular magnetic resonance. J Cardiovasc Magn Reson. 2012;14:17.
4. Efthimiadis GK, Pagourelias ED, Parcharidou D, Gossios T, Kamperidis V, Theofilogiannakos EK, et al. Clinical characteristics and natural history of hypertrophic cardiomyopathy with midventricular obstruction. Circ J. 201 3;77(9): 2366-74.
5. Sato Y, Matsumoto N, Matsuo S, Yoda S, Kunimoto S, Saito S. Mid-ventricular hypertrophic obstructive cardiomyopathy presenting with acute myocardial infarction. Tex Heart Inst J. 2007;34(4):475-8.
6. Watanabe H, Kibira S, Saito T, Shimizu H, Abe T, Nakajima I, et al. Beneficial effect of dual-chamber pacing for a eft midventricular obstruction with apical aneurysm. Circ J 2002;66(10):981-4.
7. Tengiz I, Ercan E, Turk UO. Percutaneous myocardial ablation for left mid-ventricular obstructive hypertrophic cardiomyopathy. Int J Cardiovasc Imaging. 2006;22(1):13-8.
8. Seggewiss H, Faber L. Percutaneous septal ablation for hypertrophic cardiomyopathy and mid-ventricular obstruction. Eur J Echocardiogr. 2000;1(4):277-80.
9. Kunkala MR, Schaff HV, Nishimura RA, Abel MD, Sorajja P, Dearani JA, et al. Transapical approach to myectomy for midventricular obstruction in hypertrophic cardiomyopathy. Ann Thorac Surg. 2013;96(2):564-70.