Aspectos Particulares de la Oclusión Percutánea del Canal Arterial en el Adulto

Francisco Chamié[1], Luiz Carlos Simões[2], Daniel Chamié[3], Renata Mattos[4], Pedro de Castro[5]

Resumen

Introducción: La oclusión percutánea del canal arterial es un método seguro, eficaz y fácilmente reproducible. El canal arterial del adulto puede presentar alteraciones degenerativas, que aumentan el riesgo de la cirugía y favorecen el procedimiento percutáneo. Describimos la experiencia con la oclusión percutánea del canal arterial en adultos en un centro único, y destacamos aspectos técnicos particulares de este procedimiento. **Métodos:** Revisamos los registros de todos los pacientes ≥20 años de edad sometidos a oclusión del canal arterial entre Marzo de 2001 y Diciembre de 2012. Los casos fueron seleccionados por ecocardiografía transtorácica. **Resultados:** Analizamos 33 pacientes, la mayoría de sexo femenino (72,7%), con un promedio de edad de 30,9 ± 12,8 años y con peso de 63,9 ± 12,4 kg. Sólo 3 pacientes tenían síntomas y 2 pacientes presentaban defectos asociados, tratados en el mismo procedimiento. Los implantes fueron posibles en todos los casos, siendo utilizados: 1 malla Flipper, 19 prótesis Amplatzer™ Duct Occluder tipo I, 3 prótesis Amplatzer™ Duct Occluder tipo II, 8 prótesis Cera™ PDA Occluder y 2 prótesis para comunicación interventricular muscular. Fue necesario el uso de balones medidores en 5 casos. El seguimiento promedio fue de 46,1 ± 42,9 meses y se obtuvo en el 84,9% de los pacientes. Dos casos presentaron *shunt* residual inmediatamente después del procedimiento. No se presentaron complicaciones mayores o muertes. **Conclusiones:** La oclusión percutánea de los canales arteriales en adultos con los dispositivos utilizados puede realizarse con seguridad y eficacia.

DESCRIPTORES: Permeabilidad del canal arterial. Cateterismo cardíaco. Prótesis e implantes. Cardiopatías congénitas. Adulto.

ABSTRACT

Specific Aspects of Percutaneous Closure of Patent Ductus Arteriosus in Adult Patients

Background: Percutaneous closure of patent ductus arteriosus is a safe, effective and easily reproducible method. Adult patent ductus arteriosus may present degenerative changes that increase surgical risk and favor percutaneous closure. We report a single center experience with percutaneous clo sure of patent ductus arteriosus in adults and highlight spe cific technical aspects of this procedure. **Methods:** The records of patients > 20 years of age submitted to patent ductus arteriosus closure between March 2001 and December 2012 were evaluated. Cases were selected by transthoracic echocardiography. **Results:** We analyzed 33 patients, most of them females (72.7%), with mean age of 30.9 ± 12.8 years and weight of 63.9 ± 12.4 kg. Only 3 patients had symptoms and 2 had associated congenital defects, treated in the same procedure. Implants were possible in all cases. One Flipper Coil, 19 Amplatzer™ Duct Occluders type I, 3 Amplatzer™ Duct Occluders type II, 8 Cera™ PDA Occluders and 2 Muscular VSD devices were used. Sizing balloons were used in 5 cases. Mean follow-up was 46.1 ± 42.9 months and was obtained in 84.9% of patients. Two cases presented residual shunts immediately after the procedure. There were no major complications or deaths. **Conclusions:** Percutaneous closure of adult patent ductus arteriosus may be performed safely and effectively with the devices used in this study.

DESCRIPTORS: Ductus arteriosus, patent. Cardiac catheterization. Prostheses and implants. Heart defects, congenital. Adult.

[1] Profesor Médico cardiólogo. INTERCAT – Cardiología Intervencionista. Rio de Janeiro, RJ, Brasil.

[2] Profesor Médico cardiólogo. INTERCAT – Cardiología Intervencionista. Rio de Janeiro, RJ, Brasil.

[3] Médico cardióloga. INTERCAT – Cardiología Intervencionista. Rio de Janeiro, RJ, Brasil.

[4] Médico cardióloga. INTERCAT – Cardiología Intervencionista. Rio de Janeiro, RJ, Brasil.

[5] Practicante. INTERCAT – Cardiología Intervencionista. Rio de Janeiro, RJ, Brasil.

Correspondencia: Francisco Chamié. Rua Ministro Armando de Alencar, 16 – ap. 201 – Lagoa – Rio de Janeiro, RJ, Brasil – CEP 22471-080 E-mail: chamief@gmail.com

Recibido el: 07/01/2013 • Aceptado el: 04/03/2013

El cierre percutáneo de los canales arteriales es actualmente la opción terapéutica de elección en todos los centros capacitados para realizar procedimientos de cardiología intervencionista.[1-7] A pesar de ser un procedimiento relativamente simple cuando se realiza en niños con un peso >5 Kg, en los canales arteriales de los adultos, algunos aspectos característicos pueden ser encontrados. Alteraciones anatómicas y morfológicas tales como aneurismas, calcificaciones, divertículos y friabilidad del tejido ductal pueden estar presentes, lo que aumenta el riesgo quirúrgico y favorece la opción del cierre transcatéter.[8-14] Complicaciones tardías también han sido reportadas en la historia natural del canal arterial no tratado del adulto, principalmente endarteritis, arritmias, disfunción ventricular e hipertensión arterial pulmonar progresiva.[15-17]

El cierre transcatéter del canal arterial del adulto presenta algunas dificultades y necesita algunos cuidados específicos .[3, 8,18] En este manuscrito presentamos la experiencia del grupo con el cierre percutáneo del canal arterial en adultos, particularizando las opciones y técnicas disponibles.

MÉTODO

Limitaciones del estudio

Estudio retrospectivo, conducido en un único centro (INTERCAT – Cardiología Intervencionista, Rio de Janeiro, RJ, Brasil) y de brazo único, en el cual fueron incluidos todos los pacientes adultos sometidos a cierre de canal arterial con varios dispositivos, entre Marzo de 2001 y Diciembre de 2012.

Selección de pacientes

Se revisaron los registros de todos los pacientes ≥20 años de edad, portadores de canales arteriales con indicación para cierre percutáneo, sin defectos asociados, que necesitaran corrección quirúrgica. Los casos fueron seleccionados por medio de ecocardiografía transtorácica con mapeo de flujo en colores. Las dimensiones y morfología de los defectos no constituyeron criterio de exclusión de casos.

Técnicas de implante

Todos los pacientes recibieron anestesia general e intubación orotraqueal. Fueron administradas 5.000 U de heparina sódica además de 2 g de cefazolina por vía endovenosa como profilaxis antibiótica. La arteria y la vena femorales fueron punzadas y se realizó cateterismo derecho e izquierdo con registro de presiones. Las oximetrías fueron realizadas sólo en los casos en que fue necesario estudiar de la reactividad vascular pulmonar.

Angiografías de la aorta torácica descendente fueron obtenidas en las incidencias oblicua anterior derecha y lateral izquierda con un catéter *pigtail* 5 F. En las angiografías fueron analizadas la forma, según la clasificación de Krichenko et al.[19], y las dimensiones de los canales arteriales, con especial énfasis en su menor diámetro. Algunos canales presentaban constricción significativa en su extremo pulmonar y se acordó atribuir el valor de 1 mm a su menor diámetro. En el caso de imposibilidad para cruzar los canales arteriales anterógradamente, se accedió por vía arterial y la guía rígida de cambio, fue capturada con un catéter de lazo de 15 mm o 20 mm en el tronco de la arteria pulmonar y posteriormente exteriorizada por la vaina venosa. Seguidamente la vaina larga, compatible con el dispositivo seleccionado, fue avanzada por la vena hasta la Aorta descendente y el dispositivo fue implantado de la forma habitual.[20]

En los casos en los que las angiografías no fueron capaces de delinear el canal arterial para el análisis morfológico y las medidas, fue introducido un balón de medición para oclusión de comunicación interauricular parcialmente insuflado con solución de contraste diluido en solución salina, en la Aorta descendente sobre la guía y por vía venosa, permitiendo que fuese eyectado hacia el tronco pulmonar a través del canal arterial. Los cuadros fueron revisados en cámara lenta, para que en el momento exacto del paso por el canal fuese posible delinear su forma, midiendo con seguridad su menor diámetro.[20] Las diferentes prótesis utilizadas fueron seleccionadas con un diámetro mínimo de 2 mm mayor que el menor diámetro del canal arterial, según los protocolos de implante de los respectivos fabricantes, mencionados anteriormente.[20-23]

El seguimiento se realizó a través de ecocardiografía transtorácica, buscando flujos residuales[24] y obstrucciones en la Aorta descendente y el ramo pulmonar izquierdo al día siguiente al implante, 1 mes, 3 meses y 6 meses después del procedimiento, y luego anualmente. Fue indicada profilaxis para endocarditis infecciosa durante los 6 meses siguientes al implante.

Análisis estadístico

Las variables continuas son expresadas como promedio y desviación estándar, y las variables categóricas como números y porcentajes. El presente manuscrito busca sólo presentar la experiencia del grupo con el cierre de los canales arteriales de pacientes adultos, no habiendo sido realizadas, por lo tanto, comparaciones entre dispositivos.

RESULTADOS

Fueron analizados, retrospectivamente, los registros de 33 pacientes sometidos a oclusión percutánea de canal arterial entre Marzo de 2001 y Diciembre de 2012, siendo el 72,7% de sexo femenino. Las edades variaron entre 20 y 66 años (30,9 ± 12,8 años) y los pesos, entre 38 Kg y 92 Kg (63,9 ± 12,4 Kg). Tres pacientes se quejaban de disnea con grandes esfuerzos (pacientes 5-RSS, 15-LEF e 25-JOC) y dos pacientes (10-SCFA e 30-LCMM) tenían hipertensión arterial pulmonar grave y estaban en clase funcional III de la *New York Heart Association* (NYHA). Una paciente (33-GOR) presentaba también una comunicación interauricular de 18 mm que fue cerrada con prótesis Cera™ (Lifetech, Shenzhen, China) en el

mismo procedimiento. Otra paciente (13-NNFO) presentaba mesocardia con secuestro pulmonar a la izquierda y un paciente era sordomudo (15-LEF).

Los menores diámetros de los canales variaron entre 1 mm y 10 mm (4,9 ± 2,8 mm). En cuanto a la morfología, los canales evaluados fueron de tipo A en 76% de los casos, de tipo C en 9%, de tipo D en 6%, y de tipo E en 9%. Ninguno de ellos presentó degeneración tisular significativa o calcificación (Tabla). El implante fue posible en todos los casos. Fueron utilizados una malla Flipper 5PDA5 (Cook Medical Inc., Bloomington, Estados Unidos), 19 prótesis Amplatzer™

TABLA
Población estudiada

Número	Identificación	Sexo	Edad (años)	Tipo morfológico	Diámetro* (mm)	PSAP (mmHg)	Prótesis	Resultado inmediato
1	LER	F	20	E	1	22	Coil Flipper 5PDA5	Cerrado
2	RRMF	F	38	A	4,5	28	ADO I 8-6	Cerrado
3	IRC	F	22	A	3,5	32	ADO I 10-8	Cerrado
4	RB	F	21	A	2,5	21	ADO I 6-4	Cerrado
5	RSS	F	24	A	2	24	ADO I 8-6	Cerrado
6	FBS	M	42	A	8	22	ADO I 12-10	Cerrado
7	MBM	F	22	C	4	22	ADO I 10-8	Cerrado
8	MGSS	F	42	A	4	32	ADO I 12-10	Cerrado
9	PEPS	F	30	A	5	33	ADO I 10-8	Cerrado
10	SCFA	F	50	A	8	85	AMVSD 12	Cerrado
11	MNM	F	21	A	2	36	ADO I 6-4	Cerrado
12	AOG	F	20	A	10	31	ADO I 12-10	Cerrado
13	NNFO	F	21	E	1	28	ADO I 6-4	Cerrado
14	VPO	M	22	A	3,5	27	ADO I 10-8	Cerrado
15	LEF	M	30	A	8	30	ADO I 12-10	Mínimo shunt
16	FAAE	F	23	D	6	17	ADO I 12-10	Mínimo shunt
17	NMO	F	66	A	6	18	ADO I 10-8	Cerrado
18	JU	F	62	A	6	34	ADO I 12-10	Cerrado
19	JJMA	M	24	A	6	43	ADO I 12-10	Cerrado
20	VS	F	32	A	2,5	23	ADO I 8-6	Cerrado
21	IFP	M	29	A	6	32	ADO I 12-10	Cerrado
22	AVA	F	21	A	3	24	ADO II 6-4	Cerrado
23	APNS	F	34	A	4	22	ADO II 5-4	Cerrado
24	ECAS	F	44	A	3,5	35	ADO II 5-4	Cerrado
25	JOC	M	27	A	6	42	CPO 12-10	Cerrado
26	GBB	M	20	E	1	39	CPO 6-4	Cerrado
27	LHL	F	20	A	1	39	CPO 6-4	Cerrado
28	SLRM	M	33	A	8	20	CPO 12-10	Cerrado
29	LSG	F	30	C	7	42	CPO 12-10	Cerrado
30	LCMM	F	35	C	10	95	CMVSD 16	Cerrado
31	MFP	F	43	A	6	31	CPO 12-10	Cerrado
32	LPCS	M	23	A	1	23	CPO 8-6	Cerrado
33	GOR	F	29	D	3	24	CPO 8-6	Cerrado

* Corresponde al menor diámetro encontrado.
ADO = Amplatzer™ Duct Occluder; CMVSD = Cera™ Muscular VSD Occluder; CPO = Cera™ PDA Occluder; F = femenino; M = masculino; PSAP = presión sistólica de arteria pulmonar.

Duct Occluder tipo I (ADO I – AGA, Golden Valley, Estados Unidos), (3 prótesis 6-4, 3 prótesis 8-6, 5 prótesis 10-8, y 8 prótesis 12-10), 3 prótesis ADO II (2 prótesis 5-4 y 1 prótesis 6-4), 8 prótesis Cera™ PDA Occluder (CPO) (2 prótesis 6-4, 2 prótesis 8-6, y 4 prótesis 12-10), 1 prótesis Amplatzer™ Muscular VSD Occluder (AMVSD) de 12 mm e 1 prótesis Cera™ Muscular VSD Occluder (CMVSD) de 16 mm. La angiografía no fue capaz de delinear con claridad la forma y el tamaño de los canales arteriales en 5 casos: 4 de tipo A, midiendo 3,3 mm, 6 mm, 6 mm y 8 mm, y 1 de tipo C, que midió 10 mm. En esos casos se utilizaron balones medidores AGA de 24 mm en los canales del tipo A y balón medidor PTS (NuMed, Hopkinton, Estados Unidos) 30-40 mm en el canal más grande, del tipo C (Figura 1).

La prevalencia de canales arteriales de gran calibre fue un hallazgo frecuente en los adultos de esta serie, pero el menor diámetro de los canales no mostró correlación con la presión sistólica en la arteria pulmonar. La presión sistólica pulmonar varió de 17 mmHg a 95 mmHg (33,8 ± 17,6 mmHg) y fue superior a 30 mmHg en 51,5% de los pacientes. Una paciente (30-LCMM) con hipertensión arterial pulmonar grave con resistencia vascular pulmonar de 4,1 U Wood presentaba comunicaciones interventriculares múltiples, tipo "queso suizo", asociadas a canal arterial de tipo C de 10 mm que fue cerrado con prótesis CMVSD de 16 mm (Figura 2). Otras 2 comunicaciones interventriculares musculares fueron cerradas en el mismo procedimiento. En una segunda sesión fueron cerradas otras 3 comunicaciones interventriculares musculares de considerables dimensiones, permaneciendo abierta una única comunicación interventricular restrictiva.

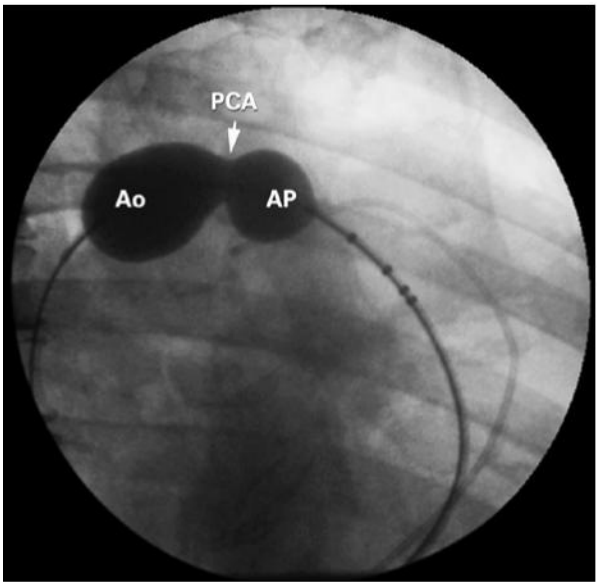

Figura 1 - Canal arterial tipo A de gran calibre (8 mm), delineado con la ayuda de balón medidor AGA de 24 mm. La marca en el balón se corresponde con el menor diámetro del canal arterial, en el extremo pulmonar. Ao = Aorta; AP = arteria pulmonar; PCA = persistencia del canal arterial.

Después de una evolución muy tórpida inmediatamente después del segundo procedimiento, la paciente se encuentra en clase funcional II de la NYHA, bajo protocolo de tratamiento para la hipertensión arterial pulmonar, en uso de sidenafilo y bosentan. Otra paciente (10-SCFA) con hipertensión arterial pulmonar significativa presentó fibrilación auricular con baja respuesta ventricular. Su canal arterial fue cerrado con prótesis AMVSD de 12 mm con éxito y presentó inestabilidad hemodinámica grave inmediatamente después del procedimiento, necesitando implante de marcapaso temporal, seguido de marcapaso definitivo. La paciente recibió el alta en buenas condiciones con su canal completamente cerrado y actualmente se encuentra clínicamente bien después de 7 años.

Inmediatamente al final del procedimiento, sólo 2 pacientes presentaron mínimo shunt residual sin jet, por el a través de los dispositivos (prótesis ADO I 12-10 en ambos casos), que estaban completamente cerrados en la ecocardiografía transtorácica realizada en el primer mes de seguimiento. El seguimiento se consiguió en 84,9% de los pacientes y varió de 3 meses a 132 meses (46,1 ± 42,9 meses). Ningún caso presentó gradiente en la aorta descendente o en la arteria pulmonar izquierda. La única complicación que se presentó fue un pseudoaneurisma femoral derecho en una paciente de 62 años (18-JU), resuelto con compresión local con el transductor de ultrasonido, y el hematoma fue reabsorbido con el uso de calor local y antiinflamatorios. No se produjeron muertes en nuestra casuística.

DISCUSIÓN

La oclusión percutánea de los canales arteriales en adultos presenta algunos aspectos que la diferencia de los procedimientos realizados en niños. La correcta visualización del canal, mediante angiografías convencionales es, a veces, extremadamente difícil. El alto flujo a través del defecto, asociado al gran diámetro de la Aorta del adulto, hace que, en ocasiones, no sea adecuadamente evaluado con las angiografías convencionales. En esos casos, la solución es el uso de balones medidores que, al igual que la evaluación de los diámetros mayores de las comunicaciones interauriculares, distiendan levemente el canal y, durante el paso de la Aorta descendente a través del canal para el tronco pulmonar, delinean con

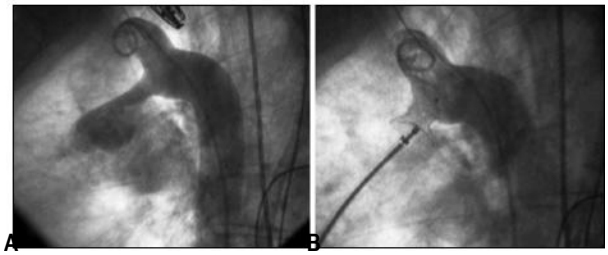

Figura 2 - En A, aortografia descendente en incidencia lateral demostrando canal arterial tubular de tipo C, midiendo 10 mm. En B, oclusión con prótesis Cera™ Muscular VSD Occluder de 16 mm, aún conectada al sistema de entrega. La aortografia no muestra *shunt* residual.

precisión el menor diámetro del defecto, permitiendo su análisis morfológico y la medición correcta para la elección adecuada del dispositivo a ser utilizado. En el presente estudio esta técnica fue necesaria en 5 casos, siendo exitosa en todos.

Otro problema a ser abordado es que la elasticidad natural del canal arterial es subestimada por la angiografía, que dibuja su formato apenas en el instante de la inyección del contraste pero no es capaz de evaluar su diámetro al distenderse. En algunos casos, el canal arterial pareció muy pequeño o con un estrechamiento importante en su extremo pulmonar, pero fue cruzado por un catéter de diagnóstico sin ninguna dificultad, permitiendo el uso de prótesis de mayor calibre que el estimado inicialmente (Figura 3). El sobredimensionamiento con juicio de los dispositivos, aumenta la seguridad del procedimiento, impidiendo embolizaciones. Es de suma importancia que los dispositivos ADO I y CPO sean posicionados de tal modo que sean comprimidos en su porción media por el diámetro menor del canal arterial, dejando la extremidad pulmonar un poco dilatada, e impidiendo el deslizamiento de la prótesis hacia la Aorta descendente.

A pesar de que algunos pacientes presentasen canales de gran calibre, la presión arterial pulmonar en la mayoría de los casos no se mostró comparativamente elevada. Eso tal vez se deba a la longitud de los canales, que amortigua la trasmisión de presión sistémica hacia la arteria pulmonar. En los casos en que hubo hipertensión arterial pulmonar, el aumento de la presión sistólica pulmonar fue considerado leve (inferior a un tercio de la presión sistémica), siendo >40 mmHg em 5 casos, de los cuales apenas 2 presentaban presiones >75% de los niveles sistémicos. En los dos casos en que la presión arterial pulmonar estuvo muy elevada, para mayor seguridad, se utilizaron prótesis para oclusión de comunicación interventricular muscular (AMVSD 12 mm y CMVSD 16 mm). En ambos casos también fueron utilizados balones medidores (AGA 24 mm e PTS 30-40 mm).[25-27]

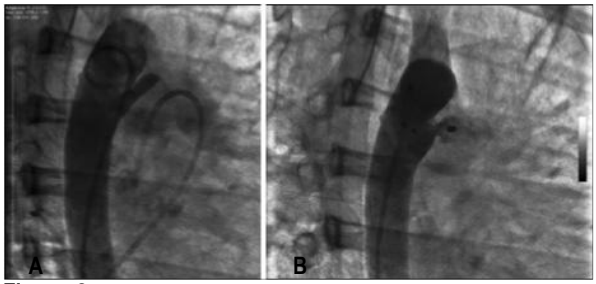

Figura 3 -En A, aortografía descendente en oblicua anterior derecha demostrando canal arterial tipo E con estrechez significativa en su extremo pulmonar. Se observa el jet de material de contraste opacificando el tronco y los ramos pulmonares. A pesar de parecer extremadamente estrecha la estenosis en el origen pulmonar, el canal fue cruzado sin dificultad con un catéter multipropósito (a la derecha de la imagen, posicionado en la arteria pulmonar), demostrando la gran elasticidad del defecto, subestimada por la imagen angiográfica. En B, el canal completamente cerrado con la prótesis Cera™ PDA Occluder.

CONCLUSIONES

La oclusión percutánea de los canales arteriales de adultos puede realizarse con bastante seguridad y eficacia con las técnicas tradicionales y con los dispositivos existentes en el mercado. Cuando el análisis de la forma y la dimensión de los canales no puede realizarse satisfactoriamente por medio de la angiografía convencional, el uso de balones medidores es la estrategia que resuelve esa dificultad.

CONFLICTO DE INTERESES

Francisco Chamié es consultor y *proctor* de Boynton (Porto Alegre, RS, Brasil). Los demás autores declaran no tener conflictos de interés relacionados con este manuscrito.

REFERENCIAS

1. Arora R, Sengupta PP, Thakur AK, Mehta V, Trehan V. Pediatric Interventional Cardiac Symposium (PICS-VI). Device closure of patent ductus arteriosus. J Interv Cardiol. 2003; 16(5):385-91.
2. Brunetti MA, Ringel RN, Owada C, Coulson J, Jennings JM, Hoyer MH, y otros. Percutaneous closure of patent ductus arte-riosus: a multiinstitutional registry comparing multiple devices. Catheter Cardiovasc Interv. 2010; 76(5):696-702.
3. Meadows J, Landzberg M. Advances in transcatheter interventions in adults with congenital heart disease. Progr Cardiovasc Dis. 2011; 53(4):265-73.
4. Pass RH, Hijazi ZM, Hsu DT, Lewis V, Hellenbrand WE. Multicenter USA Amplatzer patent ductus arteriosus occlusion device trial. J Am Coll Cardiol. 2004; 44(3):513-9.
5. Pedra CAC, Esteves CA, Braga SLN, Kambara A, Fontes VF. Oclusión percutánea del canal arterial; estado de la arteria Rev. Bras. Cardiol. Invasiva. 1997; 5(1):22-35.
6. Simoes LC, Pedra CAC, Esteves CA, Camargo R, Braga SLN, Loureiro P, y otros. Cerramiento percutáneo del canal arterial con la prótesis Amplatzer: experiencia en Brasil. Archivos Brasileros de Cardiología. 2001; 77(7):520-31.
7. Sun WF, Dong ZF, Gong K, Zhang GP, Cui T, Xia YD, y otros. Transcatheter closure with use of the SHSMA occluder. Tex Heart Inst. 2010; 37(5):531-7.
8. Gamboa R, Rios-Mendez RE, Mollon FP, Arroyo GM. Per-cutaneous closure of patent ductus arteriosus in adults using different devices. Rev Esp Cardiol. 2010; 63(6):726-9.
9. Kataoka G, Nakamura Y, Tagusari O, Nagashima M. Adult patent ductus arteriosus closure with a pedicled pulmonary arterial patch. Ann Thorac Surg. 2010; 90(3):346-708.
10. Li FQ, Sun L, Hu J, Pan H. A safe technique for closure of patent ductus arteriosus in adult patients. Surg Innov. 2010; 17(3):195-7.
11. Omari BO, Shapiro S, Ginzton L, Milliken JC, Baumgartner FJ. Closure of short, wide patent ductus arteriosus with car-diopulmonary by-pass and balloon occlusion. Ann Thorac Surg. 1998; 66(1):277-8.
12. Sasaki B, Shimizu S, Ohno N, Tsukuda K, Fujiwara K. Open stent grafting for adult patent ductus arteriosus with a distal aortic arch aneurysm. Gen Thorac Cardiovasc Surg. 2011; 59(12):806-8.
13. Toda R, Moriyama Y, Yamashita M, Iguro Y, Matsumoto H, Yotsumoto G. Operation for adult patent ductus arteriosus using cardiopulmonary by-pass. Ann Thorac Surg. 2000; 70(6):1935-8.
14. Yamabe K, Shimizu H, Nemoto A, Yozu R. Endovascular aortic repair of patent ductus arteriosus in an adult patient. Interact

15. Berko NS, Haramati L. Simple cardiac shunts in adults. Semin Roentgenol. 2012; 47(3):277-88.
16. Gatzoulis MA. Patent arterial duct. In: Gatzoulis MA, Swan L, Therrien J, Pantely GA, editors. Adult congenital heart disease: a practical guide. London (UK): Blackwell; 2005. p. 145-52.
17. Schneider DJ. The patent ductus arteriosus in term infants, children and adults. Semin Perinatol. 2012; 36(2):146-53.
18. Akagi T. Catheter intervention for adult patients with congenital heart disease. Am J Cardiol. 2012; 60(3):151-9.
19. Krichenko A, Benson LN, Burrows P, Möes CAF, McLaughlin P, Freedom RM. Angiographic classification of the isolated persistent ductus arteriosus and implications for percutaneous catheter occlusion. Am J Cardiol. 1989; 63(12):877-80.
20. Chamié F, Chamié D, Ramos S. Oclusión percutánea de los canales arteriales con prótesis Amplatzer. Rev. Bras. Cardiol. Invasiva. 2007; 15(1):15-24.
21. Chamie F, Simoes LC, Chamie D, Mattos R. Cerramiento de canales arteriailes con dispositivo CERA PDA Occluder: otra buena opción en la caja de herramientas. Rev. Bras. Cardiol. Invasiva. 2012; 20(1):77-81.
22. Chamié F, Pereira SJ, Sbaffi F, Serra Junior A, Athayde JG. Cerramiento de canal arterial con coil de Gianturco. Archivos Brasileros de Cardiología. 1996; 67(1):23-7.
23. Queiroz FJAC, Simoes LC, Queiroz DSC, Ramos S, Silva JFA, Mattos R. Tratamiento percutáneo de canal arterial con la prótesis Amplatzer Duct Occluder II (ADO II): nueva opción para un antiguo defecto. Rev. Bras. Cardiol. Invasiva. 2010; 18(2):204-11.
24. Celiker A, Aypar EL, Karagoz T, Dilber E, Ceviz N. Transca-theter closure of patent ductus arteriosus with Nit-Occlud coils. Catheter Cardiovasc Interv. 2005; 65(4):569-76.
25. Bialkowski J, Glowacki J, Zabal C, Garcia-Montes A, Bermu dez-Canete R, Flores-Arizmendi R, y otros Patent ductus arteriosus at low and high altitudes: anatomical and haemodynamic features and their implications for transcatheter closure. J Kardiol Pol. 2011; 69(5):431-6.
26. Thanopoulos BD, Tsaousis GS, Djukic M, Hakim F, Elefthe rakis NG, Simeunovic SD. Transcatheter closure of high pulmonary artery pressure persistent ductus arteriosus with the Amplatzer muscular ventricular septal defect occluder. Heart. 2002; 87(3):260-3.
27. Zabal C, Garcia-Montes A, Buendia-Hernandez A, Calderon-Col menero J, Patino-Bahena E, Juanico-Henriquez A, y otros Percutaneous closure of hypertensive ductus arteriosus. Heart. 2010; 96(8):625-9.