Embolización Percutánea de Fístulas Arteriovenosas Pulmonares en Paciente con Telangiectasia Hemorrágica Hereditaria

Eduardo Erudilho[1], Júlio Flavio Meirelles Marchini[2], Mohamad Said Ghandour[3], Nádia Mendonça Carnieto[4], Salvador André Bavaresco Cristovão[5], José Armando Mangione[6]

RESUMEN

La mayoría de los casos de malformaciones arteriovenosas pulmonares ocurre en pacientes portadores de telangiectasia hemorrágica hereditaria. Es una enfermedad poco común, que puede presentarse con accidentes vasculares encefálicos en pacientes jóvenes. Con el surgimiento de los dispositivos de oclusión, la embolización percutánea se ha convertido en el tratamiento de elección. Relatamos el caso de un paciente de 33 anos de edad, con historia de múltiples accidentes vasculares encefálicos, cianosis, disnea, epistaxis recurrentes y presencia de fístulas pulmonares de alto flujo, sometido a embolización por vía percutánea. El paciente presentó mejoría clínica, encontrándose en seguimiento desde hace 30 meses, sin síntomas recurrentes.

DESCRIPTORES: Embolización terapéutica. Fístula arteriovenosa. Telangiectasia. Malformaciones arteriovenosas. Arteria pulmonar.

ABSTRACT

Percutaneous Embolization of Pulmonary Arteriovenous Fistulae in Patients with Hereditary Hemorrhagic Telangiectasia

Most cases of pulmonary arteriovenous malformations occur in patients with hereditary hemorrhagic telangiectasia. It is a rare disease that may present with stroke-like symptoms in young patients. With the development of occlusion devices, percutaneous embolization has become the treatment of choice. We report a case of a 33 year-old man with a history of multiple strokes, cyanosis, dyspnea, recurrent epistaxis and high flow pulmonary fistulae who was submitted to percutaneous embolization. The patient improved clinically and has had no recurring symptoms in the 30-month follow-up.

DESCRIPTORS: Embolization, therapeutic. Arteriovenous fistula. Telangiectasis. Arteriovenous malformations. Pulmonary arterv.

La telangiectasia hemorrágica hereditaria, también conocida como sindrome de Rendu-Osler-Weber, es una enfermedad autosómica dominante descrita en el siglo 19. Clásicamente es diagnosticada por la asociación de los cuatro criterios de Curaçao: epistaxis recurrente, telangiectasias múltiples en lugares característicos (labios, cavidad oral, dedos y nariz), malformaciones arteriovenosas viscerales e historia familiar.[1] Existen dos tipos principales relacionados a mutaciones de genes involucrados en la codificación de la superfamilia del factor de transformación de crecimiento beta (TGF-β).[2] Pacientes con telangiectasia hemorrágica hereditaria del tipo 1 (endoglina) presentan epistaxis en 50% de los casos alrededor de los 10 años, además de mayor frecuencia de malformaciones arteriovenosas pulmonares sintomáticas y de abscesos cerebrales,[3] mientras que pacientes con telangiectasia hemorrágica hereditaria del tipo 2 (ACVRL1) presentan epistaxis 10 años más tarde que el tipo 1, y sólo este tipo presenta compromiso hepático sintomático.

[1] Médico cardiólogo intervencionista. Asistente del Equipo Ariê Cardiología Intervencionista del Hospital Beneficencia Portuguesa de São Paulo. São Paulo, SP, Brasil.
[2] Doctor. Médico Cardiólogo. Pasante del Equipo Ariê Cardiología Intervencionista del Hospital Beneficencia Portuguesa de São Paulo. São Paulo, SP, Brasil.
[3] Médico Cardiólogo intervencionista. Asistente del Equipo Ariê Cardiología Intervencionista del Hospital Beneficencia Portuguesa de São Paulo. São Paulo, SP, Brasil.
[4] Médica Cardióloga intervencionista. Asistente del Equipo Ariê Cardiología Intervencionista del Hospital Beneficencia Portuguesa de São Paulo. São Paulo, SP, Brasil.
[5] Médico cardiólogo intervencionista. Titular del Equipo Ariê Cardiología Intervencionista del Hospital Beneficencia Portuguesa de São Paulo. São Paulo, SP, Brasil.
[6] Doctor. Médico cardiólogo intervencionista. Director del Equipo Ariê Cardiología Intervencionista del Hospital Beneficencia Portuguesa de São Paulo. São Paulo, SP, Brasil.

Correspondencia: Eduardo Erudilho. Rua Maestro Cardim, 768 – 1º subsolo – sala 73 – Paraíso – São Paulo, SP, Brasil – CEP 01323900
Email: eduardoerudilho@gmail.com

Recibido el: 18/12/2012 • Aceptado el: 21/2/2013

Existe una acentuada variación en la penetración y presentación de la enfermedad, y se propone que factores externos como lesiones tisulares y/o heridas, son necesarios para activación de la neoangiogénesis y con la consiguiente aparición de telangiectasias. La presencia de una malformación arteriovenosa pulmonar permite el paso de la sangre no oxigenada para la aurícula izquierda, produciendo cianosis y, frecuentemente, accidente vascular encefálico como manifestación inicial.

En este relato, describimos el caso de un paciente con cuadro de cianosis, disnea progresiva, episodios recurrentes de epistaxis y cuatro episodios previos de accidente vascular encefálico.

RELATO DEL CASO

Paciente del sexo masculino, 33 años, fue admitido en la emergencia con nivel de consciencia disminuido, desvío de comisura labial hacia la derecha, disartria y parestesia a la derecha, de 24 horas de evolución. En la anamnesis manifestaba disnea de esfuerzo acompañada de cianosis; episodios de epistaxis desde los 15 años; dos cuadros de hemorragia digestiva superior y cuatro de eventos vasculares encefálicos de tipo isquémico. Por presentar epilepsia, estaba en control con neurológo con la hipótesis de vasculitis del sistema nervioso central. Relataba historia de diabetes mellitus tipo 1, hipotiroidismo y serología positiva para virus de inmunodeficiencia humana (VIH), estadio A1, sin indicación de antirretrovirales. En la familia tenía un tío que presentaba episodios frecuentes de epistaxis y sangramiento intestinal. Usaba regularmente insulina NPH, ácido valproico y levotiroxina.

Al examen físico, presentaba acropaquia digital y telangiectasias en el paladar. Los exámenes de laboratorio evidenciaron hemoglobina de 17,3 g/dl. La resonancia magnética cerebral demostró múltiples áreas isquémicas en varias fases, compatibles con lesiones agudas, subagudas y antiguas. No fueron evidenciadas malformaciones arteriovenosas cerebrales.

Se investigó la etiología cardioembólica por medio de la ecocardiografía con micro burbujas por vía transesofágica, que demostró el paso de micro burbujas para la circulación izquierda, sugiriendo la presencia de foramen oval permeable o malformaciones arteriovenosas pulmonares. El Doppler transcraneal con infusión de micro burbujas evidenció pasaje de gran cantidad de micro burbujas en reposo, acentuada con la maniobra de Valsalva, fuertemente indicativo de la presencia de *shunt* de derecha a izquierda de alto flujo.

Basándose en el cuadro clínico, en los antecedentes personales y familiares, y en los exámenes complementarios, el paciente presentaba los cuatro criterios de Curaçao para el diagnóstico definitivo de telangiectasia hemorrágica hereditaria.[4]

Por tal motivo fue sometido a arteriografía vía arteria y vena femoral derechas, que mostró coronarias sin lesiones, función del ventrículo izquierdo preservada y presencia de malformaciones arteriovenosas pulmonares de alto flujo en base (gran saco fistuloso con dos arterias aductoras de 8 mm y 10 mm de diámetro) y tercio medio de pulmón derecho (pequeña fístula con una arteria aductora de 3,5 mm de diámetro), asociadas con foramen oval permeable (Figura 1). No había hipertensión en cavidades derechas e izquierdas, la saturación arterial de oxígeno era baja (84,2%), y el flujo calculado por la fístula fue de 0,89 l/min, con razón de flujo Qp/Qs de 0,83.

Se optó por el tratamiento percutáneo, que fue realizado con anestesia local y leve sedación (Figura 2 A, B y C). El foramen oval permeable fue ocluido con prótesis Intrasept™ 25 mm (Cardia, Burnsville, Estados Unidos), sin eventualidades. A seguir, se realizó embolización de las arterias aductoras de la gran fístula arteriovenosa pulmonar con prótesis Amplatzer™ Vascular Plug (St. Jude Medical, St. Paul, Estados Unidos) de 10 mm y 16 mm de diámetro. A pesar del posicionamiento adecuado de los *plugs*, se evidenció un flujo residual significativo, optándose por reevaluar al paciente después de algunos días.

En un nuevo estudio después de 5 días, se observó trombosis parcial de los *plugs* vasculares y persistencia de flujo elevado por la fístula. Se procedió a realizar una nueva embolización, utilizándose 2 *coils* MWCE-35-14-10-Nester,

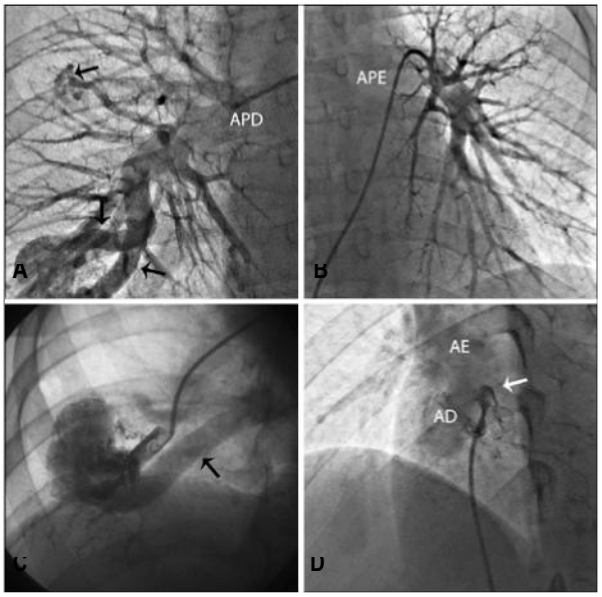

Figura 1 - En A, inyección selectiva en la arteria pulmonar derecha mostrando la presencia de malformaciones arteriovenosas, siendo una simple (flecha, porción superior) y otra compleja, con dos arterias aductoras (flechas, porción inferior). En B, inyección selectiva en arteria pulmonar izquierda mostrando ausencia de fístulas. En C, inyección selectiva en arteria aductora mostrando el saco fistuloso y la vena involucrada (flecha). En D, inyección en el foramen oval permeable en proyección oblicua anterior izquierda con craneal mostrando paso de contraste de la aurícula derecha hacia la aurícula izquierda (flecha). AD = aurícula derecha; AE = aurícula izquierda; APD = arteria pulmonar derecha; APE = arteria pulmonar izquierda.

1 *coil* MWCE-35-14-8-Nester, 3 *coils* MWCE-35-8-4-Tornado y 2 *coils* MWCE-35-8-5-Tornado (Cook Medical, Bloomington, Estados Unidos). Estos *coils* fueron posicionados gracias al apoyo proporcionado por los *plugs* vasculares. Adicionalmente, se embolizó una pequeña fístula en el lóbulo medio con 1 *coil* MWCE-38-8-5-Nester (Figura 2 D, E y F). El procedimiento interrumpió completamente el flujo por los *shunts*, con mejoría inmediata de la saturación arterial en aire ambiente.

El paciente recibió alta médica en buenas condiciones clínicas, en uso de clopidogrel 75 mg/día por 6 meses y ácido acetilsalicílico 200 mg/día en forma continua.

Después de 12 meses retornó al hospital con queja de cefalea, náuseas y mareos. Fue hospitalizado con sospecha de meningitis, pero dicho diagnóstico fue descartado.

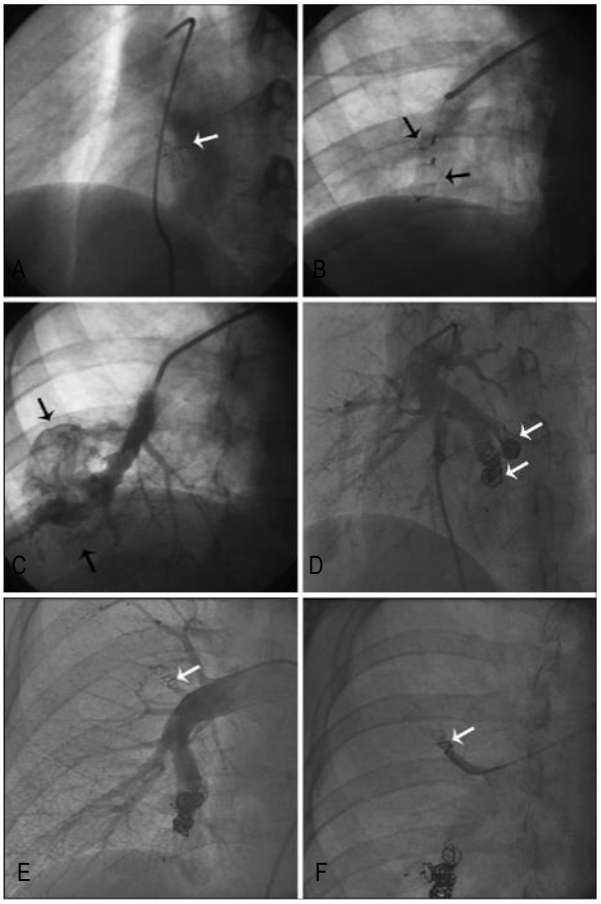

Figura 2 - En A, resultado inmediato después de la oclusión del foramen oval permeable con prótesis Cardia (flecha). en B, *plugs* vasculares liberados en las dos arterias aductoras de la gran fístula del pulmón derecho (flechas). En C, resultado inmediato mostrando flujo residual después de implante de *plugs* vasculares (flechas). En D, nuevo procedimiento realizado después de 5 días con implante de *coils* de Gianturco adicionales, utilizando el *plug* como ancla en las arterias aductoras de saco fistuloso mayor (flechas). En E y F, oclusión de micro fístula en el lóbulo medio del pulmón derecho con *coil* de Gianturco (flecha).

Un nuevo Doppler transcraneal mostró el paso de micro burbujas, sugiriendo la aparición de una nueva malformación arteriovenosa. Al realizar nuevamente el cateterismo, se evidenció un resultado mantenido en los *shunts* previamente ocluidos; con aparición de nueva malformación arteriovenosa pulmonar (pequeño saco fistuloso con arteria aductora de 4 mm) en la base del pulmón derecho (Figuras 3A y 3B), que fue embolizada con éxito utilizándose un *coil* MWCE-38-5-5-Stainless Steel (Figura 3C).

El paciente se encuentra actualmente en su 30º mes después de la primera intervención, sin haber presentado nuevos episodios de embolia cerebral y con mejoría de su capacidad física, quejándose sólo de episodios esporádicos de epistaxis.

DISCUSIÓN

La tasa de desarrollo de malformaciones arteriovenosas pulmonares en pacientes con telangiectasia hemorrágica hereditaria es de 20% a 40% al año. Estas fístulas son clasificadas en simples, caracterizadas por un saco fistuloso pequeño con una arteria y una vena representando el 80% de los casos, y complejas, con la presencia de un saco fistuloso más desarrollado con múltiples tabiques y más de una arteria y una vena.[5] En este relato observamos la presencia de fístulas simples en los lóbulos inferior y superior derechos, y una gran fístula compleja también en el lóbulo inferior derecho, presentando dos arterias aductoras y una gran vena, produciendo un alto flujo de derecha a izquierda.

Estos pacientes presentan riesgo elevado de embolia paradójica por tromboembolismo venoso o por

Figura 3 - Reevaluación angiográfica del paciente a los 12 meses, identificando la arteria aductora de la fístula en el pulmón derecho en proyecciones antero-posterior en A (flecha), y oblicua anterior derecha en B (Flecha). En C, resultado inmediato después de la oclusión con *coil* de Gianturco (Flecha).

trombo originado en la propia malformación arteriovenosa, pudiendo producir cuadros graves de accidente vascular encefálico o abscesos cerebrales. La oclusión percutánea es indicada en todos los pacientes sintomáticos (cianosis, hemoptisis y accidentes vasculares encefálicos recurrentes) y en todos los casos que tengan fístulas con arterias >3 mm de diámetro, por presentar mayor riesgo de embolia paradójica.[6]

No hay estudios aleatorizados mostrando cuál es la mejor opción terapéutica entre la oclusión o el tratamiento clínico. Sin embargo, existe una amplia evidencia a favor de la oclusión con respecto a la reducción de la probabilidad de embolización cerebral. Hasta 1977, el único tratamiento existente era el quirúrgico, con una morbimortalidad que podía alcanzar hasta 4% a 5%; desde entonces, el tratamiento percutáneo surgió como una opción preferible, siendo más seguro y eficaz.

Las principales complicaciones de este procedimiento son la embolización del dispositivo, dolor pleurítico, fiebre baja y derrame pleural (10% a 35%), infección e infarto pulmonar. Las contraindicaciones son hipertensión pulmonar (moderada y grave) o infección pulmonar. Para evitar el desplazamiento de los dispositivos, los mismos deben tener un diámetro 2 mm mayor que el diámetro del vaso a ser ocluido cuando se utilizan *coils,* o diámetro 20% a 30% mayor cuando se emplean *plugs*.[7]

En este caso, no hubo dificultad en tratar efectivamente las fístulas simples sólo con un *coil*, pero la fístula compleja presentaba aductoras calibrosas, tabiques mal definidas en el saco fistuloso y una vena calibrosa, todos predictores de alto riesgo de embolización de los *coils*, con consecuencias desastrosas para la circulación sistémica. Por ese motivo, se optó por el uso de Amplatzer™ Vascular Plug, de dimensiones mayores que los dos vasos aductores, evitándose el riesgo de embolización sistémica. Éstos fueron importantes para el posicionamiento posterior de múltiples *coils* por la persistencia del flujo a través de la fístula, después de 5 días de seguimiento, técnica demostrada con éxito por Pereira et al.[8].

La presencia concomitante de foramen oval permeable aumentaba la posibilidad de tromboembolismo paradójico, siendo, por esa razón, ocluido con prótesis Cardia 25 mm, procedimiento guiado por ecocardiografía transesofágica. A pesar de que el foramen oval patente era de pequeña dimensión, túnel corto y ausencia de aneurisma del septum interauricular, la decisión de ocluirlo se basó en la presencia de *shunt* de derecha a izquierda a través del septum interauricular en un paciente con varios episodios de accidente vascular encefálico previos.

La fisiopatología del desarrollo de malformaciones arteriovenosas involucra no sólo la falta de inhibición de la vía de neoangiogénesis por falta de activación de los componentes de los receptores de la superfamilia del TGF-β, sino también lesión tisular.[9] Dentro de este modelo se espera que nuevas malformaciones arteriovenosas se establezcan en el futuro por nuevos episodios de daño tisular a los que están sujetos los tejidos biológicos. De hecho, la tasa de recurrencia observada es de 3% al año.[10]

A pesar de la dificultad técnica y del alto riesgo de embolización del dispositivo de oclusión en una malformación arteriovenosa pulmonar compleja, la elección inicial del *plug* vascular, complementado con la utilización de los *coils*, hizo viable y seguro el tratamiento percutáneo en este caso. Se cree que el tratamiento concomitante del foramen oval permeable fue también importante para la evolución libre de eventos embólicos en los 30 meses de seguimiento.

CONFLICTO DE INTERESES

Los autores declaran que no hay conflicto de intereses relacionado a este manuscrito.

REFERENCIAS

1. Richards-Yutz J, Grant K, Chao EC, Walther SE, Ganguly A. Update on molecular diagnosis of hereditary hemorrhagic telangiectasia. Hum Genet. 2010;128(1):6177.
2. Dupuis-Girod S, Bailly S, Plauchu H. Hereditary hemorrhagic telangiectasia: From molecular biology to patient care. J Thromb Haemost. 2010;8(7):144756.
3. Lesca G, Olivieri C, Burnichon N, Pagella F, Carette MF, Gilbert-Dussardier B, et al. Genotype-phenotype correlations in hereditary hemorrhagic telangiectasia: data from the Fren-ch-Italian HHT network. Genet Med. 2007;9(1):1422.
4. Shovlin CL, Guttmacher AE, Buscarini E, Faughnan ME, Hyland RH, Westermann CJ, et al. Diagnostic criteria for hereditary hemorrhagic telangiectasia (Rendu-Osler-Weber syndrome). Am J Med Genet. 2000;91(1):667.
5. Reidy JF. Pulmonary arterio-venous fistulas. In: Sievert H, Qureshi S, Wilson N, Hijazi Z, editors. Percutaneous interventions for congenital heart disease. Abingdon: Informa UK; 2007. p. 41922.
6. Abdel-Aal AK, Saddekni S, Underwood E, Oser RF, Vattoth S. Innumerable bilateral pulmonary arteriovenous malforma -tions: percutaneous transcatheter embolization using Amplatzer vascular plug. Vasc Endovascular Surg. 2012;46(6):4759.
7. Bertog SC, Steinberg DH, Frankie J, Wunderlich N, Sievert H, Ruygrok PN. Closure of arteriovenous fistulae and malforma -tions. In: Eeckhout E, Serruys PW, Williams W, Vahanian A, Van Sambeek M, De Palma R, editors. Percutaneous interventional cardiovascular medicine. Spain: PCR; 2012. p. 4468.
8. Pereira FL, Ribeiro MS, Costa RN, Braga SLN, Fontes VF, Pedra CAC. Experiência clínica con a utilización de plugs vasculares Amplatzer®. Rev Bras Cardiol Invasiva. 2010;18(3):32736.
9. Park SO, Wankhede M, Lee YJ, Choi EJ, Fliess N, Choe SW, et al. Real-time imaging of de novo arteriovenous malformation in a mouse model of hereditary hemorrhagic telangiectasia. J Clin Invest. 2009;119(11):348796.
10. White RI Jr. Pulmonary arteriovenous malformations: how del I embolize? Tech Vasc Interv Radiol. 2007;10(4):28390.