Rev Bras Cardiol Invasiva.
2014;22(1):56-63

DOI: 10.1590/0104-1843000000011

Artículo original

Cierre percutáneo de la orejuela izquierda con prótesis Watchman®

Arturo Ricardo Quizhpe[1], Andrés Fernández Cadavid[2], María Augusta Córdova[1], Juan Vintimilla[1], Carlos Ortega[1], Xavier Vázquez[3], María Fernanda González[3], Ender Salto[1], Adriana Astudillo[1], Diego Córdova[3]

RESUMEN

Introducción: El accidente cerebrovascular secundario a fibrilación auricular se ha asociado a tasas elevadas de mortalidad y de incapacidad permanente, por lo que su prevención eficaz es importante. El tratamiento con warfarina disminuye en un 60% el riesgo de accidente cerebrovascular; sin embargo la mitad de los pacientes con fibrilación auricular no hacen uso de la anticoagulación. La oclusión de la oejuela auricular izquierda surgió como estrategia alternativa para la prevención del accidente cerebrovascular. **Métodos:** Se seleccionaron pacientes con fibrilación auricular, puntaje de CHA2DS2-VASc ≥ 2, no elegibles para anticoagulación, para ser sometidos al cierre percutáneo de la orejuela auricular izquierda con la prótesis Watchman®. El procedimiento fue realizado con anestesia general y guiado por ecocardografía transesofágica. **Resultados:** De los 11 pacientes seleccionados, 2 no fueron tratados por presentar un trombo antes o durante el procedimiento. La edad fue de 74 ± 5,1 años, 66,6% de sexo masculino, con puntajes CHA2DS2-VASc de 4 ± 1,4 y HAS-BLED de 3,4 ± 1,1, el *77%* tenía contraindicación o condiciones sociales desfavorables para utilizar la anticoagulación. El éxito técnico fue del 100%, alcanzándose la oclusión completa en todos los casos, con tiempo medio de fluoroscopia de 22,1 ± 10,8 minutos y ausencia de complicaciones intrahospitalarias. En el seguimiento de 78,3 ± 41,5 días no ocurrieron eventos clínicos, pero un paciente presentó un trombo en el dispositivo y recibió anticoagulación por 3 meses. **Conclusiones:** La oclusión percutánea de la orejuela auricular izquierda con dispositivo Watchman® es factible y puede ser una alternativa atractiva en la prevención del accidente cerebrovascular en los pacientes con fibrilación auricular y limitaciónes para la anticoagulación.

DESCRIPTORES: Fibrilación auricular. Apéndice auricular. Accidente cerebrovascular.

ABSTRACT

Left Atrial Appendage Closure With the Watchman™ Device

Background: Stroke secondary to atrial fibrillation has been associated to a high risk of permanent, severe disability, and high early mortality, and therefore its effective prevention is of paramount importance. Warfarin therapy reduces the risk of stroke by 60%, however, half of the patients with atrial fibrillation do not receive anticoagulation. Left atrial appendage closure has emerged as an alternative strategy for stroke prevention. **Methods:** Patients with atrial fibrillation and CHADSVASc score ≥ 2, not eligible for anticoagulation, were submitted to left atrial appendage closure using the Watchman™ device. The procedure was performed under general anesthesia and was guided by transesophageal echocardiography. **Results:** Of the 11 selected patients, 2 were not treated due to thrombi presented prior or during the procedure and before device implantation. Mean age was 74 ± 5.1 years, 66% were male, CHA2DS2-VASc score was 4 ± 1.4, HASBLED score was 3.4 ± 1.1, *77%* had contraindications or had unfavorable social conditions for anticoagulation. Technical success was 100% and complete occlusion was obtained in all of the cases, with a mean fluoroscopic time of 22.1 ± 10.8 minutes, and no hospital complications. At a follow-up of 78.3 ± 41.5 days, there were no clinical events but one patient had thrombus formation on the device and received anticoagulation for 3 months. **Conclusions:** Left atrial appendage closure with the Watchman™ device is feasible and may be a good alternative therapy for stroke prevention in patients with atrial fibrillation and restrictions for anticoagulation.

DESCRIPTORS: Atrial fibrillation. Atrial appendage. Stroke.

[1] Hospital José Carrasco Arteaga, Cuenca, Ecuador.
[2] Hospital Universitario San Vicente Fundación, Medellín, Colombia.
[3] Hospital Santa Inés, Cuenca, Ecuador.

Correspondencia: Arturo Ricardo Quizhpe. Unidad de Hemodinámica del Hospital José Carrasco Arteaga. Popayan y Pacto Andino. Cuenca, Ecuador.
E-mail: riquizimo@yahoo.es

Recibido el: 2/1/2014 • Aceptado el: 4/3/2014

El accidente cerebrovascular (ACV) es la principal causa de mortalidad y morbilidad cardiovascular, afectando a casi 800 mil individuos por año en Estados Unidos. Su incidencia aumenta sustancialmente con la edad, pudiéndose atribuir a la fibrilación auricular (FA) en cerca del 1,5% de los pacientes de edad < 60 años y en más del 20% de los pacientes de edad > 80 años.[1] El riesgo absoluto de embolia sistémica en la FA no valvular depende de la presencia de factores asociados, como hipertensión arterial sistémica, insuficiencia cardíaca, *diabetes mellitus,* sexo femenino y antecedentes de eventos tromboembólicos, medidos en la práctica clínica por la escala de CHA2DS2-VASc.[2]

Los antagonistas de la vitamina K constituyen la terapia más utilizada para la prevención de eventos tromboembólicos por FA, ya que poseen una eficacia comprobada, con una reducción del 60% del riesgo de ACV.[3] Sin embargo, cerca del 50% de los individuos elegibles no hacen uso de esa clase de fármacos, debido a las limitaciones relacionadas con el riesgo de sangrado, hemorragia previa, suspensión o abandono del tratamiento, interacción con otros fármacos y alimentos, estricta ventana terapéutica y la necesidad de monitorización cuidadosa del tiempo de protrombina.[4] Recientes ensayos clínicos demostraron la eficacia y la seguridad de los nuevos anticoagulantes orales, comparados con la warfarina, pero con riesgo anual de hemorragia de 1,4 a 3% a lo largo de la vida, además de haber excluido a pacientes de alto riesgo de sangrados.[5,6].

En América Latina, las condiciones sociales desfavorables, el bajo nivel de educación y el escaso acceso a la atención médica tornan más difícil aún el uso de los anticoagulantes, incluso en individuos sin contraindicaciones. El desarrollo de estrategias intervencionistas percutáneas, como la oclusión de la orejuela auricular izquierda (OAI), surge como una alternativa atractiva para la prevención de los eventos tromboembólicos en la FA no valvular. El objetivo de este estudio fue describir casos de cierre de la OAI con la prótesis Watchman® en individuos con dificultad y/o contraindicación de anticoagulación por vía oral.

MÉTODOS

Población del estudio

Los Servicios de Hemodinámica de los Hospitales José Carrasco Arteaga y Santa Inés, ambos en Cuenca, Ecuador, iniciaron en agosto de 2013 el programa de capacitación para oclusión percutánea de la OAI, en asociación con los médicos del Hospital San Vicente de Paul, en Medellín, Colombia. Los criterios para la selección de pacientes incluyeron presencia de FA crónica o paroxística no valvular, puntaje CHA2DS2-VASc ≥ 2, eventos tromboembólicos previos, presencia de trombo en el OAI a pesar de anticoagulación adecuada (pero con resolución antes de la intervención), limitación al uso de anticoagulación por contraindicación clínica o por factores sociales, culturales o de educación que impidiesen la prescripción.

Dispositivo

El Watchman® (Boston Scientific Corporation, Natick, MA) es un dispositivo en forma de paracaídas, implantado por vía percutánea en la OAI. Está formado por un armazón metálico autoexpandible de nitinol, cubierto por una malla de poliéster. Las propiedades físicas del nitinol permiten que el dispositivo se configure a los contornos de la OAI luego del implante. La estructura tiene diez anclas que ayudan para la fijación dentro de la OAI. La membrana de poliéster, que cubre el dispositivo en el lado auricular, previene el escape de coágulos hacia la aurícula izquierda. El dispositivo Watchman® está actualmente disponible en cinco tamaños (21, 24, 27, 30 y 33 mm) y permite la oclusión de la OAI de hasta 31 mm de diámetro. El sistema de entrega posee tres componentes: la vaina de acceso 14 F *(Watchman Access System),* el catéter de entrega precargado con el dispositivo *(Watchman Delivery System)* y una aguja de punción transeptal.

Procedimiento

Antes del procedimiento, los pacientes tomaron ácido acetilsalicílico (AAS), en dosis de 100 mg por día, y clopidogrel, en dosis de 75 mg por día. Por otra parte, los pacientes con imagen de trombo en la OAI recibieron warfarina (INR - sigla del inglés *international normalized ratio,* relación normalizada internacional - de 2 a 3) y AAS por al menos 15 días antes del procedimiento, habiéndose realizado enseguida (1 día antes del implante), un ecocardiograma transesofágico (ETE), para verificar la presencia de trombos. Bajo anestesia general e intubación endotraqueal y monitoreo por el ETE, se hicieron mediciones de la OAI, del orificio de entrada y de la profundidad.

Se obtuvieron accesos vasculares con introductores de 7 y 5 F en la vena femoral derecha y en la arteria femoral derecha, respectivamente. El septo interauricular fue puncionado en posición baja y posterior, seguido por anticoagulación endovenosa sistémica. Con la ayuda de un catéter *pigtail* se obtuvieron angiografías manuales en la proyección oblicua anterior derecha, con angulación caudal y craneal, para la delineación anatómica y la medición de las estructuras. Se hizo avanzar la vaina de doble curva 14 F en el interior del lóbulo predominante de la OAI, y con el catéter *pigtail*, se realizó una nueva angiografía para establecer la profundidad relativa de las marcas radioopacas, que ayudaron para la selección del tamaño de la prótesis.

Simultáneamente, por el ETE, se evaluó el orificio de entrada de la OAI, y su profundidad, en los cortes 0°, 45°, 90° y 135°. De acuerdo con la tabla sugerida por el fabricante, y tomando como base el orificio de entrada y la profundidad del lóbulo primario de la OAI, seleccionamos el dispositivo.

Rev Bras Cardiol Invasiva.
2014;22(1):56-63

Una vez alcanzada la profundidad deseada con la vaina de doble curva, el dispositivo precargado en el catéter de entrega 12 F fue avanzando hasta su extremo, empujándose el cable para alinear las dos marcas radioopacas del catéter de entrega y de la vaina 14 F. A continuación, el catéter 14 F *(Watchman Access System)* fue retrocedido, manteniendo fijo el sistema de liberación dentro de la OAI. Sosteniendo el cable, lentamente se retiró el sistema de liberación, junto con la vaina 14 F, exponiendo y configurando así la prótesis en el OAI.

Finalizada la liberación del dispositivo, el adecuado posicionamiento de la prótesis fue confirmado por el ETE. Se realizaron medidas de los hombros del mayor diámetro de la prótesis, en los cortes 0°, 45°, 90° y 135°, para establecer el porcentaje de compresión óptima (8 a 20% del diámetro original). El anclaje adecuado fue probado con movimientos suaves empujando y tirando del cable liberador *("tug test").* Se realizaron una angiografía y un control con Doppler para confirmar la ausencia de flujo dentro de la OAI; y se realizaron giros inversos a las agujas del reloj para liberar el dispositivo.

Post-procedimiento

Los pacientes fueron extubados dentro de la sala de cateterismo y transferidos a la unidad de terapia intermedia. Fueron dados de alta del hospital 48 horas luego de la intervención, después de ser evaluados con ETE, con indicación de aspirina 100 mg/día, indefinidamente, y clopidogrel 75 mg/día, durante 6 meses. Para pacientes con evidencia de trombo en la OAI antes del procedimiento, se mantuvo por 45 días warfarina asociada al AAS (81 mg), seguido por terapia antiplaquetaria dual. Se planificó un seguimiento clínico al final del primer mes, y posteriormente, cada 3 meses después del procedimiento. El control con ETE se indicó a los 45 días, 6 meses y 1 año después de la intervención.

Eventos clínicos

Los eventos de interés para nuestro análisis fueron divididos en eventos de seguridad y de eficacia. Para seguridad, se consideraron el derrame pericárdico con taponamiento o la necesidad de intervención; ACV asociado al procedimiento; embolización del dispositivo; y hemorragia grave (gastrointestinal o intracraneal). Para eficacia, se evaluaron la ocurrencia de muerte cardíaca, ACV o eventos tromboembólicos en el seguimiento.

Las variables continuas fueron descritas como valores máximos y mínimos, así como promedio y desvío estándar. Las variables categóricas fueron descritas como porcentajes.

RESULTADOS

Se seleccionaron 11 pacientes para cierre de la OAI, tras la discusión con el *heart team.* En el análisis con el ETE inicial, se detectaron trombos en la OAI en tres pacientes, para los que se pospuso el procedimiento entre 2 y 3 meses, para que recibieran warfarina asociada al AAS. Dos pacientes respondieron al tratamiento y fueron mantenidos en la serie; el tercero fue definitivamente excluido por mantener el trombo en la OAI. En otro paciente, hubo formación del trombo inmediatamente luego de la punción del septo interauricular y su procedimiento fue interrumpido.

De esta manera, nueve pacientes fueron sometidos al implante del dispositivo, siendo el 66,6% de sexo masculino y con un promedio de edad de 74 ± 5,1 años. La condición social del grupo estudiado era desfavorable, ya que el 77,7% habitaba en el interior, el *77,7%* tenía nivel elemental de educación o eran analfabetos, el 55,5% habían tenido un seguimiento en instituciones médicas menos de tres veces por año. Todos estos factores fueron considerados como indicación para el implante del dispositivo. El puntaje promedio CHA2DS2-VASc fue de 4 ± 1,4 y el HAS-BLED de 3,4 ± 1,1 (Tabla 1).

Con excepción de un caso, todos los demás tenían hipertensión arterial; un *77%* de los pacientes tuvieron hemorragias previas, un 55% tenían INR de difícil control; y el 44% usaba medicación que aumentaba el riesgo de sangrado (Tabla 2).

La tasa de éxito del procedimiento fue del 100%, puesto que hubo oclusión total y ausencia de flujo residual en todos los casos. El tiempo promedio del procedimiento fue de 42,8 ± 13,2 minutos, y el tiempo promedio de fluoroscopía fue de 22,1 ± 10,8 minutos (Tabla 3).

Todos los pacientes evolucionaron favorablemente después del procedimiento, sin presentar eventos clínicos inmediatos, o durante el seguimiento promedio de 78,3 ± 41,5 días. Dos pacientes recibieron warfarina tras el implante, mantenida por 45 días hasta la realización del ETE, pasando a terapia antiplaquetaria dual por otros 6 meses. Los demás casos recibieron terapia antiagregante plaquetaria dual con clopidogrel 75 mg por día, por 6 meses, y AAS 100 mg por día, indefinidamente.

Un paciente presentó trombo gigante en la OAI antes del procedimiento, que fue resuelto con anticoagulación. A continuación fue sometido a la intervención con éxito. De todos modos, evolucionó con trombo sobre del dispositivo 55 días después del implante, en el control por ETE. El paciente permaneció asintomático, recibiendo enoxaparina 80 mg cada 12 horas y AAS 81 mg durante 1 mes. Al ser sometido nuevamente a ETE, se vio una gran disminución (> 70%) de la carga trombótica (Figuras 1 a 3).

DISCUSIÓN

El implante del dispositivo Watchman® para la oclusión de la OAI, en pacientes de elevado riesgo de eventos tromboembólicos y dificultad o contraindicación para el uso de anticoagulantes, demostró ser factible y seguro. Estos resultados se deducen de la experiencia inicial

TABLA 1
Características clínicas

Paciente	Edad (años)	Fibrilación auricular crónica	Domicilio en el interior	Acompañamiento ambulatorio < 3/año	Educación primaria o analfabetismo	Puntaje CHA2DS2-VASC	Puntaje HAS-BLED
1	78	+	+	+	+	2	3
2	74	+	+	+	+	5	4
3	72	+	+	-	+	4	4
4	71	+	+	-	-	2	3
5	75	+	-	-	+	3	3
6	80	+	+	+	+	5	3
7	72	+	+	+	-	4	3
8	80	+	+	-	+	6	2
9	64	+	-	+	+	5	6

TABLA 2
Factores de riesgo para fenómenos tromboembólicos y hemorrágicos

Paciente	Hipertensión arterial	*Diabetes mellitus*	IC	ACV/AIT o fenómeno tromboembólico previo	Enfermedad coronaria o vascular	Hemorragia grave previa	INR de difícil controle	Uso de medicamentos que predisponen al sangrado
1	-	-	-	-	-	-	+	-
2	+	-	-	+	-	+	+	-
3	+	-	+	+	-	+	-	+
4	+	-	-	-	+	+	+	+
5	+	-	-	-	-	+	-	-
6	+	-	+	+	-	-	+	-
7	+	+	-	-	+	+	-	+
8	+	-	+	+	-	+	-	-
9	+	+	+	+	-	+	+	+

IC: insuficiencia cardíaca; ACV/AIT: accidente cerebrovascular / ataque isquémico transitorio; INR: relación normalizada

TABLA 3
Características del procedimiento

Paciente	Ostium (mm)	Profundidad de la orejuela auricular izquierda (mm)	Tamaño del dispositivo (mm)	Porcentaje de compresión (%)	Flujo residual >2mm	Tiempo de procedimiento (minutos)	Tiempo de fluoroscopía (minutos)
1	21	26,4	24	4,8	-	58	35,2
2	17	19	21	23,8	-	36	9,7
3	18	26	24	15,8	-	39	14,1
4	16,7	21	21	18,1	-	33	18,2
5	28	33,7	30	9	-	35	24,1
6	20	28,8	27	9,2	-	39	14,7
7	19	26,3	24	9,1	-	48	32,3
8	25	21	30	10	-	69	38,5
9	24	29,2	27	17,7	-	28	12,5

en Ecuador con el uso de este dispositivo, y forman parte de un programa de capacitación y acreditación para la oclusión percutánea de la OAI, de los Servicios de Hemodinámica de los hospitales José Carrasco Arteaga y Santa Inés.

Rev Bras Cardiol Invasiva.
2014;22(1):56-63

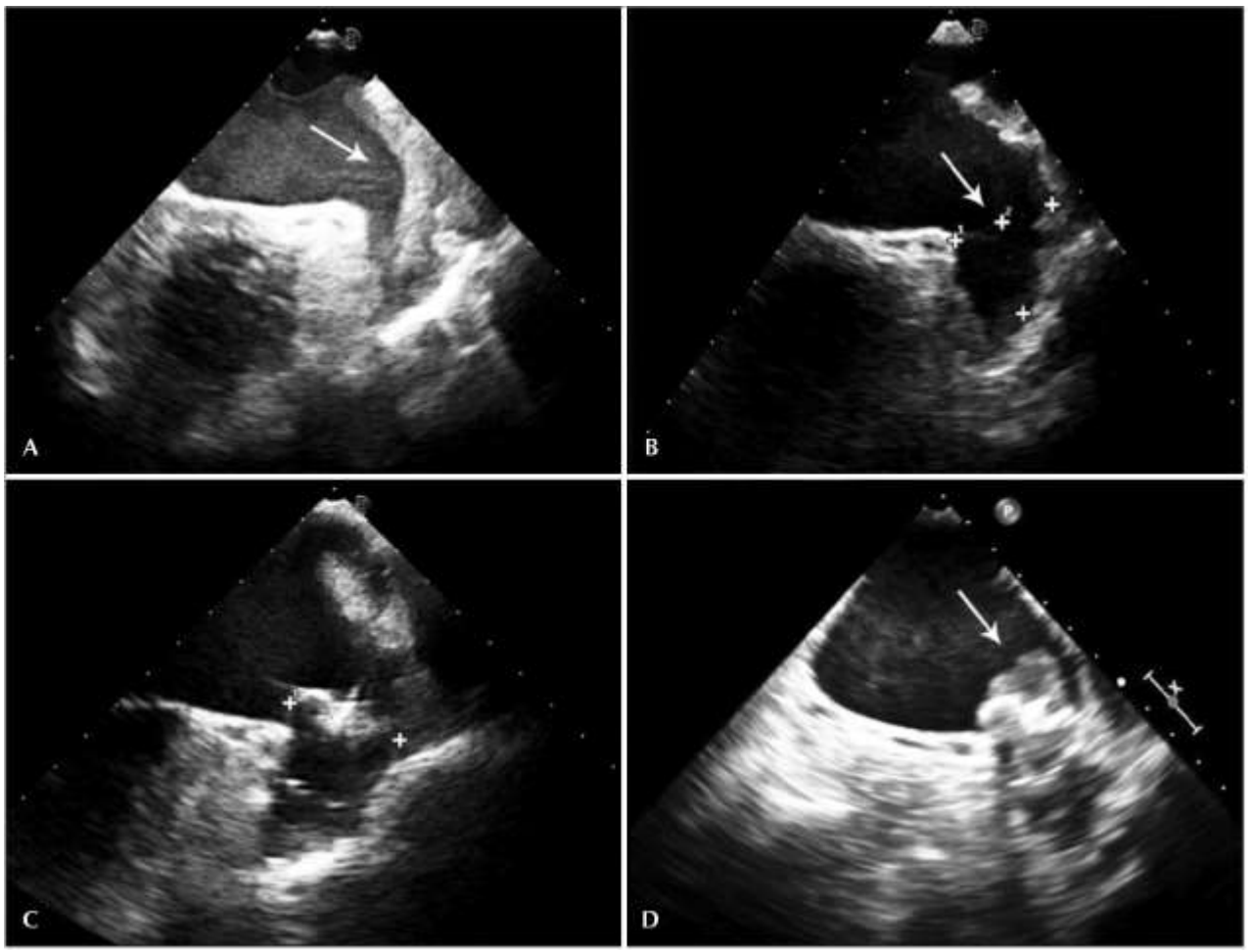

Figura 1. Imágenes del ecocardiograma transesofágico. (A) Orejuela auricular izquierda con trombo de gran dimensión en su interior, comprometiendo el borde de la vena pulmonar superior izquierda (flecha). (B) OAI después de 55 días de anticoagulación, mostrando resolución del trombo y medición de su orificio de entrada. (C) Dispositivo implantado adecuadamente, sin flujo residual. (D) Presencia de trombo localizado en la prótesis por encima del sitio de conexión del sistema de liberación, visualizado 72 días después del procedimiento (flecha).

Las guías internacionales para el tratamiento de la FA no valvular recomiendan la anticoagulación como tratamiento de elección en la prevención de ACV, si el puntaje es CHADS2 ≥ 2, lo que representa dos tercios de la población portadora de FA.[7] Sin embargo, hasta un 50% de los pacientes con indicación para anticoagulación, incluso en países desarrollados, no reciben tratamiento alguno, debido a contraindicaciones absolutas o relativas, referidas al paciente o al recelo del médico de provocar hemorragia iatrogénica.[4] Ese grupo de pacientes queda desprotegido de la ocurrencia de ACV futuro, con probabilidad de evolucionar hacia la incapacidad permanente o muerte en hasta el 70%. Adicionalmente, un registro sueco demostró que la tasa de permanencia en anticoagulación con warfarina en hasta 2 años, como prevención secundaria de individuos que tuvieron ACV, fue del 45%.[8]

Nuestro grupo de pacientes presentó un elevado riesgo calculado de fenómenos tromboembólicos (puntaje promedio CHA2DS2-VASc de 4), asociado a un deficiente nivel social y de educación para la salud, lo que nos llevó a considerar el procedimiento como una alternativa apropiada, a pesar de no existir contraindicaciones para la anticoagulación en algunos casos.

La eficacia y la seguridad de la oclusión percutánea de la OAI con la prótesis Watchman® como alternativa a la anticoagulación, en pacientes sin contraindicación, quedaron demostradas por dos ensayos clínicos y varios estudios observacionales, que incluyeron a más de dos mil pacientes. El principal estudio fue el PROTECT-AF, que incluyó a 707 pacientes con FA no valvular y puntaje CHADS2 ≥ 1, divididos aleatoriamente en un modelo 2:1 de no inferioridad - dispositivo vs. warfarina, con INR entre 2 y 3. El estudio demostró que el dispositivo fue no inferior a la warfarina y que fue más eficaz para la prevención de eventos isquémicos en el seguimiento a los 4 años. De todos modos, en el análisis de seguridad, la prótesis Watchman® mostró una mayor cantidad de complicaciones precoces, relacionadas con el procedimiento, especialmente el derrame pericárdico, con necesidad de intervención.[9]

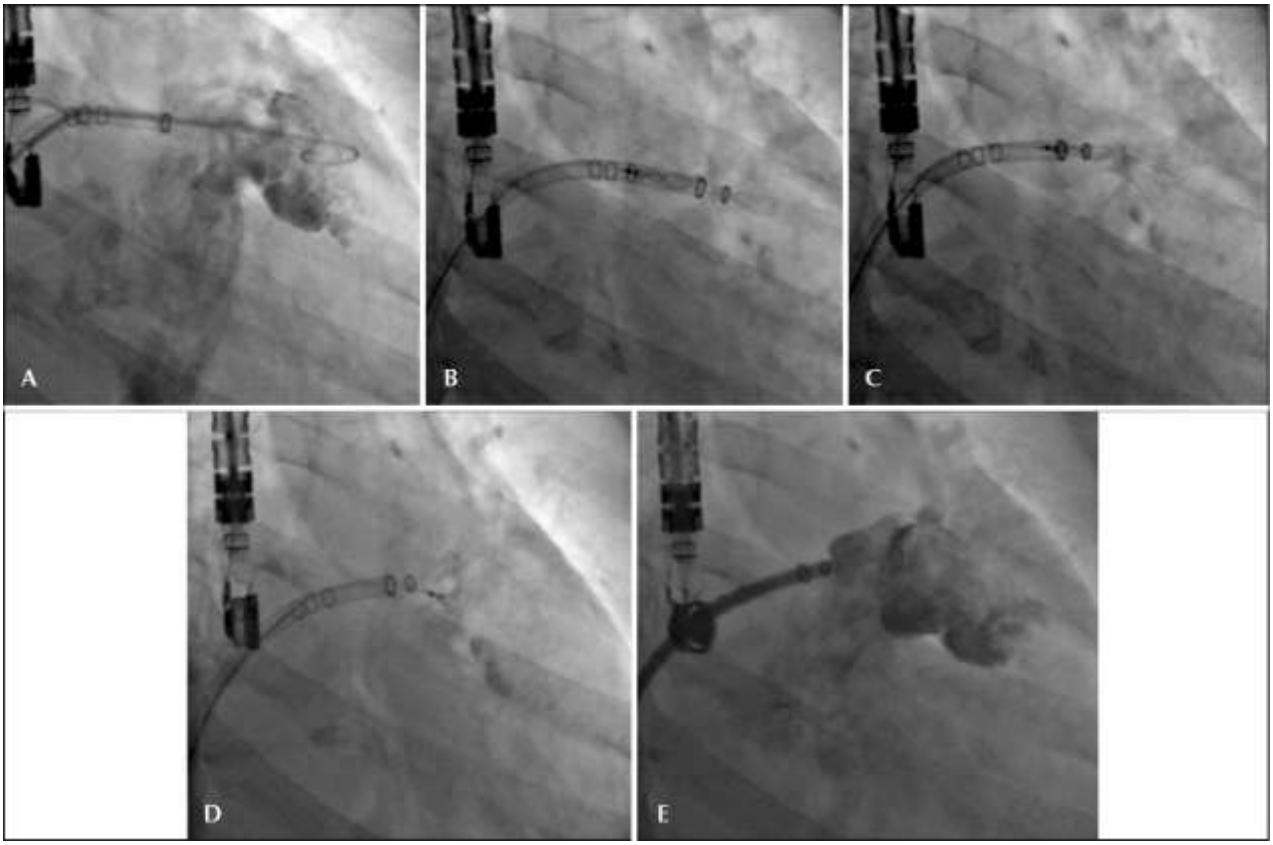

Figura 2. Imágenes angiográficas en proyección oblicua anterior derecha (30°) caudal (20°). (A) Medición de la OAI (B) Inicio da liberación del dispositivo. (C) Liberación > 50%. (D) Liberación completa del Watchman® con posicionamiento adecuado. (E) Controle angiográfico, mostrando discreto flujo residual.

Posteriormente se inició el estudio CAP Registry, con el objetivo de evaluar la seguridad del procedimiento y de factores relativos a la experiencia del operador y a la prótesis. En la comparación entre el estudio PROTECT-AF (542 pacientes) y el CAP Registry (460 pacientes), con respecto a los *endpoints* de seguridad (que incluyó sangrado, derrame pericárdico, ACV y migración del dispositivo), hubo una significativa disminución de la tasa de complicaciones del procedimiento, del *7,7* al 3,7% (p = 0,007). Además, la incidencia de derrame pericárdico disminuyó, en los primeros 7 días luego del implante, del 5,0 al 2,2% (p = 0,018) y la tasa de ACV relacionado con el procedimiento se redujo del 0,9% a cero (p = 0,039).[10]

Un segundo ensayo clínico prospectivo, con diseño similar al del PROTECT-AF, fue el PREVAIL, enfocado en el análisis de los eventos precoces relacionados con el procedimiento y la experiencia de los operadores, que mostró una tasa elevada de éxito del procedimiento y alcanzó fácilmente el límite de no inferioridad en los eventos de seguridad.[11] Así como ocurrió con otros procedimientos intervencionistas, con el aumento de la experiencia de los operadores hubo una significativa mejora en la seguridad de la oclusión de la OAI con el dispositivo Watchman®.[10-12]

Nuestro estudio mostró resultados iniciales bastante satisfactorios en cuanto a los eventos clínicos referidos a la seguridad de la prótesis y de la intervención, para procedimientos realizados en un hospital familiarizado con procedimientos estructurales y bajo la supervisión de médicos certificados. Durante el seguimiento, un paciente presentó trombo en el dispositivo, lo que plantea la cuestión sobre su incidencia, su implicación clínica y su manipulación. El estudio PROTECT-AF reportó una incidencia de trombo adherido a la prótesis de 4,2%. De todos modos, la incidencia de fenómenos tromboembólicos calculado fue de 0,3 evento por 100 pacientes/año - hecho que no afectó los resultados totales del grupo Watchman®.[9,13] Sin embargo, los eventos clínicos a largo plazo derivados de la presencia de trombo en el dispositivo no están claros. Se ha propuesto la hipótesis de que el lugar de inserción del tornillo del cable liberador tiene potencial trombogénico. Una segunda hipótesis se refiere al triángulo no cubierto por la prótesis Watchman®, entre la parte proximal del dispositivo y el borde superior de la vena pulmonar, que podría contener tejido trabeculado de la OAI y generar trombos. Un registro mostró tres casos con formación de trombo en el dispositivo Watchman®, justamente encima del lugar de inserción del tornillo, respetando el borde de la vena pulmonar.

Rev Bras Cardiol Invasiva.
2014;22(1):56-63

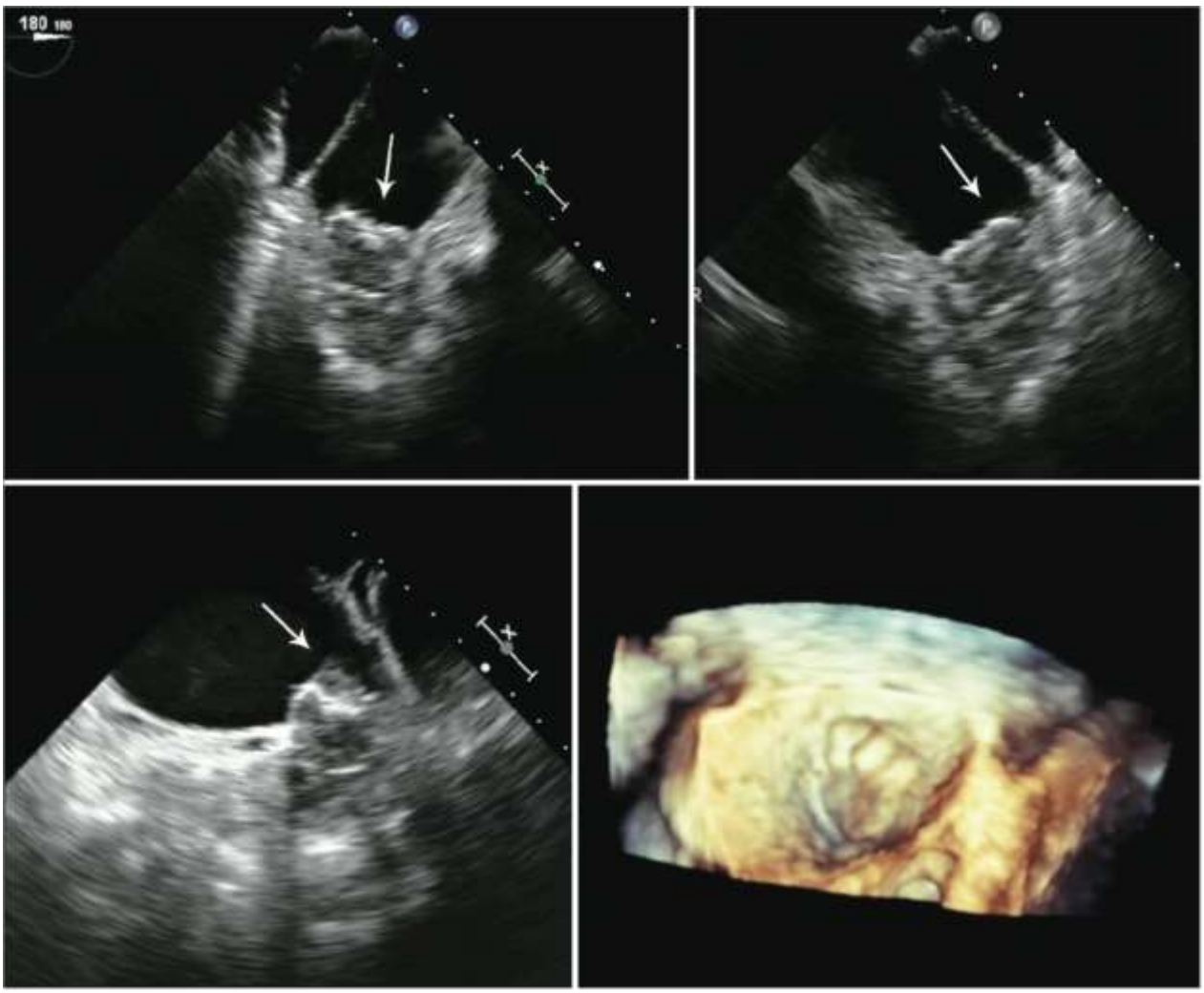

Figura 3. Imágenes de ecocardiograma transesofágico luego de anticoagulación por 30 días. OAI 116 días después del procedimiento, mostrando una reducción importante de la carga trombótica (flechas).

No existió ningún tipo de fenómenos tromboembólicos en este grupo de pacientes.[12] En nuestro paciente, el trombo fue localizado de manera similar, encima y en el centro del dispositivo, sin implicar el triángulo relativo al borde superior de la vena pulmonar. No hubo eventos importantes, pero fue necesario iniciar y mantener la anticoagulación por más de 3 meses, incluso sin evidencia clínica para ello.

Con el propósito de establecer la seguridad y la eficacia del dispositivo Watchman® en pacientes con contraindicación y/o dificultad para la anticoagulación, se desarrolló el estudio ASAP, que incluyó 150 pacientes con FA no valvular, con un promedio de puntuación CHADS2 de 2,8. Luego del procedimiento, los pacientes recibieron aspirina indefinidamente y clopidogrel por 6 meses. Después de un período de seguimiento de 176,9 pacientes-año, la tasa de ACV isquémico observada fue de 1,7% por año y la presencia de trombo en el dispositivo fue de 4,0%, a pesar de no haber recibido anticoagulación en los primeros 45 días.[13]

Recientemente se han evaluado nuevos anticoagulantes orales, en ensayos clínicos de gran escala, mostrando eficacia similar o incluso superior a la de la warfarina, pero con una incidencia de sangrados idéntica a la de la warfarina (2,1 a 3,6%), además del riesgo de provocar eventos hemorrágicos en el largo plazo.[5,6]

Las condiciones del sistema de salud de nuestra región constituyen un desafío para el tratamiento adecuado y el control estricto de la anticoagulación, ya sea con warfarina o con los nuevos anticoagulantes orales, debido a las limitaciones derivadas del acceso a la atención médica, de la educación para la salud, de los costos elevados y de la disponibilidad de nuevos medicamentos. Por lo tanto, el uso de dispositivos para oclusión de la OAI es una alternativa más costosa, aunque válida, para los pacientes con alto riesgo de sangrado y eventos tromboembólicos. No hay duda de que es imprescindible destacar la necesidad de redoblar los esfuerzos para mejorar el tratamiento médico basado en el

uso de la anticoagulación y reservar la intervención percutánea únicamente para cuando esta estrategia falla.

Limitaciones del estudio

El tamaño de la muestra fue pequeño, lo que limita la evaluación de eventos clínicos. Sin embargo fue evidente la seguridad del procedimiento, ya que no se observaron complicaciones en el corto plazo.

CONCLUSIONES

La experiencia inicial de la oclusión percutánea de la orejuela auricular izquierda demostró ser segura y eficaz como alternativa terapéutica en la prevención de eventos tromboembólicos en pacientes con fibrilación auricular no valvular en un seguimiento de corto plazo.

CONFLICTO DE INTERESES

No hay.

FUENTE DE FINANCIAMIENTO

No hay.

REFERENCIAS

1. Roger VL, Go AS, Lloyd-Jones DM, Adams RJ, Berry JD, Brown TM, et al. Heart disease and stroke statistics-2011 update: a report from the American Heart Association. Circulation. 2011;123(4):e18-209.
2. Lane DA, Lip GY. Use of the CHA(2)DS(2)-VASc and HAS-BLED scores to aid decision making for thromboprophylaxis in nonvalvular atrial fibrillation. Circulation. 2012;126(7):860-5.
3. Hart RG, Pearce LA, AguilarMI. Meta-analysis: antithrombotic therapy to prevent in patients who have no valvular atria fibrillation. Ann Intern Med. 2007;146(12):857-67.
4. Nieuwlaat R, Capucci A, Camm AJ, Olsson SB, Andresen D, Davies DW, et al. Atrial fibrillation management: a prospective survey in ESC member countries: the Euro Heart Survey on Atrial Fibrillation. Eur Heart J. 2005;26(22):2422-34.
5. Connolly SJ, Ezekowitz MD, Yusuf S, Eikelboom J, Oldgren J, Parekh A, et al. Dabigatran versus warfarin in patients with atrial fibrilation. N Engl J Med. 2009;361 (12):1139-51.
6. Connolly SJ, Eikelboom J, Joyner C, Diener HC, Hart R, Goitsyn S, et al. Apixaban in patients with atrial fibrilation. N Engl J Med. 2011;364(9):806-17.
7. Camm AJ, Lip GY, De Caterina R, Savelieva I, Atar D, Hohnloser SH, et al. 2012 focused update of the ESC Guidelines for the management of atrial fibrillation: an update of the 2010 ESC Guidelines forthe management of atrial fibrillation. Developed with the special contribution of the European Heart Rhythm Association. Eur Heart J. 2012;33(21):2719-47.
8. Glader EL, Sjolander M, Eriksson M, Lundberg M. Persistent use of secundary preventive drugs declines rapidly the first 2 years after stroke. Stroke. 2010;41(2):397-401.
9. Holmes DR, Reddy VY, Turi ZG, Doshi SK, Sievert H, Buchbinder M, et al. Percutaneous closure of left atrial appendage versus warfarin therapy for the prevention of stroke in patients with atrial fibrillation: a randomized non-inferiority trial. Lancet. 2009;374(9689):534-42.
10. Reddy VY, Holmes DR, Doshi SK, Neuzil P, Kar S. Safety of percutaneous left atrial appendeage closure: results from the Watchman Left Atrial Appendage System for Embolic Protection in Patients with AF (PROTECT AF) clinical trial and the Continued Access Registry. Circulation. 2011;123(4):417-24.
11. Holmes DR. Randomized trial of LAA closure vs warfarin for stroke and thromboembolic prevention in patients with non-valvular atrial fibrillation (PREVAIL). Late breaking trial session, American College of Cardiology, 2013.
12. Meincke F, Schmidt-Salzmann M, Kreidel F, Kuck KH, Berg-mann MW. New technical and anticoagulation aspects for left atrial appendage closure using the WATCHMAN® device in patients not taking warfarin. EuroIntervention. 2013;9(4):463-8.
13. Reddy VY, Mõbius-Winkler S, Miller MA, Neuzil P, Schuler G, Wiebe J, et al. Left atrial appendage closure with the Watchman device in patients with a contraindication for oral anticoagulation: the ASAP Study (ASA Plavix Feasibility Study With Watchman Left Atrial Appendage Closure Technology). J Am Coll Cardiol. 2013;61(25):2551-6.