Rev Bras Cardiol Invasiva
2014;22(1):99-
101

DOI: 10.1590/0104-1843000000016

Relato de Caso

Cierre del Conducto Arterioso Persistente Tipo Ventana con el Oclusor Septal AMPLATZER®

Justo J. Santiago Peña[1], Manuel Acuna[2], Barbara das Neves[1], Soleima Sanchez[1], Nolis Irene Camacho[3], Nelsy Gonzalez[1]

RESUMEN

Desde hace varios años, la oclusión percutánea del conducto arterioso persistente es una técnica factible y eficaz para la mayoría de las variantes morfológicas descritas por Krichenko. El tipo B o ventana, que se caracteriza por ser corto, sigue siendo un desafío debido al mayor riesgo de embolización de las prótesis y de las oclusiones incompletas. A continuación, describimos el uso exitoso de oclusores septales AMPLATZER® en tres pacientes con conducto arterioso tipo ventana: dos casos tratados con dispositivos de 5 mm y, uno, con dispositivo de 7 mm. El dispositivo AMPLATZER® diseñado para la oclusión de la comunicación interauricular demostró ser eficaz para el tratamiento percutáneo de la variante morfológica del conducto arterioso persistente.

DESCRIPTORES: Permeabilidad del conducto arterioso. Cateterismo cardíaco. Implante de prótesis vascular.

ABSTRACT

Percutaneous Closure of Window-Type Patent Ductus Arteriosus With the AMPLATZER™ Septal Occluder

For several years the percutaneous closure of patent ductus arteriosus has been a reliable and effective technique for most of the morphologic variants described by Krichenko. Type B, or window-type, patent ductus arteriosus remains a challenge due to the higher risk of device embolizations and incomplete occlusions. We report the successful use of AMPLATZER™ septal occluder in three patients with window-type patent ductus arteriosus, two cases treated with a 5-mm device and one case with a 7-mm device. The AMPLATZER™ device designed for the occlusion of atrial septal defects is effective for the percutaneous treatment of this morphological variant of patent ductus arteriosus.

DESCRIPTORS: Ductus arteriosus, patent. Cardiac catheterization. Blood vessel prosthesis implantation.

La oclusión percutánea del conducto arterioso persistente es una técnica factible y eficaz para la mayoría de las variantes morfológicas descritas por Krichenko et al.[1] Sin embargo, el tipo B o ventana, que se caracteriza por ser corto, sigue siendo un desafío debido al mayor riesgo de embolización de la prótesis y de las oclusiones incompletas. Para solucionar dicha limitación en adultos se han utilizado dispositivos de doble disco, diseñados originalmente para la oclusión de defectos septales, como CardioSEAL®, Starflex® y, más recientemente, AMPLATZER®.[2-6]

A continuación, presentamos casos de dicha anomalía que recibieron tratamiento con los dispositivos AMPLATZER® Septal Occluder (AGA Medical Corp., Goleen Valley, Estados Unidos), diseñados para el tratamiento de los defectos del septo auricular.

CASOS CLÍNICOS

Tres pacientes, dos del sexo femenino, con soplo continuo en el segundo espacio intercostal izquierdo, pulso arterial amplio, datos electrocardiográficos y radiológicos de sobrecarga de volumen de las cavidades izquierdas e hiperflujo pulmonar, fueron evaluados por ecocardiografía. Se observó la presencia del conducto arterioso persistente con flujo continuo de izquierda a derecha y dilatación de las cavidades izquierdas (Tabla 1).

Todos los representantes dieron su autorización previa por escrito, y los pacientes fueron llevados al laboratorio de hemodinamia para la oclusión percutánea del conducto arterioso. Se sometió a los pacientes a anestesia general y a punción arterial y venosa femoral. Luego de la administración de

[1] Instituto de Investigaciones Cardiovasculares, Universidad de Los Andes, Mérida, Venezuela.
[2] Hospital IVVS Miguel Pérez Carreno, Caracas, Venezuela.
[3] Departamento de Pediatría, Universidad de los Andes, Mérida, Venezuela.

Correspondencia: Justo J. Santiago Peña. Departamento de Cardiología, Hospital Universitario de Los Andes, Avenida 16 de Septiembre, 5.101 - Mérida, Venezuela.
E-mail: justos@ula.ve

Recibido el: 13.01.14 • Aceptado el: 7/3/2014

Rev Bras Cardiol Invasiva.
2014;22(1):99-101

heparina en la dosis de 100 U/Kg., se realizó la evaluación hemodinámica completa, que detectó presión arterial pulmonar elevada en el tercer caso (49/32 mmHg, con promedio de 41 mmHg) y normal en los otros dos. La aortografía descendente, con modificación de la proyección lateral

TABLA 1
Características clínicas y hemodinámicas de los pacientes con conducto arterioso persistente tipo ventana

	Casos		
Características del paciente	1	2	3
Edad, años	13	9	22
Sexo	Femenino	Masculino	Femenino
Peso, kg	42	34	64
Diámetro menor del conducto arterioso, mm	4	4	5,8
Qp/Qs	1,7	2,5	2,5
Tamaño de la prótesis, mm	5	7	7

debido a la angulación caudal, confirmó la presencia de conductos arteriosos muy cortos (Tabla 1) y diámetros pulmonares > 3 mm, además de ampollas aórticas planas (Figura 1A y 2A). Debido a las características de los canales, se consideró que los oclusores septales AMPLATZER® se adaptarían mejor a la morfología observada, razón por la cual optamos por la utilización de dichos dispositivos, estimando un tamaño de entre 1 y 2 mm por encima del diámetro mínimo del conducto.

En los dos primeros casos se realizó la canulación arterial desde el tronco de la arteria pulmonar hasta la aorta descendente empleándose un catéter *wedge pressure* (Arrow, Reading, Estados Unidos) mientras que, en el último caso, fue necesario hacer la canulación desde la aorta y realizar una asa arteriovenosa a través del conducto arterioso para, después, posicionar una guía AMPLATZER® extrarrígida 0,035 x 260 cm. que permitiera colocar el sistema liberador 6 F en la aorta descendente. El oclusor septal AMPLATZER® seleccionado fue cargado y llevado por fluoroscopía hasta la aorta descendente, desde donde se liberó el disco izquierdo del dispositivo. Posteriormente, traccionamos el sistema

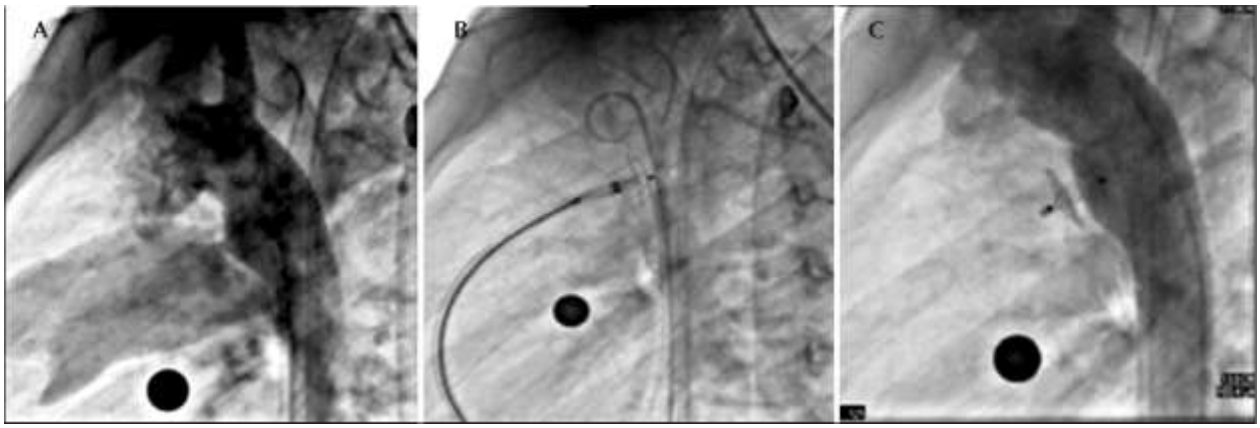

Figura 1. Angiografía lateral que muestra conducto arterioso corto, que desemboca en la arteria pulmonar (A). Apertura del disco izquierdo en la ampolla aórtica (B). Angiografía lateral, posterior al implante, en la cual se puede observar la posición correcta del dispositivo sin *shunt* residual (C).

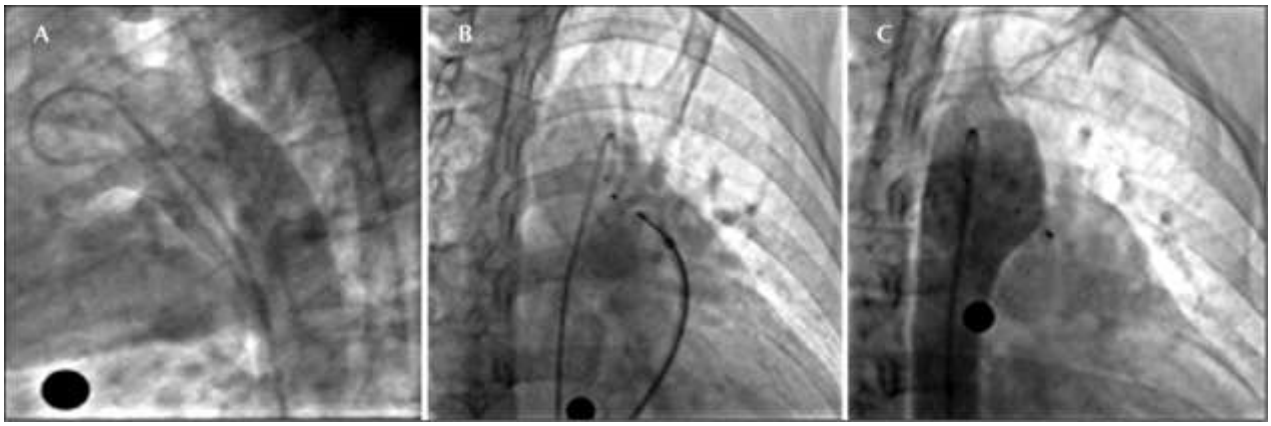

Figura 2. Angiografía en proyección oblicua derecha que muestra el pasaje del contraste hacia la arteria pulmonar a través del conducto arterioso (A). Apertura del disco izquierdo en la ampolla aórtica (B). Angiografía de control en proyección oblicua derecha, posterior al implante, en la cual se puede observar la posición correcta del dispositivo sin *shunt* residual (C).

completo suavemente hasta posicionar el disco en la ampolla del conducto, y verificamos la localización correcta a través de controles angiográficos, manteniendo la tracción suave del cable al retirar la vaina, exponiendo la cintura central dentro del conducto arterioso y el disco derecho en la arteria pulmonar. Como se observa en las Figuras 1B y 2B, con el dispositivo aún unido al cable, verificamos la falta de gradientes de presión a nivel aórtico y en la arteria pulmonar izquierda, procediéndose a la liberación del dispositivo. Finalmente, la angiografía mostró el posicionamiento adecuado de los dispositivos (Figuras 1C y 2C). Los pacientes recibieron el alta hospitalaria al día siguiente, sin complicaciones y con la indicación de profilaxis de endocarditis durante los 6 meses siguientes. Los ecocardiogramas realizados 1, 3, 6 y 12 meses después del implante confirmaron el posicionamiento adecuado del dispositivo, sin obstrucciones asociadas.

DISCUSIÓN

La oclusión percutánea de la mayoría de las variantes angiográficas del conducto arterioso persistente puede realizarse con una variedad de dispositivos, entre ellos los *coils* con y sin liberación controlada, y los oclusores AMPLATZER® I y II.[7-9] Estos pueden utilizarse, incluso, en las variantes anatómicas menos frecuentes[10]. Sin duda, la morfología del tipo ventana sigue presentando limitaciones para su oclusión, básicamente cuando el diámetro menor del conducto supera los 3 mm. La corta extensión de dichos defectos, asociada a una baja relación longitud/diámetro, dificulta la estabilización de los oclusores antes mencionados, generando un riesgo elevado de embolización. Además, puede haber protrusión del dispositivo hasta la aorta, o hasta la arteria pulmonar, obstruyendo dichas estructuras. Estos factores están asociados a la tasa elevada de fracasos en la oclusión percutánea del conducto arterioso tipo B.[11,12]

En cuanto a la oclusión del conducto arterioso, el uso de los dispositivos de doble disco, como AMPLATZER®, para la comunicación interventricular muscular, se describió inicialmente en adultos con conducto arterioso grande e hipertensión arterial pulmonar.[2-4] Posteriormente, Pedra et. al.[6] describieron, también en adultos, el implante de un dispositivo AMPLATZER® Septal Occluder para el tratamiento de un conducto grande y corto. Por otro lado, y casi en simultáneo, Bialkowski et al.[2] describieron el uso de los dispositivos Starflex® y CardioSEAL® como opción para el cierre de los conductos tipo ventana a través del relato del tratamiento exitoso de dos casos (de una mujer de 62 años y de un joven de 17 años de 72Kg). A diferencia de los casos descritos anteriormente, nuestros pacientes no tenían una hipertensión arterial pulmonar importante; sin embargo, la corta extensión del conducto nos obligó a considerar el uso de un dispositivo que pudiera garantizar una estabilización adecuada con oclusión total del defecto. Además, nuestros pacientes eran más jóvenes y de menor peso.

Las ventajas del dispositivo AMPLATZER® se deben a su sistema de doble disco con cintura central corta, que garantiza la configuración adecuada para abordar la morfología de dicha variante del conducto arterioso, produciendo una oclusión óptima, sin riesgo de embolización. Además, el perfil del sistema de entrega y liberación permite la realización del implante en pacientes pediátricos, de acuerdo con lo que demostramos. Sin embargo, tiene como desventaja un costo superior al de los oclusores generalmente utilizados.

Así, llegamos a la conclusión de que, en pacientes pediátricos con conducto arterioso tipo "ventana", el uso de oclusor septal AMPLATZER® puede representar una alternativa segura y eficaz en el tratamiento percutáneo de dichos defectos.

CONFLICTO DE INTERESES

No hay.

FUENTE DE FINANCIAMIENTO

No hay.

REFERENCIAS

1. Krichenko A, Benson LN, Burrows P, Moes CA, McLaughin P, Freedom RM. Angiographic classification of the isolated, persistently patent ductus arteriosus and implications for percutaneous catheter occlusion. Am J Cardiol. 1989;63(12):877-80.
2. Bialkowski J, Szkutnik M, Kusa J, Stein J. Percutaneous closure of window-type patent ductus arteriosus using the CardioSEAL® and STARFlex® devices. Tex Heart Inst J. 2003;30(3):236-9.
3. Demkow M, Ruzyllo W, Siudalska H, Kepka C. Transcatheter closure of a 1 6 mm hypertensive patent ductus arteriosus with the Amplatzer muscular VSD occluder. Cathet Cardiovasc Int-erv. 2001;52(3):359-62.
4. Thanopoulos B, Tsaousis G, Djukic M, Al Hakim F, Eleftherakis N, Simeunovic S. Transcatheter closure of high pulmonary artery pressure persistent ductus arteriosus with the Amplatzer muscular ventricular septal defect occluder. Heart. 2002;87(3):260-3.
5. Spies C, Ujivari F, Schrãder R. Transcatheter closure of a 22 mm patent ductus arteriosus with an Amplatzer atrial septal occluder. Catheter Cardiovasc Interv. 2005;64(3):352-5.
6. Pedra CA, Sanches SA, Fontes VF. Percutaneus occlusion of the patent ductus arteriosus with the amplatzer device for atrial septal defect. J Invasive Cardiol. 2003;15(7):413-7.
7. Galal MO, Bulbul Z, Kakadekar A, Fatani AE, de MoorM, el-Of S, et al. and col. Comparison between the safety profile and clinical results of the Cook detachable and Gianturco coils for transcatheter closure of patent ductus arteriosus in 272 patients. J Interv Cardiol. 2001;14(2):169-77.
8. Masura J, Tittel P, Gavora P, Podnar T. Long-term outcome of transcatheter patent ductus arteriosus closure using Amplatzer duct occluders. Am Heart J. 2006;151(3):755.e7-755.e10.
9. Gamboa R, Mollón FP, Rios-Mendez RE, Arroyo GM, Fogel A, Villa DM. Patent ductus arteriosus closure using a new device: the Nit-Occlud device. Rev Esp Cardiol. 2007;60(4):445-8.
10. Santiago J, Acuna M, Arispe E, Camargo R, Neves J, Arnoni D, et al. Right patent ductus arteriosus with an ipsilateral aortic arch: percutaneous closure with Amplatzer devices. Rev Esp Cardiol. 2007;60(3):319-22.
11. Forbes T, Harahsheh A, Rodriguez-Cruz E, Morrow W, Thomas R, Turner D, et al. Angiographic and hemodynamic predictors for successful outcome of transcatheter occlusion of patent ductus arteriosus in infants less than 8 kilograms. Catheter Cardiovasc Interv. 2004;61(1):117-22.
12. Daniels CJ, Cassidy SC, Teske DW, Wheller JJ, Allen HD. Reopening after successful coil occlusion for patent ductus arteriosus. J Am Coll Cardiol. 1998;31(2):444-50.