Rev Bras Cardiol Invasiva.
2014;22(1):102-6

DOI: 10.1590/0104-1843000000017

**Relato de Caso**

# Cierre Percutáneo de Fístula Aorto-coronaria Venosa Adquirida Luego de Revascularización Miocárdica: Experiencia Inicial con *Plug* Vascular Auto Expandible de Nitinol

Manuel Pereira Marques Gomes Jr., Ricardo Peressoni Faraco, Manfredo Kenji Naritomi, Elisabeth Tomoko Takitani, José Victor Kairiyama, Cláudia Maria Rodrigues Alves

**RESUMEN**

Los injertos aorto-coronarios anastomosados inadecuadamente en el sistema venoso representan una complicación poco frecuente pero potencialmente grave de las cirugías de revascularización miocárdica. Se han descrito diferentes técnicas quirúrgicas y dispositivos percutáneos para la corrección definitiva de dichas fístulas. A continuación, describimos dos casos de fístulas aorto-coronarias iatrogénicas sometidas a la oclusión percutánea con éxito, empleándose un dispositivo auto-expandible de nitinol (*plug* vascular).

**DESCRIPTORES:** Fístula arteriovenosa. Revascularización miocárdica. Enfermedad iatrogénica. Intervención coronaria percutánea.

**ABSTRACT**

**Percutaneous Occlusion of Acquired Aorto-Coronary Venous Fistula After Coronary Artery Bypass Graft Surgery: Initial Experience Using the Self-Expandable Nitinol Vascular Plug**

Inadequate anastomosis of aorto-coronary grafts to the coronary venous system represent an infrequent but potentially serious complication of coronary artery bypass surgery. Different surgical techniques and percutaneous devices have been described for the permanent correction of these fistulas. We report two cases of iatrogenic aorto-coronary fistulas successfully treated with percutaneous occlusion using the self-expandable nitinol device (vascular plug).

**DESCRIPTORS:** Arteriovenous fistula. Myocardial revascularization. Iatrogenic disease. Percutaneous coronary intervention.

Las fístulas coronarias son condiciones poco frecuentes, congénitas o adquiridas, que pueden ocasionar insuficiencia cardiaca de alto gasto, hipertensión arterial pulmonar o isquemia miocárdica, secundarias al *shunt* izquierda-derecha o al fenómeno de “robo de flujo” coronario.[1]

Tomando como condición un período de observación inicial en pacientes asintomáticos, la presencia de síntomas o el aumento del tamaño progresivo de dichas conexiones anómalas determinan la necesidad de intervención, ya sea percutánea o quirúrgica.[2-4]

A continuación, describimos la experiencia inicial de la embolización percutánea de fístulas arteriovenosas (FAV) adquiridas después de la revascularización miocárdica quirúrgica, empleándose un oclusor vascular auto expandible de nitinol en dos pacientes con persistencia de síntomas anginosos luego de la revascularización miocárdica completa y del tratamiento farmacológico optimizado.

## DESCRIPCIÓN DE LOS CASOS

### Caso 1

Paciente del sexo femenino, 65 años, con antecedentes de *diabetes mellitus* tipo 2, hipertensión arterial sistémica y enfermedad coronaria crónica (revascularización miocárdica quirúrgica realizada en 2011), admitida en abril de 2013 por síndrome coronario agudo de riesgo intermedio (escore GRACE: 96). Los electrocardiogramas seriados demuestran ritmo sinusal regular y ausencia de alteraciones

Hospital Nipo-Brasileiro, San Pablo, SP, Brasil.

**Correspondencia:** Manuel Pereira Marques Comes Jr. Rua Alves Guimarães, 408-82 - Pinheiros - CEP: 05410-00 - San Pablo, SP, Brasil.
E-mail: manuelmgomes@ig.com.br

Recibido el: 01.12.13 • Aceptado el: 5/2/2014

compatibles con isquemia aguda; los marcadores de necrosis miocárdica eran negativos. La ecocardiografía transtorácica bidimensional subsiguiente demostró dilatación discreta de la aurícula derecha y moderada en la izquierda. El ventrículo izquierdo presentaba una pequeña dilatación y función sistólica global con reducción discreta debido a la hipoquinesia septal anterior (segmento medio-basal). La fracción de eyección (Simpson) fue de 0,53 y la presión sistólica en la arteria pulmonar, de 24 mmHg.

La angiotomografía de coronarias demostró la dilatación de un injerto de vena safena conectado a la vena cardiaca magna, con importante dilatación del seno coronario (Figura 1A).

La cineangiocoronariografía confirmó la presencia de la conexión del injerto de safena con la vena cardiaca magna, con evidencia adicional de lesión obstructiva segmentaria y grave en tercio medio de la arteria circunfleja no revascularizada (Figura 1B). Se optó por la intervención coronaria percutánea (IPC) de la artera circunfleja y la programación ambulatoria para la oclusión de la FAV. Se realizó, con éxito, el implante de stent liberador de everolimus Xience Prime® (Abbott Vascular Santa Clara, Estados Unidos) de 2,75 x 33 mm.

Quince días después del alta hospitalaria, la paciente presentó un nuevo episodio de angina prolongada en reposo, de características similares al evento previo, lo que suscitó una nueva admisión en la unidad coronaria. La nueva cineangiocoronariografía demostró stent permeable y, como consecuencia, se procedió a la oclusión percutánea de la FAV. Se realizó anticoagulación con heparina no fraccionada 100U/kg y cateterización selectiva del injerto con catéter guía Amplatz Right-2 de 7 F. Debido a la tortuosidad proximal, se optó por posicionar dos cables guía 0,014" CholCE® PT Extra Support Guide Wire (Boston Scientific Corporation, Natick, Estados Unidos) de manera distal, permitiendo la entubación profunda del catéter guía (Figura 2A).

Bajo control fluoroscópico se avanzó el *plug* vascular Amplatzer® Plug Vascular II 8,0 x 7,0 mm (St. Jude Medical, Minnetonka, Estados Unidos) hasta el segmento medio del injerto, retrocediendo los cables guía y, entonces, liberando el dispositivo. La angiografía de control demostró la oclusión total del injerto 5 minutos después de la liberación de la prótesis (Figura 2B).

## Caso 2

Paciente del sexo femenino, de 45 años, con historia de hipertensión arterial sistémica, dislipemia y enfermedad coronaria crónica. Sometida a ICP con implante de stents farmacológicos en el tronco de la coronaria izquierda y en las arterias descendente anterior y circunfleja, además de dos revascularizaciones quirúrgicas (la última de octubre de 2012) con cuadro actual de dolor torácico atípico y disnea de esfuerzo.

Durante la investigación diagnóstica se realizó angiotomografía de coronarias, en donde se observó el injerto en Y de arteria radial hacia la arteria descendente anterior y de vena safena con anastomosis distal en la vena cardiaca (Figura 3A).

La angiografía coronaria mostró los stents ubicados en el tronco de la coronaria izquierda y en las porciones proximales de la arteria descendente anterior y circunfleja, con reestenosis focal intra-stent grave en el ostio de la arteria circunfleja, y confirmó la presencia de FAV descrita en la angiotomografía (Figura 3B). Se realizó la oclusión percutánea de la FAV en el mismo procedimiento.

**Figura 1.** Caso 1: angiotomografía que muestra el injerto de la revascularización miocárdica, permeable y dilatado, conectado a la vena cardiaca magna (flecha) en proyección oblicua anterior izquierda (A) y angiografía del mismo injerto en oblicua anterior derecha (B).

Rev Bras Cardiol Invasiva.
2014;22(1):102-6

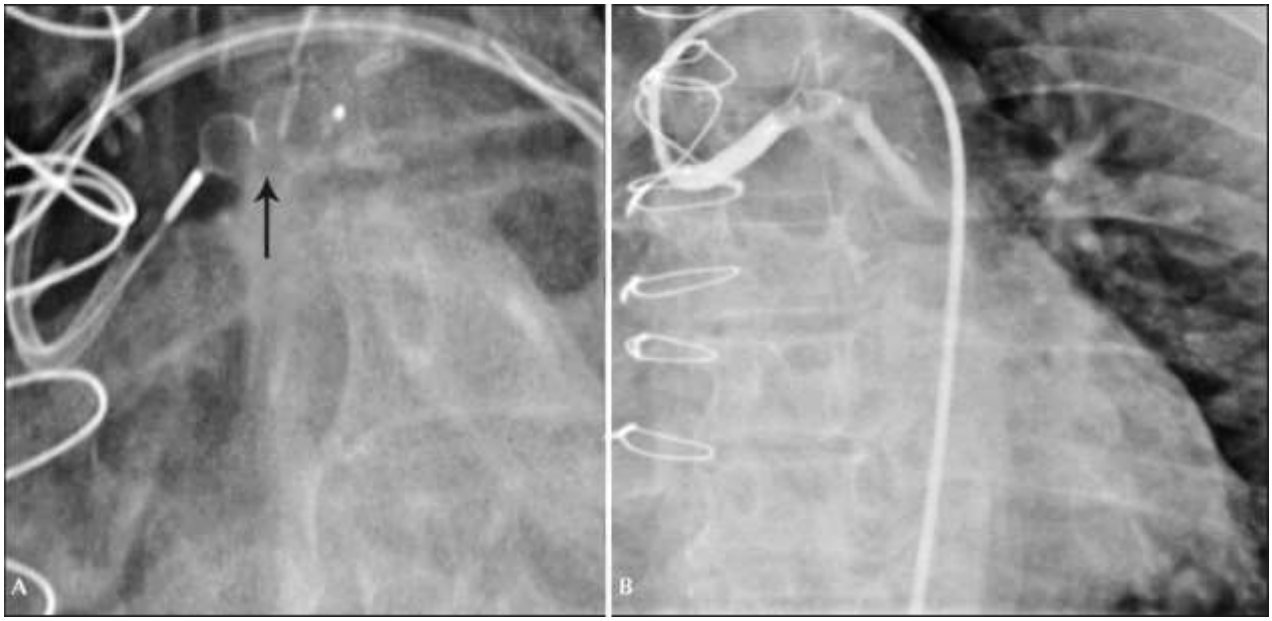


**Figura 2.** Caso 1: posicionamiento del *plug* vascular auto-expandible (flecha), inmediatamente antes de la liberación (A). Ausencia de flujo anterógrado en el injerto 5 minutos después de la liberación del dispositivo (B).

La cateterización selectiva del injerto se obtuvo con el catéter guía Amplatz Left-3 6 F, bajo heparinización plena, empleándose el cable guía de 0,014" extra soporte para intubación profunda. El dispositivo seleccionado fue Amplatzer® Plug Vascular II 10 x 7,0 mm (Figura 3C) ubicado en el puente de safena, luego de la emergencia de la arteria radial y liberado luego de retirar el cable guía. Se observa una lentificación discreta del flujo anterógrado en el injerto de la safena con mantenimiento de su permeabilidad.

Luego de 30 días de evolución, la paciente fue admitida en el laboratorio de intervención para el tratamiento de reestenosis intra-stent en la arteria circunfleja y para la reevaluación del injerto tratado. Fue sometida con éxito a ICP con balón liberador de paclitaxel Pantera Lux® 3,0 x 15 mm (Biotronik, Berlín, Alemania). La angiografía de control demostró oclusión completa de la anastomosis de vena safena con la vena cardiaca, con mantenimiento del flujo en la anastomosis en Y hacia la descendente anterior (Figura 3D).

## DISCUSIÓN

Las fístulas coronarias adquiridas, como consecuencia de la inserción inadvertida de injertos aorto-coronarios (o de la arteria torácica interna *in situ*) en venas cardiacas, son complicaciones poco frecuentes y potencialmente graves de las cirugías de revascularización miocárdica.[3]

En una revisión reciente, Gardner et al.[4] informaron solo 36 casos publicados, en los cuales la mayoría de las FAV incluía el territorio de la arteria descendente anterior (66%) y de ramas diagonales (11%).

Las distorsiones en la anatomía ventricular (fibrosis y adherencias pericárdicas secundarias a infarto, pericarditis o revascularización anteriores), la presencia de trayecto intramiocárdico, de grasa epicárdica sobresaliente y el colapso vascular secundario a la solución cardiopléjica y al clampeamiento de la aorta pueden dificultar la identificación del vaso tratado y predisponer a la anastomosis distal en el sistema venoso.[4]

La presencia de soplo continuo de alta frecuencia, de insuficiencia cardiaca sin causa definida y de angina persistente luego de la revascularización miocárdica debe hacernos sospechar de una posible FAV iatrogénica. Los síntomas pueden manifestarse desde el post operatorio inmediato hasta varios años después de la intervención.[2,5]

La historia natural de dichas FAV depende de la magnitud del shunt izquierda-derecha que se haya desarrollado. De modo similar a las fístulas congénitas, la insuficiencia cardiaca de alto gasto, los eventos trombóticos, la dilatación progresiva con ruptura y hemopericardio, la hipertensión arterial pulmonar, las arritmias auriculares y ventriculares y la endarteritis infecciosa son posibles complicaciones.[3,4] Algunos pacientes permanecen asintomáticos y, eventualmente, presentan oclusión espontánea de la FAV.[6]

La isquemia miocárdica manifestada por pruebas funcionales positivas o como angina persistente tiene como mecanismos principales la limitación del flujo en el territorio no revascularizado y el fenómeno de robo de flujo coronario (más evidente en injertos secuenciales).[1,5] La ausencia de perfusión miocárdica retrógrada, a partir del seno coronario

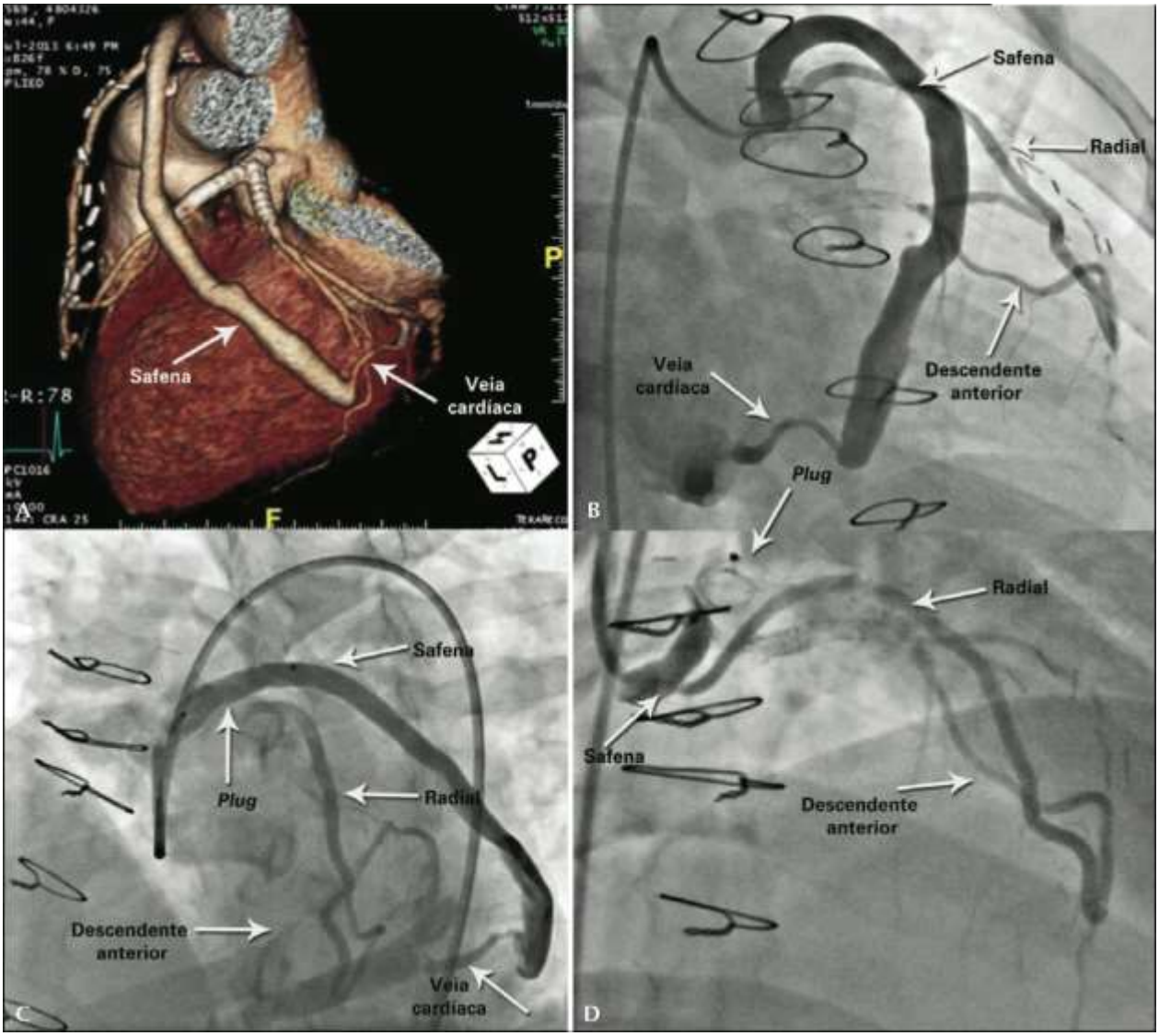


**Figura** 3. Caso 2: Angiotomografía que muestra la anastomosis safena-vena cardiaca (A). Angiografía que muestra las dos ramas del injerto en Y radial-descendente anterior y safena-vena cardiaca (B). Resultado inmediato con amplio flujo luego de la liberación del plug, que puede verse por la marca proximal y la distal (C). Resultado luego de 30 días del procedimiento, que muestra el plug más acomodado y la oclusión de la rama hacia la vena cardiaca, además de la permeabilidad de la Y hacia la arteria descendente anterior (D).

arterializado (en ausencia de ligadura proximal de la vena), puede potenciar la isquemia miocárdica en esos casos.[7]

La cateterización cardiaca izquierda (angiografía coronaria y manometrías) se mantiene como el patrón oro de la evaluación de la anatomía, la repercusión hemodinámica y la planificación terapéutica de las FAV. La angiotomografía y la resonancia cardiaca han demostrado su gran importancia ya que proporcionan información adicional con respecto al trayecto, al lugar del drenaje y a la relación de las FAV con otras estructuras.

No hay consenso con respecto a la modalidad inicial de intervención en el grupo de pacientes sintomáticos o refractarios al tratamiento médico inicial. Entre las opciones descritas, las más utilizadas son la ligadura de la FAV asociada a nueva revascularización quirúrgica, o la embolización percutánea de la FAV (anterógrada o retrógrada, a través del seno coronario). En esta última modalidad se utilizan *coils*, balones desprendibles o stents recubiertos, asociados o no a la ICP de la lesión coronaria no revascularizada.[2,3,8]

En los dos casos presentados, la embolización percutánea de las FAV adquiridas empleándose *plug* vascular auto expandible de nitinol fue una técnica simple y exitosa, incluso en presencia de doble antiagregación plaquetaria.

Rev Bras Cardiol Invasiva.
2014;22(1):102-6

**Figura 4.** Dispositivo AMPLATZER® Plug Vascular II.

Se trata de una prótesis cilíndrica compuesta por una malla de nitinol no revestida, de bajo perfil, que no requiere el uso de vaina y que posibilita la recolocación y la eventual remoción del dispositivo. El *plug* es compatible con los catéteres guía de 5 a 7 F, dependiendo de la prótesis seleccionada, y se recomienda que sea entre 30% y 50% mayor que el diámetro del vaso tratado, para reducir el riesgo de embolización distal al mínimo posible (Figura 4).

Los diferentes tipos de *plug*, en principio pensados para embolizaciones periféricas, han sido utilizados con éxito y con baja incidencia de complicaciones en el tratamiento de anormalidades vasculares asociadas a cardiopatías congénitas. En 2007, Fischer et al.[9] describieron tres casos de oclusión percutánea de FAV congénitas utilizando este dispositivo vascular. Mylonas et al.[10] describieron la oclusión percutánea de un aneurisma de 9 cm de diámetro en el injerto de vena safena deteriorado hacia rama marginal obtusa en un paciente de 85 años. Se utilizó un *plug* vascular de 8 mm con éxito inmediato del procedimiento, confirmado en el control tomográfico a los 30 días.

La embolización percutánea para el tratamiento de las FAV iatrogénicas post revascularización miocárdica ha demostrado ser un método seguro y eficaz, siendo preferido antes que la corrección quirúrgica.

Presentamos aquí una alternativa, aún no descrita en la literatura, a la clásica utilización de los *coils* o balones desprendibles para el tratamiento de esta condición específica. La embolización percutánea con oclusor vascular mostró tratarse de una técnica simple, pero aún con un costo elevado. Es necesario realizar seguimientos tardíos para evaluar la durabilidad del efecto oclusor así como el riesgo de complicaciones, sobre todo de embolización distal y de perforación vascular.

## CONFLICTO DE INTERESES

No hay.

## FUENTE DE FINANCIAMIENTO

No hay.

## REFERENCIAS

1. Calkins JB Jr, Talley JD, Kim NH. Iatrogenic aorto-coronary venous fistula as a complication of coronary artery bypass surgery: patient report and review of the literature. Cathet Cardiovasc Diag. 1996;37(1):55-9.
2. Khunnawat C, Mukerji S, Abela GS, Thakur RK. Unusua complications of coronary artery by-pass graft surgery. Am J Cardiol. 2006;98(12):1665-6.
3. McNulty PH, Gilchrist IC. Natural history of inadvertent aorta-saphenous vein-coronary vein by-pass graft. Ann Thorac Surg. 2003;75(3):996-7.
4. Gardner JD, MaddoxWR, Cal kins JB Jr. Iatrogenic aortocoronary arteriovenous fistula following coronary artery by-pass surgery: a case report and complete review of the literature. Case Reports Cardiol [Internet]. 2012 [cited 2014 Jan 26]. Available from: file:///C:/Documents%20and%20Settings/2509501/Meus%20 documentos/Down loads/652086.pdf
5. Scholz KH, Wiegand V, Rosenmeyer P, Chemnitius, Kreuzer H. Aorto-coronary artery to coronary vein fistula with the potential of coronary steal as complication of saphenous jump by-pass graft. Eur J Cardiothorac Surg. 1993;7(8):441-2.
6. Deligonul U, Vandormael M, HarperJM, Kern MJ. Spontaneous closure of iatrogenic left internal mammary artery to anterior interventricular vein fistula. Am J Cardiol 1986;58(9):854-5.
7. Klinke WP, Pepine CJ, Conti CR. Demonstration of an inadvertently created aorto-coronary venous anastomosis: evidence against the clinical effectiveness of retrograde coronary perfusion. Cathet Cardiovasc Diagn. 1979;5(4):367-70.
8. Lopez JJ, Kuntz RE, Bairn DS, Johnson RG, Kim D. Percutaneous occlusion of an iatrogenic aortosaphenous vein-coronary fistula via retrograde coronary sinus approach. Cathet Cardiovasc Diagn. 1996;37(3):339-41.
9. Fischer G, Apostolopoulou SC, Rammos S, Kiaffas M, Kramer HH. Transcatheter closure of coronary arterial fistulas using the new Amplatzer vascular plug. Cardiol Young. 2007;17(3):283-7.
10. Mylonas I, Sakata Y, Salinger MH, Feldman T. Successful closure of a giant true saphenous vein graft aneurysm using the Amplatzer vascular plug. Catheter Cardiovasc Interv. 2006;67(4):611-6.