ev Bras Cardiol Invasiva
2014;22(1):41-7

DOI: 10.1590/0104-1843000000009

Artículo original

Cierre Percutáneo de las Comunicaciones Interauriculares Tipo *Ostium Secundum* con Prótesis de Nitinol Recubiertas de Última Generación

Francisco Chamié[1], Daniel Chamié[2], Luiz Carlos do Nascimento Simões[3], Renata Mattos[3]

RESUMEN

Introducción: El cierre percutáneo de las comunicaciones interauriculares del tipo *ostium secundum* con prótesis disponibles comercialmente es un procedimiento seguro y eficaz. Presentamos nuestra experiencia con dos prótesis de nueva generación, con filamentos de nitinol recubiertos. **Métodos:** Se describen las características de las prótesis, la técnica de implante y los resultados de los pacientes portadores de comunicaciones interauriculares tratados con prótesis Lifetech CERA® ASD Occluder y Cocoon Septal Occluder. **Resultados:** Los procedimientos se llevaron a cabo en 49 pacientes, 37 de ellos de sexo femenino. La edad osciló entre 7 y 68 años y el peso de 17 a 90 kg. El borde aórtico estuvo presente en el 34,7% y aneurisma del septo interauricular en el 14,3% de los pacientes. Los diámetros estáticos de los orificios principales fueron de 13 ± 7 mm y los diámetros estirados de 22 ± 7 mm. El implante fue posible en todos los casos y se utilizaron 55 dispositivos. Se utilizaron prótesis CERA® en 45 pacientes y Cocoon en el resto. Tres pacientes requirieron el cierre de un segundo orificio. Durante los procedimientos fue necesario sustituir en dos casos la primera prótesis por otra de mayor diámetro y en el tercer caso, por deformidad de la prótesis (configuración de tulipa). La oclusión inmediata se produjo en el 91,9% y en el 95,9% de casos en el sexto mes. No se registraron decesos u otras complicaciones significativas. **Conclusiones:** El manejo de las prótesis CERA® y Cocoon fue simple y fácil de reproducir por operadores experimentados. Las tasas de oclusión inmediata fueron similares a las obtenidas con las prótesis Amplatzer®. Se necesitan más estudios y seguimiento a largo plazo para determinar las verdaderas ventajas del recubrimiento de los filamentos de nitinol.

DESCRIPTORES: Comunicación interauricular. Cateterismo cardíaco. Prótesis e implantes.

ABSTRACT

Transcatheter Occlusion of Secundum Atrial Septal Defects with Latest Generation Coated Nitinol Wire Devices

Background: Transcatheter occlusion of secundum atrial septal defects using commercial available devices is a safe and effective procedure. We present our experience with two new generation coated nitinol wire devices. **Methods:** We report device characteristics, implantation technique and outcomes of patients with atrial septal defects treated with the Lifetech CERA™ ASD Occluder and the Cocoon Septal Occluder. **Results:** Procedures were performed in 49 patients, 37 were female. Ages ranged from 7 to 68 years and body weight from 17 to 90 kg. The aortic rim was present in 34.7% and atrial septal aneurysms in 14.3% of the patients. Mean diameter was 13 ± 7 mm whereas the balloon-stretched diameter was 22 ± 7 mm. Implantation was possible in all cases and 55 devices were used. Forty-five CERA™ and four Cocoon devices were used. Three patients required occlusion of a second orifice. During the procedures the first device had to be replaced by a larger one in two cases, and in the third case it was replaced due to a tulip-like malformation of the left atrial disc. Immediate occlusion occurred in 91.9% and in 95.9% at 6 months. There were no deaths or other significant complications. **Conclusions:** The use of both CERA™ and Cocoon devices was simple and reproducible in experienced hands. Short-term occlusion rates were similar to the ones obtained with the Amplatzer™ device. More studies and long-term follow-up are required to determine the actual advantages of coated nitinol wire devices.

DESCRIPTORS: Heart septal defects, atrial. Cardiac catheterization. Prostheses and implants.

[1] Hospital Federal dos Servidores do Estado, Rio de Janeiro, RJ, Brasil.
[2] Instituto Dante Pazzanese de Cardiologia, São Paulo, SP, Brasil.
[3] Instituto Nacional de Cardiologia, Rio de Janeiro, RJ, Brasil.

Correspondencia a: Francisco Chamié. Intercat - Cardiologia Intervencionista - Rua Real Grandeza, 108, salas 223-224 - Botafogo - CEP: 22281-034 - Rio de Janeiro, RJ, Brasil.
Correo electrónico: fchamie@pobox.com

Recibido el: 06/01/2014 • Aceptado el: 01/03/2014

El cierre percutáneo de las comunicaciones interauriculares de tipo *ostium secundum* (CIA), descripto por primera vez por King y Mills en 1976,[1] es en la actualidad el método terapéutico elegido y universalmente aceptado en todos los grandes centros. Ha demostrado ser seguro y eficaz, por lo que es una excelente alternativa al tratamiento quirúrgico convencional.

A pesar de los excelentes resultados obtenidos en el corto y mediano plazo con la prótesis Amplatzer® Septal Occluder (ASO, AGA Medical Corp., Golden Valley, Minnesota, Estados Unidos), se han desarrollado nuevos dispositivos con el objetivo de corregir deficiencias o sugerir modificaciones en el diseño de las prótesis, en la cantidad y grosor de los filamentos de nitinol y en el tipo de revestimiento exterior - para prevenir la liberación de níquel en la circulación y en los diferentes mecanismos de entrega.

Desafortunadamente, el número de publicaciones en la literatura mundial especializada centradas en estos nuevos dispositivos es escasa, tal vez porque todavía no están disponibles en los Estados Unidos.[2-4]

Para cada uno de estos nuevos dispositivos hay ventajas y desventajas con respecto a aspectos técnicos y al perfil de las prótesis. Las prótesis registradas por la Agencia Nacional de Vigilancia Sanitaria (ANVISA) y disponibles en Brasil, ofrecen una opción de tratamiento interesante, con seguridad, eficacia y reproducibilidad, por lo que el profesional puede elegir el dispositivo al que mejor se adapte.

Este trabajo tiene como objetivo presentar la experiencia con dos tipos de prótesis de última generación con filamentos de nitinol recubiertos; presentando sus características, la técnica de implante y los resultados obtenidos.

MÉTODOS

Diseño del estudio

Revisión retrospectiva, en un único centro, de un solo brazo, de los pacientes con CIA sometidos al cierre percutáneo con las prótesis Lifetech CERA® ASD Occluder (Lifetech Scientific Corporation, Shenzhen, China) y Cocoon Septal Occluder (Vascular Innovations Co. Ltd., Bangtanai, Pakkret, Tailândia), en el período entre julio de 2010 y diciembre de 2013. Debido al número relativamente pequeño de casos, no se hicieron comparaciones entre los dispositivos.

Selección de pacientes

En el período mencionado, fueron sometidos al cierre percutáneo pacientes portadores de CIA con repercusión hemodinámica y sin hipertensión pulmonar fija, > 6 años de edad y con un peso mínimo de 15 kg. El diagnóstico de los defectos se realizó mediante ecocardiografía transtorácica (ETT) y ecocardiografía transesofágica (ETE), para el análisis morfológico del defecto, identificando los bordes y la obtención del diámetro estático (D), confirmando la indicación de la intervención.

Dispositivos

Lifetech CERA® ASD Occluder

Se trata de una nueva prótesis autoexpansible, conformada por una malla de nitinol (aleación de níquel y titanio), compuesta de dos discos y una porción central que promueve la oclusión del defecto; es similar en su diseño a las prótesis ASO. Los filamentos de nitinol están recubiertos con un compuesto de nitruro de titanio que impide la liberación de níquel en la corriente sanguínea y permite un crecimiento endotelial más rápido y homogéneo y posee propiedades antitrombóticas. En el interior del dispositivo está suturada una membrana de poliéster con el fin de reducir la aparición de *shunts* residuales y para acelerar el tiempo de oclusión de los defectos (Figura 1).

Se trata de un dispositivo muy flexible que se ajusta bien a los defectos y posee un perfil satisfactorio. La parte central es de 4 mm de longitud y se fabrica en diámetros de 6 a 42 mm, con incrementos consecutivos de 2 mm. El disco izquierdo mide 12 mm más que la porción central en los dispositivos de 10 mm, 14 mm en los dispositivos de 32 mm y 16 mm en los siguientes tamaños. El disco derecho mide 4 mm menos que el izquierdo hasta el tamaño de 32 mm y 6 mm menos, en los siguientes tamaños.

Para cargarla, la prótesis se enrosca en un cable de metal y se coloca por medio de vainas largas con calibre de 7 a 14 F.

Cocoon Septal Occluder

Presenta un diseño muy similar al dispositivo anterior. También es una prótesis autoexpansible que consiste de dos discos con un conector central,

Figura 1. Prótesis CERA®.

está conformada por filamentos de nitinol recubiertos con platino por nanofusión, lo que aumenta la opacidad del dispositivo, facilitando la visualización fluoroscópica y favoreciendo el posicionamiento. El revestimiento de platino también previene la liberación de níquel en el torrente sanguíneo, previene la corrosión del nitinol y aumenta la biocompatibilidad del dispositivo de oclusión (Figura 2). Posee una flexibilidad satisfactoria y se ajusta adecuadamente a los defectos.

La longitud del conector central es de 3 mm en las prótesis de 8 y 10 mm y de 4 mm en las siguientes. Los diámetros disponibles son de 8 a 40 mm con incrementos consecutivos de 2 mm. El disco izquierdo es 12 mm mayor que la porción central en las prótesis de hasta 10 mm y es 14 mm mayor en los otros dispositivos. El disco derecho es 2 mm menor que el izquierdo en las prótesis de hasta 10 mm y es 4 mm menor, en los otros dispositivos.

En el interior del dispositivo está suturada una membrana de polipropileno con el fin de disminuir las posibilidades de *shunts* residuales, reduciendo el tiempo de oclusión de los defectos. Se carga por un sistema de rosca y se libera por medio de una vaina larga con calibre de 6 a 12 F.

Procedimiento

Todos los pacientes recibieron anestesia general e intubación traqueal después de un ayuno mínimo de 8 horas. Se sometieron a cateterismo cardíaco derecho e izquierdo a través de la punción de la vena femoral y con monitoreo por ETE (tridimensional, cuando estuvo disponible). No se realizaron angiografías.

Después de obtener el acceso venoso y de posicionar la sonda transesofágica, se administró heparina en dosis de 100 UI/kg en niños y de 5.000 a 10.000 UI en adultos. Cefazolina en dosis de 50 mg/kg en niños o de 2 g/kg en adultos, fue administrada a todos los pacientes antes del procedimiento y 6 horas después.

Figura 2. Prótesis Cocoon.

Se realizó en todos los casos la medida del diámetro estirado (DE), con el balón apropiado proporcionado por las empresas distribuidoras. La elección de la prótesis se basó en el DE, con la utilización de prótesis con tamaños que variaron desde el mismo DE hasta de 4 a 6 mm más grandes, en los casos con bordes muy delgados y defectuosos. La prótesis fue cargada en la vaina larga con el calibre compatible, de acuerdo con las especificaciones del fabricante y liberada con las técnicas convencionales previamente detalladas.[5] El posicionamiento de los dispositivos fue confirmado por ETE y cuando éste se consideraba satisfactorio, la prótesis era separada del sistema de liberación (Figura 3).

La hemostasia fue realizada por compresión y los pacientes fueron extubados en la sala de hemodinámica y transferidos a una unidad de cuidados intensivos hasta el día siguiente.

Seguimiento

Se realizaron ecocardiogramas transtorácicos (ETT) al día siguiente del procedimiento.

Todos fueron instruidos a usar aspirina durante 6 meses (de 3 a 5 mg/kg/día en niños y 200 mg/día en adultos), asociada con 75 mg de clopidogrel durante 3 meses, en adultos. Fue realizada la recomendación de realizar profilaxis de endocarditis infecciosa.por 6 meses.

Se realizaron ETT a los 1, 3 y 12 meses y luego, anualmente. A los 6 meses se realizó una ecocardiografía transesofágica (ETE).

Análisis estadístico

Las variables continuas fueron expresadas como promedio y desviación estándar y las variables categóricas como números y porcentajes.

RESULTADOS

A partir de julio de 2010, 49 pacientes fueron sometidos al cierre percutáneo de CIA con las prótesis mencionadas anteriormente; del total, 37 eran de sexo femenino. Las edades oscilaban entre 7 y 68 años (32 ± 19 años) y el peso corporal entre 17 y 90 kg (66 ± 18 kg).

Dos pacientes habían tenido accidentes cerebrovasculares isquémicos y, en la ocasión, fueron diagnosticados erróneamente como portadores de foramen oval permeable por los ETT antes del procedimiento. Una paciente de 16 años era portadora de transposición de los grandes vasos, después de haber sido sometida en la etapa neonatal a una atrioseptostomía (AS) con balón, con posterior cirugía de intercambio arterial (cirugía de Jatene o *Switch*). La CIA provocada por la AS se había dejado abierta y era necesario cerrarla. Dos meses antes del cierre de la CIA, presentó algunos episodios de taquicardia ventricular con síncope y recibió un cardiodesfibrilador implantable (CDI). Otra paciente se quejaba antes del implante de dolores de cabeza tipo migraña con alteraciones visuales.

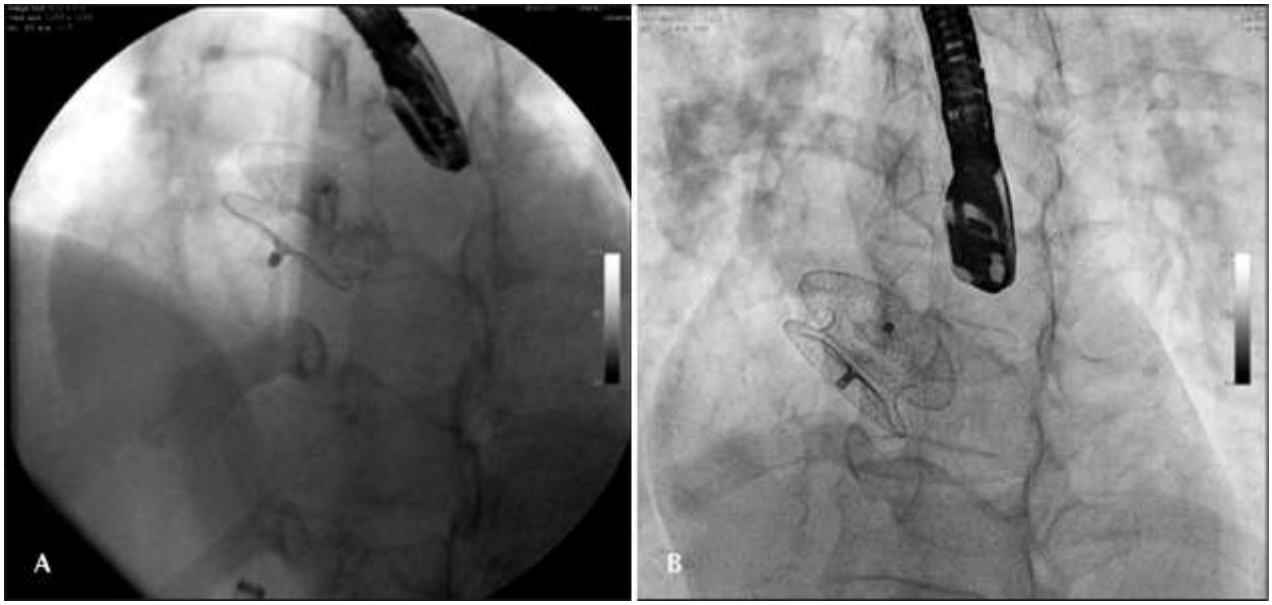

Figura 3. La fluoroscopia muestra las prótesis inmediatamente después de su liberación: prótesis CERA® (A) y Coccon (B).

Hubo una mejora inicial de los episodios después del procedimiento y una reaparición de los síntomas luego de los primeros 3 meses. Después de los implantes, no se identificó cefalea en ningún otro paciente.

En la ETE, el borde aórtico estaba presente en 17 casos (34,7%) y ausente en los demás. Se identificaron aneurismas del septo interauricular en siete casos (14,3%): cinco eran del tipo hipermóvil, oscilando de la aurícula derecha a la aurícula izquierda de acuerdo con el ciclo cardíaco (tipo C) y dos abultaban en la aurícula derecha de forma fija (tipo A).[6]

Dos pacientes presentaban defectos asociados, tratados en el mismo procedimiento con prótesis específicas: una comunicación interventricular perimembranosa y un canal arterial. Siete pacientes presentaban orificios adicionales con múltiples aberturas además del orificio principal y tres de ellos requirieron una segunda prótesis para ocluir completamente esos orificios.

Los diámetros estáticos de los orificios principales variaron de 4 a 32 mm (13 ± 7 mm) y los diámetros estirados de 10 a 36 mm (22 ± 7 mm). Los diámetros estirados obtenidos con el uso del balón de medición fueron 33,3% mayores que los diámetros estáticos medidos con la ETE.

El implante fue posible en todos los casos, se utilizaron 55 dispositivos en 49 pacientes con un promedio de 1,1 prótesis por paciente. Se utilizaron prótesis CERA® en 45 pacientes y Cocoon en cuatro. Los diámetros de los dispositivos implantados en los principales orificios variaron entre 8 a 38 mm (24 ± 8 mm), los más utilizados fueron los de 18 mm. Se implantaron prótesis de 8, 14 y 16 mm en tres pacientes que requirieron simultáneamente ocluir orificios menores.

Durante el procedimiento fue necesario sustituir la primera prótesis en tres pacientes. En dos casos la prótesis inicial se retiró todavía conectada al cable liberador y fue sustituida por otra de mayor diámetro, debido a que el defecto se había dilatado durante las maniobras de implante. En el tercer caso, la primera prótesis presentó una forma cóncava del disco izquierdo (estructura en forma de tulipa o copa de vino)[7] durante el implante y como no se adaptó correctamente al orificio, fue retirada. Se realizó una nueva medición del diámetro estirado y la prótesis fue sustituida por un dispositivo mayor que fue implantado sin dificultad.

Complicaciones inmediatas menores fueron identificadas en cuatro casos. La ecocardiografía transesofágica detectó trombos filiformes en la guía de cambio de un paciente y en la extremidad distal de la vaina larga, en otro paciente. Todos los pacientes habian recibido heparina y los procedimientos no se extendieron más de lo habitual. Se aplicó una dosis adicional de heparina y se realizó la remoción completa de los materiales comprometidos, se lavaron y se reintrodujeron, permitiendo el implante con la técnica tradicional en ambos casos. Ningún paciente presentó complicaciones generadas por los trombos, los cuales no fueron visualizados en la ETE después de la retirada de la vaina larga y la guía. Dos pacientes presentaron arritmias transitorias: el primero presentó una acentuada bradicardia sinusal durante varios minutos después de la finalización del procedimiento, durante la salida de la anestesia y se recuperó sin la necesidad de intervención alguna. Otro paciente presentó ritmo de la unión auriculoventricular por manipulación del catéter en la aurícula derecha, sin caida del gasto cardíaco y también con resolución espontánea.

El seguimiento promedio fue de 21 meses (de 1 a 41 meses). El paciente que presentó ritmo de la unión auriculoventricular durante el procedimiento fue hospitalizado debido a fibrilación auricular con respuesta ventricular rápida un mes después del implante. Está en ritmo sinusal y se encuentra actualmente utilizando medicación antiarrítmica. No hubo muertes en esta serie de casos.

La tasa de cierre inmediato de 91,9% pasando al 95,9% a los 6 meses, no fue diferente de los resultados obtenidos con la prótesis ASO.[5,8] En la ETT al primer mes, se detectó *shunt* residual mínimo en cuatro casos (8,1%), tres de los cuales presentaban múltiples orificios. Un paciente que tenía el septo muy delgado necesitó dos prótesis. En la ETT de control después del primer mes, se observó *shunt* residual significativo entre las dos prótesis, que estaban estables y mantenían sus posiciones originales en el septo interauricular. Fue remitido de forma electiva para cirugía con buenos resultados. Después del 6º mes de seguimiento, persistió en un paciente apenas *shunt* no significativo; otro paciente que todavía no ha cumplido los 6 meses de seguimiento presentó *shunt* residual mínimo.

DISCUSIÓN

Este artículo se centró en la utilidad, el manejo y los resultados de dos nuevas prótesis de malla de nitinol con filamentos recubiertos, sobre las que hay pocas referencias en la literatura actual.[3]

La primera ventaja potencial de los filamentos recubiertos es evitar la liberación de níquel en la corriente sanguínea después del implante. En las prótesis de nitinol, la liberación de níquel del dispositivo comienza inmediatamente después del procedimiento y alcanza su máximo al primer mes, pudiendo causar reacciones alérgicas y tóxicas en pacientes sensibles.[9] Si bien esto no ha demostrado ser un problema de gran magnitud, es deseable el revestimiento de los filamentos de nitinol porque han sido atribuidos a esa reacción alérgica al níquel, algunos casos de aparición o agravamiento de cefaleas en pacientes sometidos a implantes con la prótesis ASO.[10] Otra ventaja es el aumento de la biocompatibilidad. Los filamentos de nitinol recubiertos son más biocompatibles y menos trombogénicos, si bien las prótesis de nitinol ya tienen un menor índice de trombosis en comparación con otros dispositivos metálicos.

Las erosiones causadas por las prótesis son eventos poco frecuentes, pero potencialmente fatales. Son situaciones de extremo riesgo para los pacientes, imprevisibles y pueden ocurrir de forma tardía. Aunque su mecanismo sigue siendo desconocido, la erosión parece estar relacionada con la abrasión del tejido cardíaco adyacente a la prótesis metálica, que puede contar con agentes facilitadores tales como patologías asociadas (síndrome de Marfan), alteraciones en el espesor y la composición de los tejidos relacionados con la edad y variaciones en la resistencia y la capacidad del tejido de soportar fuerzas abrasivas.[13]

El sobredimensionamiento de los dispositivos podría llevar al contacto de los bordes de las prótesis con las paredes de la aorta o de las aurículas y sus movimientos en relación con el tejido, se asemejan a una sierra circular.[14] En relación al momento de su aparición, las erosiones pueden ocurrir días después del implante o, incluso, hasta 6 años más tarde. La tasa de mortalidad causada por erosión es de 0,004 a 0,015%.[15,16] En 2004, la incidencia estimada de casos de erosión en los EE.UU. con la utilización de ASO fue del 0,1%.[12] Otras publicaciones se refieren a tasas de erosión que oscilan entre 0,07 y 0,11% en los Estados Unidos y entre 0,04 y 0,17% en el resto del mundo, basadas en el número de ASO vendidos o implantados.[17] Claramente, estas cifras son sólo estimaciones, ya que muchos pacientes no tienen sus implantes registrados y muchos autores no suelen informar las complicaciones; pero, en cualquier caso, la incidencia de esta complicación es afortunadamente baja. Debido a la menor cantidad de implantes, o debido al aún reducido número de informes en la literatura, o por la mayor flexibilidad de los nuevos dispositivos, la realidad es que no se han reportado casos de erosión involucrando las prótesis CERA® y Cocoon.

No se observaron diferencias esenciales de las prótesis de nuestro estudio con respecto a las prótesis más antiguas de similar diseño. Tanto una como la otra son fáciles de manejar, de liberación simple y pueden ser capturadas y reposicionadas mientras están conectadas con el sistema de colocación.

Las vainas largas de ambos dispositivos son más rígidas y poseen menos flexibilidad de lo deseado, lo que a veces hace que la prótesis se posicione en forma perpendicular al defecto, dificultando su implante. Por otra parte, responden razonablemente bien a las maniobras de rotación que son necesarias en tales casos. La utilización de la vaina de Mullins (Cook Medical Inc., Bloomington, In, Estados Unidos) o la nueva vaina Fustar® (Lifetech Scientific Corporation), constituye una excelente alternativa para aquellas situaciones. Las vainas Fustar® son largas (longitudes de 55, 70, 80 y 90 mm), flexibles, con extremidades desviables de 3 o 5 cm que se pueden curvar hasta un ángulo de 160° mediante la manipulación de un control cilíndrico en su parte proximal, proporcionando una mejor alineación de la prótesis con respecto al orificio (Figura 4).

Figura 4. Vaina FuStar®. Observe el cilindro deflector en la extremidad proximal de la vaina. Está señalada la longitud de la punta desviable.

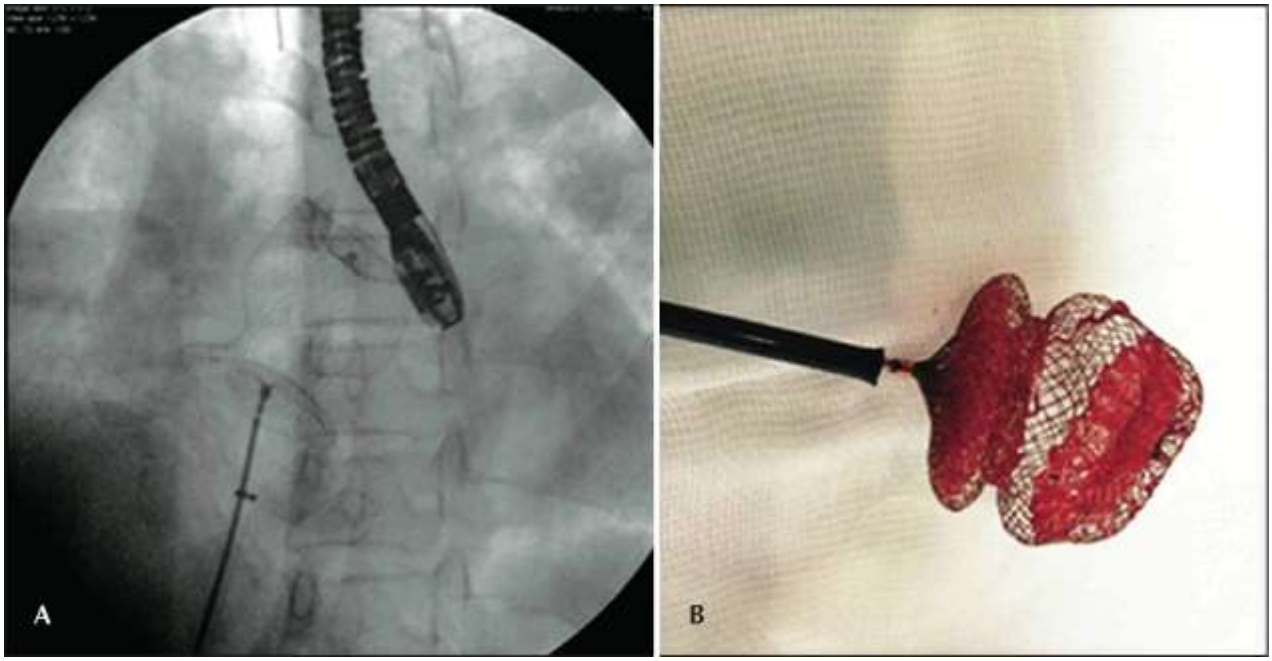

Figura 5. Malformación en forma de tulipa: en el panel de la izquierda, vemos la prótesis con la configuración cóncava del disco izquierdo, totalmente externalizado en la aurícula izquierda, todavía conectado al cable de colocación. A la derecha, la prótesis en la mesa, después de retirada, con las deformidades que inviabilizaron su uso.

La malformación "en tulipa", que se describe para las prótesis CERA®, parece ser exclusiva de este dispositivo, aunque conseguimos reproducir una deformación similar sobre la mesa en una prótesis Figulla (Occlutech, Praga, República Checa). La forma cóncava del disco de la izquierda evita que el dispositivo se adapte al septo de forma adecuada e impide sua reintroducción en la vaina. Esto ocurre, supuestamente, en dispositivos más grandes, donde al abrir el disco izquierdo, éste es empujado contra la pared posterior de la aurícula izquierda. Otro factor que parece contribuir a la deformación es el tejido de poliéster, pegado a la circunferencia del dispositivo que tiene suturas adicionales en la porción distal (techo) del disco izquierdo. Si el dispositivo asume la forma anormal, no debe ser recapturado. Al contrario, debe ser externalizado por completo, observando que esté totalmente libre dentro de una cavidad del corazón (generalmente la aurícula izquierda) y solamente entonces tratar de recuperarlo. Intentos vigorosos para traccionar el disco hacia el interior de la vaina van a alterar las propiedades del nitinol, haciendo su introducción en la vaina larga imposible sin la ayuda de un catéter lazo (Figura 5). Se sugiere que para evitar este tipo de malformación, el perno del disco izquierdo debe estar sostenido con una pinza y se debe traccionar estirando el dispositivo mientras se carga.

CONCLUSIONES

El manejo de las prótesis CERA® y Cocoon resultó simple, seguro y fácilmente reproducible en manos de operadores con experiencia en el cierre de las comunicaciones interauriculares tipo *ostium secundum*.

Ambas prótesis parecieron ser flexibles y con un perfil satisfactorio. Las tasas de cierre inmediato reprodujeron las de la literatura divulgada para la prótesis Amplatzer® Septal Occluder y las prótesis CERA® y Cocoon demostraron ser una excelente alternativa para las prótesis tradicionales. Se necesitan más estudios y seguimiento a largo plazo para determinar las verdaderas ventajas del recubrimiento de los filamentos de nitinol.

CONFLICTO DE INTERESES

Francisco Chamié es consultor y supervisor de las empresas Boynton, Neomex, Bioassist y AbbMed. Los otros autores declaran no tener ningún conflicto de intereses.

FUENTE DE FINANCIAMIENTO

No hay.

REFERENCIAS

1. King TD, Thompson SL, Steiner C, Mills NL. Secundum atrial septal defect. Nonoperative closure during cardiac catheterization. JAMA. 1976;235(23):2506-9.
2. Ammar RI, Hegazy RA. Transcatheter closure of secundum ASD usingOcclutech Figulla-N device in symptomatic children younger than 2 years of age. J Invasive Cardiol. 2013;25(2):76-9.
3. Lairakdomrong K, Srimahachota S, Lertsapcharoen P, Chaipromprasit J, Boonyaratavej S, Kaewsukkho P. Clinical results of large secundum atrial septal defect closure in adult using percutaneous transcatheter Cocoon atrial septal occluder. J Med Assoc Thai. 2013;96(9):1127-34.

4. Sun WF, Dong ZF, Gong K, Zhang GP, Cui T, Xia YD, et al. Transcatheter closure with use of the SHSMA occluder in 180 patients with congenital heart defects: preliminary results. Tex Heart Inst J. 2010;37(5):531-7.
5. Chamié F, Chamié D, Ramos S, Tress JC, Victer R. Fechamento percutâneo das comunicações interatriais (CIA) complexas. Rev Bras Cardiol Invasiva. 2006;14(1):47-55.
6. Mugge A, Daniel WG, Angermann C, Spes C, Khandheria BK, Kronzon I, et al. Atrial septal aneurysm in adult patients: a multicenter study using transthoracic and transesophageal echocardiography. Circulation. 1995;91(11):2785-92.
7. Hayes N, Rosenthal E. Tulip malformation of the left atrial disc in the Lifetech Cera ASD device: a novel complication of percutaneous ASD closure. Catheter Cardiovasc Interv. 2012;79(4):675-7.
8. Du ZD, Koenig P, Cao QL, Waight D, Heitschmidt M, Hijazi ZM. Comparison of transcatheter closure of secundum atrial septal defect using the Amplatzer septal occluder associated with deficient versus sufficient rims. Am J Cardiol. 2002;90(8):865-9.
9. Ries MW, Kampmann C, Rupprecht HJ, Hintereder G, Hafner G, Meyer J. Nickel release after implantation of the Amplatzer occluder. Am Heart J. 2003;145(4):737-41.
10. Wertman B, Azarbal B, Riedl M, Tobis J. Adverse events associated with nickel allergy in patients undergoing percutaneous atrial septal defect or patent foramen ovale closure. J Am Coll Cardiol. 2006;47(6):1226-7.
11. Cooke JC, Gelman JS, Menahem S, Harper RW. Thrombus on an ASD closure device: a call for caution. Heart Lung Circ. 2000;9(1):30-1.
12. Amin Z, Hijazi ZM, Bass JL, Cheatham JP, Hellenbrand WE, Kleinman CS. Erosion of Amplatzer septal occluder device after closure of secundum atrial septal defects: review of registry of complications and recommendations to minimize future risks. Catheter Cardiovasc Interv. 2004;63(4):496-502.
13. Crawford GB, Brindis RG, Krucoff MW, Mansalis BP, Carrol JD. Percutaneous atrial septal occluder devices and cardiac erosion: a review of the literature. Catheter Cardiovasc Interv. 2012;80(2):157-67.
14. Carroll JD. Device erosion. Catheter Cardiovasc Interv. 2009;73(7):931-2.
15. Delaney JW, Li JS, Rhodes JF. Major complications associated with transcatheter atrial septal occluder implantation: a review of the medical literature and the manufacturer and user facility device experience (MAUDE) database. Congenit Heart Dis. 2007;2(4):256-64.
16. DiBardino DJ, McElhinney DB, Kaza AK, Mayer JE Jr. Analysis of the US Food and Drug Administration Manufacturer and User Facility Device Experience database for adverse events involving Amplatzer septal occluder devices and comparison with the Society of Thoracic Surgery congenital cardiac surgery database. J Thorac Cardiovasc Surg. 2009;137(6):1334-41.
17. Diab K, Kenny D, Hijazi ZM. Erosions, erosions, and erosions! Device closure of atrial septal defects: how safe is safe? Catheter Cardiovasc Interv. 2012;80(2):168-74.