Rev Bras Cardiol Invasiva.
2013;21(3):xx-xx

Relato de Caso

Sangrado Gastrointestinal por Angiodisplasia y Estenosis Aórtica: Síndrome de Heyde

Felipe Homem Valle[1], Fernando Pivatto Júnior[2], Luiz Carlos Corsetti Bergoli[3], Rodrigo Vugman Wainstein[4], Marco Vugman Wainstein[5]

RESUMEN

Existe una asociación frecuente entre estenosis valvular aórtica y sangrado gastrointestinal, también conocida como síndrome de Heyde. La base fisiopatológica de ese síndrome parece ser una deficiencia adquirida del factor de Von Willebrand, que lleva al sangrado de malformaciones arteriovenosas angiodisplásicas. Las alternativas de tratamiento incluyen la localización de puntos de sangrado y la cauterización, pero tal opción terapéutica está asociada a alta recurrencia. El reemplazo de la válvula parece ofrecer la mejor esperanza de resolución a largo plazo del sangrado y debe ser considerada en la mayoría de las veces. Relatamos aquí el caso de una paciente de 79 años con estenosis aórtica y sangrado gastrointestinal debido a angiodisplasia duodenal, tratada por implante transcatéter de válvula aórtica.

DESCRIPTORES: Estenosis de la válvula aórtica. Hemorragia gastrointestinal. Angiodisplasia. Implante de prótesis de válvula cardíaca.

ABSTRACT

Gastrointestinal bleeding Due to Angiodysplasia in a Patient with Severe Aortic Stenosis: Heyde's Syndrome

There is a frequent association between aortic valve stenosis and gastrointestinal bleeding, also known as Heyde's syndro- me. The pathophysiologic basis for this syndrome seems to be an acquired von Willebrand factor deficiency, leading to bleeding of angiodysplastic arteriovenous malformations. Treatment options include the location and cauterization of bleeding points, which is associated to high recurrence rates. Valve replacement appears to offer the best hope of long-term resolution of bleeding, and should be considered in most cases. We report a 79 year-old patient with aortic stenosis and gastrointestinal bleeding due to duodenal angiodysplasia treated by transcatheter aortic valve implantation.

DESCRIPTORS: Aortic valve stenosis. Gastrointestinal hemorrhage. Angiodysplasia. Heart valve prosthesis implantation.

El síndrome de Heyde, una asociación entre estenosis aórtica y sangrado gastrointestinal, fue descrito por primera vez por Edward Heyde en 1958,[1] en una serie de diez pacientes con estenosis aórtica y hemorragia digestiva de causa desconocida, siendo sólo posteriormente establecida la relación con la angiodisplasia intestinal. La hemorragia gastrointestinal parece ser causada por la enfermedad de Von Willebrand adquirida tipo 2A, caracterizada por una reducción de los multímeros de alto peso molecular del factor de Von Willebrand (FVW). Esos multímeros son importantes para mantener la hemostasia en situaciones de elevada tensión de cizallamiento – condiciones de flujo prevalentes en pacientes con lesiones angiodisplásicas.[2] El reemplazo de la válvula parece ofrecer la mejor esperanza de resolución del sangrado a largo plazo, debiendo ser considerada la mayoría de las veces.[3] Relatamos aquí el caso de una paciente con estenosis aórtica grave y sangrado gastrointestinal debido a angiodisplasia duodenal, tratada con éxito por el implante transcatéter de válvula aórtica.

RELATO DEL CASO

Paciente de sexo femenino, 79 años, con estenosis aórtica grave (área valvular de 0,6 cm²; gradiente transvalvular máximo de 96 mmHg y medio de 59 mmHg; y -

[1] Médico residente del Servicio de Cardiología del Hospital de Clínicas de Porto Alegre. Porto Alegre, RS, Brasil.
[2] Médico residente del Servicio de Cardiología del Hospital de Clínicas de Porto Alegre. Porto Alegre, RS, Brasil.
[3] Médico contratado del Servicio de Cardiología del Hospital de Clínicas de Porto Alegre – Unidad de Hemodinamia. Porto Alegre, RS, Brasil.
[4] Máster en Cardiología. Médico contratado del Servicio de Cardiología del Hospital de Clínicas de Porto Alegre – Unidad de Hemodinámica. Porto Alegre, RS, Brasil.
[5] Profesor Adjunto de la Facultad de Medicina de la Universidad Federal de Rio Grande del Sul. Porto Alegre, RS, Brasil.

Correspondencia: Felipe Homem Valle. Servicio de Cardiología del Hospital de Clínicas de Porto Alegre. R. Ramiro Barcelos, 2.350 – Bairro Rio Branco – Porto Alegre, RS, Brasil – CEP 90035-903
E-mail: felipehvalle@gmail.com

Recibido: 7/7/13 • Aceptado: 31/8/13

Rev Bras Cardiol Invasiva.
2013;21(3):xx-xx

función sistólica del ventrículo izquierdo preservada) fue internada por insuficiencia cardíaca sintomática asociada a melena. En el momento de la admisión, el nivel de hemoglobina era de 4,6 g/dL. Fue sometida a evaluación del tracto gastrointestinal inicialmente por medio de endoscopía digestiva alta, que no mostró alteraciones, y colonoscopía, que evidenció enfermedad diverticular del colon, sin evidencia de sangrado reciente. Después de recibir transfusión de concentrado de hematíes, obtuvo mejoría parcial de los síntomas.

Después del estudio del caso, se optó por tratamiento transcatéter de la estenosis aórtica. Una válvula Edwards SAPIEN XT (Edwards Lifesciences, Irvine, USA) de 23 mm fue implantada por vía transfemoral. El procedimiento fue realizado con éxito y sin incidentes obteniéndose gradiente transvalvular aórtico de 10 mmHg y sin insuficiencia aórtica significativa (Figura 1). Dos días después del procedimiento hubo recurrencia de la melena. En aquel momento, se optó por evaluar el intestino delgado por medio de estereoscopía, para determinación del sitio de sangrado. La enteroscopia examinó hasta el yeyuno medio, evidenciando lesión angiodisplásica en duodeno proximal (Figura 2), que fue cauterizada con catéter de plasma de argón. La paciente recibió alta del hospital, para seguimiento con su cardiólogo, en buenas condiciones clínicas y hemoglobina de 8,2 g/dL en el 21º día de hospitalización. Estaba tomando ácido acetilsalicílico (AAS) 100 mg/día y fue orientada a iniciar Clopidogrel 75 mg/día (doble antiagregación plaquetaria), después de la confirmación de la ausencia de recurrencia del sangrado intestinal, lo que ocurrió 7 días después del alta.

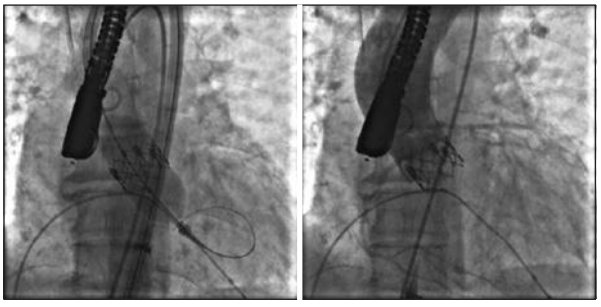

Figura 1. **(A) Liberación de la válvula Edward SAPIEN XT después de la insuflación del catéter balón. (B) Válvula aórtica implantada.**

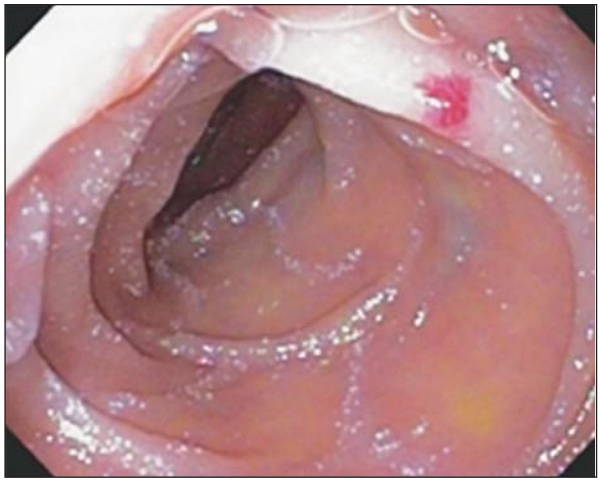

Figura 2. Lesión angiodisplásica en el duodeno proximal.

DISCUSIÓN

Angiodisplasia intestinal y estenosis aórtica son enfermedades crónico-degenerativas generalmente asintomáticas, cuyas prevalencias aumentan con la edad. Ambas están asociadas a factores de riesgo cardiovasculares. Muchos estudios sugieren que haya una ocurrencia mayor de angiodisplasia intestinal en individuos con estenosis aórtica y viceversa.[4] El principal concepto por detrás de esa asociación se basa en el hecho de que tanto la angiodisplasia intestinal como la estenosis aórtica están relacionadas a los procesos fisiológicos del envejecimiento.[5]

En 1992, un mecanismo etiopatogénico fue propuesto por Warkentin et al.[2], según el cual la deficiencia adquirida de los multímeros de alto peso molecular del FVW (enfermedad de Von Willebrand tipo 2A), necesarios para mantener la hemostasia en condiciones de alto flujo[4] como ocurre en las malformaciones arteriovenosas angiodisplásicas, pareció ser la conexión entre los dos componentes de ese síndrome. El FVW es segregado por las células endoteliales hacia la sangre, contribuyendo con la formación del trombo plaquetario y actuando como un mediador de la adhesión de plaquetas en el local de la lesión vascular.[6] La elevada tensión de cizallamiento causada por la válvula estenótica acarrea alteraciones en la estructura de la molécula del FVW[5] con subsecuente proteólisis de los multímeros de alto peso molecular por la enzima ADAMTS13. Los multímeros con tamaño reducido son, desde el punto de vista hemostático, menos competentes que los grandes multímeros intactos. Esa hipótesis se apoya en el hecho de que el recambio de la válvula aórtica estenótica resulta en resolución a largo plazo del sangrado digestivo. En resumen, el desarrollo de la enfermedad de Von Willebrand adquirida tipo 2A debido a la estenosis aórtica causa alteraciones hemostáticas, que predisponen al sangrado de la angiodisplasia intestinal, hasta ese momento subclínica.[5]

Estudio realizado por Vincentelli et al.[7] demostró que el grado de estenosis aórtica es proporcional a las alteraciones hemostáticas: cuanto mayor el gradiente transvalvular, menor la disponibilidad de multímeros de alto peso molecular. En ese estudio, el recambio valvular aórtico cesó el agotamiento de esos multímeros, efecto que ya fue observado en algunos pacientes en el primer día del post operatorio.[5]

Con relación al sangrado digestivo decurrente de las angiodisplasias intestinales, las opciones de tratamiento incluyen la localización y la cauterización de las lesiones

mientras que tales estrategias son asociadas a alta tasa de recurrencia. La mejoría de las alteraciones hematológicas después del recambio de la válvula aórtica ya fue descrita y viene acompañada también de mejoría clínica: ese abordaje parece ofrecer las mejores perspectivas de resolución del sangrado a largo plazo, y debe ser considerado en la mayoría de los casos, especialmente en aquellos con estenosis aórtica sintomática. En los pacientes de alto riesgo quirúrgico, en los cuales ningún punto de sangrado sea identificado, el tratamiento de la anemia con transfusiones de sangre periódicas puede ofrecer algún alivio sintomático.[4]

El remplazo valvular aórtico parece disminuir el riesgo de hemorragia gastrointestinal en pacientes con síndrome de Heyde, resolviendo aproximadamente el 80% de los casos. Aunque las tasas de recurrencia del sangrado no sean significativamente diferentes entre las válvulas biológicas y mecánicas, el mayor riesgo de hemorragia en pacientes que reciben anticoagulantes hace que las válvulas biológicas sean la elección para la mayoría de los pacientes.[8] La recurrencia de sangrado ocurre sólo cuando el mecanismo fisiopatológico es restablecido, sea por reestenosis aórtica o por *mismatch* paciente-prótesis (área valvular efectiva/superficie corporal <0,85 cm^2/m^2 en el ecocardiograma), persistiendo gradientes elevados en el post operatorio aunque con válvulas normofuncionantes.[7]

Nuestro relato de caso es el segundo artículo que aborda el tratamiento percutáneo de la estenosis aórtica en paciente con síndrome de Heyde.[9] Godino et al.[9] relataron que ese síndrome incidió en 1,7% de los 400 pacientes sometidos al implante transcatéter de válvula aórtica en su institución y que la recurrencia de sangrado gastrointestinal fue abolida en todos los pacientes tratados con éxito.

CONFLICTO DE INTERESES

Marco Vugman Wainstein declara ser consultor de Biotronik, BBraun y Terumo; miembro del consejo de la Aesculap BBraun; investigador de Biotronik; y conferencista de Biosensors, BBraun, Terumo y Astra-Zeneca, además de tener el apoyo científico de Abbot Vascular, Cordis J&J y de la Boston Scientific. Los demás autores declaran no haber conflicto de intereses relacionado a este manuscrito.

REFERENCIAS

1. Heyde EC. Gastrointestinal bleeding in aortic stenosis. N Engl J Med. 1958;259:196.
2. Warkentin TE, Moore JC, Morgan DG. Aortic stenosis and bleeding gastrointestinal angiodysplasia: is acquired von Willebrand´s disease the link? Lancet. 1992;340(8810):35-7.
3. Morishima A, Marui A, Shimamoto T, Saji Y, Tambara K, Nishina T, et al. Successful aortic valve replacement for Heyde syndro- me with confirmed hematologic recovery. Ann Thorac Surg. 2007;83(1):287-8.
4. Pate GE, Chandavimol M, Naiman SC, Webb JG. Heydes syn- drome: a review. J Heart Valve Dis. 2004;13(5):701-12.
5. Vaz A, Correia A, Martins B, Capelo J, Ferreira P, Henriques P, et al. Heyde syndrome: The link between aortic stenosis and gastrointestinal bleeding. Rev Port Cardiol. 2010;29(2):309-14.
6. Figuinha FCR, Spina GS, Tarasoutchi F. Heyde´s syndrome: case report and literature review. Arq Bras Cardiol. 2011;96(3):e42-5.
7. Vincentelli A, Susen S, Le Tourneau T, Six I, Fabre O, Juthier F, et al. Acquired von Willebrand syndrome in aortic stenosis. N Engl J Med. 2003;349(4):343-9.
8. Thompson JL, Schaff HV, Dearani JA, Park SJ, Sundt TM, Suri RM, et al. Risk of recurrent gastrointestinal bleeding after aortic valve replacement in patients with Heyde syndrome. J Thorac Cardiovasc Surg. 2012;144(1):112-6.
9. Godino C, Lauretta L, Pavon AG, Mangieri A, Viani G, Chieffo A, et al. Heyde's syndrome incidence and outcome in patients undergoing transcatheter aortic valve implantation. J Am Coll Cardiol. 2013;61(6):687-9.