Rev Bras Cardiol Invasiva.
2013;21(3):xx-xx

Relato de Caso

Valvuloplastía Aórtica Percutánea como Medida Salvadora en la Estenosis Aórtica Crítica con Inestabilidad Hemodinámica

Roberto Ramos Barbosa[1], Renato Giestas Serpa[2], Roberto de Almeida Cesar[3], Darlan Dadalt[4], Felipe Bortot Cesar[5], Pedro Abílio Ribeiro Reseck[6]

RESUMEN

Presentamos el caso de una paciente de 81 años con estenosis aórtica (EA) severa sintomática, quien durante cateterismo cardíaco diagnóstico, desarrolló inestabilidad hemodinámica refractaria con posterior paro respiratorio. Fue sometida a valvuloplastia aórtica percutánea con balón como medida salvadora, con mejoría hemodinámica y consecuente compensación clínica. La posibilidad del tratamiento quirúrgico de la EA se ha descartado por alto riesgo quirúrgico. El seguimiento clínico 7 meses después del procedimiento mostró una mejoría significativa en la clase funcional y buena tolerancia a los esfuerzos.

PALABRAS CLAVE: Estenosis de válvula aórtica, shock cardiogénico, implante de prótesis de válvula cardiaca.

ABSTRACT

Emergency Percutaneous balloon Aortic Valvuloplasty in Critical Aortic Stenosis with Hemodynamic Instability

Abstract: We report the case of an 81-year-old patient with symptomatic severe aortic stenosis (AS) who developed refractory hemodynamic instability and respiratory arrest during a diagnostic cardiac catheterization. The patient was submitted to a percutaneous balloon aortic valvuloplasty as a lifesaving procedure with subsequent hemodynamic improvement and clinical stabilization. The possibility of surgical treatment for AS was excluded due to the high surgical risk. Clinical follow-up of up to 7 months after the procedure demonstrated significant improvement in functional class and good exercise tolerance.

DESCRIPTORS: Aortic valve stenosis. Shock, cardiogenic. Heart valve prosthesis implantation.

La estenosis aórtica senil (AS) es la obstrucción del tracto de salida del ventrículo izquierdo por calcificación de las estructuras valvulares, asociada o no a la fusión de las valvas de la válvula aórtica. Es la enfermedad de la válvula aórtica más comúnmente adquirida y está presente en el 4,5% de la población mayor de 75 años de edad.[1] El remplazo valvular aórtico quirúrgico es la primera opción terapéutica para los pacientes con estenosis aórtica severa, pues determina alivio de los síntomas y aumento de la supervivencia. Sin embargo, debido al alto riesgo quirúrgico, alrededor de un tercio de los octogenarios con EA sintomática son rechazados para cirugía.[2]

La valvuloplastia aórtica percutánea con balón (VAPB) es un procedimiento considerado como un "puente" en pacientes hemodinámicamente inestables y sin condiciones para ser operados. Debido a la alta incidencia de reestenosis y de insuficiencia aórtica residual, actualmente tiene indicación sólo en circunstancias excepcionales, como una medida paliativa para un tratamiento estadiado o definitivo.[3] Actualmente, el implante valvular aórtico transcatéter (IVAP) es una opción para los pacientes con riesgo alto para el tratamiento quirúrgico convencional. Desde el año 2002, a partir de la experiencia inicial de Cribier et al.,[4] ya fueron realizados más de 20 mil IVAPs.[5]

1 Estudiante de Posgrado (Máster). Cardiólogo intervencionista en el Departamento de Hemodinamia del Hospital Evangélico en Vila Velha . Vila Velha, ES, Brasil.

2 Cardiólogo intervencionista Médico en el Departamento de Hemodinamia del Hospital Evangélico en Vila Velha. Vila Velha, ES, Brasil.

3 Cardiólogo intervencionista Médica en el Departamento de Hemodinamia del Hospital Evangélico en Vila Velha. Vila Velha, ES, Brasil.

4 Estudiante de Posgrado de Medicina de la Facultad de Ciencias de la Santa Casa de Misericordia. Vitória, Brasil.

5 Cardiólogo intervencionista Médico Servicio de Hemodinamia del Hospital Evangélico en Vila Velha. Vila Velha, ES, Brasil.

6 Cardiólogo intervencionista Médico. Coordinador del Instituto de Cardiología Hemodinamia del Espíritu Santo. Vitória, Brasil.

Correspondencia: Roberto Ramos Barbosa. Venus R., s / n , Rosemary - Vila Velha , ES, Brasil - CEP 29118-060

E- mail: @ roberto.rbcardiol.br

Recibido el: 05/23/2013 • Aceptado el: 31/07/2013

Presentamos un caso de VAPB realizado con carácter de urgencia debido a la aparición de inestabilidad hemodinámica severa y refractaria durante la coronariografía.

RELATO DEL CASO

Paciente de 81 años de edad con antecedentes conocidos de hipertensión y dislipidemia, en quien la EA se manifestó hace 5 años con disnea moderada esfuerzos y dolor precordial. Hace alrededor de 1 año, experimentó un empeoramiento de la clase funcional, con disnea de pequeños esfuerzos, angina y síncope. El ecocardiograma realizado en Septiembre de 2012 demostró la válvula aórtica trivalva con calcificación significativa. El gradiente transvalvular medio fue de 65 mmHg, velocidad pico de 5,3 m/s, área valvular estimada en 0,63 cm^2, fracción de eyección del ventrículo izquierdo (FEVI) de 55% y el tabique interventricular de 15mm; llenando criterios ecocardiográficos de severidad para la estenosis de válvula aórtica (sin insuficiencia aórtica).

En Octubre de 2012, la paciente fue sometida a un cateterismo cardiaco diagnóstico para los propósitos de evaluación preoperatoria. Durante el examen, la paciente presentó inestabilidad hemodinámica refractaria, insuficiencia respiratoria aguda, disminución del nivel de conciencia y posterior paro respiratorio, siendo necesarias la intubación traqueal y la infusión de fármacos vasoactivos en dosis altas. Dada la situación crítica, con un rápido deterioro clínico y la necesidad de aumentar progresivamente la dosis de noradrenalina, se decidió que se realizaría inmediatamente la VAPB.

Procedimiento

La VAPB se hizo a través de la arteria femoral derecha. Se utilizó un balón Aviator® Plus (Cordis Corporation, Bridgewater, EE.UU.) de 23 x 45 mm, insuflado una sola vez durante al menos 10 segundos (Figura 1), con la ayuda de la estimulación rápida con marcapasos transvenoso temporal, ubicado en el ventrículo derecho por medio de la vena femoral derecha para la expansión estable del balón. Se observó una reducción inmediata del gradiente de presión sistólica transvalvular aórtico de 180 mmHg a 120 mmHg (Cuadro 1), con una mejora significativa de la situación hemodinámica, y suspensión precoz de la noradrenalina. La aortografía de control mostró sólo una leve regurgitación de la válvula aórtica (Figura 2). La ecocardiografía no estaba disponible durante o inmediatamente después del procedimiento. La paciente fue trasladada a la unidad de cuidados intensivos para la estabilización y la decisión clínica sobre el futuro del tratamiento quirúrgico de la EA.

Evolución clínica

El resultado posterior al procedimiento fue favorable y se logró la extubación en menos de 24 horas con restauración de la estabilidad hemodinámica y sin necesidad de drogas vasoactivas. La ecocardiografía transtorácica realizada 48 horas después de la VAPB mantuvo los criterios de EA grave, a pesar de la mejoría clínica (gradiente de 48 mmHg, área de la válvula aórtica de 0,91 cm^2 con FEVE del 59%). Debido al alto riesgo quirúrgico (mortalidad estimada de acuerdo con el *European System for Cardiac Operative Risk Evaluation* - euroSCORE II de 15,2% y la *Society of Thoracic Surgeons* - STS de 52,1%), la dificultad en la realización del IVAP por la red de salud pública y el progreso satisfactorio después de la VAPB, se decidió mantener la paciente en el tratamiento médico.

La paciente fue dada de alta después de 10 días, asintomática y en buen estado general, sin complicaciones del procedimiento, y fue remitida para su seguimiento cardiológico. Siete meses después del procedimiento, la paciente estaba asintomática desde el punto de vista cardiovascular, sin la ocurrencia de cualquier evento cardiaco adverso, con buena tolerancia a los esfuerzos (clase funcional I), y sin cambio en la clasificación de la EA en la ecocardiografía.

DISCUSIÓN

La VAPB fue desarrollada como una opción no quirúrgica, en 1980, para el tratamiento de los pacientes con estenosis aórtica severa. Es un procedimiento en el cual uno o más balones se colocan a través de la estenosis de la válvula aórtica y se inflan con el fin de reducir la gravedad de la lesión. Causa fractura de calcio depositado en las valvas de la válvula, la ampliación del anillo aórtico y la separación de comisuras.[6] A pesar de las tasas considerables de complicaciones posibles (insuficiencia aórtica aguda severa, complicaciones vasculares/sangrado y relacionadas a la vía de acceso, accidente vascular encefálico y muerte), los resultados inmediatos producen disminución moderada de los gradientes transvalvulares con una mejoría sintomática, pero sólo un pequeño aumento en el área de la válvula, lo que determina las altas tasas de reestenosis y los malos resultados a mediano y largo plazo.[7]

La técnica de VAPB se sometió a mejoras en los últimos años, tales como la reducción del tamaño de los catéteres y los balones (perfil menor, materiales más simples y seguros para el manejo técnico), el ritmo ventricular rápido impuesto por el marcapasos estabilizando el balón en el plano valvular aórtico durante la expansión, guías más apropiadas (extra-rígido, muy rígido), entre otros. Actualmente, la VAPB se recomienda como preparación para la válvula previa al IVAP (pre-dilatación) y se ha utilizado cada vez más creciendo en paralelo con la técnica del implante de la bioprótesis por cateter.[8]

El paciente portador de EA crítica, con insuficiencia cardiaca aguda o shock cardiogénico, representa un desafío terapéutico debido a que es una condición en la que el tratamiento final es complejo y conlleva un alto riesgo de muerte. La VAPB se utiliza por lo general en este contexto como un "puente" para la cirugía, sin embargo, debido al modesto incremento en el área de la válvula y la tasa razonable de complicaciones, no es una limitación de su uso, incluso en estos pacientes.[9] Con fecha del año 2008, la actualización de la guía de la American College of Cardiology/American Heart Association (ACC / AHA), para el tratamiento de la enfermedad cardíaca valvular indica la VAPB como clase IIb de recomendación como tratamiento paliativo o puente para la cirugía en pacientes inestables o en pacientes con comorbilidades graves (clase III para su uso como una alternativa de rutina para el reemplazo quirúrgico de la válvula).[10] Con recomendaciones similares, las directrices brasileñas de valvulopatías, en el 2011, añaden la indicación de clase IIa para VAPB en pacientes hemodinámicamente inestables o con incapacidad momentánea para el IVAP, manteniendo la indicación IIb cuando el tratamiento se considera paliativo.[11]

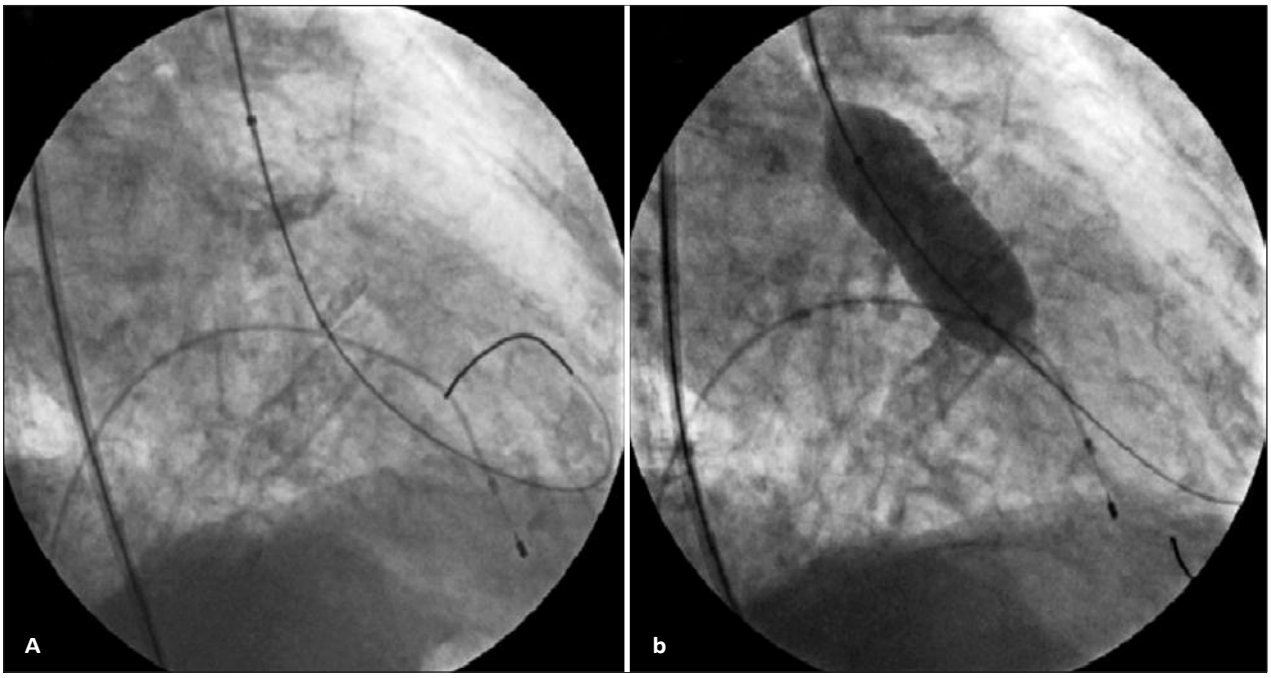

Figura 1. Valvuloplastia aórtica percutánea con balón realizada de forma urgente: (A) el paso de una guía extra-rígida a través del plano valvular aórtico para el posicionamiento del balón, (B) Balón Aviator ® Plus 23 x 45 mm inflado una vez durante menos de 10 segundos con la ayuda de la estimulación rápida con marcapasos transvenoso temporal, situado en el ventrículo derecho a través de la vena femoral derecha para el posicionamiento estable del balón.

TABLA 1
Medidas invasivas de presiones cavitarias antes e inmediatamente después de la realización de la valvuloplastía aórtica percutánea por balón

	Ventrículo izquierdo (mmHg)	Aorta (mmHg)	Gradiente sistólico transvalvular pico a pico (mmHg)
Pre-procedimiento	270	90	180
Post-procedimiento	210	90	120

En la práctica, la VAPB tiene un uso limitado y no modifica la historia natural de la enfermedad, mejorando sólo temporalmente los síntomas y por lo tanto requiriendo un tratamiento posterior definitivo. En este caso clínico, se considera más adecuado para el tratamiento definitivo de la paciente, el IVAP aprobado para su uso en Brasil por la Agencia Brasileña Nacional de Vigilancia Sanitaria (ANVISA) desde el 2008. De acuerdo con el importante ensayo clínico conocido como estudio PARTNER,[12] donde el implante de válvulas aórticas transcatéter fue llevado a cabo en pacientes inoperables de 21 centros de los Estados Unidos, Canadá y Alemania; la mortalidad, tanto en precoz como tardía, se redujo drásticamente cuando los pacientes fueron tratados con IVAP en comparación con el tratamiento médico asociado con cualquier VAPB. Por otra parte, en los casos considerados de alto riesgo quirúrgico, la mortalidad fue equivalente al comparar el IVAP y el tratamiento quirúrgico, lo que demuestra que el implante de bioprótesis aórtica vía percutánea es una opción terapéutica segura para esta población.[13]

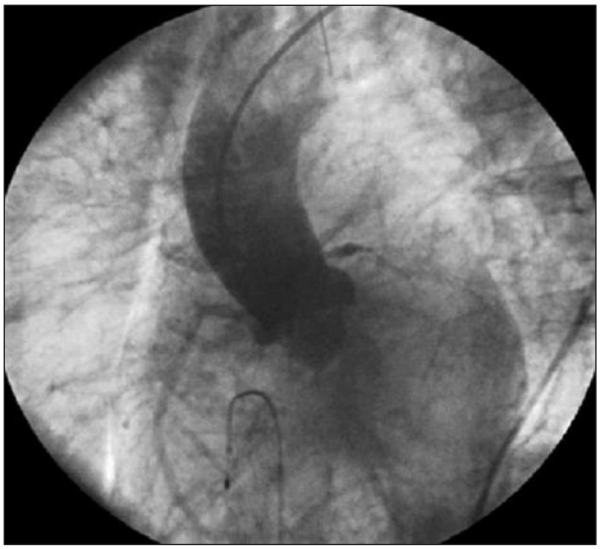

Figura 2. Aortografía de control en el lado izquierdo de proyección oblicua anterior, mostrando sólo la insuficiencia aórtica leve.

El IVAP es una modalidad terapéutica que, hasta ahora, no está disponible en el sistema de salud pública en Brasil. Por lo tanto, a pesar de ser un tanto desacreditada e incluso poco recomendada por muchos, la VAPB puede mejorar la calidad de vida de personas con enfermedades avanzadas siendo una alternativa viable en la búsqueda de la salud, a la espera de que las autoridades reguladoras en el país aprueben la inclusión del IVAP en los sistemas de salud públicos y privados.

Este caso ilustra la acción de un cardiólogo intervencionista como medida salvadora. La VAPB en la EA crítica fue indicada de emergencia en este caso debido al cuadro de shock cardiogénico con riesgo de muerte inminente y adjuntamente, al alto riesgo quirúrgico. El procedimiento fue capaz de promover la mejora hemodinámica y la compensación clínica. Creemos que la VAPB debe considerarse como una opción válida, asociada o no a las opciones posteriores de implante de la válvula aórtica, percutánea o quirúrgica, especialmente en los pacientes inestables y en estado crítico. En el contexto de su uso durante el IVAP, se puede afirmar que la VAPB volverá a ver expandir sus horizontes en la práctica clínica.

CONFLICTO DE INTERESES

Los autores declaran no tener conflicto de intereses relacionado en este manuscrito.

REFERENCIAS

1. Freeman RV, Otto CM. Spectrum of calcific aortic valve disease: pathogenesis, disease progression, and treatment strategies. Circulation. 2005;111(24):3316-26.Iung B, Cachier A, Baron G, Messika-Zeitoun D, Delahaye F, Tornos P, et al. Decision-making in elderly patients with severe aortic stenosis: why are so many denied surgery? Eur Heart J. 2005;26(24):2714-20.
2. Kuntz RE, Tosteson AN, Berman AD, Goldman L, Gordon PC, Leonard BM, et al. Predictors of event-free survival after balloon aortic valvuloplasty. N Engl J Med. 1991;325(1):17-23.
3. Cribier A, Eltchaninoff H, Bash A, Borestein N, Tron C, Bauer F, et al. Percutaneous transcatheter implantation of an aortic valve prosthesis for calcific aortic stenosis: first human case description. Circulation. 2002;106(24):3006-8.
4. Grube E, Laborde JC, Gerckens U, Felderhoff T, Sauren B, Buellesfeld L, et al. Percutaneous implantation of the CoreValve self-expanding valve prosthesis in high-risk patients with aortic valve disease: the Siegburg first-in-man study. Circulation. 2006;114(15):1616-24.
5. Isner JM, Samuels DA, Slovenkai GA, Halaburka KR, Hougen TJ, Desnoyers MR, et al. Mechanism of aortic balloon valvu- loplasty: fracture of valvular calcific deposits. Ann Intern Med. 1988;108(3):377-80.
6. Block PC, Palacios IF. Clinical and hemodynamic follow-up after percutaneous aortic valvuloplasty in the elderly. Am J Cardiol. 1988;62(10 Pt 1):760-3.
7. Grube E, Buellesfeld L. O renascimento justificado de uma técnica bem conhecida [editorial]. Rev Bras Cardiol Invasiva. 2009;17(4):445-6.
8. Buchwald AB, Meyer T, Scholz K, Schorn B, Unterberg C. Efficacy of balloon valvuloplasty in patients with critical aortic stenosis and cardiogenic shock - the role of shock duration. Clin Cardiol. 2001;24(3):214-8.
9. Bonow RO, Carabello BA, Chatterjee K, Leon Jr AC, Faxon DP, Freed MD, et al. 2008 Focused update incorporated into the ACC/AHA 2006 Guidelines for the management of patients with valvular heart disease: a report of the American College of Cardiology/American Heart Association Task Force on Practice Guidelines (Writing Committee to Revise the 1998 Guidelines for the Management of Patients With Valvular Heart Disease): endorsed by the Society of Cardiovascular Anesthesiologists, Society for Cardiovascular Angiography and Interventions, and Society of Thoracic Surgeons. Circulation. 2008;118(15):e523-661.
10. Tarasoutchi F, Montera MW, Grinberg M, Barbosa MR, Piñeiro DJ, Sánchez CRM, et al.; Sociedade Brasileira de Cardiologia. Diretriz Brasileira de Valvopatias - SBC 2011. Arq Bras Cardiol 2011;97(5 Supl. 1):1-67
11. Leon MB, Smith CR, Mack M, Miller DC, Moses JW, Svensson LG, et al.; PARTNER Trial Investigators. Transcatheter aortic-valve implantation for aortic stenosis in patients who cannot undergo surgery. N Engl J Med. 2010;363(17):1597-607.
12. Smith CR, Leon MB, Mack MJ, Miller DC, Moses JW, Svensson LG, et al. Transcatheter versus surgical aortic-valve replacement in high-risk patients. N Engl J Med. 2011;364(23):2187-98.