Rev Bras Cardiol Invasiva.
2013;21(3):xx-xx

Corrección Endovascular de Aneurisma de Aorta Abdominal Pararrenal por la Técnica de Chimenea

Frederico Augusto de Carvalho Linhares Filho[1], Antonio Massamitsu Kambara[2], Nilo Mitsuru Izukawa[3], Samuel Martins Moreira[4]

Paciente del sexo masculino, 75 años, con historia de dolor abdominal tipo cólico, intermitente, realizó angiotomografía con evidencia de aneurisma de aorta abdominal pararrenal. Presentaba, como comorbilidad, enfermedad pulmonar obstructiva crónica con uso de oxígeno domiciliario, motivo por el cual se optó por tratamiento endovascular.

La corrección del aneurisma abdominal fue realizada por la técnica de la chimenea, que consiste en el implante de stents revestidos, paralelos a la endoprótesis aórtica, y permiten la perfusión continua e las arterias renales. Esa técnica hace posible la corrección endovascular de aneurismas de aorta abdominal de localización pararrenal o yuxtarenal.

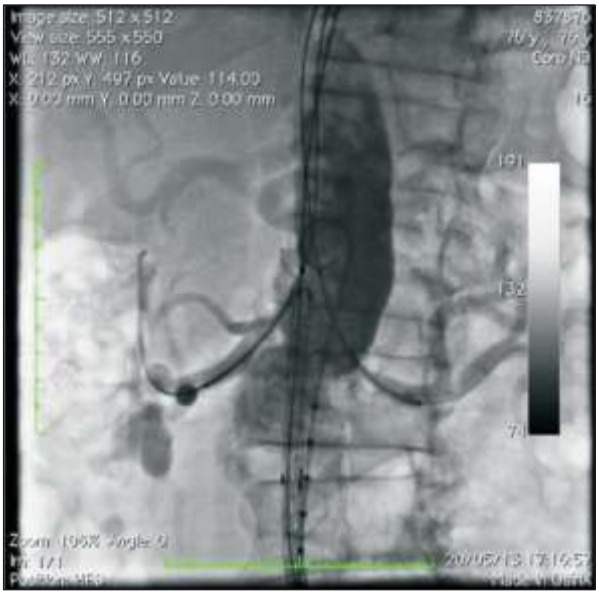

Figura 1. Angiografía evidenciando el posicionamiento de los stents revestidos y de la endoprótesis aórtica.

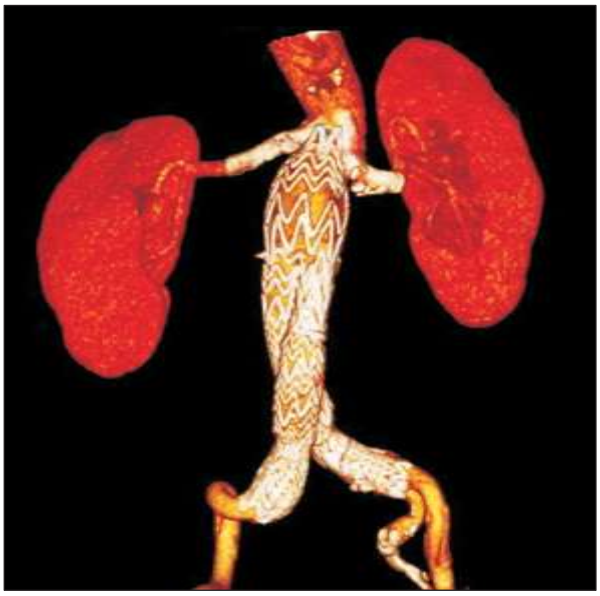

Figura 2. Angiotomografía de aorta abdominal con reconstrucción volumétrica en modo tridimensional del segmento aorto-ilíaco tratado, realizada en el post operatorio (30 días).

[1] Cirujano vascular. Médico do Centro de Intervenciones Endovasculares del Instituto Dante Pazzanese de Cardiología. São Paulo, SP, Brasil. [2] Radiólogo intervencionista. Jefe de la Sección de Radiología del Instituto Dante Pazzanese de Cardiología. São Paulo, SP, Brasil.

[3] Cirujano vascular. Jefe de la Sección de Cirugía Vascular del Instituto Dante Pazzanese de Cardiología. São Paulo, SP, Brasil.

[4] Cirujano vascular. Asistente del Centro de Intervenciones Endovasculares del Instituto Dante Pazzanese de Cardiología. São Paulo, SP, Brasil.

Correspondencia: Frederico Augusto de Carvalho Linhares Filho. Av. Dr. Dante Pazzanese, 500, prédio III, 1º andar, Hemodinámica – Ibirapuera – São Paulo, SP, Brasil – CEP 04012-180
E-mail: drfredlinhares@gmail.com

Recibido: 7/6/2013 • Aceptado: 11/8/2013

Rev Bras Cardiol Invasiva.
2013;21(3):xx-xx

Figura 2. A la derecha, angiotomografía de aorta abdominal, en corte coronal, demostrando el buen acoplamiento entre la endoprótesis y los stents revestidos. Arterias renales permeables. En el detalle, corte axial demostrando ausencia de fugas.

El procedimiento fue realizado por medio de disección de la arteria femoral común bilateral y punción de arteria braquial bilateral con posicionamiento de introductor longo 8 F en aorta abdominal. Las arterias renales fueron cateterizadas por vía braquial, con posicionamiento de guías 0.035 extra rígidas y liberación de stents revestidos Viabahn (WL Gore & Associates, Flagstaff, USA) de 5 x 50 mm. La endoprótesis de aorta Excluder® (WL Gore & Associates, Flagstaff, USA) fue posicionada por vía femoral encima del origen anatómico de las arterias renales y debajo de la porción proximal de los stents revestidos (Figura 1).

La angiotomografía realizada en el período post operatorio mostró el correcto posicionamiento de los stents revestidos en las arterias renales, con manutención de la perfusión renal y posicionamiento de la porción proximal de la endoprótesis en posición superior al origen anatómico de las arterias renales, sin evidencia de fuga. El flujo sanguíneo fue direccionado para las arterias ilíacas comunes bilateralmente, siendo observada oclusión preexistente de la arteria ilíaca interna derecha en su origen (Figuras 2 y 3).

CONFLICTO DE INTERÉS

Los autores declaran no haber conflicto de interés relacionado a este manuscrito.