Rev Bras Cardiol Invasiva.
2014;22(3):264-70

DOI: 10.1590/0104-1843000000043

Artículo original

Cierre Percutáneo de Pequeñas Comunicaciones Interauriculares Tipo *Ostium Secundum*

Francisco Chamié[1], Daniel Chamié[2]

RESUMEN

Introducción: Las pequeñas comunicaciones interauriculares generalmente son bien toleradas en la infancia, pero pueden presentar problemas en la edad adulta. El procedimiento de cierre percutáneo de estos defectos es seguro y presenta un riesgo muy bajo, pero es cuestionado. Este manuscrito tiene como objetivo evaluar los resultados del cierre de defectos considerados pequeños y su evolución en el mediano plazo. **Métodos:** Análisis retrospectivo de los procedimientos de oclusión en pacientes con comunicaciones interauriculares tipo *ostium secundum* cuyos diámetros estáticos eran ≤ 6 mm. **Resultados:** De noviembre de 2003 a marzo 2014, fueron analizados los procedimientos realizados en 34 pacientes, de los cuales 22 eran del sexo femenino, con edades entre 2 y 60 años. Los diámetros estáticos variaron de 2 a 6 mm y presentaron un aumento promedio de 55% después de la utilización del balón medidor. Los implantes fueron posibles en todos los casos y fue utilizado un dispositivo por paciente, de diferentes tipos y marcas. No se registraron decesos y todos los pacientes tuvieron una oclusión completa de sus defectos. Hubo solamente una complicación menor durante un procedimiento y una complicación mayor después de 4 meses del procedimiento en otro paciente. **Conclusiones:** El cierre percutáneo de pequeñas comunicaciones interauriculares tripo *ostium secundum* se mostró seguro y eficaz. Los buenos resultados de los procedimientos de oclusión sugieren que el uso de dispositivos podría considerarse el tratamiento de elección para las comunicaciones interauriculares tipo *ostium secundum* ≤ 6 mm.

DESCRIPTORES: Comunicación interauricular. Cateterismo cardíaco. Dispositivo de oclusión septal. Prótesis e implantes.

ABSTRACT

Percutaneous Closure of Small *Ostium Secundum* Atrial Septal Defects

Background: Small atrial septal defects are usually well tolerated in childhood but may present problems later in life. The percutaneous occlusion of such defects is safe and presents very low risk, but is questioned. This manuscript was aimed at evaluating the results of the percutaneous occlusion of small defects and patients' mid-term follow-up. **Methods:** Retrospective analysis of percutaneous closure procedures performed in patients with *ostium secundum* atrial septal defects whose static diameters were ≤ 6 mm. **Results:** From November 2003 to March 2014, procedures performed in 34 patients were evaluated. Of these, 22 were female, with ages ranging from 2 to 60 years. The static diameters ranged between 2 to 6 mm and a mean increase of 55% was observed after balloon sizing. Implants were feasible in all of the cases and each patient received one device, of different types and brands. There were no deaths and all patients had their defects completely closed. There was only one minor complication during the procedure and a major complication 4 months after the procedure in another patient. **Conclusions:** The percutaneous closure of small *ostium secundum* atrial septal defects was safe and effective. The good results of occlusion procedures suggest that the use of devices may be considered the treatment of choice for *ostium secundum* atrial septal defects ≤ 6 mm.

DESCRIPTORS: Heart septal defects, atrial. Cardiac catheterization. Septal occluder device. Prostheses and implants.

Hospital Federal de los Servidores del Estado, Rio de Janeiro, RJ, Brasil. Instituto Dante Pazzanese de Cardiología, San Pablo, SP, Brasil.

Correspondencia a: Francisco Chamié. Intercat - Cardiologia Intervencionista - Rua Real Grandeza, 108, salas 223-224 - Botafogo - CEP: 22281-034 - Rio de Janeiro, RJ, Brasil E-mail: fchamie@pobox.com

Recibido el: 05/06/2014 • Aceptado el: 23/08/2014

Las comunicaciones interauriculares (CIA) son defectos muy prevalentes, que varian desde 7% hasta 11% de todos los defectos cardíacos congénitos.[1,2] Son generalmente bien tolerados y su diagnóstico puede ser difícil en la infancia, debido a la poca expresión de los hallazgos semiológicos. A menudo, este defecto sólo se descubre en la edad adulta, a una edad más avanzada o casualmente durante la investigación de otros problemas cardíacos.[3]

Se sabe que los defectos pequeños tienen la posibilidad de cierre espontáneo, pero que también pueden tornarse mayores, hasta el punto de hacer inviable la oclusión por medio de dispositivos.[4] Algunos autores señalan que los pacientes con CIA tipo *ostium secundum* (CIA-OS) tienen un mayor riesgo de eventos cardiovasculares adversos en la edad adulta si el defecto no es cerrado y subrayan que su corrección debe hacerse temprano, antes de la aparición de complicaciones como la fibrilación auricular (FA), hipertensión pulmonar e insuficiencia ventricular derecha.[5-7] Aunque no sean candidatos para la corrección quirúrgica, los pequeños defectos no deben ser excluidos del cierre percutáneo, que en estos casos, es un procedimiento bastante simple con una alta tasa de éxito y un riesgo muy bajo de complicaciones cuando es realizado por manos calificadas.[6]

El objetivo de este manuscrito es evaluar los resultados en el mediano y largo plazo de los pacientes con CIA-OS de pequeñas dimensiones sometidos a cierre percutáneo. Se discutieron las indicaciones para la oclusión y se evaluaron las complicaciones encontradas.

MÉTODOS

Diseño del estudio

Este estudio presenta una revisión retrospectiva, en un único centro, de brazo único, en pacientes portadores de pequeñas CIA-OS y sometidos a cierre percutáneo con diversas prótesis.

Selección de pacientes

Se analizaron retrospectivamente las historias clínicas de todos los pacientes con CIA-OS indicados para cierre percutáneo, cuyos defectos presentaron diámetros estáticos ≤ 6 mm en la ecocardiografía transesofágica (ETE). Fueron excluidos del análisis los pacientes con foramen oval permeable (FOP) o comunicaciones cribiformes o multifenestradas, que necesitasen más de un dispositivo de oclusión.

Procedimiento

Todos los pacientes recibieron anestesia general e intubación traqueal después de un ayuno mínimo de 8 horas. Los pacientes se sometieron a cateterismo cardíaco derecho e izquierdo a través de la punción de la vena femoral y con observación por ETE (tridimensional, cuando estuvo disponible). No se realizaron angiografías.

Después de obtener el acceso venoso y de posicionar la sonda transesofágica, se administró heparina en dosis de 100 UI/kg en niños y de 5.000 a 10.000 UI/kg en adultos. Se administró una dosis de cefazolina (50 mg/kg en niños o 2 g en adultos).

Se realizó en todos los casos la medida del diámetro estirado (DE) del defecto, con el balón apropiado proporcionado por las empresas distribuidoras. La elección de las prótesis se basó en el DE, utilizando dispositivos que variaron desde el tamaño exacto hasta 2 mm por encima del DE. La prótesis se cargó en la vaina larga de calibre compatible de acuerdo con las especificaciones de los fabricantes y fue liberada con las técnicas estándar, anteriormente detalladas.[8]

Después del procedimiento, los pacientes fueron seguidos en una unidad de terapia intensiva y dados de alta después de someterse a una ecocardiografía transtorácica (ETT) de control.

Seguimiento

Todos los pacientes fueron instruidos a usar aspirina (3 a 5 mg/kg/día en niños y 200 mg/día en adultos) durante 6 meses. Desde 2007, se añadió el uso combinado de 75 mg de clopidogrel en adultos, durante 3 meses. Se recomendó en los casos considerados necesarios, realizar profilaxis para endocarditis infecciosa por 6 meses.

Se realizaron ETT a los 1, 3 y 12 meses y luego, anualmente. El ETE se realizó en el sexto mes.

Análisis estadístico

Las variables continuas fueron expresadas como promedio y desviación estándar y las variables categóricas como números y porcentajes. La comparación entre los valores de los diámetros estáticos (medidos por ETE) y los diámetros estirados de las CIA-OS, se realizó con la prueba de muestras pareadas de Wilcoxon *signed-rank test*.

RESULTADOS

De noviembre de 2003 a marzo de 2014, 514 pacientes fueron sometidos a oclusión de CIA-OS. De estos, 34 (6,6%) presentaron defectos cuyos diámetros estáticos, medidos por ETE , fueron ≤ 6 mm. Veintidós pacientes eran de sexo femenino y 12 de sexo masculino, con una proporción de 1,8:1. Las edades oscilaban entre 7 y 60 años (22 ± 18,2 años) y el peso corporal entre 12 y 98 kg (60 ± 20,7 kg).

Una paciente de 2 años era portadora de atresia pulmonar sin comunicación interventricular y necesitó una cirugía paliativa (Blalock-Taussig modificado) en la fase neonatal y, posteriormente, fue sometida a perforación de la válvula pulmonar con radiofrecuencia con buenos resultados. El estudio hemodinámico mostró que la válvula pulmonar estaba desobstruida y que el flujo pulmonar era normal. El Blalock-Taussig modificado fue ocluido con un plug vascular y, dado que presentó cianosis importante debido al *shunt* derecha-izquierda por la CIA, se realizó la oclusión del defecto a los 2 años de edad.

Rev Bras Cardiol Invasiva.
2014;22(3):264-70

Seis pacientes diagnosticados erróneamente con FOP, fueron diagnosticados como CIA-OS y se remitieron para oclusión. Cuatro habían sufrido accidentes cerebrovasculares isquémicos (ACV) y dos buzos profesionales fueron remitidos porque sufrieron accidentes de descompresión.

Una sola paciente de 6 años mostró una alta presión sistólica pulmonar (40 mmHg), que se normalizó (25 mmHg) inmediatamente después de la oclusión del defecto.

Aneurisma del septo auricular estuvo presente en tres casos. Cuatro pacientes presentaban orificios adicionales, con múltiples fenestraciones, además del orificio principal; todos se cerraron con un único dispositivo. Dos pacientes tuvieron una CIA-OS previamente ocluida con prótesis GORE® HELEX® y presentaron *shunts* residuales significativos, requiriendo un nuevo dispositivo. Ambos mostraron un significativo paso de flujo por el borde lateral de la prótesis, presentando orificios que medían 8 y 8,5 mm con el balón medidor.

Los diámetros estáticos de los orificios principales variaron de 2 a 6 mm (4,5 ± 1,1 mm) y los diámetros estirados de 5 a 16 mm (1,0 ± 3,0 mm). El uso del balón medidor causó un aumento promedio de 55% en comparación con el diámetro estático del defecto (Figura 1)

El implante fue posible en todos y se utilizaron diferentes tipos de dispositivos de tamaños apropiados: Amplatzer® ASD Occluder (St. Jude Medical Inc., St. Paul, Estados Unidos) en ocho pacientes, Cardia® ASD Occluder (PFM Medicai Ag, Koln, Alemania) en siete, Occlutech® ASD Occluder (Occlutech AB, Helsingborg, Suecia) en cinco, Lifetech Cera® ASD Occluder (Life-tech Scientific Corporation, Shenzhen, China) en cinco, Cardia® PFO Occluder (PFM Medicai Ag, Koln, Alemania) en tres, Amplatzer® Cribbiform Occluder (St. Jude Medical Inc., St. Paul, Estados Unidos) en dos y los dispositivos GORE® HELEX® Septal Occluder (W. L. Gore & Associate, Newark, Estados Unidos), Lifetech Cera® PDA Occluder (Lifetech Scientific Corporation, Shenzhen, China), Nit-Occlud® ASD-R (PFM Medicai Ag, Koln, Alemania), Cocoon ASD Occluder (Vascular Innovations Co. Ltd., Bangtanai, Pakkret, Tailandia), uno en cada paciente.

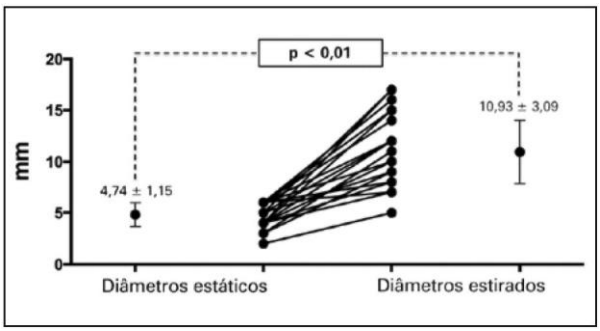

Figura 1. Comparación entre los diámetros estáticos y los diámetros estirados de los defectos mostrando la amplia variabilidad de los aumentos después del uso del balón medidor.

Solamente se identificó una complicación menor durante los procedimientos. La ETE detectó un trombo filiforme en la aurícula derecha, adherido a la guía de intercambio de un paciente, lo que se atribuyó a una anticoagulación ineficaz. Se aplicó una dosis adicional de heparina y se realizó la remoción completa del material comprometido, que se lavó y se reintrodujo, permitiendo el implante con la técnica tradicional. No hubo ninguna secuela debida al trombo, que ya no se visualizó en la ETE, después de la retirada de la guía.

Dos pacientes tuvieron episodios de cefalea en las primeras semanas después del implante. Se utilizó una prótesis Amplatzer® ASD Occluder en un paciente y una prótesis Occlutech® ASD Occluder en otro. En ambos casos, la cefalea cedió después de la adición de 75 mg de clopidogrel al ácido acetilsalicílico. No ocurrieron decesos en esta serie de casos.

El seguimiento promedio fue de 67,5 meses (de 3 a 132 meses). El único evento importante se produjo en un paciente, buzo profesional, que se había sometido a una oclusión del defecto con una prótesis Cardia® ASD Occluder de 16 mm, después de un accidente de descompresión. En el cuarto mes después del procedimiento, se identificó un trombo organizado, adherido al disco derecho del dispositivo. Este evento fue atribuido al uso irregular de los antiagregantes plaquetarios. No hubo resolución del trombo con anticoagulación y fue extirpado quirúrgicamente. Ningún paciente presentó *shunt* residual periprotésico.

DISCUSIÓN

Existe controversia en la literatura acerca de los criterios de tamaño que definen a una CIA pequeña. En la mayoría de las series, los criterios son elegidos arbitrariamente y sin una base fisiológica. Brassard et al.[9], del punto de vista hemodinámico, clasificaron como insignificantes los defectos < 6 mm y como grandes, los defectos iguales o mayores, con más de 1 año de vida y evaluados en la ETT. McMahon et al.[10], consideran pequeños los defectos cuyo diámetro oscila entre 3 y 6 mm, moderados entre 6 y 12 mm y grandes a los > 12 mm, evaluados por ETT. Ceva et al.[11] consideran pequeños los defectos > 3 mm y < 5 mm. Informan que los defectos <10 mm de diámetro se asocian con un pequeño *shunt* y con un mínimo o ningún aumento de las cavidades derechas. También consideraron que en los defectos > 10 mm, la relación de flujo pulmonar/flujo sistémico (Qp/Qs) es > 1,5:1,0 y son capaces de desencadenar una cascada de cambios en el miocardio y en la vasculatura pulmonar. Saxena et al.[12] consideran pequeños los defectos entre 4 mm y 5 mm.

Es importante destacar que los autores citados clasificaron los defectos sobre la base de imágenes de ecocardiografías transtorácicas bidimensionales, lo que introduce un cierto

margen de error, dado que se evaluaron defectos que eran, en su mayoría, ovales o elípticos y, por tanto, variaban de diámetro dependiendo del plano en el que el septo es interrogado por el haz de ultrasonido (Figura 2).[13-15]

En este manuscrito, se han incluido solamente los defectos considerados pequeños, con diámetros ≤ 6 mm en la ETE bidimensional. Este punto de corte se determinó porque es casi un consenso en la literatura y porque estos defectos no presentaban relato de sobrecarga de cavidades derechas en la ETE antes del procedimiento. Como demostramos, hay una amplia variación entre el diámetro estático y el DE de los defectos. El uso del balón de medición aumentó significativamente el diámetro de las CIA-OS. Hay tres posibles explicaciones: la baja sensibilidad del eco bidimensional en la determinación de los bordes de los defectos, especialmente en defectos no esféricos; la excesiva complacencia de los bordes; y, aunque teóricamente el balón es más complaciente, la posibilidad de rotura de los bordes, aumentando el diámetro del defecto.

La mayoría de los centros realiza los procedimientos de oclusión a la edad de 4 o 5 años, basados en la premisa de que el cierre espontáneo es posible en la infancia. También hay informes de cierre espontáneo hasta en la adolescencia, que aunque mucho menos frecuentes refuerzan el enfoque conservador de la mayoría de los autores.[16,17] Hanslik et al.[18] informaron el cierre espontáneo en aproximadamente 56% de los defectos entre 4 y 5 mm, 30% de los defectos entre 6 y 7 mm, 12% de los defectos entre 8 y 10 mm. Ninguno de los defectos de > 10 mm tuvo un cierre espontáneo. Otros autores informaron observaciones similares y mostraron tasas de cierre espontáneo de entre 12 y 82% en las pequeñas CIA.[4,9,10,12]

Con relación a los pequeños defectos, es creencia común que permanecen asintomáticos y hemodinámicamente insignificantes; sin embargo, no se puede descartar la posibilidad de un aumento de tamaño del defecto a lo largo de la vida. Entre los que no cierran de forma espontánea, el tamaño del defecto puede aumentar con la edad y también puede aumentar tanto que llega a impedir el procedimiento de oclusión percutánea.[19] En la serie de Hanslik et al.[18], 18% de los defectos < 4 mm aumentaron su tamaño. McMahon et al.[10] informaron que el 63% de los defectos pequeños aumentaron de tamaño con tasas de crecimiento de 1,6 mm por año, con un seguimiento medio de 38 meses (de 9 a 85 meses). En otras series, los defectos pequeños aumentaron lo suficiente como para requerir el cierre quirúrgico o percutáneo con dispositivos.[4,11,12]

En los adultos, las pequeñas CIA-OS pueden ser más perjudiciales que en los niños. Síntomas raramente referidos en la infancia se encuentran más en los adultos, surgiendo, en promedio, a los 33 años.[3] Los adultos portadores de cardiopatías congénitas tienen más probabilidades de estar sujetos a eventos cardiovasculares adversos mayores (insuficiencia cardíaca, arritmias y accidente cerebrovascular) que los controles. Los portadores de CIA-OS fueron los pacientes que más se beneficiaron con la corrección quirúrgica en términos de reducción del riesgo de eventos cardiovasculares adversos mayores durante el seguimiento (razón de riesgo ajustada de 0,3; intervalo de confianza del 95% 0,3 -0,5; p <0,0001).[7]

Las arritmias auriculares son parte de la historia natural tardía de la CIA-OS y están asociadas con morbilidad y mortalidad significativas, especialmente en los pacientes de los grupos de edad más elevada. Están asociadas con la insuficiencia cardíaca congestiva y con accidentes embólicos, incluyendo el accidente cerebrovascular (ACV). Las taquiarritmias (*flutter* y FA) son poco frecuentes por debajo de la edad de 40 años, con una incidencia informada de 1%. Por encima de los 40 años, su prevalencia aumenta de forma desproporcionada en comparación con la población normal, variando desde el 15% entre los 40 y 60 años y el 61% por encima de la sexta década de vida.[20,21]

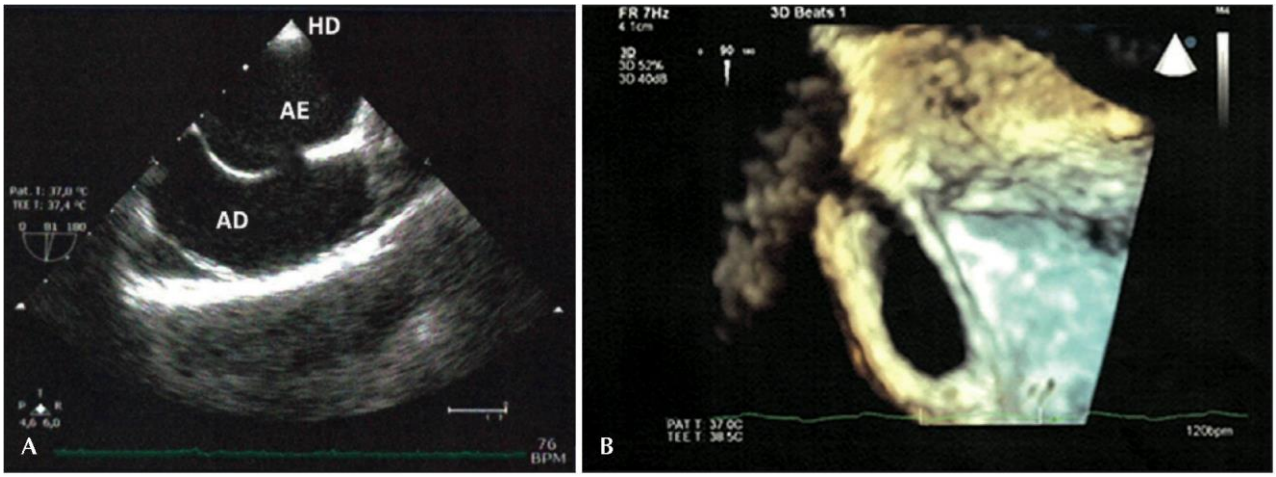

Figura 2. En A, imagen bidimensional de una comunicación interauricular del tipo *ostium secundum* pequeña al eco transesofágico. En B, imagen tridimensional de la misma comunicación interauricular, mostrando claramente su forma elíptica y los bordes presentes en todo el contorno del defecto.

Rev Bras Cardiol Invasiva.
2014;22(3):264-70

La oclusión de la CIA-OS se asocia con la normalización progresiva de los diámetros de las cavidades derechas y, como era de prever, ocurre con mayor frecuencia cuanto más precoz es la corrección.[22] Si bien puede haber regresión de los *flutters* auriculares después de la corrección de las CIA-OS, no ocurre lo mismo con las fibrilaciones auriculares (FA) que por lo general requieren de procedimientos electrofisiológicos, además de la oclusión de los defectos, para llegar a la normalización del ritmo cardíaco.[20]

La incidencia de FA que comienza después del cierre percutáneo con dispositivos, se estima en 7% para el FOP y 12% para la CIA-OS, independientemente del tipo y tamaño de los dispositivos. Una vez más, los pacientes en los que se detectó la FA después de la oclusión son más ancianos que los demás.[23] Esta incidencia es más alta de lo esperado en la población en general, pero estos resultados pueden ser cuestionados, ya que se desconoce si la presencia de FA ha sido causada, en realidad, por el dispositivo o si estos pacientes ya habían desarrollado alteraciones capaces de causar FA, inclusive sin la corrección de los defectos.[24] Es interesante destacar que la incidencia de FA después de la corrección quirúrgica es comparable al cierre percutáneo: 14% entre los pacientes que se sometieron al cierre percutáneo y el 16% entre aquellos que fueron operados.[25]

Independientemente del ritmo del paciente, la presencia de embolismo paradójico es también una complicación de las CIA-OS, especialmente de las de pequeñas dimensiones. Los pacientes que presentan accidentes embólicos, excluidos los pacientes con FOP, tienden a ser de sexo femenino, ser más jóvenes y a tener defectos menores en comparación con los pacientes con CIA-OS, que no presentan embolismo paradójico (Figura 3).[26]

Los estudios han demostrado que, entre los pacientes que tuvieron episodios de embolia paradojal y fueron derivados para el cierre percutáneo de la comunicación interauricular, 11% tenían CIA-OS, el 9% presentaban CIA-OS y FOP y el 80% tenían FOP. Estos datos sugieren que existe un riesgo considerable de embolia paradojal entre los pacientes con CIA-OS (Figura 4).[27]

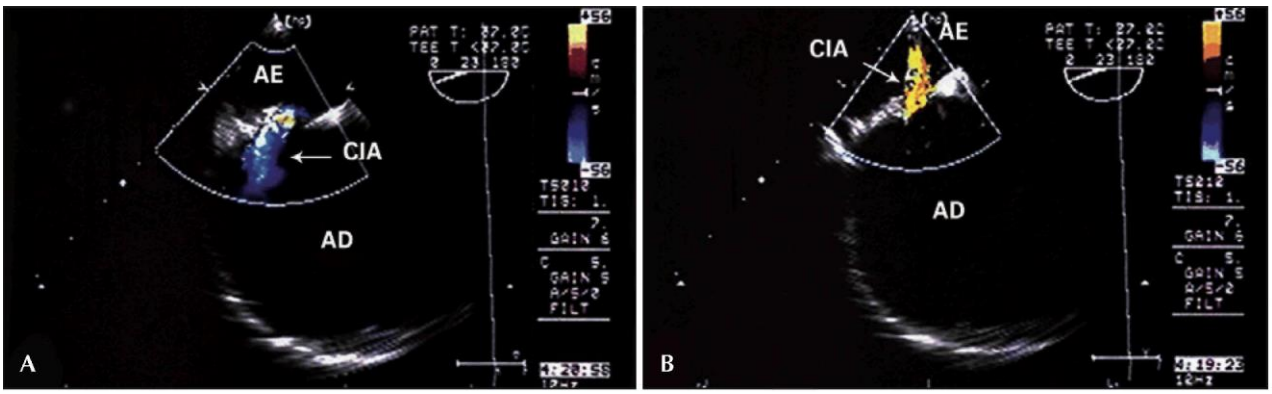

Figura 3. Mapeo del flujo de colores de una comunicación interauricular del tipo *ostium secundum* pequeña, en dos fases del ciclo cardíaco. En A, se observa por Doppler color, el flujo normal de la aurícula izquierda a la aurícula derecha. En B, el Doppler color detecta el flujo inverso que pasa ahora de la derecha para la izquierda.

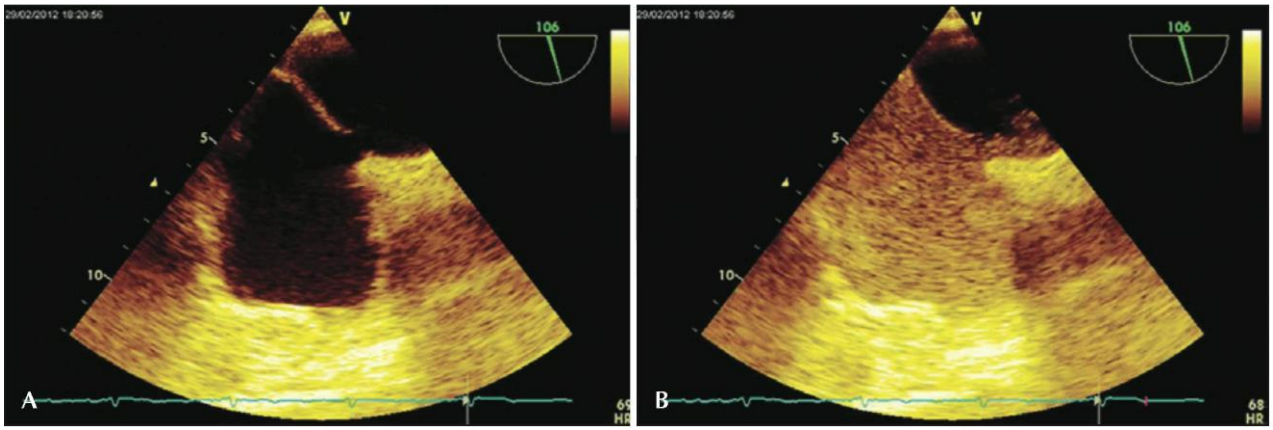

Figura 4. Eco transesofágica de una comunicación interauricular del tipo *ostium secundum* pequeña, realizada durante la oclusión del defecto de un buzo profesional que tuvo un accidente de descompresión. En A, se observa el tamaño del defecto en la fosa oval. En B, la prueba de las burbujas con solución salina agitada, realizada por la vaina venosa, que muestra el paso de grandes microburbujas por el defecto durante la respiración normal.

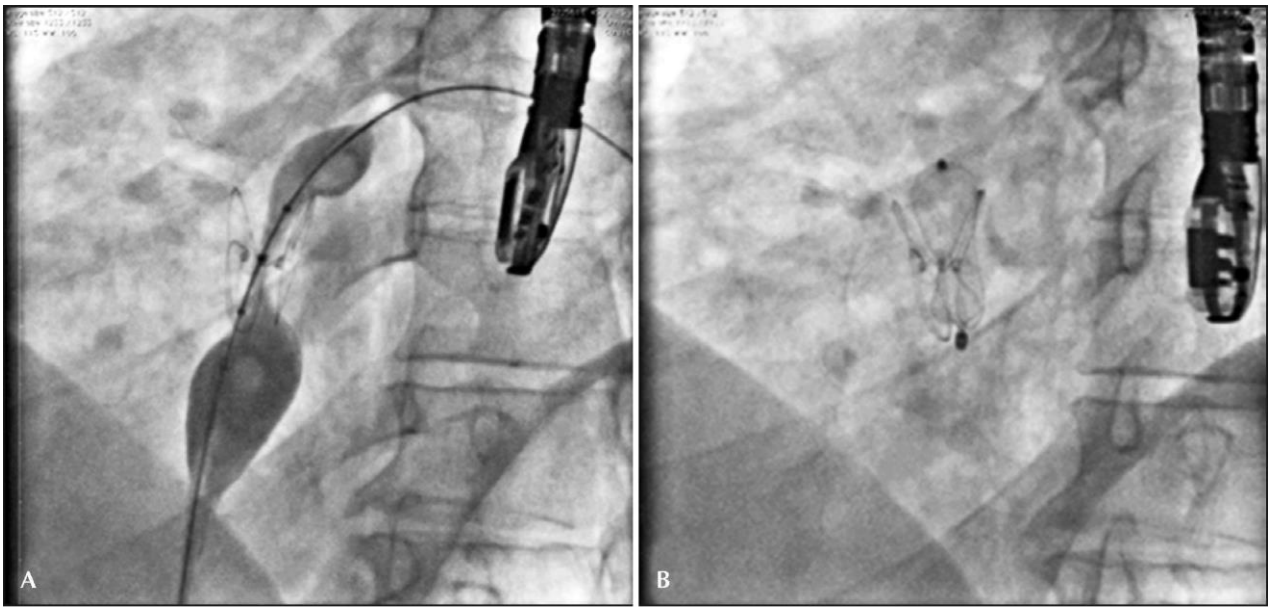

Figura 5. Paciente que tuvo su comunicación interauricular del tipo *ostium secundum* ocluida con una prótesis HELEX®. En A, se observa la prótesis con su posición y configuración apropiadas. El orificio residual está delineado por el balón de medición, entre los dos discos del dispositivo. En B, se visualiza la prótesis Cera® PDA Occluder (Lifetech) perfectamente conformada a la anatomía del orificio, cerrando totalmente el defecto.

La gran variedad de marcas y modelos de prótesis utilizadas no se debió a ningún criterio específico. Las prótesis para oclusión del FOP fueron utilizadas en los casos en los que el diagnóstico inicial estaba equivocado. Estos casos presentaban orificios pequeños, centrales, con bordes apropiados y las prótesis disponibles se adaptaron a los tipos de defectos encontrados. En un caso de *shunt* residual, en el que el orificio era largo y cónico, se optó por la prótesis de oclusión de persistencia del canal arterial que se adaptaba bien a la anatomía del defecto (Figura 5).

CONCLUSIONES

Los resultados de este estudio mostraron que el cierre percutáneo de las pequeñas comunicaciones interauriculares del tipo *ostium secundum* de pequeñas dimensiones, es seguro y eficaz, con muy pocas complicaciones a corto y mediano plazo, concordando con la literatura. Un seguimiento longitudinal a largo plazo sería conveniente para establecer una correlación válida entre las dimensiones del defecto y su evolución en los pacientes de las franjas etarias superiores. Todavía se necesitan estudios aleatorizados, con metodología doble ciego y controlados, para validar el uso de dispositivos implantados por vía percutánea para el tratamiento de defectos del septo interauricular ≤ 6 mm.

CONFLICTO DE INTERESES

No existe.

FUENTE DE FINANCIAMIENTO

No existe.

REFERENCIAS

1. Feldt RH, Avasthey P, Yoshimasu F, Kurland LT, Titus JL. Incidence of congenital heart disease in children born to residents of Olmsted County, Minnesota, 1950-1969. Mayo Clin Proc. 1971;46(12):794-9.
2. Keith J. Atrial septal defect: ostium secundum, ostium primum and atrioventricularis communis (common AV canal). In: Keith J, Rowe R, Vlad P, editors. Heart disease in infancy and childhood. 3rd ed. New York: MacMillan; 1978. p. 380-404.
3. Forfang K, Simonsen S, Andersen A, Efskind L. Atrial septal defect of secundum type in the middle-aged. Clinical results of surgery and correlations between symptoms and hemodynamics. Am Heart J. 1977;94(1):44-54.
4. Azhari N, Shihata MS, Al-Fatani A. Spontaneous closure of atrial septal defects within the oval fossa. Cardiol Young. 2004;14(2):148-55.
5. Cheng TO. All atrial septal defects should be closed. Int J Cardiol. 2014;175(2):224-5.
6. Meier B. Percutaneous closure of atrial septal defects—more roads lead to Rome than meets the eye. Catheter Cardiovasc Interv. 2011;78(5):675-6.
7. Lin YS, Liu PH, Wu LS, Chen YM, Chang CJ, Chu PH. Major cardiovascular events in adult congenital heart disease: a population-based follow-up study from Taiwan. BMC Cardiovasc Disord. 2014;14:38.
8. Chamie FCD, Ramos S, Tress JC, Victer R. Fechamento percutâneo das comunicações interatriais (CIA) complexas (Cierre percutáneo de las comunicaciones interauriculares (CIA) complejas. Rev Bras Cardiol Invasiva. 2006;14(1):47-55.
9. Brassard M, Fouron JC, van Doesburg NH, Mercier LA, De Guise P. Outcome of children with atrial septal defect considered too small for surgical closure. Am J Cardiol. 1999;83(11):1552-5.
10. McMahon CJ, Feltes TF, Fraley JK, Bricker JT, Grifka RG, Tortoriello TA, et al. Natural history of growth of secundum atrial septal defects and implications for transcatheter closure. Heart. 2002;87(3):256-9.

Rev Bras Cardiol Invasiva.
2014;22(3):264-70

11. Geva T, Martins JD, Wald RM. Atrial septal defects. Lancet. 2014;383(9932):1921-32.
12. Saxena A, Divekar A, Soni NR. Natural history of secundum atrial septal defect revisited in the era of transcatheter closure. Indian Heart J. 2005;57(1):35-8.
13. Ferreira SM, Ho SY, Anderson RH. Morphological study of defects of the atrial septum within the oval fossa: implications for transcatheter closure of left-to-right shunt. Br Heart J. 1992;67(4):316-20.
14. Roberson DA, Cui W, Patel D, Tsang W, Sugeng L, Weinert L, et al. Three-dimensional transesophageal echocardiography of atrial septal defect: a qualitative and quantitative anatomic study. J Am Soc Echocardiogr. 2011;24(6):600-10.
15. Kim KH, Song J, Kang IS, Chang SA, Huh J, Park SW. Balloon occlusive diameter of non-circular atrial septal defects in transcatheter closure with amplatzer septal occluder. Korean Circ J. 2013;43(10):681-5.
16. Cockerham JT, Martin TC, Gutierrez FR, Hartmann AF Jr, Goldring D, Strauss AW. Spontaneous closure of secundum atrial septal defect in infants and young children. Am J Cardiol. 1983;52(10):1267-71.
17. Hartmann AF Jr, Elliott LP. Spontaneous physiologic closure of an atrial septal defect after infancy. Am J Cardiol. 1967;19(2):290-2.
1 8. Hanslik A, Pospisil U, Salzer-Muhar U, Greber-Platzer S, Male C. Predictors of spontaneous closure of isolated secundum atrial septal defect in children: a longitudinal study. Pediatrics. 2006;118(4):1560-5.
19. Tortoriello TA, McMahon C, Kovalchin JP, Bricker JT, Grifka RG. Growth of an atrial septal defect: missing the window for transcatheter closure. Pediatr Cardiol. 2002;23(5):542-4.
20. Berger F, Vogel M, Kramer A, Alexi-Meskishvili V, Weng Y, Lange PE, et al. Incidence of atrial flutter/fibrillation in adults with atrial septal defect before and after surgery. Ann Thorac Surg. 1999;68(1):75-8.
21. Oliver JM, Gallego P, Gonzalez AE, Benito F, Sanz E, Aroca A, et al. Surgical closure of atrial septal defect before or after the age of 25 years: comparison with the natural history of unoperated patients. Rev Esp Cardiol. 2002;55(9):953-61.
22. Veldtman GR, Razack V, Siu S, El-Hajj H, Walker F, Webb GD, et al. Right ventricular form and function after percutaneous atrial septal defect device closure. J Am Coll Cardiol. 2001;37(8):2108-13.
23. Spies C, Khandelwal A, Timmermanns I, Schrader R. Incidence of atrial fibrillation following transcatheter closure of atrial septal defects in adults. Am J Cardiol. 2008;102(7):902-6.
24. Knirsch W, Dodge-Khatami A, Valsangiacomo-Buechel E, Weiss M, Berger F. Challenges encountered during closure of atrial septal defects. Pediatr Cardiol. 2005;26(2):147-53.
25. Oliver JM, Gallego P, Gonzalez A, Benito F, Mesa JM, Sobrino JA. Predisposing conditions for atrial fibrillation in atrial septal defect with and without operative closure. Am J Cardiol. 2002;89(1):39-43.
26. Bannan A, Shen R, Silvestry FE, Herrmann HC. Characteristics of adult patients with atrial septal defects presenting with paradoxical embolism. Catheter Cardiovasc Interv. 2009;74(7):1066-9
27. Khositseth A, Cabalka AK, Sweeney JP, Fortuin FD, Reeder GS, Connolly HM, et al. Transcatheter Amplatzer device closure of atrial septal defect and patent foramen ovale in patients with presumed paradoxical embolism. Mayo Clin Proc. 2004;79(1):35-41.